Controversias del congreso

ENTEROSCOPIA DE DOBLE BALÓN

J.G. Martínez Cara *(juangadoctor@hotmail.com)*, **F.J. Gallego Rojo**

Unidad Integrada de Gestión de Digestivo. Hospital de Poniente. El Ejido, Almería.

Introducción

La exploración del intestino delgado ha supuesto para el Gastroenterólogo un reto, que hasta no hace mucho tiempo complicaba de forma importante el diagnóstico y tratamiento de patologías localizadas en éste. La endoscopia del intestino delgado ha evolucionado espectacularmente en los últimos años cambiando el manejo diagnóstico y terapéutico de estos pacientes. La enteroscopia de doble balón (EDB) es un complemento, principalmente terapéutico, de la cápsula endoscópica (CE), a la que no debe sustituir. Es el uso racional de ambas técnicas lo que nos llevará a conseguir un mejor resultado en el manejo de los pacientes.

Después de la accesibilidad completa al intestino delgado (ID) mediante la CE[1], comenzó una nueva era en la que era necesario desarrollar un nuevo método para conseguir alcanzar los hallazgos detectados por la misma con la doble intención diagnóstica y terapéutica. La CE se ha convertido en el procedimiento diagnóstico no invasivo de primera línea en ID, superior al tránsito intestinal[2], pero a pesar de tener una alta eficacia diagnóstica todavía existen motivos que nos hacen necesitar otra técnica que nos permita la toma de biopsias para estudio histológico y realización de terapéutica.



Figura 1

Enteroscopio de Doble Balón.

La enteroscopia de pulsión (EP) sólo exploraba eficazmente el yeyuno[3] y a pesar de usar el sobretubo no se aumentaba significativamente la capacidad diagnóstica. Otra opción era el uso de la enteroscopia intraoperatoria (EIO), pero incluso mediante esta modalidad se escapan lesiones responsables de hemorragia digestiva de origen oculto (HDOO). En 2001 Yamamoto y colaboradores[4], desarrollan un nuevo enteroscopio de calibre fino, con un sobretubo especial flexible con dos balones en el extremo distal de ambos dispositivos (Figura 1), que se inflan o desinflan con control manométrico, con la posibilidad de empuje o retirada de ambos instrumentos. El método mediante el avance secuencial de éstos consigue que el ID se vaya telescopando por fuera de ambos instrumentos con movimientos de tracción y pulsión, acortándose hacia el estómago, con lo que Yamamoto y colaboradores describieron la exploración total por vía anterógrada (Figura 2), aunque es habitual que se necesite el acceso anal (retrógrado) para completar así la exploración del ID; los porcentajes de éxito publicados oscilan entre el 40-80%.

Actualmente existen numerosas indicaciones para la realización de EDB como la HDOO, tumores de intestino delgado, estenosis y seguimiento de enfermedades previamente diagnosticadas. El EDB dispone de un canal de trabajo y buena maniobrabilidad en ID distal, lo que permite la realización de tratamientos endoscópicos, como realización de hemostasia, dilataciones, polipectomías, resección mucosa, extracción de cuerpos extraños y colangiopancreatografía retrógrada endoscópica en pacientes operados (anastomosis

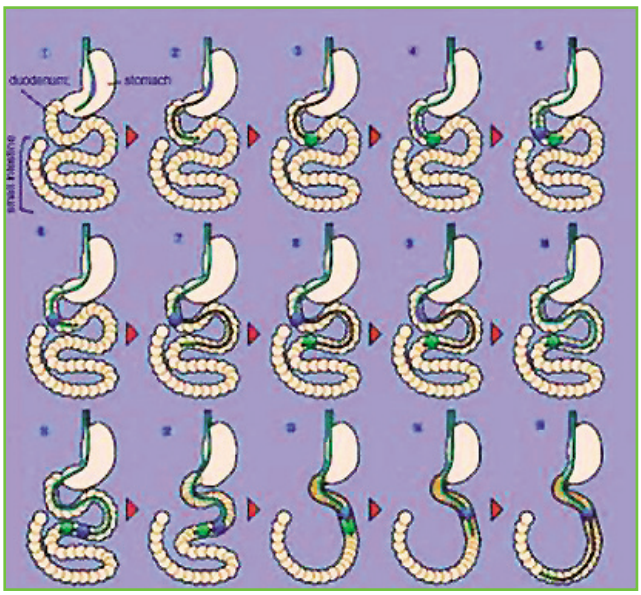

Figura 2

Sistemática en la exploración con EDB anterógrada (oral).

postquirúrgicas). También se ha usado para la realización de colonoscopias difíciles consiguiendo porcentajes de éxito entre el 88-100%[5].

Tras el enorme impacto que ha supuesto para el estudio de las patologías de ID la realización de la CE, la EDB ha venido a complementar a la primera permitiendo la toma de biopsias y la realización de terapéutica endoscópica en territorios a los que no teníamos acceso con los endoscopios convencionales. Es una técnica con una utilidad ampliamente reconocida y con un uso en proceso de expansión en numerosos países.

Características anatómicas del intestino delgado

El ID es un órgano largo y tortuoso de unos 5-7 m y muy móvil dentro de la cavidad abdominal. Estas características han dificultado la exploración endoscópica por métodos convencionales, por lo que nos veíamos obligados a estudiar el ID mediante otros métodos como la radiología con contraste, tomografía computerizada, resonancia magnética o angiografía. Durante mucho tiempo el ID ha sido el continente desconocido de la endoscopia.

Model name	Working length	Scope diameter	Diameter of accessory channel
EN-450P5*	2000 mm	8,5 mm	2,2 mm
EN-450T5*	2000 mm	9,4 mm	2,8 mm
EN-450BI5*	1520 mm	9,4 mm	2,8 mm

*Fujinon, Saitama, Japan

Figura 3

Características técnicas de los enteroscopios de doble balón.

Aspectos técnicos del EDB

Hasta principios de 2009 se han comercializado tres enteroscopios de doble balón con diferentes características técnicas (Figura 3). Los enteroscopios y los sobretubos tienen balones de látex en su extremo distal que se rellenan de aire y están conectados mediante catéteres a un equipo de manometría que monitoriza la presión de forma constante y existe un sistema de seguridad acústico-visual en caso de sobrepresión (Figura 4). El balón del sobretubo viene ya instalado en éste de fábrica; el del endoscopio se coloca ma-

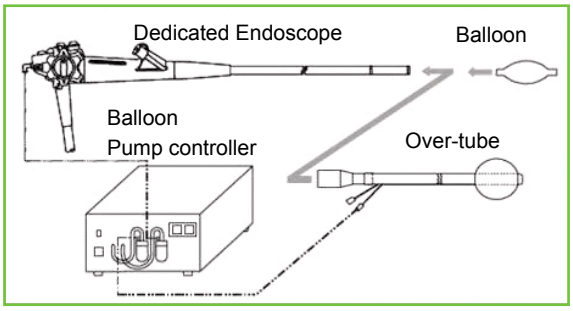

Figura 4a

Esquema de la configuración del sistema.

Figura 4b

Controlador de presión de los balones.

Figura 4c

Enteroscopio, sobretubo y balones.



Figura 5

Sobretubo. Balón en extremo distal. Dos conexiones en extremo proximal.

nualmente. El extremo proximal del sobretubo tiene dos conexiones: una comunica con su luz interior y la otra conecta el balón distal con el equipo de manometría (Figura 5). Los enteroscopios se conectan a un videoprocesador con magnificación y posibilidad de cromoendoscopia.

Material

El utillaje utilizado depende del canal de trabajo de cada enteroscopio, teniendo una longitud mínima de 2.400 mm. El enteroscopio EN-450P5 tiene un canal de trabajo de 2.2 mm; los instrumentos son similares a los convencionales pero existen limitaciones por este diámetro. Determinados instrumentos como dilatadores o empujadores de prótesis no pueden usarse a través de este canal. Para este modelo de enteroscopio son necesarios accesorios específicos como sondas de argón, asas de polipectomía, agujas de inyección, fórceps de biopsia, cestas de dormía y otros. Este material es muy fino y largo lo que facilita su deterioro al introducirlo por el canal de trabajo por las curvas que habitualmente el enteroscopio adquiere durante la exploración.

El enteroscopio EN-450T5 con un canal de trabajo de 2.8 mm permite el uso de los instrumentos usados en la colonoscopia convencional. Permite el uso de prácticamente todos los accesorios necesarios para realizar la terapéutica endoscópica. Las fuentes de argón y coagulación conexionan con todos los accesorios con la salvedad de que el flujo en caso de la sonda de argón fina es distinto, aunque es reconocible por la torre al conectarla a la misma (0.5 litros/minuto).

Montaje

Existen una serie de pasos a seguir muy protocolizados para el correcto montaje del enteroscopio que no son motivo de revisión en esta publicación. Antes del comienzo de la EDB se revisarán las conexiones del sobretubo para evitar enlazamiento con la conexión del enteroscopio. Debemos tener preparadas varias jeringas de 100cc de suero fisiológico para instilar frecuentemente entre sobretubo y enteroscopio y spray de silicona para aplicar a los instrumentos accesorios previamente a la introducción por el canal de trabajo. Finalmente debemos comprobar la insuflación, aspiración, instilación de agua a la lente y correcto inflado de los balones.

Técnica de realización de la enteroscopia[6]

El fundamento de la EDB es distinto al de la enteroscopia de pulsión (EP). Como su nombre indica en la EP el avance del endoscopio se consigue únicamente con la pulsión; a diferencia de la EP la EDB requiere maniobras de rectificación con los balones inflados que producen invaginación de las asas intestinales y facilitan el avance del endoscopio. La exploración se realiza normalmente por vía anal u oral aunque en algunas ocasiones también podemos acceder por estomas. Elegimos la vía de acceso en función de la localización de la lesión que buscamos. Nos hacemos una idea de dónde está la lesión porque previamente hemos realizado una CE, que es lo adecuado, u otra técnica de imagen. El paciente se colocará en decúbito lateral izquierdo. Tras la introducción se avanza el sobretubo (ST) y enteroscopio (EN) con movimientos de pulsión y tracción, ayudados por el inflado y desinflado de los balones. Existen matices en la realización de la técnica dependiendo de la vía de introducción.

EDB por vía oral

Para la realización de EDB oral con 12 horas de ayuno suele ser suficiente para una buena preparación, que es el tiempo que tarda aproximadamente en llegar al colon el residuo alimentario. Introducimos EN y ST con los balones desinflados hasta aproximadamente yeyuno o hasta que no podamos progresar más por pulsión. La primera inserción es realizada por el explorador de la misma forma que se realiza una gastroscopia convencional, sin ayuda de asistente. Una

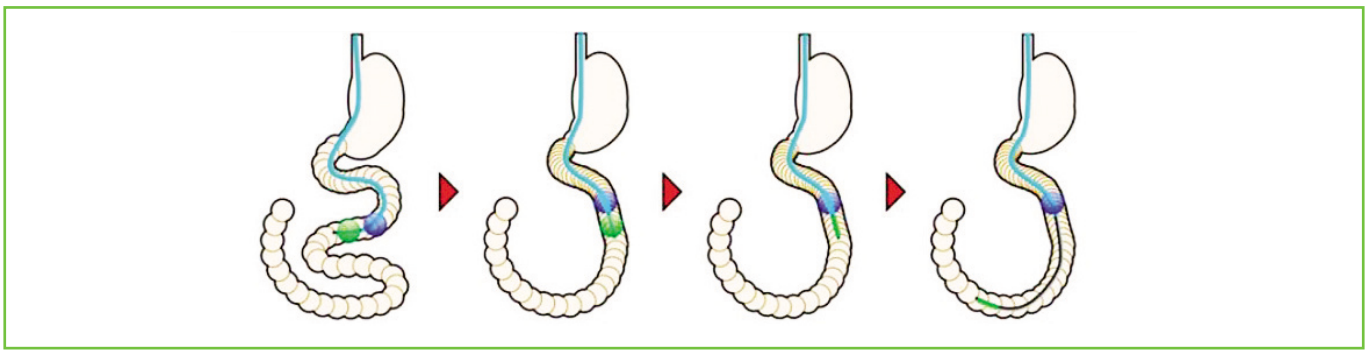

Figura 6

EDB oral. Maniobra de retirada con los balones inflados y posterior avance con el EN.

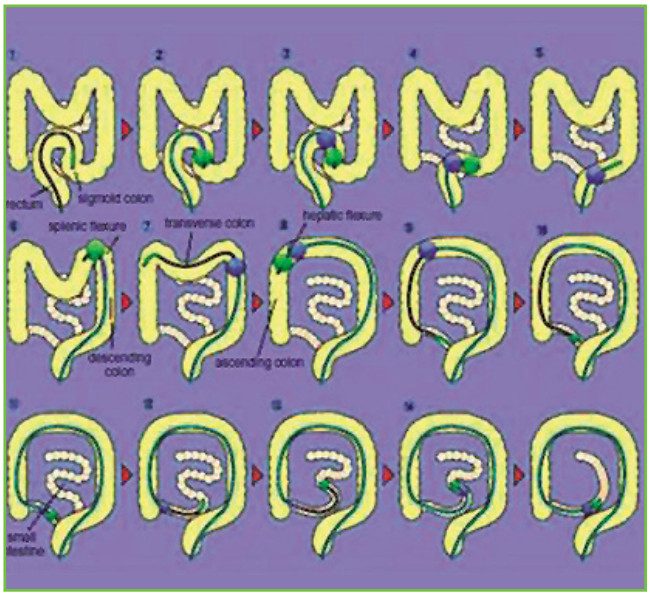

Figura 7a

Esquema EDB por vía anal.

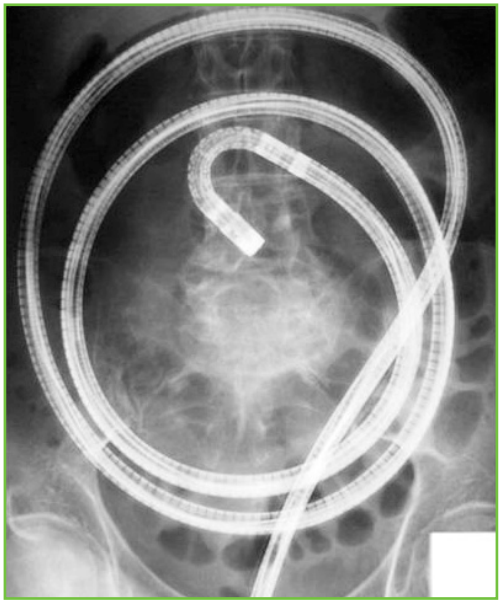

Figura 7b

Imagen radiográfica de la introducción del EDB vía anal.

vez que la punta del endoscopio ha llegado al estómago introducimos también el ST en éste. Debido a que la luz del estómago es muy amplia no tiene sentido inflar en esta localización el balón del ST. Normalmente realizamos el inflado del balón del ST posterior a la zona papilar para evitar una posible pancreatitis.

Tras el inflado del balón del ST, se introduce el EN y cuando no se puede avanzar se infla el del EN, desinflándose el del ST con la introducción posterior de éste. Estas maniobras se repiten hasta que no se puede introducir más; en este momento se inflan simultáneamente los dos balones y se inicia la retirada hasta encontrar resistencia o sobrepresión manométrica. Tras esta tracción simultánea se consigue permanecer en el mismo asa de ID por la rectificación instrumental y telescopado del mismo (Figura 6). Se repiten las maniobras hasta el final de la exploración. La distancia a la que podemos llegar viene determinada por distintos factores como el tiempo de exploración, factores anatómicos como adherencias, longitud del ID y la propia patología.

Es aconsejable inflar ambos balones a media presión en la retirada para evitar una salida brusca del EN. Se debe sacar antes el EN por si necesitamos volver a entrar. Cuando ya no podamos sacar más EN se extraerán en bloque ambos. A nivel de cardias deben estar los balones desinflados. Durante la retirada debemos aspirar tanto aire como líquido (predominantemente en cavidad gástrica para evitar aspiraciones).

EDB por vía anal

La preparación para la realización de la EDB por vía anal es igual a la de la colonoscopia. Al igual que en la oral se introduce el enteroscopio con ambos balones desinflados y el ST totalmente retraído. En los primeros 30-40 cm (sigma) la técnica es similar a una colonoscopia convencional. En el sigma inflamos balón del EN y pasamos el ST a través del EN. Posteriormente inflamos el balón del ST, desinflamos el del EN y pasamos el EN. Esta maniobra se repetirá en varias ocasiones.

Interesa llevar el ST hasta el colon derecho, hasta alcanzar la válvula de Bahuin, cuyo paso se facilita poniendo al paciente en decúbito supino[7]; si en decúbito supino no conseguimos pasar la válvula podemos intentar el decúbito lateral derecho. Tras introducir EN por íleon, se infla el balón del EN y se pasa ST por la válvula de Bahuin, maniobra que no controlamos visualmente pero que puede ser reconocida por una cierta dificultad de paso. En ocasiones la retirada suave del ST con el balón inflado cuando éste está en colon ascendente puede ayudar a exponer el orificio valvular para facilitar la introducción[8]. Una vez estabilizados EN y ST en íleon (con ambos balones inflados) podremos progresar con mayor rapidez y facilidad. Debemos avanzar sin forzar ya que se puede favorecer el retroceso a colon. Al comienzo del íleon no se aconseja realizar la maniobra de retirada pues el inflado del balón del ST también puede provocar el retroceso a colon. (Figura 7).

Explorar la totalidad del ID no siempre es necesario. El objetivo de la prueba se ha conseguido cuando alcanzamos la lesión y hacemos el diagnóstico o el tratamiento oportuno se ha efectuado con éxito. Aunque en algunos casos seleccionados la exploración de todo el ID está indicada. La exploración completa del ID con la EDB posee unas altas tasas de éxito. La exploración completa requiere en la mayoría de los casos la combinación de la EDB oral y anal. Los porcentajes de éxito publicados están entre el 40-80%[9].

Tanto la radiología convencional, los contrastes hidrosolubles y el marcaje con colorantes pueden ser de utilidad en la EDB. El marcaje con tinta lo utilizamos para localizar lesiones susceptibles de cirugía o de recidiva hemorrágica tras tratamiento endoscópico. También lo usamos para localizar la distancia a la que hemos llegado. La cromoendoscopia puede ser útil para la valoración de la mucosa y su patrón vellositario.

Sedación en la EDB

Actualmente los endoscopistas realizamos sedación superficial para la mayoría de nuestros procedimientos[10]. Existen algunas pruebas endoscópicas que por su duración y complejidad requieren la participación de un anestesista capaz de realizar técnicas de sedación profunda y anestesia general, así como las maniobras de reanimación cardiopulmonar en caso de que sean necesarias. La duración de la exploración (en torno a 70-80 minutos) y la incomodidad que supone para el paciente esta técnica son también factores que aconsejan la participación de un anestesista. Es necesario mantener un mismo estándar de cuidados que en el quirófano. El paciente será evaluado antes de la EDB por un anestesista al igual que antes de ser intervenido (evaluación preanestésica).

Habitualmente se realiza una sedación/analgesia profunda o anestesia general sin intubación traqueal. Dependiendo de la duración del procedimiento, las características del paciente o el riesgo de aspiración se realizará anestesia con intubación traqueal. Los niveles de sedoanalgesia y de anestesia general son un proceso continuo en la pérdida del nivel de conciencia. Se puede pasar de un nivel a otro más profundo de forma accidental, por lo que hay que estar preparado para saber manejar las complicaciones. La posición del paciente puede complicar la labor del anestesista en algunos casos. Normalmente el paciente está en decúbito lateral izquierdo, ocasionalmente necesitamos cambiar la posición para pasar la válvula de Bahuin, en decúbito supino o prono; esta última puede complicar el manejo de la vía aérea. En cuanto a la EDB oral el endoscopista y el anestesista comparten la vía aérea por lo que se requiere una estrecha colaboración. En estos casos es probable que sea precisa la intubación orotraqueal de inicio siempre que se prevea una duración de la técnica considerable. La monitorización del paciente y los cuidados de recuperación forman parte del protocolo de actuación del anestesista en estos casos en los que se realiza sedación profunda y/o anestesia general. Los fármacos más usados en estos momentos para la sedación son el midazolam, propofol, fentanilo y remifentanilo aunque tal vez la combinación más frecuentemente utilizada en estos momentos es la de propofol con fentanilo o remifentanilo[11].

Complicaciones

Las causas más frecuentes de morbilidad son la obstrucción de la vía aérea superior y la depresión respiratoria. Los fármacos utilizados pueden producir inestabilidad hemodinámica. Si la sedación es insuficiente se puede producir una respuesta autonómica con taquicardia e hipertensión. El manejo de estos eventos requiere fármacos antagonistas, material para el manejo de la vía aérea, ventilación con presión positiva, sistema de aspiración, medicación de emergencia y un desfibrilador.

Indicaciones de la EDB

Las siguientes indicaciones han sido propuestas recientemente en la 2ª Conferencia Internacional sobre EDB[12].

Se han establecido indicaciones necesarias y otras que todavía están en evaluación.

1. Hemorragia digestiva: en pacientes con hemorragia digestiva en los que la endoscopia alta y la colonoscopia no han identificado el origen de ésta. También en aquellos en lo que conocemos la localización y pretendemos realizar tratamiento endoscópico. Esta indicación supone alrededor del 50% de todas las EDB. La hemorragia digestiva de origen oscuro (HDOO) es definida como el sangrado de origen no filiado tras gastroscopia y colonoscopia que se acompaña de sangre oculta en heces positiva, anemia o sangrado visible.

2. Tras la realización de CE: tras los hallazgos objetivados en la cápsula endoscópica bien para completar el estudio diagnóstico mediante toma de biopsias o tratamiento endoscópico si éste estuviese indicado.

3. Diagnóstico endoscópico y tratamiento de estenosis: para el diagnóstico endoscópico o histológico en pacientes con sospecha de estenosis de ID; también para la dilatación de estas estenosis con balón[13].

4. Lesiones tumorales y masas: diagnóstico endoscópico e histológico para confirmación de lesiones detectadas mediante otras técnicas diagnósticas de imagen. En ocasiones se considera útil la relación de EDB y tatuaje de segmento afecto para delimitar el tramo de ID subsidiario de resección. También para la resección mucosa endoscópica y tratamiento endoscópico de lesiones tumorales sangrantes (GIST).

5. Extracción de cuerpos extraños del ID: útil en los casos de cápsula endoscópica retenida por ejemplo[14].

Indicaciones en evaluación

1. Diagnóstico endoscópico e histológico de la Enfermedad de Crohn (EC) que afecta a ID: Diagnóstico y seguimiento de la EC.

2. Diagnóstico endoscópico e histológico de la obstrucción de intestino delgado, incluida la intususcepción y complicaciones inexplicables de enfermedades del ID.

3. Acceso endoscópico en pacientes operados: incluida la realización de CPRE en pacientes intervenidos con Billroth II o Y de Roux[15]; acceso a la vía biliar en pacientes con cirugía bariátrica.

4. Colonoscopia difícil[16], principalmente en los casos de adherencias postquirúrgicas y en pacientes con dolicocolon.

Contraindicaciones

Son esencialmente las mismas que para la gastroscopia y la colonoscopia convencional. Existe un especial riesgo de perforación en la realización de la EDB si existe fragilidad en la pared intestinal por alguna enfermedad previa. Debemos valorar el beneficio que aporta la EDB y el riesgo en pacientes determinados con mala situación basal.

Evidentemente no debe realizarse en pacientes que tras leer el consentimiento informado no desean su realización. Debemos ser muy cuidadosos cuando avanzamos con el enteroscopio, deslizamos el ST, inflamos los balones o realizamos la maniobra de retracción a través de estenosis, úlceras profundas o tumores que aunque no suponen contraindicación absoluta aumentan de forma importante el riesgo de perforación. La introducción profunda en estos casos debe ser muy cuidadosa y sin forzar.

Puesto que la EDB es una técnica compleja y la duración oscila entre los 60-190 minutos se realiza con sedación profunda; tendremos también en cuenta pues las contraindicaciones de la sedación profunda. También tendremos en cuenta la alergia al látex puesto que los balones del EN y el ST son de ese material.

No existen contraindicaciones absolutas salvo la sospecha certera de perforación del tubo digestivo y la negativa del paciente después de leer el consentimiento informado y de nuestras explicaciones. En pacientes con enfermedades sistémicas descompensadas se debe valorar el riesgo-beneficio y serán contraindicación o no en función de la urgencia en el diagnóstico/ tratamiento endoscópico y de la sedación que se le puede administrar al paciente. Igualmente en pacientes con enfermedades digestivas con curso grave y que aumentan el riesgo de perforación (colitis ulcerosa, enfermedad de Crohn severa, colitis isquémica y otras) se debe ser muy cauto y practicar sólo en función del riesgo/beneficio. Conviene tener mayor precaución en los postoperados recientes, debido a que la mayor duración de la exploración lleva consigo más insuflación y por lo tanto mayor riesgo de dehiscencias de suturas.

En cuanto a las contraindicaciones a la sedación debe ser valorado por el anestesista encargado de llevarla a cabo, pero en términos generales son las siguientes: enfermedad neuromuscular, aumento de presión intracraneal, infección actual severa de la vía respiratoria, alergia a drogas sedantes, fallo respiratorio/cardiaco, anormalidad de la vía respiratoria o falta de consentimiento. En cualquier caso las contraindicaciones son relativas y deben individualizarse según el paciente.

Complicaciones y seguridad[17]

Las complicaciones se pueden dividir en dos grandes categorías, las directamente atribuibles al procedimiento endoscópico y otras son secundarias al procedimiento anestésico/sedación. Ya que la EDB difiere de la endoscopia convencional en sus indicaciones, el territorio explorado, el uso de ST y balones, pueden aparecer diferentes complicaciones. Clasificaremos las complicaciones dependiendo de aquello que las cause.

Relacionadas con indicaciones específicas

Hay ciertas patologías que motivan la realización de EDB que pueden predisponer la aparición de complicaciones. Por ejemplo, en pacientes con sospecha de estenosis de ID debemos ser cuidadosos para evitar perforaciones al intentar pasar con el EN.

Relacionadas con el sobretubo

La introducción forzada del sobretubo puede pellizcar la mucosa entre el EN y el ST produciendo lesión en la mucosa con riesgo de perforación o sangrado si estamos atravesando una zona con estenosis o ulcerada. Debido a que pasamos el ST a ciegas debemos tener especial cuidado con las angulaciones del intestino y los bucles que se forman con el EN que facilitan, si forzamos la introducción del ST, el desarrollo de complicaciones.

Relacionadas con los balones

El inflado de balones dentro de intestino normal no produce lesiones. Sí debemos ser cautos en el inflado sobre zonas de intestino con lesiones tipo ulceraciones profundas.

Relacionadas con adherencias intraperitoneales

Las adherencias limitan la movilidad habitual del ID y dificultan la entrada del enteroscopio. Se deben tener en cuenta durante la exploración para no forzar la entrada.

Relacionadas con el uso de contrastes

Pueden producir pancreatitis, inducir el vómito y aspiraciones.

Relacionadas con el tratamiento endoscópico

La delgadez de la pared del ID condiciona un mayor

riesgo de perforación ante cualquier intervencionismo endoscópico. Se aconseja usar el argón o la coagulación con inyección submucosa previa. El sangrado tras la polipectomía endoscópica, cuando la coagulación es normal, suele autolimitarse.

En la EDB oral la pancreatitis es la complicación más severa aunque es relativamente rara e infrecuente. Si tras la exploración el paciente se queja de dolor abdominal debemos realizar analítica y TAC abdominal para descartar el desarrollo de pancreatitis. Los mecanismos a través de los cuales se produce la pancreatitis tras la EDB no se conocen. Algunos autores han apuntado el aumento de presión intraluminal en el duodeno durante la exploración permitiendo el reflujo de contenido duodenal hacia el conducto pancreático. Otros han especulado que está producida por el repetitivo mecanismo compresor-tensor sobre el páncreas; evidencia de esto serían los cambios inflamatorios típicos que aparecen en la región de cuerpo y cola del páncreas.

Relacionadas con la sedación/anestesia

Son la depresión respiratoria, aspiración y neumonía. Debemos de ser especialmente cuidadosos en la realización de la EDB oral y cuando la exploración es prolongada.

Mensink et al. en un estudio multicéntrico internacional aportan datos sobre las complicaciones sobre una serie de 2362 enteroscopias de doble balón[18]. El porcentaje de complicaciones en la realización de EDB diagnóstica fue del 0.8%, similar al de la colonoscopia diagnóstica. El de complicaciones cuando la EDB es terapéutica fue del 4.3%, probablemente debido a que la pared del ID es más delgada. En este estudio la complicación más frecuente fue la pancreatitis y no hubo mortalidad.

¿EDB oral o anal? ¿Por dónde empezamos?

En los casos en los que la patología se localice mediante otras técnicas de imagen o la historia clínica en intestino delgado accederemos por vía oral o anal escogiendo la ruta de inserción más cercana. La CE nos orientará sobre la distancia donde se encuentran las lesiones; cuando los hallazgos están en los 2/3 iniciales del tiempo de tránsito del ID comenzaremos con EDB oral; si por el contrario los hallazgos están en el 1/3 final del tiempo de tránsito intestinal comenzaremos realizando una EDB vía anal[19].

Cuando no está clara la localización de la patología o necesitamos explorar el ID entero porque existen múltiples lesiones comenzaremos por EBD anal como primera opción porque requiere menos sedación y también menos complicaciones. Si fuera necesario se realizará EDB oral pero otro día, para completar la exploración del todo el ID.

En pacientes con sangrado en ID debemos comenzar con EDB oral sin preparación previa a menos que el origen del sangrado lo tengamos localizado en íleon distal, cercano al colon. La EDB oral es mejor para localizar el origen del sangrado en el sangrado activo de ID porque la sangre, a este nivel, rara vez regurgita proximalmente (hacia la boca). Esto significa que cuando hagamos una EDB oral y objetivemos sangre el origen del sangrado debe ser ése o andar próximo.

En la EDB anal si se produce reflujo de sangre proximal durante la introducción del EN por la insuflación; esto dificulta de forma importante la localización del punto sangrante.

Diagnóstico endoscópico

Con el EDB podemos conseguir mantener una buena maniobrabilidad incluso en ID distal (con un buen entrenamiento y formación). Esto permitirá que aprovechemos el potencial diagnóstico de la técnica mediante la observación alrededor de la lesión, lavando la lesión (sobre todo cuando hay sangrado), observándola a través del agua (a modo de lupa), usando cromoendoscopia y realizando biopsias de la misma forma que hacemos con la endoscopia convencional[20].

Con el EDB podremos objetivar lesiones comunes como úlceras, erosiones, lesiones vasculares, pólipos, tumores mucosos y submucosos. También nos permitirá valorar el patrón vellositario como la atrofia, edema o linfangiectasias, importante para determinar el origen de algunas patologías. Otras enfermedades se caracterizan por su localización en el ID. Determinar la localización de algunas lesiones puede ser de gran ayuda para la realización del diagnóstico diferencial. Por ejemplo, el divertículo de Meckel está situado típicamente en el borde antimesentérico del ID a 30-100 cm de la válvula ileocecal. El cáncer y los tumores estromales se localizan con más frecuencia en yeyuno y los linfomas y carcinoides son más comunes en el íleon. Las lesiones ulcerosas del Crohn se localizan en el borde mesentérico y presentan una morfología lineal.

La distancia a la cual identificamos las lesiones podemos calcularla aproximadamente durante la exploración. De forma práctica calculamos los centímetros que avanzamos en cada maniobra de introducción tras la manipulación de los balones, que puede rondar entre los 0-45 cm. El sumatorio de todas las distancias supondrá la longitud total de intubación hasta el punto que buscamos[21]. La longitud de ID explorado se calculará tomando como referencia el píloro para la EDB oral y la válvula ileocecal para la anal. Cuando encontramos una lesión durante la EDB se estimará la distancia desde el píloro o desde la válvula ileocecal.

Determinar si la lesión está en el borde mesentérico o antimesentérico puede ser importante para el diagnóstico[22]. Cuando introducimos el EDB podemos objetivar que el enteroscopio forma círculos concéntricos (figura 8) durante el avance de éste. El interior de estos círculos concéntricos corresponde al borde mesentérico. También podemos obtener

Figura 8

Formación de círculos concéntricos durante la realización de la EDB oral.

imágenes radiológicas con contraste de un segmento de ID determinado administrando contraste a través del canal de trabajo bloqueando el reflujo de éste con el balón del EN inflado. Ésta es una técnica muy utilizada para el estudio de estenosis y sus características morfológicas, de lesiones y de ID al que no logramos llegar con el EN. La HDOO supone la mitad aproximadamente de todas las indicaciones de EDB con un rendimiento diagnóstico que oscila según los estudios publicados entre el 54-78%[23].

Lesiones vasculares

Con el EDB la identificación del origen del sangrado oscila entre el 54-78% en las HDOO. En Japón las úlceras y erosiones son la causa más frecuente de HDOO con las lesiones vasculares y lesiones neoplásicas en segundo lugar. En Europa y Estados Unidos son las lesiones vasculares la causa más frecuente en los estudios publicados. Las diferencias pueden venir determinadas por las diferentes modalidades diagnósticas o los diferentes grupos étnicos. Para las lesiones vasculares del tubo digestivo no se han hecho clasificaciones sobre los hallazgos patológicos y las definiciones no han sido muy claras. Por ello, Yano y colaboradores[24] clasificaron los diferentes tipos de lesiones vasculares que podemos encontrar en el ID (Figura 9). Los tipos 1a y 1b son lesiones de pocos milímetros formadas a partir de una vena de la submucosa, que a su paso por la muscular sufre obstrucciones intermitentes, y la dilatación de los capilares de la lámina propia de la mucosa. La condición clínica es un vaso sanguíneo anormal con trayecto tortuoso con vasos venosos anormales dilatados; constituyen lo que se denomina angiodisplasia o angioectasia (figura 10). Los tipos 2a y 2b corresponden a la lesión de Dieulafoy[25] que puede producir un sangrado importante. Esta lesión corresponde a un vaso arterial de grosor anormal que serpentea por la submucosa muy cercano a la superficie mucosa, causando una erosión producida por la compresión mecánica. La tipo 3 se debe a malfomaciones arteriovenosas relativamente grandes que no se limitan a la submucosa y alcanzan la superficie serosa.

Esta clasificación puede ser útil para establecer características patológicas y la terapia endoscópica más adecuada. De hecho, parece que para las lesiones vasculares tipo 1a y 1b el tratamiento más adecuado es la termocoagulación con Argón, para las tipo 2 con colocación de clip hemostático y la 3 con clip para bloquear el flujo sanguíneo a través

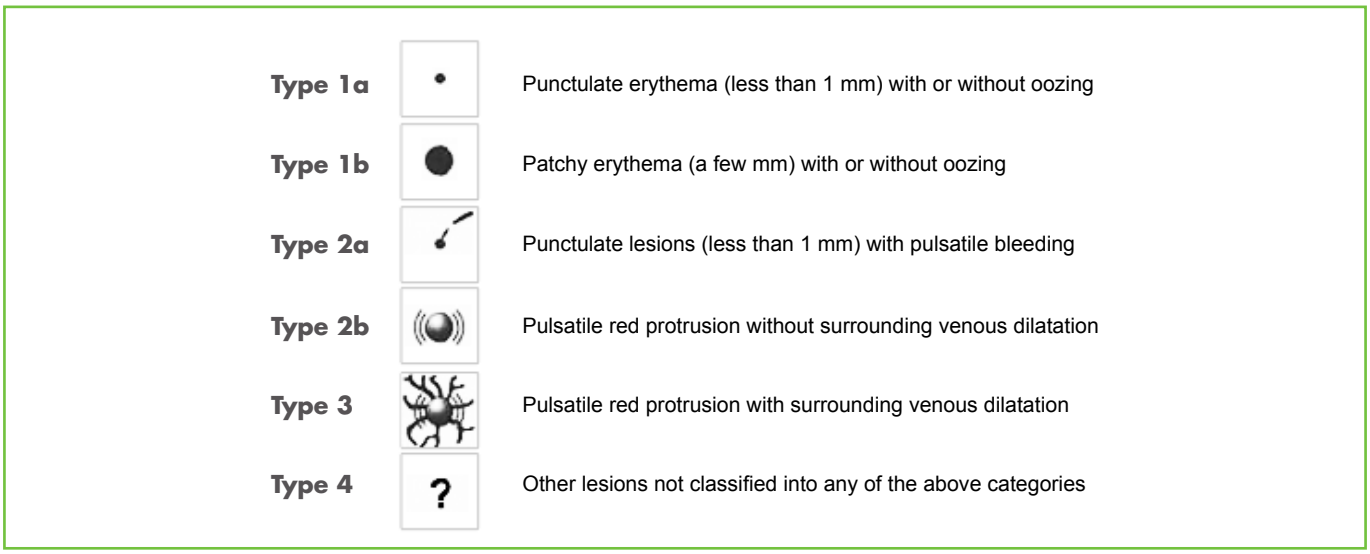

Figura 9

Clasificación de lesiones vasculares.

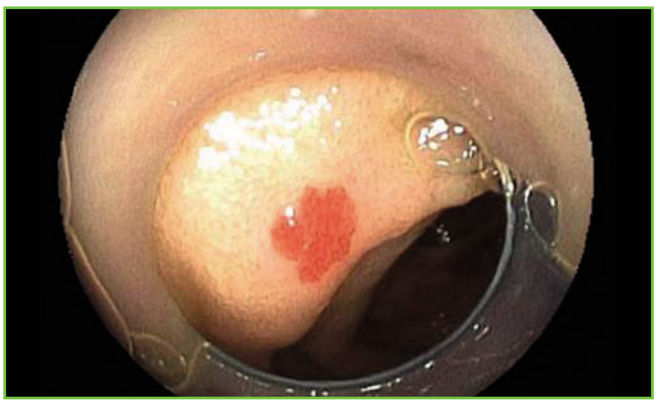

Figura 10a

Lesión vascular 1b. De Yamamoto et al.[23]

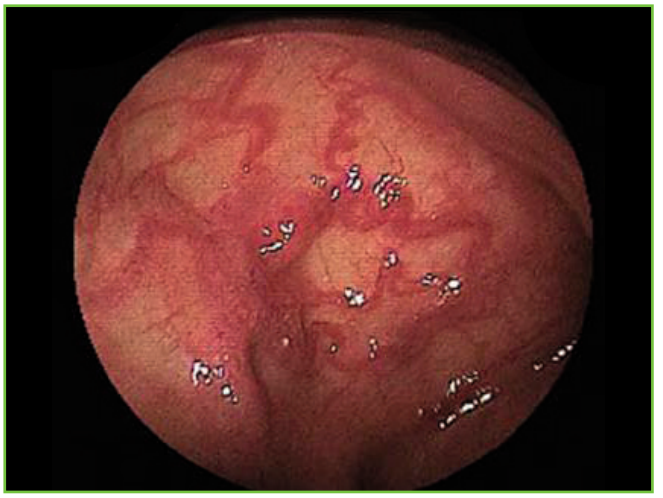

Figura 10b

Lesión vascular tipo 3. De Yano et al.

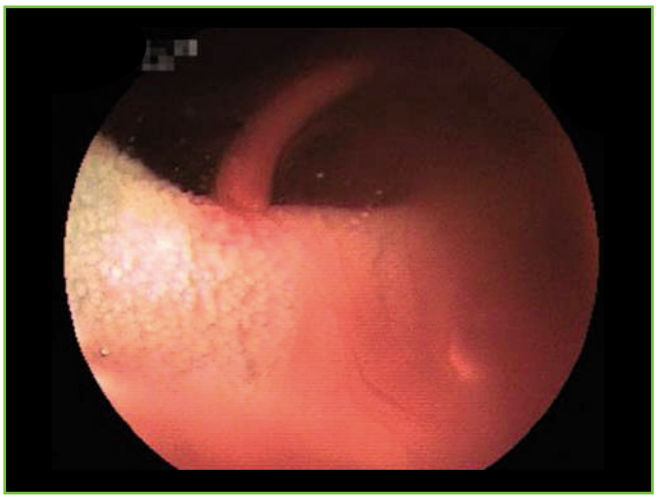

Figura 10c

Lesión vascular tipo 2a. Dieulafoy´s.

de la anomalía vascular y posterior valoración de cirugía. En el futuro se deberá verificar esta clasificación con la recogida y análisis de los hallazgos endoscópicos comparándolos con las características clínicas del sangrado y su respuesta al tratamiento realizado. Una de las utilidades de esta clasificación es la selección del tratamiento endoscópico más adecuado.

Cuando las angiodisplasias no son accesibles con el EDB y son difusas se ha propuesto el tratamiento hormonal y con octreótido que en algunos casos ha disminuido la pérdida de sangre[26]. Existen otras lesiones y tumores vasculares pero que son muy poco frecuentes.

Lesiones neoplásicas

En general, los tumores de ID son difíciles de diagnosticar. Los tumores de ID son raros, suponen aproximadamente un 5% o menos de todos los tumores del tracto digestivo; un 60% o incluso más son benignos[27]. De acuerdo con el estudio realizado por Ohmiya et al[28], que recogió datos de distintos Hospitales de Japón, encontraron lesiones neoplásicas en el 21.7% de los casos de HDOO; la lesión más común fue el tumor estromal (GIST). Por orden de frecuencia le siguieron el tumor metastásico, linfomas malignos y adenocarcinomas.

Los beneficios que aporta la EDB en el diagnóstico de estas lesiones son:

- Observación directa de la lesión (figura 11a)
- Extensión de la lesión. Podemos usar el contraste.
- Estudio anatomopatológico por biopsia.
- Tatuaje de lesión para facilitar la extirpación quirúrgica.
- Efectos de la quimioterapia sobre lesiones tratadas.
- Tratamiento endoscópico como polipectomía y resección mucosa endoscópica.
- Colocación de prótesis en estenosis tumorales[29] (figura 11b).

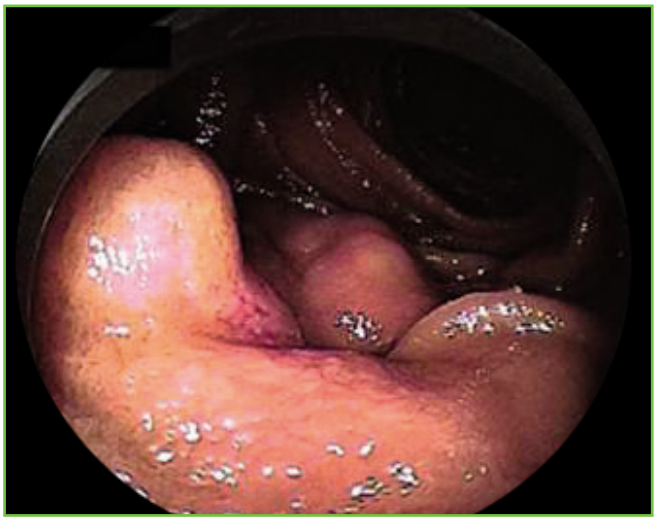

Figura 11a

Tumor estromal. GIST. De Ohmiya et al.[27]

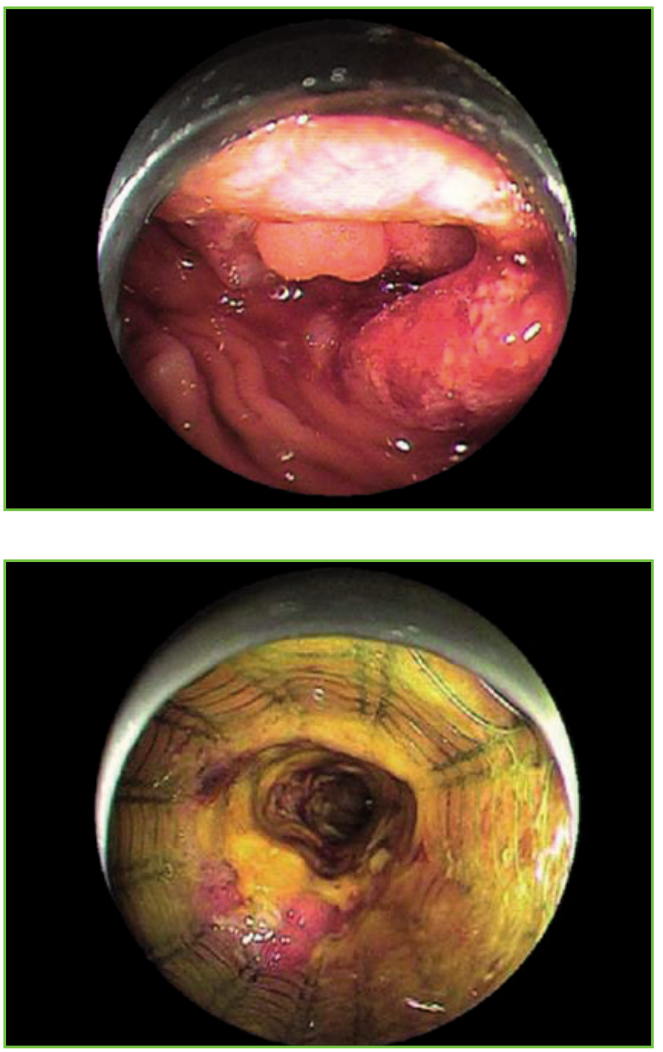

Figura 11b

Adenocarcinoma yeyunal y colocación de prótesis. De Hayashi et al.[28]

Anteriormente el diagnóstico definitivo de la mayoría de tumores de ID se obtenía únicamente tras la resección quirúrgica de la lesión. Usando la EDB conseguimos un diagnóstico patológico, localizamos la lesión y valoramos su extensión antes de la cirugía; de esta manera evitamos cirugías innecesarias, se decide el procedimiento quirúrgico menos invasivo y más apropiado para el tratamiento de los pacientes.

Lesiones ulcerosas

El diagnóstico diferencial de las lesiones ulcerosas en el ID incluye lesiones inflamatorias benignas como la Enfermedad de Crohn, enteritis por Aines, Enfermedad de Behçet, tuberculosis intestinal, enteritis isquémica, úlceras inespecíficas de ID y lesiones neoplásicas como el cáncer y el linfoma.

Las lesiones neoplásicas podemos diagnosticarlas normalmente con la realización de biopsia. Con las lesiones ulcerosas benignas debemos valorar todas sus características, localización, tamaño, distribución, morfología ya que las biopsias pueden ser negativas en un alto porcentaje. La localización de las úlceras en el borde mesentérico o antimesentérico es importante para el diagnóstico diferencial de algunos tipos de lesión[30]. En la Enfermedad de Crohn las úlceras se localizan en el borde mesentérico, en el antimesentérico se localizan las de la Enfermedad de Beçhet y la tuberculosis.

En la EDB el endoscopio se introduce formando círculos concéntricos sobre su eje; como resultado el mesenterio se extiende a modo de abanico. En esta situación, el borde mesentérico se sitúa dentro de los círculos concéntricos. Un estudio radiográfico muestra claramente que cuando movemos la punta del endoscopio hacia el centro del círculo la pared de ID cerca de la punta corresponde al borde mesentérico. En cualquier caso las lesiones ulcerosas benignas requieren algo más que su descripción para su diagnóstico; se requiere una valoración del curso clínico y control evolutivo para valorar cronológicamente los cambios que puedan producirse.

El tratamiento de la Enfermedad de Crohn ha mejorado de forma muy importante con el uso de inmunosupresores y terapias biológicas; el objetivo del tratamiento es conseguir la remisión clínica y la curación de la mucosa (figura 12). Tanto la CE como la EDB nos permiten valorar la mucosa y por lo tanto cambiar de estrategia terapéutica dependiendo de su estado. Así evitaremos o disminuiremos las posibilidades de complicaciones como la estenosis o fístulas.

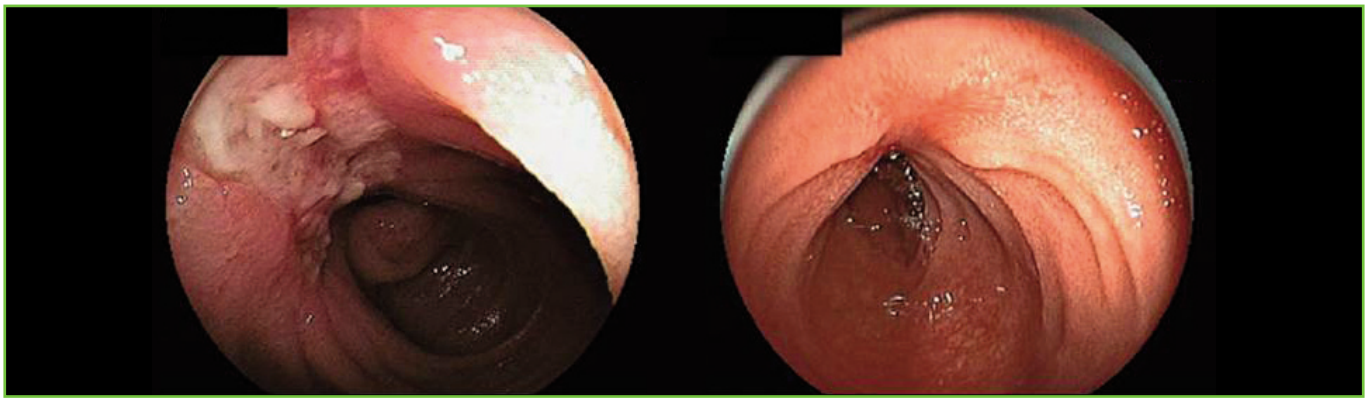

Figura 12

Úlcera de Crohn activa ileal. Aspecto tras tratamiento con Infliximab.De Sunada et al.[29]

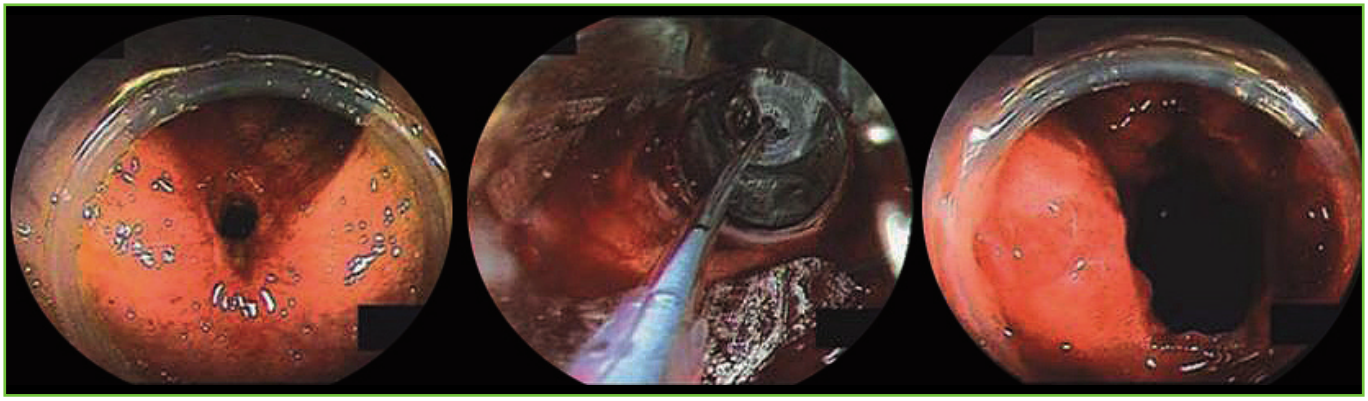

Figura 13

Dilatación con balón de estenosis por Enfermedad de Crohn. De Yamamoto et al.[31]

Lesiones estenóticas

Con la EDB podemos realizar de forma directa una valoración de las estenosis de ID. Las características endoscópicas y el resultado de la biopsia nos pueden dar la etiología. La estrategia terapéutica se basa en las características de la estenosis y su etiología[31]. La dilatación endoscópica con balón puede ser un tratamiento adecuado dependiendo de la causa de la estenosis[32] (figura 13).

La CE es eficiente para diagnóstico de Crohn en fases tempranas y valorar el progreso de la enfermedad aunque en pacientes con sospecha de estenosis la retención de la CE es posible. Para paliar esta posibilidad surgió la cápsula tipo Patency que es reabsorbible y disminuye su calibre en caso de quedar atrapada en una estenosis. El paso de ésta no nos asegura totalmente el paso de la CE. En caso de retención podemos extraer la CE mediante dilatación o extracción con los instrumentos adecuados[33].

Adherencias intraperitoneales

Tras la cirugía abdominal o radioterapia se pueden producir adherencias entre las asas intestinales o entre éstas y el peritoneo. Las adherencias pueden producir cuadros oclusivos. En ocasiones la cirugía urgente es necesaria cuando existe compromiso vascular junto a la obstrucción. En otras ocasiones se producen cuadros suboclusivos que llevan al paciente a urgencias en numerosas ocasiones con ingresos repetidos. La EDB puede ayudarnos a sospechar la presencia de adherencias. El endoscopio no avanza del mismo modo, no se forman con la introducción los típicos círculos concéntricos grandes (en estos casos son pequeños), no se avanza con las maniobras de pulsión y retracción. Podemos objetivar fruncimientos de la mucosa, estenosis extrínsecas con mucosa de aspecto normal. Podemos tatuar esas zonas para que en una posterior laparotomía mínimamente invasiva se proceda al tratamiento quirúrgico. En estos casos la EDB tiene las siguientes funciones:

• Descartar otras causas de obstrucción como la presencia de tumores y estenosis inflamatorias[34].

• Localizar las zonas afectadas por adherencias para la selección de un tratamiento quirúrgico menos invasivo. Para ello se tatúan las zonas sospechosas.

A modo de resumen repasamos toda la patología de ID que puede ser subsidiaria de estudio y diagnóstico por parte de la EDB.

Patología de intestino delgado. EDB.

1. Tumores de intestino delgado

a. GIST. Tumores estromales.

b. Pólipos inflamatorios/fibromas.

c. Adenocarcinomas.

d. Linfoma N-Hodgkin (de células B).

e. Metástasis: son características las metástasis del cáncer de pulmón de células grandes.

2. Estenosis

a. Benignas: Crohn, Aines, Behçet, tuberculosis, anticoagulantes.

b. Tumores.

c. Adherencias.

d. Compresiones extrínsecas.

3. Erosiones y úlceras

a. Enfermedad de Crohn.

b. Behçet.

c. Aines.

d. Divertículo de Meckel.



Figura 14

Dispositivos para EN-450P5.

4. Lesiones postquirúrgicas

a. Síndrome de asa ciega.

b. Adherencias.

5. Patología vascular

a. Angiodisplasias.

b. Hemangiomas.

Tratamiento endoscópico

La principal aportación de la EDB es la posibilidad de realizar tratamientos endoscópicos en el intestino delgado en comparación a otros métodos de estudio del intestino delgado. Como sucede con la endoscopia convencional el EDB dispone de un canal de trabajo a través del cual podemos introducir instrumentos que nos permiten realizar la terapéutica endoscópica. Tal y como explicamos al comienzo de la revisión existen distintos modelos de EN con canales de trabajo diferentes que permiten el uso de unos instrumentos u otros.

El EN-450P5 es un EN más fino, con un canal de trabajo de 2.2 mm que limita el uso de ciertos instrumentos para la realización de terapéutica. El EN-450T5 tiene un canal de 2.8 permitiendo el uso y realización de diferentes técnicas endoscópicas terapéuticas. Para realizar un tratamiento endoscópico adecuado se requiere una buena maniobrabilidad del endoscopio. Incluso cuando avanzábamos adecuadamente por el ID con el enteroscopio de pulsión cuando se intentaba realizar tratamientos endoscópicos la inestabilidad de la punta del endoscopio dificultaba la técnica.

Con el EDB conseguimos estabilizar el EN con el ST y su balón pudiendo controlar mejor los movimientos incluso en el ID distal. Cuando comenzamos la técnica con el EDB de menor calibre (canal de 2.2 mm) y durante la exploración creemos conveniente usar el EN-450T5 podemos dejar el ST introducido, retirar un EN e introducir el otro.

Instrumentos

El EN-450P5 dispone de pinzas y sondas especiales debido a su canal limitado de trabajo (2.2 mm). Fujinon tiene comercializados distintos dispositivos para este canal de trabajo (figura 14):

- Fórceps de biopsia: para la toma de muestras y estudio anatomopatológico.

- Pinzas “de tres púas” o “trípode”: para extracción de cuerpos extraños y recuperación de lesiones polipoideas extirpadas.

- Asa de polipectomía: para las polipectomías y resección mucosa endoscópica.

- Aguja de esclerosis: Para realización de habón submucoso en la resección mucosa endoscópica, esclerosis química y tatuaje de lesiones.

- Sonda de coagulación: para electrocoagulación de lesiones y hemostasia.

Figura 15a

Clip.

Figura 15b

Sonda de Argón.

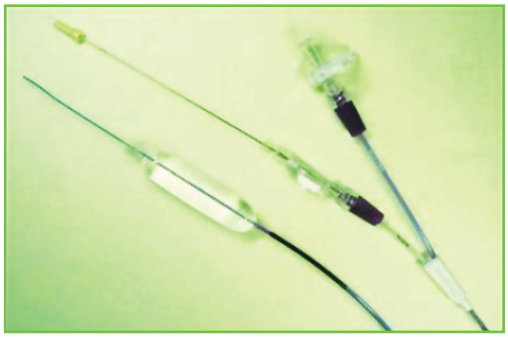

Figura 15c

Balón de dilatación.

- Fórceps de biopsia caliente: Para extirpación de pólipos pequeños y también usado para hemostasia.

El EN-450T5 (canal de 2.8 mm) permite el uso del material que habitualmente se maneja en la colonoscopia terapéutica. Comentaremos algunos dispositivos representativos de la enteroscopia terapéutica (figura 15):

- Clip: disponemos de dos casas comerciales, Olympus y Boston. Usado tanto para hemostasia mecánica como para profilaxis de perforación tras extirpación de lesiones.

- Sonda de Argón: para el tratamiento de lesiones vasculares.

- Balón dilatador endoscópico: para dilatación de estenosis.

Hemostasia

Entre las lesiones de intestino delgado que pueden sangrar están las lesiones vasculares, úlceras, erosiones y tumores. El tratamiento endoscópico del sangrado de úlceras y tumores es sólo temporalmente efectivo. La hemostasia definitiva requiere un tratamiento médico o quirúrgico específico para cada tipo de enfermedad. Existen distintos tipos de lesiones vasculares. La más típica es la angioectasia que es una lesión que afecta a venas y capilares. La lesión de Dieulafoy es una lesión arterial y las malformaciones arteriovenosas que consisten en venas y arterias conectadas directamente sin capilares. Ya hemos hablado anteriormente de la clasificación de las lesiones vasculares que permite orientarnos sobre las características de la lesión y el tratamiento más adecuado[35].

Para las angioectasias (figura 16) el tratamiento más adecuado es la electrocoagulación con Argón (figura

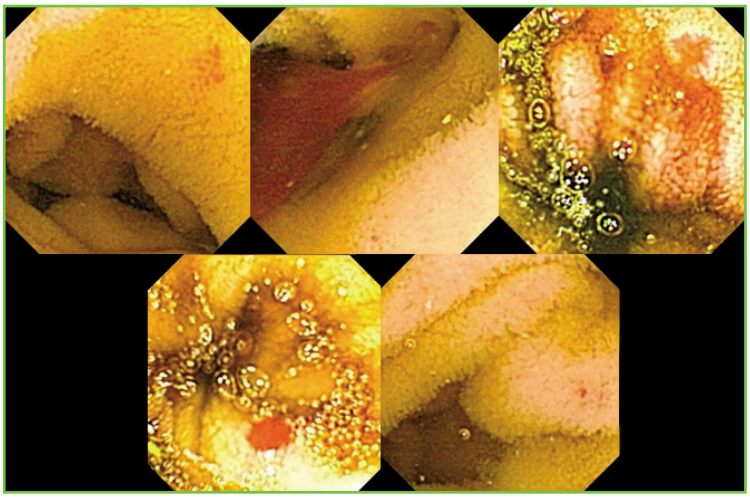

Figura 16

Lesiones vasculares en intestino delgado (valoradas con CE).

17). Debemos evitar realizar una electrocoagulación muy intensa porque la pared del ID es muy delgada. En casos de sangrado continuo de una lesión amplia podemos realizar un habón submucoso con suero salino y adrenalina que por un lado previene el riesgo de perforación y por otro nos ayuda a controlar el sangrado junto con la terapia con argón. La lesión

Figura 17a

Pequeñas AD tratadas con Argón.

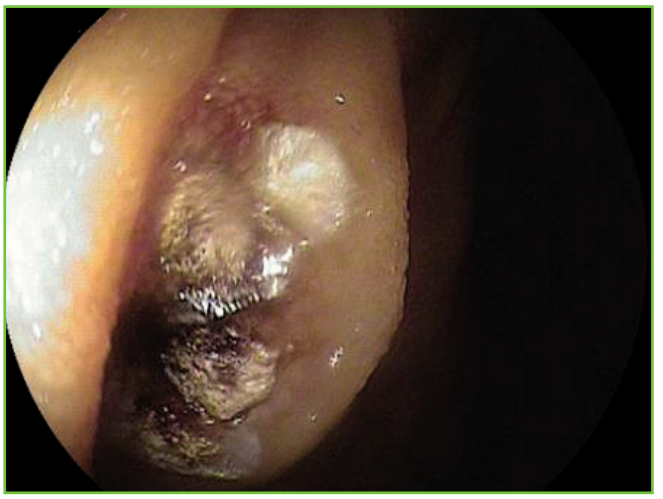

Figura 17b

Escara post-Argón.

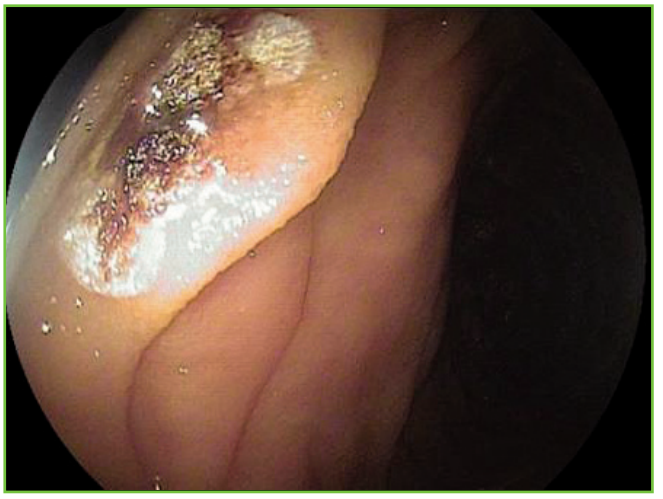

Figura 17c

Escara post-Argón.

de Dieulafoy y las malformaciones arteriovenosas requieren hemostasia mecánica (colocación de clip) o bien cirugía resectiva en caso de grandes lesiones.

Dilataciones con balón

Tradicionalmente las estenosis sintomáticas debidas al Crohn, tuberculosis, AINES, anastomosis quirúrgicas han requerido tratamiento quirúrgico con laparotomía[36]. Actualmente la EDB es capaz de realizar dilataciones con balón de estas estenosis.

Excluir la naturaleza maligna de la estenosis con una observación endoscópica cuidadosa y la toma de biopsias es obligatoria antes de realizar un tratamiento endoscópico de dilatación. Lógicamente el paciente debe firmar previamente el consentimiento informado y éste debe incluir la explicación de las posibles complicaciones, sobre todo, la perforación.

Si encontramos una ulceración en el lugar de la estenosis debemos posponer la dilatación hasta que se haya resuelto con tratamiento médico ya que el riesgo de perforación en este caso es muy elevado.

En cuanto la técnica de realización debemos valorar inicialmente la longitud y calibre de la estenosis. Esto podemos hacerlo dibujando la estenosis con contraste que administramos a través del canal accesorio del EDB inflando el balón del endoscopio para evitar el reflujo de contraste. La presencia de fístula en el lugar de la estenosis debemos valorarla. La realización de ultrasonografía endoscópica con minisondas nos puede ayudar a valorar las estenosis.

Tras la valoración de la presencia de fístulas, pasamos una guía a través de la estenosis. Por control radioscópico pasamos el balón dilatador por el canal accesorio hacia el interior de la estenosis. Realizamos la dilatación después de confirmar por fluoroscopia que el catéter balón esté bien situado. El diámetro del balón irá en función del calibre de la estenosis. En caso de estenosis de calibre estrecho la dilatación debe comenzarse con un diámetro pequeño y valorar el dolor que refiere el paciente durante ésta. Si es necesario se pueden repetir dilataciones seriadas para aumentar el calibre. El objetivo inicial es conseguir al menos un calibre de 12 mm; este diámetro permite tomar una dieta baja en residuos.

Comparado con la resección quirúrgica con laparotomía, la dilatación con balón es menos invasiva y puede ser repetida cuando no ha sido efectiva o el paciente refiere de nuevo síntomas (figura 18).

Polipectomía y resección mucosa endoscópica (EMR)

Con el enteroscopio convencional (de pulsión) no se consigue llegar a más de 1m pasado el ángulo de Treitz, por lo que los pólipos situados más allá no pueden ser extirpados. Igualmente la maniobrabilidad con este EN es limitada. Con el EDB conseguimos llegar a las lesiones y nos permite actuar terapéuticamente con una mejor maniobrabilidad.

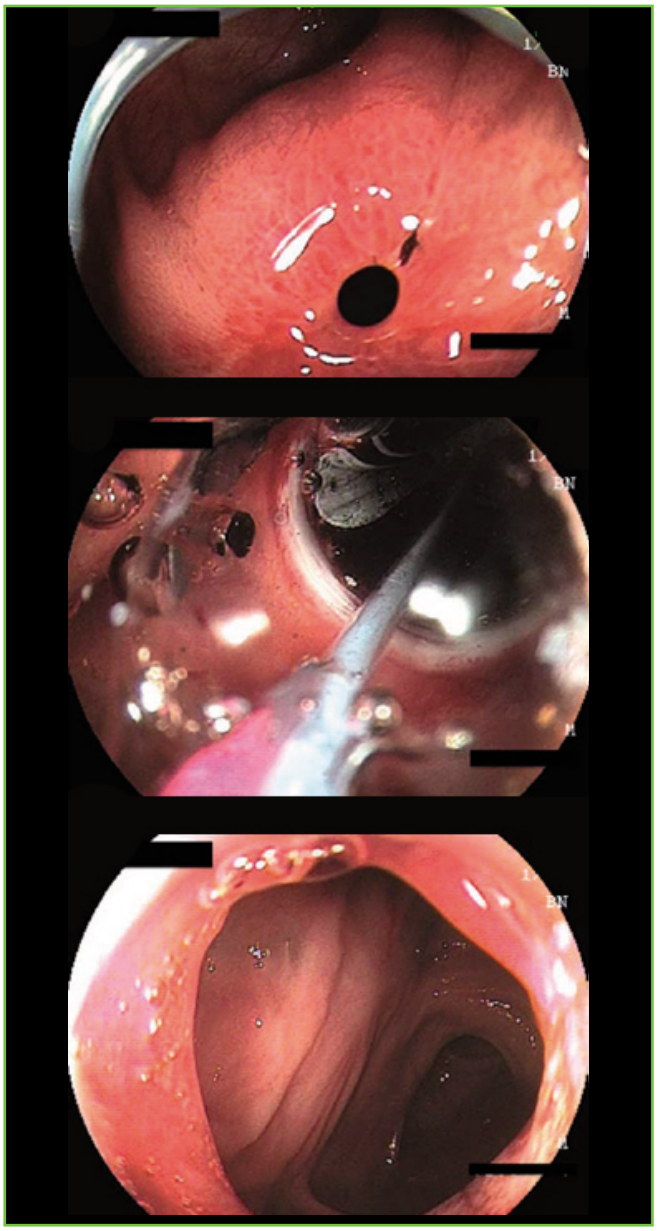

Figura 18

Secuencia de dilatación con balón de estenosis secundaria a E. de Crohn. De K. Sunada and H. Yamamoto: Double-balloon endoscopy: past, present, and future.

En el ID pueden aparecer pólipos hiperplásicos, pólipos neoplásicos (adenoma, carcinoma), hamartomas y pólipos inflamatorios. Los pólipos inflamatorios e hiperplásicos tienen indicación de polipectomía por el riesgo de sangrado o intususcepción. A diferencia de lo que sucede en el colon la secuencia adenoma-carcinoma en el ID no está bien definida y no se ha llegado a consensuar la indicación de polipectomía. El estudio de hematoquecia o melenas de origen no definido puede llevarnos a descubrir un pólipo sangrante y esta constituye la mejor indicación para la polipectomía.

La técnica endoscópica usada es muy parecida a la polipectomía y EMR en el colon aunque debemos tener en cuenta la delgadez de la pared del ID para evitar la perforación. Para prevenir la perforación se realiza la inyección submucosa de suero salino en el lugar de la lesión. La potencia y duración de la cauterización debemos ajustarla cuidadosamente.

La posibilidad de polipectomía y EMR en el ID con el EDB ha cambiado el manejo de las poliposis familiares. Estos síndromes requerían laparotomías múltiples a lo largo de la vida del paciente afectado. Los pólipos del Síndrome de Peutz-Jeghers son especialmente adecuados para la polipectomía o EMR con el EDB[37].

Una vez el paciente haya sufrido una intususcepción y posterior laparotomía debido a la presencia de pólipos en el ID, la realización de la EDB se complica por la aparición de adherencias. La vigilancia de pólipos en ID en este síndrome debería comenzarse alrededor de los 10 años de edad con la CE[38]. Esto facilita la polipectomía endoscópica usando la EDB antes de que se produzca una complicación y previniendo la necesidad de laparotomía con la aparición de adherencias posteriores.

Extracción de cuerpos extraños

La EDB es capaz de extraer cuerpos extraños del intestino delgado, una complicación que en ocasiones requería la realización de laparotomía. Agujas, huesos, dentaduras, bezoares, stents y CE han sido extraídas por EDB con éxito[39] (figura 19). Basados en los diferentes tipos de cuerpo extraño existen diferentes pinzas-asas para la extracción de cuerpos extraños. La extracción de éstos a través del sobretubo sacando también el enteroscopio es algunas veces muy útil en cuerpos extraños peligrosos (punzantes, cortantes).

Realización de cpre con EDB

La EDB es también útil para explorar segmentos de intestino en pacientes intervenidos quirúrgicamente (con anatomía alterada). La exploración endoscópica del asa aferente en la reconstrucción “Y” de Roux es posible con la EDB. La EDB puede así usarse también en pacientes gastrectomizados, pancreaticoduodenectomizados o trasplantados hepáticos[40]. Existe una capucha transparente que se coloca en la punta del endoscopio que se utiliza para ajustar la dirección de canulación mientras se mantiene una distancia apropiada del orificio papilar. Existe un modelo de EN más corto, EC-450B15 (152 cm y 2.8 mm de canal) en el que la gran mayoría de accesorios para CPRE pueden ser usados. A veces necesitamos un EN más largo por la cirugía reconstructiva realizada que no nos permite acceder a la vía biliar y pancreática con el corto. En estos casos se usa el EN-450T5 que requiere accesorios más largos. Es importante marcar con tinta china el asa explorada para evitar maniobras repetitivas de inserción. Cuando entramos al asa aferente en contra de la dirección de la peristalsis, podemos usar agentes antiperistálticos como los anticolinérgicos y el glucagón; esto nos ayuda a prevenir la salida del EN y los balones de su posición.

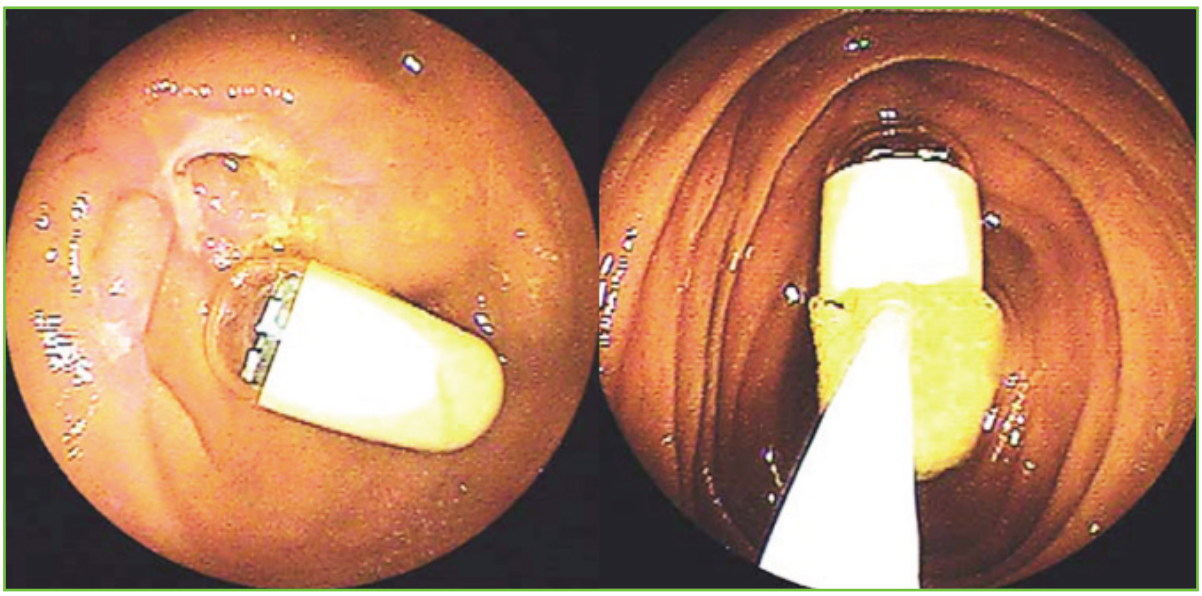

Figura 19

Extracción de CE. De Yamamoto et al.

EDB en la colonoscopia difícil

La colonoscopia se ha convertido en el procedimiento habitual para exploración del colon. La exploración completa del colon es posible en la mayoría de los casos sin especial dificultad. En algunos pacientes por distintos motivos se hace muy compleja o imposible su realización. La principal causa de esta dificultad es la imposibilidad de rectificar el sigma o colon transverso debido a adherencias. Sin la rectificación el colon se curva y no permite el avance del endoscopio. Con el EDB, el sobretubo y los balones podemos fijar el colon, evitar que se curve y rectificarlo para poder avanzar con el EN y completar la colonoscopia. Podemos conseguir una colonoscopia completa en casos difíciles en un 88-100%[41].

Entrenamiento en la técnica

La formación no debe limitarse al endoscopista, debe comprometer también al resto del equipo que colabora. Es necesario partir de una sólida experiencia previa en endoscopia convencional. Lo primero es conocer el EDB, sus características, el ST y los balones. Cómo es el montaje y la comprobación de los dispositivos para un buen funcionamiento. Posteriormente se puede comenzar el entrenamiento en tractos gastrointestinales aislados y en modelos animales donde podemos observar cómo se ajustan los balones a la luz del ID comprendiendo así el efecto avance del EN sobre el ID e incrementar la destreza del endoscopista para rectificar el EN bajo visión directa. El EN avanza a través del ID fijándose alternativamente mediante el balón del EN y el del ST. Posteriormente se inicia la maniobra de rectificación para simplificar el trayecto del ID, deshacer los giros del EN y recuperar la longitud necesaria para seguir avanzando. Finalmente para completar el entrenamiento es adecuado desplazarse a un centro de referencia[42]. Al tratarse de una técnica de larga duración bajo sedación profunda en la que se realizan diversas terapéuticas, se requiere una formación previa en endoscopia básica diagnóstica y terapéutica, y preferentemente con la enteroscopia oral de pulsión[43].

La curva de aprendizaje de la EDB no es actualmente conocida, pero estudios preliminares[44] concluyen que después de efectuar 10 exploraciones se disminuye de forma significativa el tiempo de su ejecución, aunque no es un parámetro importante de calidad. Inicialmente, parece que la EDB progresa más en el ID por vía oral (llegando a explorarse habitualmente hasta íleon medio y a veces hasta la misma válvula de Bahuin) que por vía anal, donde sólo puede explorarse hasta yeyuno distal; en cualquier caso esto es variable.

Conclusiones y futuro

La EDB ha conseguido diagnósticos endoscópicos y tratamientos en el intestino delgado que han sido muy complicados de realizar durante muchos años. Aunque no hace mucho de su aparición la capacidad diagnóstica y terapéutica de la EDB ya es ampliamente reconocida. Se ha convertido rápidamente en una práctica común en multitud de países. Junto con la CE, que se ha desarrollado paralelamente, se ha mejorado de forma importante la capacidad diagnóstica para numerosas enfermedades del ID. En el futuro ambas técnicas permitirán un importante desarrollo en el diagnóstico y tratamiento de enfermedades del ID. La EDB no sólo permitirá diagnosticar y tratar, nos ayudará a comprender la etiología de las distintas patologías del ID.

Como con la EDB podemos obtener biopsias, no sólo son útiles para estudio histológico y microbiológico, también podemos realizar estudios de biología molecular para investigar. Muchos de los efectos de varios medicamentos en el ID no son conocidos aunque éstos podrían ser aclarados por medio de estudios prospectivos en un futuro próximo. Además la EDB contribuirá de forma importante al desarrollo de nuevos medicamentos para el tratamiento de la enfermedades del ID.

Con la cooperación de los endoscopistas, la EDB puede contribuir al desarrollo y establecimiento de la ciencia médica que estudie y conozca profundamente los mecanismos responsables de las enfermedades del ID en el futuro. Igualmente se está trabajando para mejorar en términos de maniobrabilidad, capacidad terapéutica y en lo que respecta a la tecnología en la imagen como la magnificación y la manipulación del color para el realce de lesiones o patrón vellositario anómalo.

Terapéuticamente la EDB ha supuesto un avance importante en el manejo de la hemorragia de lesiones de ID, en los síndromes de poliposis familiar y en el acceso a vía biliar/pancreática en pacientes con anatomía alterada por cirugías previas.

BIBLIOGRAFÍA

1. Iddan G, Meron G, Glukhovsky A, Swain P. Wireless capsule endoscopy. Nature 2000, 405: 417
2. Costamagma G, Shah SK, Richioni ME, Foschia F, Mutignani M, Perri V, et al. A prospective trial comparing small bowel radiographs and video capsule endoscopy for suspected small bowel disease. Gastroenterology 2002, 123: 999-1005.
3. Pérez-Cuadrado E, Lamas García D, Robles Reyes A. Videoenteroscopia oral: un estudio prospectivo de 30 casos. Rev Esp Enferm Digest 1996, 88: 9-15.
4. Yamamoto H, Sekine Y, Sato Y, Higashizawa T, Miyata T, Iino S, Sugano K. Total enteroscopy with a non surgical steerable double-balloon method. Gastrointest Endosc 2001, 53: 216-220.
5. Yano T, Yamamoto H. Current state of double balloon endoscopy: The latest approach to small intestinal diseases. J. Gastroenterol. Hepatol. 2009,24:185-192
6. Pérez-Cuadrado E, Shanabo JA. Técnica Endoscópica. En: Pérez-Cuadrado E, ed. Enteroscopia de doble balón. Madrid: Entheos, 2007: 53-78.
7. Ross AS, Waxman I, Semrad C, Dye C. Balloon-assisted intubation of the ileocecal valve to facilitate retrograde double-balloon enteroscopy. Gastrointest Endosc 2005, 62: 987-8.
8. Yamamoto H, Yano T, Kita H, Sunada K, Ido K, Sugano K. New system of double-balloon enteroscopy for diagnosis and treatment of small intestinal disorders. Gastroenterology 2003, 125: 1556, author reply 1556–7.
9. Orlent H, Laukens P, Vergauwe P. Retrieval of a migrated esophagojejunal stent by using the double-balloon enteroscope. Gastrointest. Endosc 2008, 67: 1198–9.
10. López Rosés L y Subcomité de Protocolos de la SEED. Directrices “guidelines” de sedación/analgesia en endoscopia. Rev Esp Enferm Dig 2006, 98: 685-92.
11. Akcaboy ZN, Akcaboy EY, Albayrak D, Altinoren B, Dikmen B, Gogus N. Can remifentanil be a better choice tan propofol for colonoscopy during monitored anesthesia care? Acta Anaesthesiol Scand 2006, 50: 736-741.
12. Pohl J, Blancas JM, Cave D, Choi KY, Delvaux M, Ell C, Gay G, et al. Consensus report of the 2nd International Conference on double balloon endoscopy. Endoscopy 2008, 40: 156–60.
13. Sunada K, Yamamoto H, Kita H, Yano T, Sato H, Hayashi Y, et al. Clinical outcomes of enteroscopy using the double-balloon method for strictures of the small intestine. World J. Gastroenterol 2005, 11:1087–9
14. Lee BI, Choi H, Choi KY, Ji JS, Kim BW, Cho SH, et al. Retrieval of a retained capsule endoscope by double balloon enteroscopy. Gastrointest. Endosc 2005, 62:463–5
15. Aabakken L, Bretthauer M, Line PD. Double-balloon enteroscopy for endoscopic retrograde cholangiography in patients with a Roux-en-Y anastomosis. Endoscopy 2007, 39: 1068–71.
16. Pasha SF, Harrison ME, Das A, Corrado CM, Arnell KN, Leighton JA. Utility of double-balloon colonoscopy for completion of colon examination after incomplete colonoscopy with conventional colonoscope. Gastrointest. Endosc 2007, 65: 848–53.
17. Sugano K, Yamamoto H, Kita H. Double-balloon Endoscopy, theory and practice. Tokyo: Nankodo Co, 2006.
18. Mensink PB, Haringsma J, Kucharzik T, Cellier C, Pérez-Cuadrado E, Mönkemüller K et al. Complications of double balloon enteroscopy: a multicenter survey. Endoscopy 2007; 39: 613–15.
19. Triester SL, Leighton JA, Leontiadis GI, Fleischer DE, Hara AK, Heigh RI, et al. A meta-analysis of the yield of capsule endoscopy compared to other diagnostic modalities in patients with obscure gastrointestinal bleeding. Am J Gastroenterol 2005, 100: 2407–18.
20. Monkemuller K, Fry LC, Ebert M, Bellutti M, Venerito M, Knippig C, et al. Feasibility of double-balloon enteroscopy assisted chromoendoscopy of the small bowel in patients with familial adenomatous polyposis. Endoscopy 2007, 39: 52–7.
21. May A, Nachbar L, Schneider M, Neumann M, Ell C. Push-and-pull enteroscopy using the double-balloon technique: method of assessing depth of insertion and training of the enteroscopy technique using the Erlangen Endo-Trainer. Endoscopy 2005, 37: 66–70.
22. Sunada K, Yamamoto H, Hayashi Y, Sugano K. Clinical importance of the location of lesions with regard to mesenteric or antimesenteric side of the small intestine. Gastrointest Endosc 2007, 66: S34–8.
23. Ohmiya N, Yano T, Yamamoto H, Arakawa D, Nakamura M, Honda W, et al. Diagnosis and treatment of obscure GI bleeding at double balloon endoscopy. Gastrointest Endosc 2007, 66: S72–7.
24. Yano T, Yamamoto H, Sunada K, Miyata T, Iwamoto M, Hayashi Y, et al. Endoscopic classification of vascular lesions of the small intestine. Gastrointest Endosc 2008, 67:169–72.
25. Lee YT, Walmsley RS, Leong RW, Sung JJ. Dieulafoy’s lesion. Gastrointest Endosc 2003, 58:236–43.
26. Rossini FP, Arrigoni A, Pennazio O. Octreotide in the treatment of bleeding due to angiodysplasia of the small intestine. Am J Gastroenterol 1993, 88:1424-1427.
27. Levine BA, Kaplan BJ. Polyps and polypoid lesions of the jejunum and ileum. Surg Oncol Clin N Am 1996, 5:609–19.
28. Ohmiya N, Yano T, Yamamoto H, Arakawa D, Nakamura M, Honda W, et al. Diagnosis and treatment of obscure GI bleeding at double balloon endoscopy. Gastrointest Endosc 2007, 66: S72–7.

29. Hayashi Y, Yamamoto H, Kita H, Sunada K, Miyata T, Yano Y, et al. Metallic stent for an obstructing jejunal cancer. J Gastroenterol Hepatol 2006,21:1861.

30. Sunada K, Yamamoto H, Hayashi Y, Sugano K. Clinical importance of the location of lesions with regard to mesenteric or antimesenteric side of the small intestine. Gastrointest Endosc 2007, 66(3 Suppl):S34–8.

31. Sunada K, Yamamoto H, Kita H, Yano T, Sato H, Hayashi Y, et al. Clinical outcomes of enteroscopy using the double-balloon method for strictures of the small-intestine. World J Gastroenterol 2005;11:1087–9.

32. Sunada K, Yamamoto H, Kita H, Yano T, Miyata T, Sekina Y, et al. Case report: successful treatment with balloon dilatation in combination with double-balloon enteroscopy of a stricture in the small bowel of a patient with Crohn's disease. Dig Endosc 2004, 16:237–40.

33. Tanaka S, Mitsui K, Shirakawa K, Tatsuguchi A, Nakamura T, Hayashi Y, et al. Successful retrieval of video capsule endoscopy retained at ileal stenosis of Crohn's disease using double-balloon endoscopy. J Gastroenterol Hepatol 2006,21:922–3.

34. Sun B, Shen R, Cheng S, Zhang C, Zhong J. The role of double-balloon enteroscopy in diagnosis and management of incomplete small-bowel obstruction. Endoscopy 2007, 39:51–5.

35. Yano T, Yamamoto H, Sunada K, Miyata T, Iwamoto M, Hayashi Y, et al. Endoscopic classification of vascular lesions of the small intestine (with videos). Gastrointest Endosc 2008, 67: 169–72.

36. Kamata Y, Iwamoto M, Nara H, Kamimura T, Takayashiki N, Yamamoto H, et al. A case of rheumatoid arthritis with protein losing enteropathy induced by multiple diaphragmatic strictures of the small intestine: successful treatment by boogieing under double-balloon enteroscopy. Gut 2006, 55: 1372.

37. Ohmiya N, Taguchi A, Shirai K, Mabuchi N, Arakawa D, Kanazawa H, et al. Endoscopic resection of Peutz-Jeghers polyps throughout the small intestine at double-balloon enteroscopy without laparotomy. Gastrointest. Endosc 2005, 61: 140–7.

38. Brown G, Fraser C, Schofield G, Taylor S, Bartram C, Phillips R, et al. Video capsule endoscopy in Peutz-jeghers syndrome: a blinded comparison with barium follow-through for detection of small-bowel polyps. Endoscopy 2006, 38: 385–90

39. Tanaka S, Mitsui K, Shirakawa K, Tatsuguchi A, Nakamura T, Hayashi Y, et al. Successful retrieval of video capsule endoscopy retained at ileal stenosis of Crohn's disease using double-balloon endoscopy. J. Gastroenterol. Hepatol 2006, 21: 922–3.

40. Emmett DS, Mallat DB. Double-balloon ERCP in patients who have undergone Roux-en-Y surgery: a case series. Gastrointest. Endosc 2007, 66: 1038–41.

41. Gay G, Delvaux M. Double-balloon colonoscopy after failed conventional colonoscopy: a pilot series with a new instrument. Endoscopy 2007, 39: 788–92.

42. Latorre R, Soria F, Ayala O. Entrenamiento en EDB. En : Pérez-Cuadrado E, ed. Enteroscopia de doble balón. Madrid: Entheos, 2007: 269-276.

43. Pérez-Cuadrado E. Manual de enteroscopia oral. Madrid. Ed Entheos; 2002.

44. Mehdizahed S, Ross A, Gerson L, Leighton J, Chen A, Schembre D, et al. What is the learning curve associated with double-balloon enteroscopy? Technical details and early experience in U.S tertiary care centers. Gastrointest Endosc 2006, 64: 740-50.

Correspondencia:

Juan Gabriel Martínez Cara *(juangadoctor@hotmail.com)*
Unidad Integrada de gestión de Digestivo. Hospital de Poniente . El Ejido, Almería.
Plaza Itálica 4, Escalera 2, 5°A
04740 Roquetas de Mar, Almería.