

COMUNICACIONES  
Póster**CP-001. PERFIL DE COLANGIOPANCREATOGRAFÍA RETRÓGRADA ENDOSCÓPICA DEPENDIENTE DE LA UNIDAD PETICIONARIA.**MÍNGUEZ-CORTÉS, JM<sup>1</sup>; OSUNA, J<sup>2</sup>; PÉREZ-DÍAZ, JM<sup>3</sup><sup>1</sup>SERVICIO APARATO DIGESTIVO. HOSPITAL COMARCAL DE LA AXARQUÍA, VÉLEZ-MÁLAGA.<sup>2</sup>SERVICIO MEDICINA INTERNA. HOSPITAL COMARCAL DE LA AXARQUÍA, VÉLEZ-MÁLAGA.<sup>3</sup>SECCIÓN MEDICINA INTERNA. HOSPITAL COMARCAL DE LA AXARQUÍA, VÉLEZ-MÁLAGA.**Introducción**

Describir el perfil de paciente que precisó colangiopancreatografía retrograda endoscópica (CPRE) en el Hospital Comarcal de la Axarquía atendiendo a la unidad peticionaria del procedimiento.

**Material y métodos**

Basado en el total de pacientes a los que se les realizó una CPRE en el ingreso hospitalario entre los años 2007 a 2015. Se recogieron datos demográficos (edad y género), tipo de patología y diagnóstico principal, Servicio clínico solicitante, la estancia media y el motivo del alta. Se trabajó con herramientas de estadística descriptiva (frecuencias, medias y porcentajes. Se analizaron los datos utilizando para el bivalente, un no paramétrico, el test de U de Mann Whitney y la Chi Cuadrado.

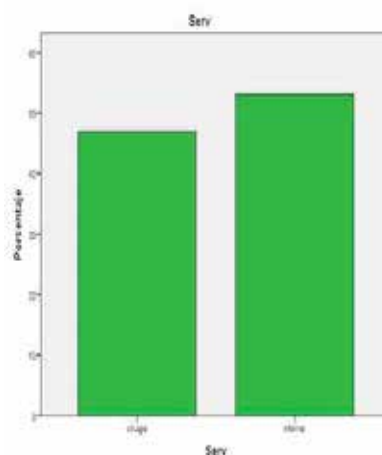
**Resultados**

Se analizaron 586 ingresos, con una edad media de  $69,58 \pm 15,024$  años, un 52.4% correspondían a mujeres y la estancia media fue de  $16 \pm 12,133$  días. De todos los casos, 275 (46.9%) fueron solicitados por el Servicio de Cirugía, mientras que 311 (53.1%) fueron solicitados por el Servicio de Medicina Interna. Al separar los pacientes en grupos atendiendo al servicio solicitante de la pruebas nos encontramos que existen diferencias estadísticamente significativas en el sexo (107 hombres y 168 mujeres en el servicio de cirugía vs 172 hombres y 139 mujeres en el servicio de medicina interna,  $p < 0,000$ ), estancia media ( $32,544$  vs  $26,526$ ,  $p < 0,000$ ).

En la comparativa por servicios en cuanto al diagnóstico observamos que los cirujanos solicitaban porcentualmente más en litiasis (84% vs 62.1%) y los internistas en sospecha de neoplasia (15.8% v 3.3%) o pancreatitis (15,01% v 10.2%), siendo estas diferencias estadísticamente significativas ( $p < 0,023$ ). En cuanto a la edad media de los pacientes ingresados no hemos encontrado diferencias estadísticamente significativas.

**Conclusiones**

La CPRE no sólo es útil en el diagnóstico de litiasis, tumores o estenosis de los conductos biliares sino que además se ha convertido en el procedimiento terapéutico por excelencia de la vía biliopancreática, permitiendo incluso la colocación de endoprótesis. La principal indicación de CPRE sigue siendo la patología litiasica biliar independientemente de la unidad solicitante. El perfil de los pacientes de ambas unidades es ampliamente diferente, en cuanto al sexo hay más mujeres ingresadas en el servicio de cirugía, este mismo servicio suele tener más estancia media junto con un diagnóstico principal diferentes también, siendo prácticamente la totalidad de las peticiones del servicio de cirugía debidas a litiasis biliares, mientras que el motivo de petición de medicina interna es más diverso, siendo todas estas diferencias estadísticamente significativas.

**Figura 1**

CPRE.

**CP-002. RENTABILIDAD DIAGNÓSTICA DE DISTINTAS AGUJAS USADAS EN LA PUNCIÓN ASPIRACION CON AGUJA FINA GUIADA POR ECOENDOSCOPIA (USE-PAAF) DE LESIONES SUBEPITELIALES**HINOJOSA-GUADIX, J<sup>1</sup>; SÁNCHEZ-YAGÜE, A<sup>1</sup>; ROBLES-CABEZA, L<sup>2</sup>; PEREDA-SALGUERO, T<sup>2</sup>; PUYA-GAMARRO, M<sup>1</sup>; SORIA-LÓPEZ, E<sup>1</sup>; SÁNCHEZ-CANTOS, AM<sup>1</sup><sup>1</sup>SERVICIO APARATO DIGESTIVO. COMPLEJO HOSPITAL COSTA DEL SOL, MARBELLA.<sup>2</sup>SERVICIO ANATOMÍA PATOLÓGICA. COMPLEJO HOSPITAL COSTA DEL SOL, MARBELLA.**Introducción**

La punción aspiración con aguja fina guiada por ecoendoscopia (USE-PAAF) es una herramienta en la detección y caracterización de lesiones subepiteliales. Obtener muestras de calidad es indispensable para determinar el manejo más adecuado. Es interesante conocer la rentabilidad diagnóstica de las distintas agujas disponibles para optimizar la eficacia diagnóstica de la prueba.

**Material y métodos**

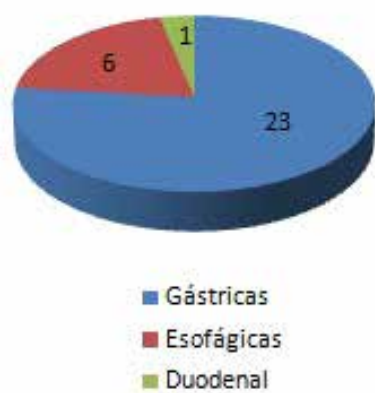Realizamos un estudio descriptivo-retrospectivo de las USE-PAAF realizadas en nuestro centro para el estudio de lesiones subepiteliales desde Agosto-2007 hasta Junio-2015. Se analizó el tipo de aguja usada: aguja estándar (AE), aguja de bloque celular (ABC) (ProCore™) y aguja de histología (AH) (SharkCore™); el resultado anatomopatológico obtenido y el número de sesiones. Se evaluó si las muestras eran válidas para realizar inmunohistoquímica y su necesidad en el diagnóstico definitivo. Se comprobó la necesidad de utilizar más de una sesión de USE-PAAF con la misma u otras agujas para el diagnóstico de las lesiones. No se disponía de patólogo en sala.

**Resultados**

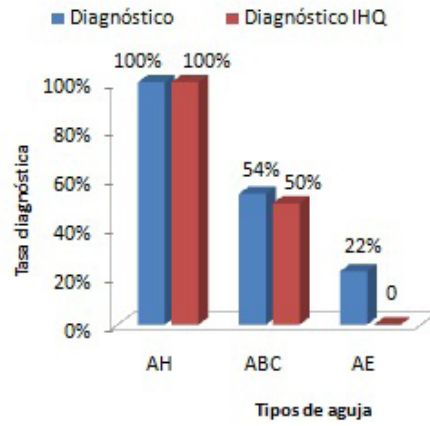
Se analizaron 30 lesiones subepiteliales: 23 gástricas, 6 esofágicas y 1 duodenal (Figura 1). Dos lesiones eran engrosamientos murales del esófago con células normales que excluimos del análisis. Consiguió un 100% (6/6) de diagnósticos en el grupo AH, 54% (7/13) en ABC y 22% (2/9) en AE. Obtuvo muestra suficiente para alcanzar diagnóstico inmunohistoquímico en el 100% (5/5) de las lesiones en el grupo AH, 50% (3/6) del ABC y 0% (0/7) del AE (Figura 2). En 8 lesiones se realizó más de una USE-PAAF. En 4 (1 AE y 3 ABC) se consiguió un diagnóstico tras la 2ª sesión. En 2 (1 AE, 1 ABC) se obtuvieron células fusiformes y en 2 (1 AE, 1 ABC) no logramos el diagnóstico por USE-PAAF siendo sometidas a cirugía. Por otro lado, 4 lesiones no se diagnosticaron en la primera sesión, no se realizó una 2ª dada la alta sospecha de malignidad (Figura 3). Fueron todas resecaadas con el diagnóstico de GIST gástrico. En 6 casos el diagnóstico no se alcanzó mediante USE-PAAF siendo necesaria la cirugía.

**Conclusiones**

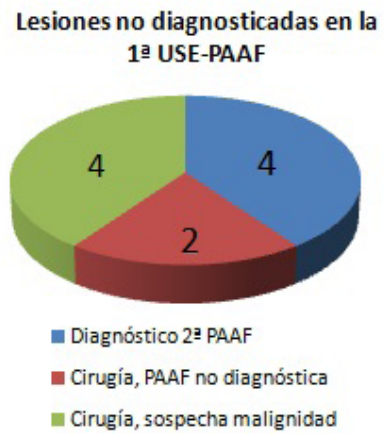
La AH obtiene mayor diagnóstico histológico que otras agujas en una sola sesión. La AE presenta una baja rentabilidad para el diagnóstico de lesiones subepiteliales. Es imprescindible utilizar agujas que consigan muestra suficiente para realizar inmunohistoquímica vitando nuevas sesiones de USE-PAAF o la cirugía para la cirugía.



**Figura 1**  
Tipo de lesiones subepiteliales.



**Figura 2**  
Porcentaje de diagnósticos realizados con cada aguja (azul), porcentaje de diagnósticos posibles gracias a que la muestra permitía realizar pruebas de IHQ (rojo).



**Figura 3**  
Nº de lesiones no diagnósticas en la 1ª USE-PAAF.

**CP-003. RENTABILIDAD DIAGNÓSTICA DE DISTINTAS AGUJAS USADAS EN LA PUNCIÓN ASPIRACION CON AGUJA FINA GUIADA POR ECOENDOSCOPIA (USE-PAAF) EN MASAS PANCREÁTICAS**

HINOJOSA-GUADIX, J<sup>1</sup>; SÁNCHEZ-YAGÜE, A<sup>1</sup>; PEREDA-SALGUERO, T<sup>2</sup>; ROBLES-CABEZA, L<sup>2</sup>; SORIA-LÓPEZ, E<sup>1</sup>; PUYA-GAMARRO, M<sup>1</sup>; SÁNCHEZ-CANTOS, AM<sup>1</sup>

<sup>1</sup>SERVICIO APARATO DIGESTIVO. COMPLEJO HOSPITAL COSTA DEL SOL, MARBELLA.  
<sup>2</sup>SERVICIO ANATOMÍA PATOLÓGICA. COMPLEJO HOSPITAL COSTA DEL SOL, MARBELLA.

**Introducción**

La USE-PAAF es el método de elección para el diagnóstico anatomopatológico de lesiones focales pancreáticas. Aunque predomina el adenocarcinoma existen otras lesiones, algunas requieren inmunohistoquímica para un diagnóstico definitivo.

**Material y métodos**

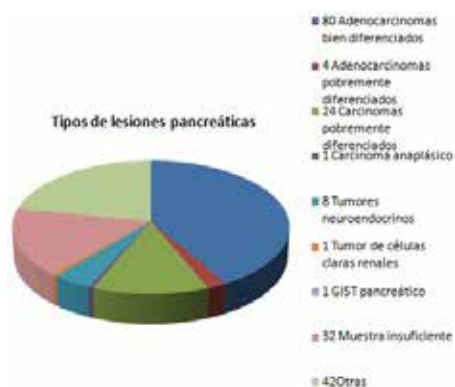Realizamos un estudio descriptivo-retrospectivo de las USE-PAAF realizadas en nuestro centro para el estudio de lesiones focales pancreáticas desde Agosto- 2007 hasta Junio-2015. Se analizó el tipo de aguja usada: aguja estándar (AE), aguja de bloque celular (ABC) (ProCore™) y aguja de histología (AH) (SharkCore™); el resultado anatomopatológico y el número de sesiones. Evaluamos la validez de las muestras para realizar inmunohistoquímica y su necesidad en el diagnóstico. Comprobamos la necesidad de utilizar una/más sesiones de USE-PAAF para el diagnóstico definitivo. No se disponía de patólogo en la sala.

**Resultados**

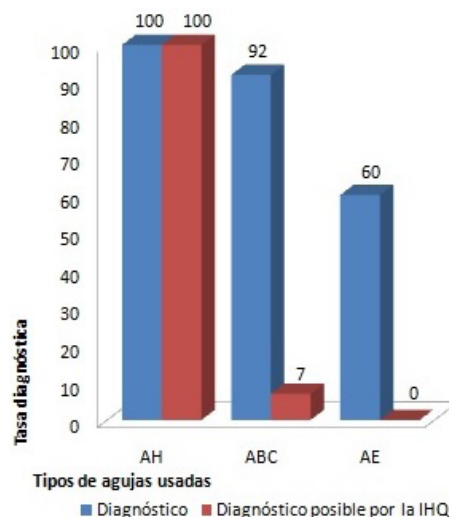
Analizamos 193 USE-PAAF de lesiones pancreáticas: 80 adenocarcinomas, 24 carcinomas pobremente diferenciados, 8 tumores neuroendocrinos, 4 adenocarcinomas pobremente diferenciados, 1 carcinoma anaplásico, 1 metástasis de tumor de células claras renales, 1 GIST pancreático, 32 muestras con tejido insuficiente para diagnóstico y otras no analizamos (36 lesiones quísticas y 6 áreas irregulares de pancreatitis crónica) (Figura 1). Conseguimos un 100% (22/22) de diagnósticos en el grupo AH, 92% (51/58) en el grupo ABC y 60% (37/62) en AE. Obtuvimos muestra para inmunohistoquímica en el 100% (9/9) de los casos con AH siendo necesaria para el diagnóstico. Porcentaje que disminuyó al 7% (1/14) con ABC y al 0% (0/32) con AE (Figura 2). En 13 lesiones fue necesaria más de una sesión. En 6 del grupo AE se realizó una 2ª sesión con la misma aguja, de estas sólo una fue diagnóstica. En 3 lesiones del grupo ABC: 1ª consiguió diagnóstico en la segunda sesión, 2ª quedó sin diagnóstico tras 3 sesiones, 3ª se realizaron 3 USE-PAAF para obtener material para estudio inmunohistoquímico necesario para el diagnóstico no siendo posible en ninguna. Otras 4 lesiones, 3 del grupo ABC y otra del grupo AE se repitieron con la AH siendo diagnosticadas gracias a inmunohistoquímica (Figura 3).

**Conclusiones**

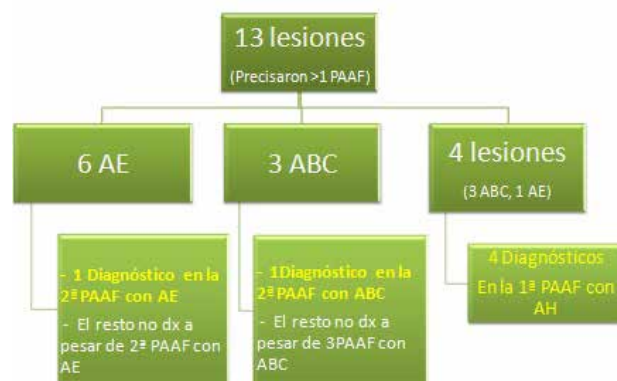La aguja de histología obtiene un diagnóstico definitivo superior a las otras agujas en una sola sesión. Las agujas de bloque celular presentan un alto porcentaje de diagnóstico pero bajo rendimiento a la hora de obtener muestra suficiente para inmunohistoquímica. En caso de necesitar la repetición de USE-PAAF parece recomendable realizar la 2ª punción con una aguja de histología.



**Figura 1** Tipos de lesiones pancreáticas sometidas a USE-PAAF.



**Figura 2** Tasa diagnóstica con las distintas agujas (azul). Tasa diagnóstica al realizar IHQ en muestras adecuadas para ello (rojo).



**Figura 3** Lesiones que precisaron más de una USE-PAAF y tipo de aguja con la que se alcanzó el diagnóstico.

**CP-004. EFICACIA Y SEGURIDAD DEL TRATAMIENTO ANTI-TNF EN PACIENTE CON ENFERMEDAD INFLAMATORIA INTESTINAL**

MOSTAZO-TORRES, J<sup>1</sup>; VILCHEZ-JAIMEZ, M<sup>2</sup>; RAMIREZ-BOLLERO, JM<sup>3</sup>; OLMEDO-MARTIN, RV<sup>4</sup>

<sup>1</sup>SERVICIO APARATO DIGESTIVO. ÁREA DE GESTION SANITARIA CAMPO DE GIBRALTAR, ALGECIRAS.  
<sup>2</sup>SECCIÓN MEDICINA FAMILIAR Y COMUNITARIA. ÁREA DE GESTION SANITARIA CAMPO DE GIBRALTAR, ALGECIRAS.  
<sup>3</sup>SERVICIO MEDICINA INTERNA. XANIT HOSPITAL INTERNACIONAL, BENALMÁDENA.  
<sup>4</sup>UGC APARATO DIGESTIVO. COMPLEJO HOSPITALARIO REGIONAL DE MÁLAGA, MÁLAGA.

**Introducción**

Evaluar la utilización, durabilidad y seguridad del tratamiento biológico en pacientes con EII.

## Material y métodos

Estudio descriptivo observacional retrospectivo. Sujetos a estudio: Pacientes con EC o CU en tratamiento activo con Infiximab o Adalimumab desde hace más de un año. Se recogen datos de los enfermos seguidos en las consultas monográficas del hospital Carlos Haya. Farmacia nos proporciona los pacientes. Siendo 87, perdemos 11 por no disponer de sus historias.

## Resultados

La edad media de la población es 34,25.

Distribución por sexo: 51,3% hombres y el 48,7% mujeres.

En el grupo de 76 pacientes solo 13 eran fumadores, todos afectos de EC.

El 77,6% son pacientes con Enfermedad de Crohn y el 22,4% de CU.

De los pacientes solo 9 pacientes tienen familiares afectos por EII supone un 11,8%.

El 18,6% de los pacientes tiene una afectación ileal. El 16,9% tienen una afectación colonica. Un 55,9% afectación ileocolónica. Y un 8,5% afectación Tracto digestivo superior.

De entre los enfermos de Crohn el 45,8% tenían afectación perianal

El 39% de los pacientes afectos por EC tenían un patrón inflamatorio, 44,1% Fistulizante y el resto patrón estenosante.

De los afectados por CU el 5,9 % tienen una localización distal. El 17,6 % Afectación izquierda. Y el 76,5% afectación extensa.

Del total el 68,4% se encontraban en tratamiento con Infiximab y el 31,6 con Adalimumab.

El 90% presentan remisión de la enfermedad al año.

Un 34% se dio fallo 2º al tratamiento, dentro de este porcentaje el 18% se dio antes de los 6 meses, el 28 % entre 6-12 meses y el 53% a más de los 12 meses.

6 de los pacientes presentaron efectos secundarios, un 8%.

## Conclusiones

En el estudio se ha observado como el 66% de los pacientes que están en tratamiento con biológicos mantiene una buena respuesta tras una media de 72 meses, de tratamiento biológico. Del 34% que ha experimentado fallo 2º, se ha controlado con intensificación del tratamiento en el 50% de los casos. Por lo que el 83% de los pacientes mantuvieron remisión clínico-biológica durante más de un año.

Está claro que los paciente con EII refractaria o EII complicadas el tratamiento con biológicos hace que se produzca una mejoría, clínica, analítica y endoscópica. Lo que ocurre es que este tratamiento parece ser que es finito, y con el paso del tiempo el

efecto es menor y puede que se deba de aumentar dosis o cambiar de biológico.

	INFLIXIMAB	ADALIMUMAB	
EC	37	22	59
CU	15	2	17
	52	24	76

Figura 1

Distribución de población estudiada.

## CP-005. EVOLUCIÓN TRAS EL INTERCAMBIO A INFLIXIMAB BIOSIMILAR EN PACIENTES CON ENFERMEDAD INFLAMATORIA INTESTINAL EN REMISIÓN CLÍNICA: RESULTADOS PRELIMINARES.

GUERRERO-PUENTE, LN<sup>1</sup>; IGLESIAS-FLORES, E<sup>1</sup>; BENÍTEZ-CANTERO, JM<sup>2</sup>; CÁRDENAS-ARANZANA, M<sup>2</sup>; MEDINA-MEDINA, R<sup>1</sup>; SALGUEIRO-RODRÍGUEZ, I<sup>1</sup>; AGUILAR-MELERO, P<sup>1</sup>; GONZÁLEZ-RODRÍGUEZ, R<sup>3</sup>; GARCÍA-SÁNCHEZ, V<sup>1</sup>

<sup>1</sup>UGC APARATO DIGESTIVO. COMPLEJO HOSPITALARIO REGIONAL REINA SOFÍA, CÓRDOBA.

<sup>2</sup>UGC FARMACIA. COMPLEJO HOSPITALARIO REGIONAL REINA SOFÍA, CÓRDOBA.

<sup>3</sup>SERVICIO INMUNOLOGÍA. COMPLEJO HOSPITALARIO REGIONAL REINA SOFÍA, CÓRDOBA.

## Introducción

Evaluar la pérdida de eficacia, la seguridad y los factores asociados a la recidiva tras el intercambio en pacientes con EII en remisión clínica en nuestro medio.

## Material y métodos

Estudio observacional de pacientes con EII a los que se ha realizado el intercambio desde noviembre de 2015 hasta agosto 2016. Se incluyeron pacientes que habían recibido al menos 6 meses de tratamiento con el fármaco de referencia y que estaban en remisión clínica, al menos 3 meses. Se recogieron datos epidemiológicos, clínicos y analíticos, incluidos niveles del fármaco y ATI, relacionados con la EII. Se evaluó la incidencia de recidiva, así como los efectos adversos tras el intercambio. Se realizó un análisis multivariante, mediante regresión de Cox, para establecer los factores asociados con la aparición de recidiva.

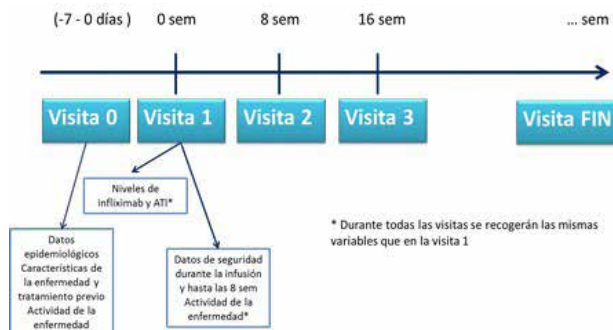
## Resultados

Se incluyeron 36 pacientes: 58.3% mujeres, edad media 41.3 años (+/- 15.7), el 63.9% tenían una EC. La media de seguimiento tras el intercambio fue de 5.8 meses (+/- 2.3). Un 13.9% de los pacientes perdieron eficacia durante el seguimiento con un tiempo medio

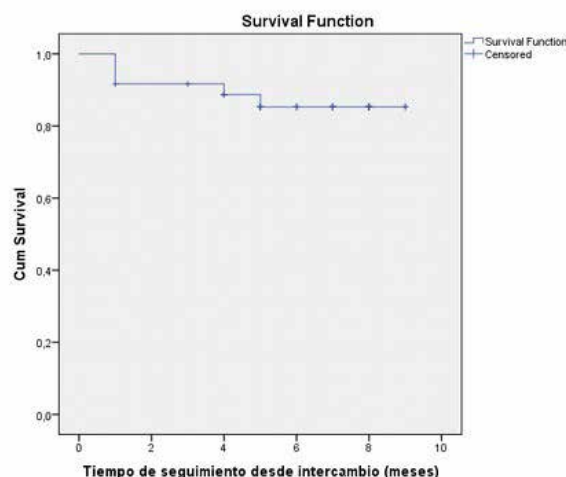
de 2,4 meses (1-5). En el análisis multivariante, los factores que se asociaron a un menor riesgo de recidiva fueron: mayor tiempo de remisión clínica previo al intercambio (HR= 0.537; IC 95%=0.294-0.981; p=0.043) y niveles de IFX detectables en el momento del intercambio (HR= 0.033; IC 95%=0.001-0.894; p=0.043). El tratamiento inmunosupresor (HR= 0.015; IC 95%=0.00-1.265; p=0.063) y la remisión biológica en el momento del intercambio (HR= 0.151; IC 95%=0.016-1.414; p=0.098), fueron considerados posibles factores de confusión. Ni la edad, tipo de EII, cirugía previa, duración de la enfermedad, tiempo en tratamiento con IFX de referencia, necesidad de intensificación previa ni la presencia de ATI se asociaron al riesgo de recidiva. No se encontraron diferencias entre los niveles de IFX previo al intercambio y los medidos durante el seguimiento (p=0.94). El 8.3% de los pacientes presentaron algún efecto adverso (infecciones), todos entre el 2º y 3º mes tras el intercambio. En un solo paciente motivó la suspensión del biosimilar por neumonía grave.

**Conclusiones**

Aunque el tiempo de seguimiento de nuestros pacientes es aún corto para extraer conclusiones, resultados preliminares muestran que la evolución clínica y los factores asociados a la recidiva tras el intercambio son similares a los resultados esperables durante el seguimiento en pacientes que continúan con infliximab de referencia. Por el momento, esta práctica clínica debería evaluarse con cautela y probablemente, en pacientes con un menor riesgo de recidiva.



**Figura 1**  
Momentos de evaluación.



**Figura 2**  
Curva Kaplan Meier. Riesgo de recidiva tras el intercambio.

Variables	Recidiva	No recidiva	P
	N=5	N=31	
	N (%)	N (%)	
Sexo (♀)	5 (100)	16 (51,6)	0,062
Tipo EII (EC)	3 (60)	20 (64,5)	1
Cirugía previa	1 (20)	14 (45,2)	0,37
Intensificación de IFX previo a intercambio	2 (40)	8 (25,8)	0,6
Inmunosupresión concomitante	2 (40)	23 (74,2)	0,15
Remisión Biológica	2 (40)	28 (90,3)	0,024
Niveles de IFX detectables	3 (60)	25 (96,2)	0,06
ATI detectables	1 (33,3)	0	0,42
	Mediana (RI)	Mediana (RI)	
Edad	29(22)	39 (29)	0,47
Duración de la enfermedad, años	11 (7,8)	10,2 (5,4)	0,85
Tiempo en tratamiento con IFX de referencia, meses	46 (76)	29 (46)	0,96
Tiempo en remisión clínica, meses	6 (4)	13 (12)	0,028
Hb previo a intercambio, g/dl	13,2 (1,8)	14,1 (1,6)	0,054
PCR previo a intercambio, mg/L	8,8 (50)	2,1 (3,9)	0,022

**Tabla 1**  
Características basales en el grupo de recidiva y no recidiva tras el intercambio.

Variabes	HR	IC 95%	P
Tratamiento inmunosupresor concomitante	0,22	0,03 – 1,39	0,11
Tiempo de remisión clínica	0,75	0,53 – 1,06	0,10
Remisión biológica	0,12	0,02 – 0,74	0,022
Hb previo a intercambio, g/dl	0,43	0,17 – 1,08	0,07
PCR previo a intercambio, mg/L	1,03	1,00– 1,06	0,039
Niveles de IFX detectables	0,13	0,02 – 0,79	0,027
ATI detectables	6,01	0,37– 96,18	0,20

Tabla 2

Regresión de Cox Univariante.

Variabes	HR	IC 95%	P
Tiempo de remisión clínica	0,54	0,29 – 0,98	0,04
Niveles de IFX detectables	0,03	0,00 – 0,89	0,04
Tratamiento inmunosupresor concomitante	0,01	0,00 – 1,26	0,06
Remisión biológica	0,15	0,02 – 1,41	0,09

Tabla 3

Regresión de Cox Univariante.

### CP-006. RIESGO DE RECIDIVA A LARGO PLAZO TRAS RETIRADA DE BIOLÓGICOS POR CURACIÓN MUCOSA EN ENFERMEDAD INFLAMATORIA INTESTINAL

SÁENZ-GALLO, M; GARCÍA-ORTIZ, JM; TRIGO-SALADO, C; DE LA CRUZ-RAMÍREZ, MD; MÁRQUEZ-GALÁN, JL; HÉRRERA-JUSTINIANO, JM; LEO-CARNERERO, E

UGC APARATO DIGESTIVO. COMPLEJO HOSPITALARIO REGIONAL VIRGEN DEL ROCÍO, SEVILLA.

#### Introducción

Conocer el riesgo de recidiva y necesidad de reiniciar tratamiento biológico en pacientes con enfermedad inflamatoria intestinal (EII) que lo suspenden tras comprobar curación mucosa (CM), así como los factores que influyen sobre la misma.

#### Material y métodos

Estudio retrospectivo que incluye 100 pacientes con EII (70 enfermedad de Crohn, 28 colitis ulcerosa y 2 no clasificable) a los que se retira tratamiento biológico entre junio de 2.009 y mayo de 2.016 tras demostrar CM.

Recogemos características de EII, tratamiento biológico que consigue CM, datos analíticos e histológicos a la retirada, así como los tratamientos para la EII realizados y la necesidad de intensificación del biológico en algún momento.

Analizamos riesgo de recidiva tras la suspensión y necesidad de reiniciar el tratamiento biológico, además de la respuesta al mismo.

#### Resultados

Se iniciaron biológicos (61 infliximab, 37 adalimumab) tras fracaso de inmunomodulador (IS) en 65 casos, siendo la indicación la córticodependencia en 66 y corticorretractariedad en 32. El tratamiento biológico fue retirado por CM, habiendo precisado 8 pacientes en algún momento intensificación. Tras la retirada 83 pacientes siguen con IS.

Tras la retirada recidivan 41 pacientes (seguimiento medio 25 meses); 34 precisan reintroducir biológicos consiguiendo respuesta en 28 (82%). El riesgo de retratamiento a los 12, 24 y 36 meses es del 21%, 42% y 48% respectivamente.

El análisis univariante muestra menor riesgo de recidiva en EC con extensión L2, (29% vs 54%, p 0,04), mientras es superior cuando la indicación es córticodependencia (48% vs 25%, p 0,02), cuando iniciamos biológico tras fallo a IS (41% vs 20%, p 0,03) y la necesidad de intensificar tratamiento biológico (86% vs 36%, p 0,005). Estos mismos factores condicionan la necesidad de reiniciar biológicos, aunque salvo el fallo previo a IS (49% vs 26%, p 0,02) sin significación estadística. En el análisis multivariante sólo el fallo previo a IS y la intensificación predicen recidiva y necesidad de reinicio de biológicos (esto último sin significación: p 0,07 y 0,05).

#### Conclusiones

La mitad de los pacientes precisan reintroducir la terapia biológica a largo plazo tras la retirada por CM, con buena respuesta en más del 80% de los casos.

En los pacientes en los que fracasó el tratamiento IS previo al biológico y los que necesitaron intensificar el biológico para conseguir la CM el riesgo de recidiva es superior, si bien la buena respuesta a la reintroducción nos permitiría ensayar la retirada. La curación histológica no se asocia a mejor pronóstico.

### CP-007. ANALYSIS OF DRESS CASES IN THE SPANISH AND LATIN-AMERICAN DILI REGISTRIES

MEDINA-CÁLIZ, I<sup>1</sup>; ROBLES-DÍAZ, M<sup>2</sup>; ALMARZA, M<sup>1</sup>; STEPHENS, C<sup>1</sup>; SLIM, M<sup>1</sup>; SANABRIA-CABRERA, J<sup>1</sup>; GONZÁLEZ-JIMÉNEZ, A<sup>1</sup>; SANJUÁN-JIMÉNEZ, R<sup>1</sup>; ORTEGA-ALONSO, A<sup>2</sup>; GARCÍA-CORTÉS, M<sup>2</sup>; GARCÍA-MUÑOZ, B<sup>2</sup>; PELÁEZ, G<sup>3</sup>; GINÉS, P<sup>4</sup>; ROMERO-GÓMEZ, M<sup>5</sup>; NAVARRO, JM<sup>6</sup>; SORIANO, G<sup>7</sup>; ALDEA-PERONA, A<sup>8</sup>; LUCENA, MI<sup>1</sup>; ANDRADE, RJ<sup>2</sup>

<sup>1</sup>SERVICIO FARMACOLOGÍA CLÍNICA. IBIMA. INSTITUTO DE INVESTIGACIÓN BIOMÉDICA DE MÁLAGA, MÁLAGA.

<sup>2</sup>UGC APARATO DIGESTIVO. COMPLEJO HOSPITALARIO DE ESPECIALIDADES VIRGEN DE LA VICTORIA, MÁLAGA.

<sup>3</sup>UGC APARATO DIGESTIVO. COMPLEJO HOSPITALARIO DE ESPECIALIDADES TORRECÁRDENAS, ALMERÍA.

<sup>4</sup>UGC APARATO DIGESTIVO. HOSPITAL CLÍNICO PROVINCIAL DE BARCELONA, BARCELONA.

<sup>5</sup>UGC APARATO DIGESTIVO. COMPLEJO HOSPITALARIO REGIONAL VIRGEN DEL ROCÍO, SEVILLA.

<sup>6</sup>UGC APARATO DIGESTIVO. COMPLEJO HOSPITAL COSTA DEL SOL, MARBELLA.

<sup>7</sup>UGC APARATO DIGESTIVO. HOSPITAL DE LA SANTA CREU I SANT PAU, BARCELONA.

<sup>8</sup>UGC FARMACOLOGÍA CLÍNICA. COMPLEJO HOSPITALARIO UNIVERSITARIO DE CANARIAS, SAN CRISTÓBAL DE LA LAGUNA.

**Introducción**

Drug reaction with eosinophilia and systemic symptoms (DRESS) is a severe idiosyncratic drug reaction. DRESS is characterized by presence of rash, fever, eosinophilia and/or lymphopenia, and liver injury. We aimed to evaluate clinical phenotype and outcome associated with DRESS.

**Material y métodos**

Demographics, clinical presentation and outcome were compared between DILI cases without hypersensitivity features (non-DRESS DILI) and DRESS cases included in the Spanish (n=34/878) and Latin-American (n=15/205) DILI registries.

**Resultados**

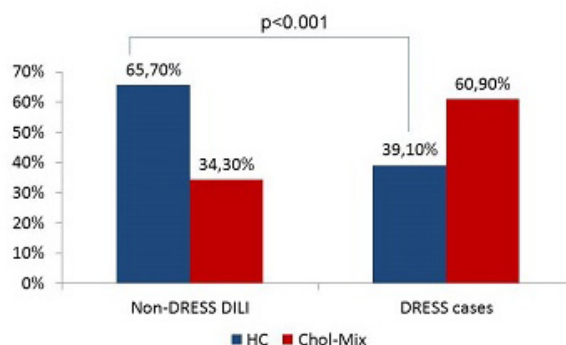
Forty-nine patients with DRESS syndrome were identified compared to 620 non-DRESS DILI cases, with a slightly higher proportion of women in the latter group (53% vs 47%). Mean age at onset was similar in both groups, 53 years (**Table 1**). Duration of treatment and time to onset were shorter in DRESS (42 vs 107 and 36 vs 95 days, respectively) although the differences were not statistically significant. All DRESS cases presented rash (two with severe toxicodermia), 17 (37%) lymphopenia and 36 (75%) eosinophilia. Jaundice was present in 73% of DRESS patients and 64% of non-DRESS DILI patients. Positive autoantibodies were detected in 24% of non-DRESS DILI vs 9% of DRESS patients (p=0.037). Hospitalization was higher for DRESS cases (77% vs 51%, p=0.001). Type of liver injury differed between the groups, with cholestatic-mixed damage predominating in DRESS (61%), and hepatocellular damage (66%) in non-DRESS DILI, (p=0.001) (**Figure 1**). Severity also differed, with 15% severe and no fatal cases in DRESS and 7% severe and 5% fatal cases in non-DRESS DILI (p=0.047). DRESS cases who resolved required longer time (339 vs 227 days). The most frequent causative drugs in the DRESS were amoxicillin-clavulanate (7 cases), carbamazepine (5) and allopurinol (4).

**Conclusiones**

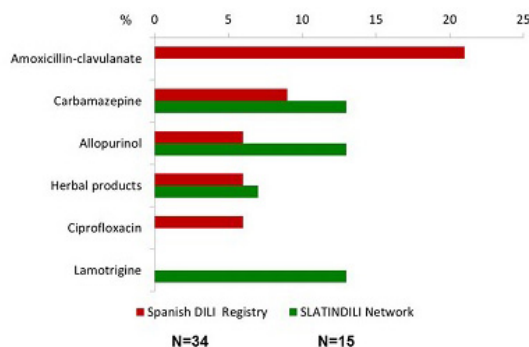
Compared to non-DRESS DILI, DRESS cases presented a predominance of cholestatic-mixed pattern, greater severity without mortality, and a longer time to resolution. Unexpectedly, amoxicillin-clavulanate stands out as a leading cause of DRESS syndrome in the Spanish Registry.

	DRESS cases N=49	Non-DRESS cases N=620	p value
Female, n (%)	23 (47)	330 (53)	0.4
Age, mean years (range)	53 (14-82)	53 (11-90)	0.9
Clinical presentation, n (%)			
Jaundice	36 (73)	391 (64)	0.2
Hospital admission	37 (77)	286 (51)	0.001
Positive autoantibody titres	3 (9)	122 (24)	0.037
Duration of treatment, mean days	42	107	0.1
Time to onset, mean days	36	95	0.07
Laboratory parameters at onset, mean			
Total Bilirubin (mg/dL)	6.3	6.9	0.8
AST (x ULN)	16	19	0.3
ALT (x ULN)	18	20	0.4
GGT (x ULN)	9.4	7.5	0.02
ALP (x ULN)	2.9	2	<0.001
Outcome, n (%)			
Recovery, mean days	339	227	0.4

**Table 1** Comparison of demographics and clinical characteristics between DRESS and non-DRESS DILI cases.



**Figure 1** Type of liver injury in DRESS cases vs non-DRESS DILI cases.



**Figure 2** Most frequent causative drugs in DRESS cases in the Spanish and Latin-American DILI Registries.

## CP-008. CARACTERIZACIÓN DE LOS PACIENTES CON INFECCIÓN CRÓNICA POR EL VIRUS DE LA HEPATITIS B CON TRANSAMINASAS NORMALES. EVALUACIÓN DEL GRADO DE FIBROSIS HEPÁTICA.

SAN JUAN-LÓPEZ, C; CASADO-MARTÍN, MM; GONZÁLEZ-SÁNCHEZ, M; POCERL-MARTÍN, A; VEGA-SÁENZ, JL

SERVICIO APARATO DIGESTIVO. COMPLEJO HOSPITALARIO DE ESPECIALIDADES TORRECÁRDENAS, ALMERÍA.

### Introducción

El objetivo del estudio es describir las características de los pacientes con infección crónica VHB con transaminasas normales así como evaluar la afectación hepática mediante la medición del grado de fibrosis hepática (FH) e identificar los posibles factores asociados a la existencia de fibrosis.

### Material y métodos

El estudio incluye pacientes con HBC con transaminasas normales atendidos en nuestra consulta en los últimos 3 años, con un seguimiento de al menos 1 año. Se han clasificado en dos grupos de pacientes: Grupo 1: Ag HBe + con transaminasas persistentemente normales (menor de 31 UI/L en al menos 3 determinaciones en un año) (IT), y pacientes Ag HBe - y transaminasas persistentemente normales (PI).

Se han recogido datos epidemiológicos (edad) y virológicos (DNA viral). Se ha evaluado el grado de FH mediante elastografía transicional (Fibroscan). Se han tomado como valores de corte: 9.4 kPa: FH significativa ( $\geq$  F2) y  $>$  de 13.1 kPa, cirrosis. Los valores entre 6.2 y 9,4 se consideran como fibrosis en zona gris (No se excluye ni se confirma FH significativa; probable FH leve).

### Resultados

Nuestra serie incluye 113 pacientes:

Grupo 1, IT: 7 pacientes, edad media 29  $\pm$  5 años, en todos el DNA  $>$  20.000 UI. Tan solo 2 pacientes mostraron FH leve, el resto de pacientes sin FH significativa.

Grupo 2: PI: 106 pacientes, edad media fue 43  $\pm$  12 años, 74% presentaban DNA negativo ó 20.000 UI.

Disponemos de datos de FH en 84 pacientes (6 no se pudo por obesidad y 16 pacientes no acudieron a la prueba): 51 pacientes no presentaban FH (62%), 24 pacientes FH leve (zona gris) (28%) y 8 pacientes FH significativa (10%), presentando uno de ellos estado de cirrosis. No se apreciaron diferencias en cuanto a la edad en los pacientes con FH o sin FH (45 $\pm$ 13 vs 42 $\pm$ 11,  $p=0.1$ ).

Si clasificamos a los pacientes con respecto a sus niveles de DNA, en los pacientes con DNA negativo o  $\leq$  6.2 kPa) fue similar a la prevalencia de fibrosis en pacientes con DNA  $>$  2000 UI ( $n=20$ ) (49% vs 35%,  $p=0.4$ ). Los 8 pacientes con FH significativa tenían DNA  $<$  2000 UI.

### Conclusiones

Los pacientes con HBC y transaminasas normales la afectación hepática con FH leve es relativamente frecuente y parece no estar relacionada con los niveles de DNA ni con la edad. Además un número no despreciable de pacientes presentan FH significativa, por lo que es recomendable la medición de la FH con métodos no invasivos validados.

## CP-009. EFECTO DE LA QUERCETINA EN EL CICLO DE VIDA DEL VIRUS DE LA HEPATITIS C

ROJAS, Á<sup>1</sup>; GIL-GÓMEZ, A<sup>1</sup>; DEL CAMPO, J<sup>2</sup>; CLEMENT, S<sup>3</sup>; LEMASSON, M<sup>4</sup>; GARCÍA-VALDECASAS, M<sup>1</sup>; RANCHAL, I<sup>2</sup>; BARTOSCH, B<sup>5</sup>; BAUTISTA, J<sup>1</sup>; ROSENBERG, A<sup>4</sup>; NEGRO, F<sup>6</sup>; ROMERO-GÓMEZ, M<sup>1</sup>

<sup>1</sup>SERVICIO APARATO DIGESTIVO. COMPLEJO HOSPITALARIO REGIONAL VIRGEN DEL ROCÍO, SEVILLA.

<sup>2</sup>UGC APARATO DIGESTIVO. COMPLEJO HOSPITALARIO DE ESPECIALIDADES VIRGEN DE VALME, SEVILLA.

<sup>3</sup>DIVISION OF CLINICAL PATHOLOGY, UNIVERSITY HOSPITAL, GENEVA, SWITZERLAND, INTERNACIONAL.

<sup>4</sup>UNIVERSITY PARIS DESCARTES, EA 4474 "HEPATITIS C VIROLOGY", FRANCE, INTERNACIONAL.

<sup>5</sup>INSERM U1052, CANCER RESEARCH CENTRE, UNIVERSITY OF LYON, FRANCE DEVWECAN LABORATORIES OF EXCELLENCE, INTERNACIONAL.

<sup>6</sup>DIVISION OF GASTROENTEROLOGY AND HEPATOLOGY, UNIVERSITY HOSPITAL, GENEVA, SWITZERLAND, INTERNACIONAL.

### Introducción

La quercetina (Q) es un flavonoide natural con propiedades antivirales frente al virus de la hepatitis C (VHC). Su efecto inhibitorio de la proteínas NS3 (Bachmetov y cols., 2012) y de la diacilglicerol acil-transferasa-1 (DGAT-1) (Gnoni y cols., 2009), dos proteínas esenciales para el VHC, hacen que la quercetina sea de interés en el campo de la hepatitis C. El objetivo de este estudio es aclarar el mecanismo(s) en las diferentes etapas que componen el ciclo de vida del virus de la hepatitis C.

### Material y métodos

Las células Huh7.5 y los hepatocitos primarios (HP) fueron infectadas con el replicón genómico del VHC-JFH1 y fueron tratadas con Q50 $\mu$ M. i) La entrada del virus se estudió con el modelo de pseudopartículas previamente descrito (Bartosch y cols., 2003); ii) La replicación del genoma del VHC fue determinado mediante RT-PCR; ii) La cantidad de partículas infecciosas secretadas fue analizado por RT-PCR y kits comerciales, iii) la capacidad de infección de las nuevas partículas virales se evaluó mediante el ensayo de unidades formadoras de colonias y iv) mediante microscopía confocal el efecto de la quercetina sobre la co-localización de core y las gotas lipídicas fue determinado.

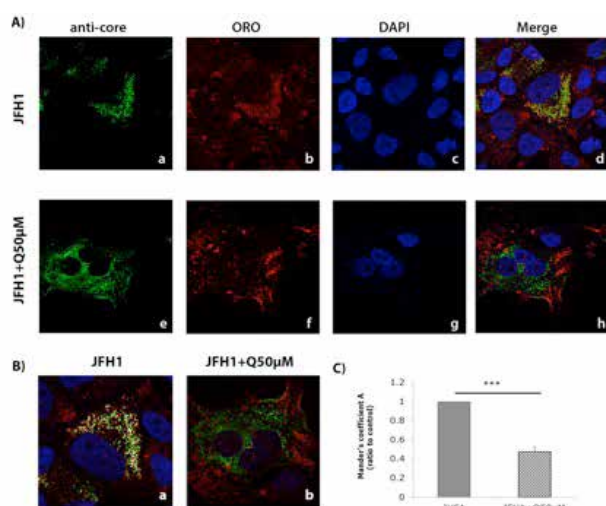
### Resultados

En ambos modelos celulares, Huh7.5 y HP, la quercetina disminuyó los niveles intracelulares de VHC-RNA (61 $\pm$ 5,89% ( $p=0,0084$ ) y 59,20 $\pm$ 30,37% ( $p=0,0043$ )). Así mismo los niveles de ARN

extracelulares y la infectividad de estas partículas virales fueron disminuidas (Huh7.5: 52,08%±22,6% y 86%±10%; HP: 49,69%±4,59% y 92,85%±3,69%, respectivamente). La Q no afecto a la entrada del virus, pero cuando el virus fue expuesto directamente a este compuesto la infección fue un 64% menor. La quercetina evitó la co-localización de core-gotas lipídicas aproximadamente en un 50% de las células infectadas (**Figura 1**).

**Conclusiones**

La quercetina es capaz de modular el ciclo de vida del virus de la hepatitis C a diferentes niveles. Nuestros resultados confirman que la quercetina inhibe la replicación viral y disminuye el ensamblaje viral debido a la inhibición de la actividad de DGAT. Además la quercetina es capaz de disminuir la capacidad infectiva de las partículas de VHC secretadas y cuando se aplica directamente sobre éstas, la quercetina modifica su infectividad, lo que sugiere que este fármaco afecta a la integridad del virión y a la virulencia. La actividad antiviral de este flavonoide es prometedora, siendo necesario analizar su uso profiláctico después de la exposición accidental al VHC para frenar la infección viral.



**Figura 1** A) Huh7.5 infectadas con JFH1 y tratadas con DMSO (vehículo) (a) o quercetina (e). B) Estudio de co-localización core-gotas lipídicas. C) Análisis estadístico coeficiente Mander's.

**CP-010. EPIDEMIOLOGÍA DEL VHB Y VHC EN MUJERES ESPAÑOLAS EMBARAZADAS**

DÍAZ-ALCÁZAR, MM<sup>1</sup>; MUÑOZ-GÁMEZ, JA<sup>2</sup>; SALMERÓN-ESCOBAR, J<sup>1</sup>; FERNÁNDEZ-ALONSO, A<sup>3</sup>; SÁNCHEZ-FORTE, M<sup>4</sup>; MARTÍN, E<sup>5</sup>; GALLO-VALLEJO, JL<sup>5</sup>; ARIAS-LORENTE, RP<sup>6</sup>; CABRERA-LAFUENTE, M<sup>7</sup>; CAMARENA, C<sup>7</sup>; SALMERÓN-RUIZ, MA<sup>7</sup>; ALONSO, C<sup>8</sup>; ALBA, C<sup>8</sup>; ROMERO-NARBONA, F<sup>9</sup>; MAESE-HEREDIA, R<sup>10</sup>; ESCUDERO-RUIZ DE LACANAL, L<sup>10</sup>; RUEDA-FERNÁNDEZ, I<sup>11</sup>; DAYALDASANI KHALANI, A<sup>11</sup>; QUILES-PÉREZ, R<sup>2</sup>; CARRETERO, P<sup>5</sup>; GARCÍA-GARCÍA, F<sup>12</sup>; GARCÍA-GARCÍA, F<sup>12</sup>; CERRILLO, L<sup>13</sup>; RODRÍGUEZ-MARESCA, M<sup>14</sup>; RUIZ-EXTREMERA, A<sup>2</sup>

<sup>1</sup>UGC APARATO DIGESTIVO. HOSPITAL SAN CECILIO, GRANADA.  
<sup>2</sup>UNIDAD INVESTIGACIÓN. HOSPITAL SAN CECILIO, GRANADA.

- <sup>3</sup>UNIDAD GASTROENTEROLOGÍA PEDIÁTRICA. SANATORIO VIRGEN DEL MAR, ALMERÍA.
- <sup>4</sup>UNIDAD GASTROENTEROLOGÍA PEDIÁTRICA. COMPLEJO HOSPITALARIO DE ESPECIALIDADES TORRECÁRDENAS, ALMERÍA.
- <sup>5</sup>UNIDAD GASTROENTEROLOGÍA PEDIÁTRICA. COMPLEJO HOSPITALARIO REGIONAL VIRGEN DE LAS NIEVES, GRANADA.
- <sup>6</sup>UNIDAD GASTROENTEROLOGÍA PEDIÁTRICA. HOSPITAL UNIVERSITARIO CENTRAL DE ASTURIAS, OVIEDO.
- <sup>7</sup>UNIDAD GASTROENTEROLOGÍA PEDIÁTRICA. COMPLEJO UNIVERSITARIO LA PAZ, MADRID.
- <sup>8</sup>UNIDAD GASTROENTEROLOGÍA PEDIÁTRICA. HOSPITAL UNIVERSITARIO 12 DE OCTUBRE, MADRID.
- <sup>9</sup>UNIDAD GASTROENTEROLOGÍA PEDIÁTRICA. COMPLEJO HOSPITALARIO DE ESPECIALIDADES VIRGEN DE LA VICTORIA, MÁLAGA.
- <sup>10</sup>UNIDAD GASTROENTEROLOGÍA PEDIÁTRICA. COMPLEJO HOSPITALARIO REGIONAL DE MÁLAGA, MÁLAGA.
- <sup>11</sup>UGC ANÁLISIS CLÍNICO. COMPLEJO HOSPITALARIO REGIONAL DE MÁLAGA, MÁLAGA.
- <sup>12</sup>UGC ANÁLISIS CLÍNICO. COMPLEJO HOSPITALARIO REGIONAL VIRGEN DE LAS NIEVES, GRANADA.
- <sup>13</sup>UNIDAD GASTROENTEROLOGÍA PEDIÁTRICA. COMPLEJO HOSPITALARIO REGIONAL VIRGEN DEL ROCÍO, SEVILLA.
- <sup>14</sup>UGC ANÁLISIS CLÍNICO. COMPLEJO HOSPITALARIO DE ESPECIALIDADES TORRECÁRDENAS, ALMERÍA.

**Introducción**

El objetivo de este estudio fue, una vez determinada la prevalencia de infección, conocer factores asociados a la transmisión vertical de virus de la hepatitis (VHB) y C (VHC) en mujeres españolas embarazadas.

**Material y métodos**

Se llevó a cabo un estudio de cohortes prospectivo en 10 hospitales españoles. Más de 30000 mujeres (18-42 años) fueron seguidas en estos centros entre enero y octubre de 2015.

**Resultados**

Estudiando la prevalencia según edad, era más alta en el rango 25 – 45 años que en 15 – 24 años: VHC 0.77% (n=20292) versus 0.35% (n=3450), mientras que para el VHB 0.80% (n=18443) versus 0.38% (n=2888). Con rangos más estrechos, la prevalencia de ambos es mayor en mayores de 40 años: VHC 2.98% (n=2616) y VHB 1.44% (n=1671).

En la mayoría de los casos la infección es de origen desconocido, aunque de manera significativa destaca en VHC transfusión sanguínea, uso de drogas parenterales, antecedente quirúrgico y pareja infectada. Mientras, el VHB destaca por los antecedentes familiares.

En el tipo de parto no existen diferencias entre VHB y VHC, predominando el parto espontáneo, seguido de cesárea con contracciones y uso de fórceps o vacuo. En cuanto a otros procedimientos obstétricos, sí se han observado diferencias significativas en la lactancia materna y la episiotomía, aunque se debe tener en cuenta que un 11% de las mujeres infectadas por VHB recibieron antivirales durante la gestación. Aunque no sea significativo, parece que la amniocentesis es más frecuente en mujeres infectadas por VHC. De manera significativa, las mujeres con VHB alimentan menos al hijo con lactancia materna, mientras que la episiotomía se realizó más en mujeres con VHC.

## Conclusiones

Según la edad, la hepatitis viral es más frecuente en el rango 25 – 45 años, indicando que fueron contagiadas antes de los controles sanitarios sobre las transfusiones sanguíneas, y en el caso del VHB, antes de la vacuna.

La evidencia disponible indica que la lactancia materna no incrementa el riesgo de transmisión de virus hepatotropos. La mayoría de las madres no presentan complicaciones obstétricas durante la gestación debido al VHC. La mejor solución para evitar el riesgo de transmisión vertical del VHC es el cribado de las mujeres en edad fértil, ofertando tratamiento antes de la gestación (>25 años). Una alternativa sería el cribado antenatal universal, para identificar a las madres infectadas y a los niños con riesgo de contagio.

## CP-011. LA RESPUESTA VIROLÓGICA SOSTENIDA TRAS TRATAMIENTO ANTIVIRAL LIBRE DE INTERFERÓN SE ASOCIA A MEJORÍA TEMPRANA DEL VALOR DE ELASTOGRAFÍA HEPÁTICA (FIBROSCAN®) EN LOS PACIENTES CON FIBROSIS AVANZADA/CIRROSIS POR VIRUS DE LA HEPATITIS C.

AGUILERA-JALDO, VI; SÁNCHEZ-TORRIJOS, Y; NÚÑEZ-ORTIZ, A; GIRÁLDEZ-GALLEGO, Á; SOUSA-MARTIN, JM; FERRER-RÍOS, MT; AMPUERO-HERROJO, J; PÉREZ-MARTÍNEZ, J; CUARESMA, M; RUIZ-PÉREZ, R; PASCASIO-ACEVEDO, JM

UGC APARATO DIGESTIVO. COMPLEJO HOSPITALARIO REGIONAL VIRGEN DEL ROCÍO, SEVILLA.

## Introducción

Se ha descrito una mejoría del valor de elastografía hepática (EH) medida por Fibroscan® en los pacientes con hepatitis crónica por virus de la hepatitis C (VHC) que obtienen respuesta virológica sostenida (RVS) tras tratamiento antiviral. En la mayoría de los casos la mejoría se ha referido varios años después de finalizar el tratamiento. Sin embargo, existe poca información acerca de si estos cambios se observan ya desde los primeros meses postratamiento.

El objetivo de nuevo estudio es valorar la evolución del valor de EH en los pacientes con fibrosis avanzada/cirrosis por VHC con RVS tras tratamiento antiviral libre de IFN.

## Material y métodos

Estudio retrospectivo, observacional, unicéntrico de la cohorte de pacientes con fibrosis avanzada/cirrosis (F3-F4) por VHC con RVS tras tratamiento con diferentes combinaciones de antivirales libres de IFN y en los cuales se había realizado Fibroscan® antes y después del tratamiento. Se tomaron los siguientes valores de Fibroscan®: F3 (9,6-13,5 kPa); F4 (>13,5 kPa).

## Resultados

Se analizaron 134 pacientes (F3: 30; F4: 104), 56% hombres, de 58±11 (30-82) años, 87% genotipo 1. El 19% de los pacientes cirróticos (Child-Pugh A/B: 92%/8%) tenían historia de descompensación y el 48% varices esofágicas. El tiempo (mediana,

P25-P75) entre la finalización del tratamiento y la realización del Fibroscan® postratamiento fue de 25 semanas (22,3-30,1). El valor mediano de EH mejoró significativamente tras el tratamiento tanto en los pacientes F3 [basal: 10,8 kPa (10,1-12) vs postratamiento: 7,1 kPa (6,1-8);  $p<0,001$ ], como en los F4 [basal: 25,3 kPa (17,8-34,2) vs postratamiento: 17 kPa (11,8-26,2 kPa);  $p<0,001$ ]. La reducción en el valor de EH se obtuvo en el 97% de los F3 y en el 86% de los F4. Esta mejora se traducía en una regresión en al menos 1 estadio de F (estimada por Fibroscan®), observada con más frecuencia en los pacientes F3 (90% y en el 60% 2 estadios) que en los F4 (27% y en el 15% dos estadios) ( $p<0,0001$ ).

## Conclusiones

La RVS obtenida tras terapia libre de IFN en pacientes con F3-F4 por VHC se traduce en una mejoría temprana de la EH tras el tratamiento en la gran mayoría de los pacientes, que se traduce en una regresión en al menos un estadio de F (estimada por Fibroscan®) en el 90% de los F3 y en el 27% de los F4. Será de interés ver si esta mejoría en la EH puede tener implicaciones en el seguimiento evolutivo de estos pacientes.

SEXO	Hombres 75/134 (56%), Mujeres 59/134 (44%)
EDAD (años)	58±11 (30-82)
GENOTIPO	1a; 30/134(22,4%), 1b; 82/134 (61,2%), 1a/1b; 4/134(3%), 3; 7/134(5,2%), 4; 11/134(8,2%)
CHILD-PUGH	A; 94/102(92%), B; 8/8 (8%)
DESCOMPENSACIÓN PREVIA	25/133 (19%)
VARICES	49/131 (37,4%)
FIBROSIS	F3 30/134(22,4%), F4 104/134 (77,6%)

Tabla 1

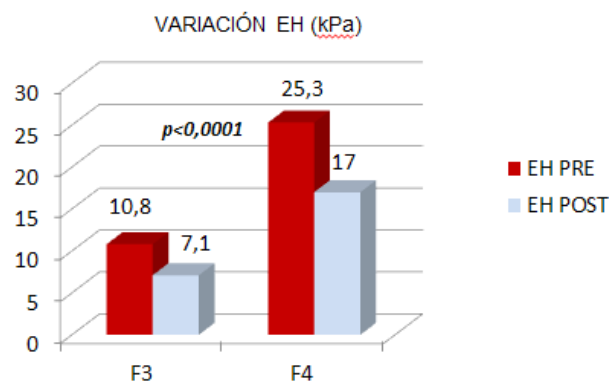


Figura 1

DISMINUCIÓN ESTADÍO FIBROSIS

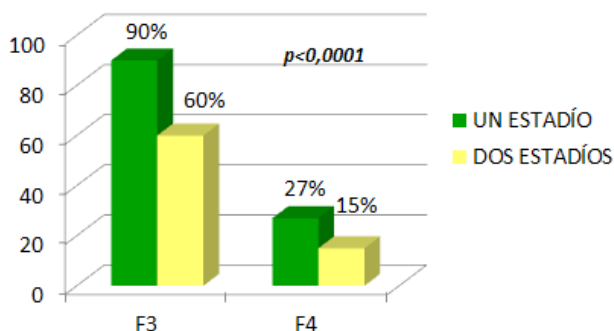


Figura 2

**CP-012. PREVALENCIA DE VHB Y VHC EN MUJERES ESPAÑOLAS EMBARAZADAS. FACTORES ASOCIADOS A LA TRANSMISIÓN VERTICAL.**

DÍAZ-ALCÁZAR, MM<sup>1</sup>; MUÑOZ-GÁMEZ, JA<sup>2</sup>; SALMERÓN-ESCOBAR, J<sup>1</sup>; FERNÁNDEZ-ALONSO, A<sup>3</sup>; SÁNCHEZ-FORTE, M<sup>4</sup>; MARTÍN, E<sup>5</sup>; GALLO-VALLEJO, JL<sup>5</sup>; ARIAS-LORENTE, RP<sup>6</sup>; CABRERA-LAFUENTE, M<sup>7</sup>; CAMARENA, C<sup>7</sup>; SALMERÓN-RUIZ, MA<sup>7</sup>; ALONSO, C<sup>8</sup>; ALBA, C<sup>8</sup>; ROMERO-NARBONA, F<sup>9</sup>; MAESE-HEREDIA, R<sup>10</sup>; ESCUDERO-RUIZ DE LACANAL, L<sup>10</sup>; RUEDA-FERNÁNDEZ, I<sup>11</sup>; DAYALDASANI KHIALANI, A<sup>11</sup>; QUILES-PÉREZ, R<sup>2</sup>; CARRETERO, P<sup>5</sup>; GARCÍA-GARCÍA, F<sup>12</sup>; GARCÍA-GARCÍA, F<sup>12</sup>; CERRILLO, L<sup>13</sup>; RODRÍGUEZ-MARESCA, M<sup>14</sup>; RUIZ-EXTREMERA, A<sup>2</sup>

- <sup>1</sup>UGC APARATO DIGESTIVO. HOSPITAL SAN CECILIO, GRANADA.
- <sup>2</sup>UNIDAD INVESTIGACIÓN. HOSPITAL SAN CECILIO, GRANADA.
- <sup>3</sup>UNIDAD GASTROENTEROLOGÍA PEDIÁTRICA. SANATORIO VIRGEN DEL MAR, ALMERÍA.
- <sup>4</sup>UNIDAD GASTROENTEROLOGÍA PEDIÁTRICA. COMPLEJO HOSPITALARIO DE ESPECIALIDADES TORRECÁRDENAS, ALMERÍA.
- <sup>5</sup>UNIDAD GASTROENTEROLOGÍA PEDIÁTRICA. COMPLEJO HOSPITALARIO REGIONAL VIRGEN DE LAS NIEVES, GRANADA.
- <sup>6</sup>UNIDAD GASTROENTEROLOGÍA PEDIÁTRICA. HOSPITAL UNIVERSITARIO CENTRAL DE ASTURIAS, OVIEDO.
- <sup>7</sup>UNIDAD GASTROENTEROLOGÍA PEDIÁTRICA. COMPLEJO UNIVERSITARIO LA PAZ, MADRID.
- <sup>8</sup>UNIDAD GASTROENTEROLOGÍA PEDIÁTRICA. HOSPITAL UNIVERSITARIO 12 DE OCTUBRE, MADRID.
- <sup>9</sup>UNIDAD GASTROENTEROLOGÍA PEDIÁTRICA. COMPLEJO HOSPITALARIO DE ESPECIALIDADES VIRGEN DE LA VICTORIA, MÁLAGA.
- <sup>10</sup>UNIDAD GASTROENTEROLOGÍA PEDIÁTRICA. COMPLEJO HOSPITALARIO REGIONAL DE MÁLAGA, MÁLAGA.
- <sup>11</sup>UGC ANÁLISIS CLÍNICO. COMPLEJO HOSPITALARIO REGIONAL DE MÁLAGA, MÁLAGA.
- <sup>12</sup>UGC ANÁLISIS CLÍNICO. COMPLEJO HOSPITALARIO REGIONAL VIRGEN DE LAS NIEVES, GRANADA.
- <sup>13</sup>UNIDAD GASTROENTEROLOGÍA PEDIÁTRICA. COMPLEJO HOSPITALARIO REGIONAL VIRGEN DEL ROCÍO, SEVILLA.
- <sup>14</sup>UGC ANÁLISIS CLÍNICO. COMPLEJO HOSPITALARIO DE ESPECIALIDADES TORRECÁRDENAS, ALMERÍA.

**Introducción**

Las infecciones por virus de la hepatitis B (VHB) y C (VHC) son prevalentes mundialmente, siendo la primera causa de hepatopatía en niños y adultos. La transmisión vertical del VHC es la fuente principal de infección en niños (>90%). En España ha habido un aumento marcado de inmigración en los últimos años, pudiendo haber cambiado la prevalencia de VHB y VHC en el embarazo. El objetivo de este estudio fue determinar la prevalencia de VHB y VHC y la tasa de transmisión vertical en mujeres españolas embarazadas.

**Material y métodos**

Se llevó a cabo un estudio de cohortes prospectivo en 10 hospitales públicos españoles, más de 30000 mujeres (18-42 años) fueron seleccionadas y seguidas en estos centros entre enero y octubre de 2015. La prevalencia de VHB (HBsAg+) y VHC (antiVHC+) fueron determinadas en la cohorte general y en un subgrupo de mujeres embarazadas. Además, se estudiaron los principales factores de riesgo relacionados con la transmisión vertical del VHC.

**Resultados**

La prevalencia de VHB fue 0.66% (31538 mujeres analizadas), siendo la cifra similar en mujeres embarazadas y fértiles. La prevalencia total de VHC fue 0.72% (24588 mujeres estudiadas). Sin embargo, la prevalencia de VHC difiere significativamente entre ambos grupos (prevalencia VHC en mujeres embarazadas: 0.25% vs. mujeres en edad fértil: 0.86%, p600000 UI/mL). En mujeres con carga viral indetectable no se observó transmisión vertical.

**Conclusiones**

Un importante porcentaje de mujeres infectadas por estos virus es población inmigrante. La diferencia en la prevalencia de VHC entre mujeres embarazadas y fértiles puede ser debida a que el cribado de VHC no es universal, realizándose fundamentalmente en mujeres de alto riesgo. La profilaxis de VHB es eficaz para el control de la transmisión vertical. La carga viral materna elevada en el parto es el único factor predictivo de transmisión vertical del VHC. Además, las altas tasas de transmisión vertical del VHC pueden justificar el tratamiento al final del embarazo con los nuevos antivirales clasificados como tipo B por la FDA.

**CP-013. SCCA-IGM AYUDA A IDENTIFICAR A LOS PACIENTES EN RIESGO DE HEPATOCARCINOMA A LARGO PLAZO**

GIL-GÓMEZ, A; AMPUERO-HERROJO, J; GALLEGU-DURÁN, A; FASSINA, G; FERRER, MT; CHANGAI, L; PONTISSO, P; ROMERO-GÓMEZ, M

COMPLEJO HOSPITALARIO REGIONAL VIRGEN DEL ROCÍO, SEVILLA.

**Introducción**

La detección precoz de hepatocarcinoma sigue siendo un reto debido a la ausencia de biomarcadores con sensibilidad y especificidad adecuadas. El más utilizado en la actualidad es la alfa-fetoproteína (AFP), pero su impacto real es aún controvertido. Se ha demostrado que la expresión del Antígeno del Carcinoma de Células Escamosas (SCCA) aumenta de manera progresiva durante la cirrosis como respuesta celular al daño hepático, encontrándose sobreexpresada en pacientes con hepatocarcinoma. El objetivo de este trabajo fue, por tanto, evaluar la capacidad del inmunocomplejo SCCA-IgM en la predicción de HCC a largo plazo en pacientes con cirrosis hepática.

**Material y métodos**

Estudio retrospectivo de 217 pacientes cirróticos (Child A 73%, B 22%, C 5%) seguidos prospectivamente cada seis meses en programas de

cribado de hepatocarcinoma. La cohorte global incluyó pacientes del Hospital Universitario de Valme (71.4% 155/217) y del Ospedale di Padova (Italia) (28.6% (62/217). Se evaluaron los niveles séricos de SCCA-IgM por ELISA (Hepa-IC, Xeptagen, Venecia, Italia). Los pacientes fueron censurados a la aparición de hepatocarcinoma o al llegar a los 48 meses de seguimiento.

### Resultados

Se detectó un 15,2% de hepatocarcinoma (incidencia anual de 3,8%). Los pacientes con hepatocarcinoma mostraron niveles elevados de SCCA-IgM (349+547 vs. 245+281 AU/mL;  $p=0.097$ ). En el análisis multivariado, la edad avanzada, Child-Pugh B/C y niveles elevados de SCCA-IgM y AFP fueron independientemente asociados con el desarrollo de hepatocarcinoma (**Tabla 1**). Un análisis ROC permitió dicotomizar la variable en un punto de corte de 180 AU/mL (AUROC 0.59 (IC95% 0.49-0.69);  $p=0.083$ ), con una sensibilidad de 64% y una especificidad de 55%. Los pacientes con SCCA-IgM >180AU/mL tuvieron un 21.9% de hepatocarcinoma frente al 11.8% cuando SCCA-IgM <180 AU/mL ( $p=0.047$ ). La combinación de SCCA-IgM <180 AU/mL y AFP <5 IU/mL permitió identificar un grupo con bajo riesgo de desarrollar hepatocarcinoma (**Tabla 2**).

### Conclusiones

El inmunocomplejo SCCA-IgM podría servir como biomarcador para la aparición de hepatocarcinoma a largo plazo, pudiendo predecir (sólo o en combinación con AFP) hasta un 35% en cuatro años.

Variable	Valor Predictivo Positivo	Valor Predictivo Negativo
SCCA-IgM > 180 AU/mL	21.9%	88.2%
AFP > 5 UI/mL	28.6%	87.8%
SCCA-IgM >180 AU/mL ó AFP >5 UI/mL	22.9%	94.4%
SCCA-IgM >180 AU/mL y AFP >5 UI/mL	34.8%	85%

**Tabla 2**

Valores predictivos del uso combinado de AFP y SCCA-IgM como biomarcadores.

Variable	HCC (N=36)	No HCC (n=179)	Univariante	Multivariante
Sexo; hombres	80.6% (29/36)	73.2% (131/179)	P=0.423	
Edad $\pm$ DE (años)	62 $\pm$ 8	57 $\pm$ 10	P=0.002	OR 1.07 (95%IC 1.03-1.12); $p=0.001$
Child-Pugh (B/C vs. A)	37.1% (13/35)	21.2% (38/156)	P=0.050	OR 2.19 (95%IC 1.02-4.69); $p=0.044$
Etiología Cirrosis	50% (18/36)			
Alcohol	44.4% (16/36)	55.9% (100/179)		
VHC	2.8%	22.3% (40/179)	P=0.077	
VHB	(1/36)	9.5% (17/179)		
Otras	2.8% (1/36)	12.2% (22/179)		
Albúmina $\pm$ DE (mg/dL)	3.7 $\pm$ 0.7	3.9 $\pm$ 0.6	P=0.189	
Bilirrubina $\pm$ DE (mg/dL)	1.65 $\pm$ 1.02	1.58 $\pm$ 1.92	P=0.832	
Creatinina $\pm$ DE (mg/dL)	1.09 $\pm$ 1.54	0.82 $\pm$ 0.23	P=0.314	
Plaquetas $\pm$ DE (x 109/L)	103 $\pm$ 41	118 $\pm$ 60	P=0.151	OR 0.99 (95%IC 0.98-1.00); $p=0.092$
AST $\pm$ DE (IU/mL)	66 $\pm$ 54	49 $\pm$ 35	P=0.069	
ALT $\pm$ DE (IU/mL)	48 $\pm$ 40	40 $\pm$ 37	P=0.253	
AFP $\pm$ DE (IU/mL)	17.2 $\pm$ 34.5	5.9 $\pm$ 10.4	P=0.067	OR 1.02 (95%IC 1.01-1.03); $p=0.0001$
Act. Protrombina + DE (%)	71 $\pm$ 19	73 $\pm$ 18	P=0.635	
SCCA-IgM + DE	349 $\pm$ 547	245 $\pm$ 281	P=0.097	OR 1.001 95%IC 1.000-1.002); $p=0.010$

**Tabla 1**

Comparación HCC vs. No HCC a los 4 años de seguimiento.

**CP-014. UTILIDAD DEL ÍNDICE DE LACE COMO PREDICTOR DEL RIESGO DE REINGRESO EN CIRROSIS HEPÁTICA**

NÚÑEZ-ORTIZ, A; MEJÍAS-MANZANO, MÁ; AMPUERO-HERROJO, J; SOUSA MARTIN, JM; GIRÁLDEZ-GALLEGO, Á; FERRER-RÍOS, MT; PASCASIO-ACEVEDO, JM; ROMERO-GÓMEZ, M

UGC APARATO DIGESTIVO. COMPLEJO HOSPITALARIO REGIONAL VIRGEN DEL ROCÍO, SEVILLA.

**Introducción**

Identificar factores asociados al reingreso, de causa hepática o extrahepática, en pacientes con cirrosis hepática.

**Material y métodos**

Estudio transversal unicéntrico que incluyó una revisión de pacientes con cirrosis hepática ingresados durante el año 2015 (N=121). Se recogieron variables: a) epidemiológicas; b) sobre la cirrosis hepática (etiología, descompensación o trasplante previo); c) sobre el ingreso (motivo, estancia media, asistencia especial, analítica al alta).

El índice de LACE ha sido propuesto como predictor de reingreso en otras patologías (CMAJ 2010), incluyendo: a) tiempo de ingreso; b) tipo de ingreso (programado vs. urgente); c) índice comorbilidad Charlson; d) número veces en Urgencias en últimos 6 meses. La variable objetivo fue el reingreso precoz ( $\leq 30$  días) y tardío ( $\leq 90$  días).

**Resultados**

El 20,7% (25/121) de los pacientes presentaron un reingreso precoz y el 38% (46/121) sufrieron un reingreso tardío. Asimismo, el 2,5% (3/121) fallecieron antes de los 30 días y el 6,6% (8/121) antes de los 90 (**Tabla 1**).

El índice de LACE (13.4 $\pm$ 2.4 vs. 12.4 $\pm$ 2.3; p=0.017), el MELD (14.3 $\pm$ 4.4 vs. 12.2 $\pm$ 4.7; p=0.013), la realización de paracentesis evacuadora durante el ingreso (58,6% (17/29) vs. 31,5% (29/92); p=0.009) y la presencia de hepatocarcinoma previo (56,5% (13/23) vs. 33,7% (33/98); p=0.042) se asociaron al reingreso tardío ( $\leq 90$  días) (**Tabla 2**). Ajustando por edad, sexo y MELD, el índice de LACE [O.R. 1.20 (IC95% 1.01-1.43); p=0.044], la paracentesis evacuadora durante el ingreso [O.R. 2.99 (IC95% 1.22-7.32); p=0.017] y el hepatocarcinoma previo [O.R. 2.79 (IC95% 1.06-7.39); p=0.039] se asociaron de forma independiente al reingreso a los 90 días (**Tabla 3**). En cuanto al ingreso precoz ( $\leq 30$  días), las variables asociadas fueron el MELD [O.R. 1.10 (IC95% 1.00-1.21); p=0.045], la albúmina [O.R. 1.99 (IC95% 1.00-3.97); p=0.050] y el hepatocarcinoma previo [O.R. 1.99 (IC95% 1.00-3.97); p=0.050].

Por otro lado, el índice de LACE se correlacionó con el número de ingresos de cada paciente durante los primeros 90 días del alta (r=0.261; n=121; p=0.004), de tal forma que los pacientes tenían un mayor índice cuanto mayor era el número de ingresos (p=0.026) (**Figura 1**).

Características de la población	N=121
Sexo H/M (%)	67,8/32,2
Edad al alta (años, media + DE)	57,3+12,8
Etiología de la cirrosis, n (%)	
Alcohol	42 (34,7)
VHC	38 (31,4)
VHB	10 (8,3)
EHGNA	10 (8,3)
Otros	21 (17,4)
Hábito etílico activo, n (%)	29 (24)
Descompensación previa, n (%)	83 (68,6)
Encefalopatía hepática	31(25,6)
Ascitis	73(60,3)
Hemorragia	38(31,4)
PBE	9(7,4)
Síndrome Hepatorrenal	2(1,3)
Hepatocarcinoma previo, n (%)	23 (19)
Trasplante hepático previo, n (%)	8 (6,6)
Motivo de ingreso, n (%)	
Descompensación Cirrosis	90(74,4)
Otros Digestivos	17(14)
No Digestivos	14(11,6)
Estancia media del ingreso(días; media + DE)	14,6 + 13,2
Requerimiento durante ingreso, n (%)	
UCI	7(5,8)
Unidad Sangrantes	35(28,9)
Paracentesis evacuadora	29(24)
Drogas vasoactivas	5(4,1)
Diálisis	1(0,8)
Child-Pugh al alta (media + DE)	7,8+1,5
A, n (%)	24 (19,8)
B, n (%)	79 (65,3)
C, n (%)	18 (14,9)
MELD al alta (media + DE)	13+4,7
Índice de Charlson al alta (media + DE)	4,7+2
Índice de LACE al alta (media + DE)	12,8+2,4
Número fármacos al alta (media+DE)	6,9+3,3
Reingreso precoz, n (%)	25(20,7)
Reingreso tardío, n (%)	46(38)
Reingresos totales antes 90 días (media+DE)	0,5+0,7
Éxitus, n (%)	8(6,6)

**Tabla 1**

Características de la población a estudio.

Variables asociadas al reingreso tardío (< 90 días)			
	Reingreso (n=46)	No reingreso (n=75)	p
Índice de LACE (puntos media ± DE)	13.4 ± 2.4	12.4 ± 2.3	0.017
MELD (puntos media ± DE)	14.3 ± 4.4	12.2 ± 4.7	0.013
Paracentesis evacuadora (%)	58,6	31,5	0.009
Hepatocarcinoma (%)	56,5	33,7	0.042

Tabla 2

Análisis univariante. Variables asociadas a reingreso tardío.

	OR	IC (95%)	p
Índice de LACE	1.20	1.01-1.43	0.042
Paracentesis evacua- dora	2.99	1.22-7.32	0.017
Hepatocarcinoma	2.79	1.06-7.39	0.039

Tabla 3

Análisis multivariante.

### Conclusiones

La evaluación del índice de LACE al alta del ingreso podría servir como factor predictivo de reingreso en los primeros 90 días en pacientes con cirrosis hepática. La inclusión de este índice, que tiene en cuenta la comorbilidad basal más allá de la enfermedad hepática, podría ayudar en la identificación de pacientes con alto riesgo de reingreso y con necesidad de una monitorización más estrecha.

### CP-015. INTOLERANCIA A LA FRUCTOSA/FRUCTOSA ?SORBITOL (IF/IFS). NUESTRA EXPERIENCIA.

HINOJOSA-GUADIX, J<sup>1</sup>; PUYA-GAMARRO, M<sup>1</sup>; MÉNDEZ-SÁNCHEZ, IM<sup>1</sup>; LÓPEZ-VEGA, MC<sup>1</sup>; SORIA-LÓPEZ, E<sup>1</sup>; GARCÍA-GAVILÁN, MC<sup>1</sup>; RIVAS-RUIZ, F<sup>2</sup>; SÁNCHEZ-CANTOS, AM<sup>1</sup>; PÉREZ-AÍSA, Á<sup>1</sup>

<sup>1</sup>SERVICIO APARATO DIGESTIVO. COMPLEJO HOSPITAL COSTA DEL SOL, MARBELLA.

<sup>2</sup>DEPARTAMENTO INVESTIGACIÓN. COMPLEJO HOSPITAL COSTA DEL SOL, MARBELLA.

### Introducción

La intolerancia a la fructosa presenta una prevalencia aproximada del 40-60%. Es una entidad infradiagnosticada por inducir sintomatología inespecífica confundible con patología funcional y a la ausencia de factores predictores. El test de hidrógeno espirado

(THE) es el gold estándar diagnóstico.

Como objetivos nos propusimos analizar características clínico/epidemiológicas de pacientes diagnosticados de intolerancia a fructosa/fructosa-sorbitol (IF/IFS) mediante THE en nuestro medio. Describir su asociación con otras patologías y los síntomas durante el test. Analizar la relación con otras pruebas funcionales y respuesta al tratamiento dietético

### Material y métodos

Estudio descriptivo-retrospectivo que analiza los THE con sobrecarga oral de fructosa-sorbitol y fructosa realizado en nuestro centro desde Enero a Diciembre de 2015. Se recogen datos epidemiológicos, clínicos y diagnósticos de otras pruebas funcionales y respuesta de tratamiento dietético. Los THE se realizan bajo condiciones estandarizadas.

### Resultados

Se analizaron 275 THE (193 con sobrecarga oral de fructosa-sorbitol y 82 con fructosa). Resultaron positivos el 41.6%. Presentaron un THE positivo (TAHE+) el 45.2% de mujeres, frente al 33.3% de hombres. La edad media de THE+ fue de 37 años (**figura 1**). El 43.2% de los pacientes diagnosticados de dispepsia previamente a la realización del test, presentaron un TAHE+; también ocurrió en el 41% de los diagnosticados de SII, porcentaje considerable aunque sin significación estadística. Durante el test, el score de síntomas presentado se situó entre 0 y 12. Lo más frecuente es la ausencia sintomática; de haberla, destaca el dolor abdominal (85%), distensión abdominal y diarrea (78% respectivamente), todos con significación estadística ( $p < 0.001$ ) (**figura 2**). Presentaron un doble pico 6 pacientes (2.2%) y pico precoz 22 (8.2%). A 7 de estos pacientes se les solicitó un test de sobrecrecimiento bacteriano siendo negativo en todos. Comprobamos la concomitancia con otras pruebas funcionales: El 39.6% de los intolerantes a fructosa presentaban intolerancia a lactosa (IL) ( $p = 0.03$ ). En 31 pacientes con IF/IFS se valoró la respuesta clínica del tratamiento dietético, todos mejoraron, el 64.5% parcialmente y el 35.5% totalmente (**figura 3**).

### Conclusiones

- 1) Cuando solicitamos un THE para detectar IF/FS, existe una alta tasa de positivos (41.6%), especialmente en mujeres, con una edad media de 37 años.
- 2) Se aconseja tener en cuenta esta entidad en cuadros funcionales, como dispepsia y SII.
- 3) Durante la realización del THE el síntoma más frecuente es el dolor abdominal.
- 4) No es infrecuente la relación entre IF/IFS e IL.
- 5) En nuestro centro, escasamente valoramos la respuesta del tratamiento dietético, cuando se valoró todos presentaban mejoría.

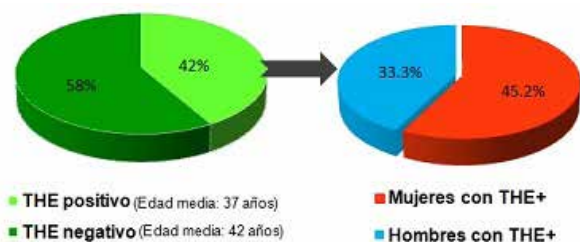


Figura 1

A la izquierda porcentaje de THE positivos y negativos así como la edad media en cada grupo. A la derecha porcentaje de hombres y mujeres con THE+.

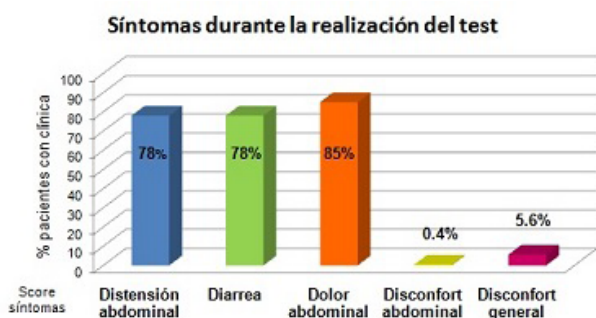


Figura 2

Clínica presentada durante la realización del test en los THE+.

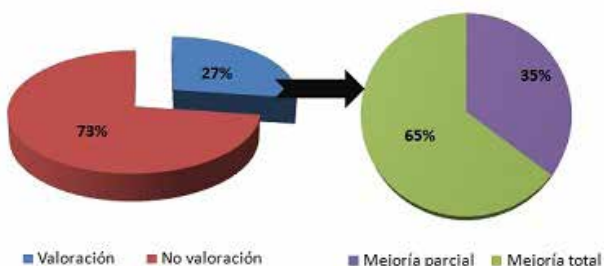


Figura 3

A la izquierda porcentaje de pacientes a los que se valoró el resultado de las medidas dietéticas. Cuando se interrogó por ello todos mejoraron. A la derecha, grado de mejoría presentada.

### CP-016. A PROPÓSITO DE UN CASO: SÍNDROME DE BURIED BUMPER.

ÚBEDA MUÑOZ, M; JIMÉNEZ ROSALES, R; REDONDO CEREZO, E

SERVICIO APARATO DIGESTIVO. COMPLEJO HOSPITALARIO REGIONAL VIRGEN DE LAS NIEVES, GRANADA.

#### Introducción

Las complicaciones de la sonda PEG se pueden dividir en complicaciones precoces, relacionadas con el proceso endoscópico y las tardías.

Entre las tardías, la más común es la infección del estoma. Menos frecuentes son las fístulas gastrocolocutáneas, la fuga persistente alrededor de la PEG, colonización fúngica del tubo y el Síndrome de Buried Bumper-“SBB” (enterramiento del tope interno).

SBB se produce cuando el protector interno migra a través de la pared gástrica debido a una excesiva tensión entre los toques internos y externos, causando isquemia de la mucosa y necrosis.

Aparece normalmente a los 3-6 meses tras la colocación de la sonda.

La dificultad en la infusión a través de la sonda, fugas alrededor o el malestar del paciente, incluso dolor abdominal durante la infusión, son los principales síntomas.

#### Caso clínico

Mujer de 60 años con enfermedad de Parkinson avanzada en tratamiento con infusión continua duodenal de Duodopa® a través de sonda PEG.

Acude a Urgencias por presentar dificultad en la movilización externa de la sonda, junto a signos de infección cutánea periestomal. La paciente no se había realizado aun ningún recambio de la sonda desde la primera colocación. En la EDA: en cavidad gástrica se observa el tope interno de la sonda de gastrostomía completamente incluido dentro de la pared gástrica, síndrome de Buried Bumper. Se intenta abrir la zona con un esfinterotomo de agua y con asa de polipectomía sin lograr desanclar el tope interno.

Al no poder resolverse vía endoscópica, se realizó intervención quirúrgica (laparotomía supraumbilical, extirpación del trayecto cutáneo de la PEG previa) con colocación posterior de nueva sonda PEG vía endoscópica, ambas técnicas sin complicaciones.

#### Discusión

Se han descrito diversos métodos para eliminar el tope interno, desafortunadamente ninguno de ellos garantiza el éxito en todos los casos:

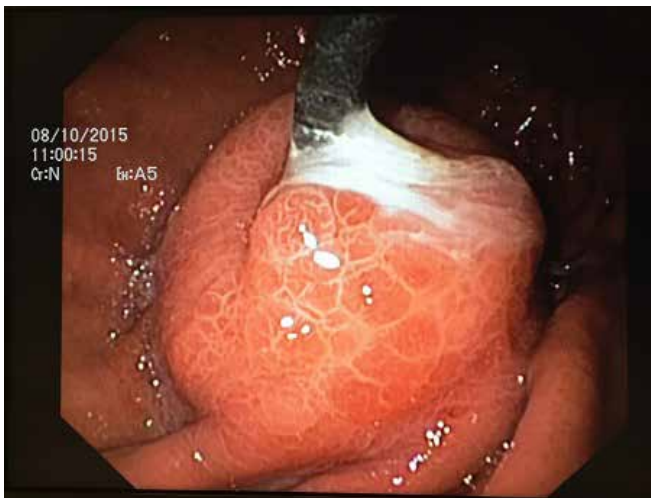
A: La extracción de la sonda de gastrostomía enterrada traccionando simultánea a través de una nueva.

B: "push-pull T Technique" el endoscopista tira de la sonda enterrada por un asa de polipectomía anclado mediante un "brazo en forma de T".

C: Un asa de polipectomía atrapa la cánula enterrada tan cerca de la piel como sea posible.

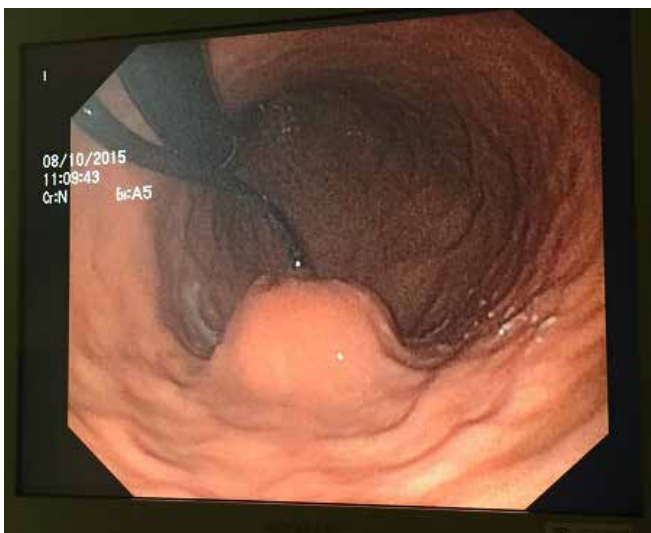D: introducción de un papilotomo a través de la cánula para cortar el tejido envolvente.

Para evitar esta complicación grave, se debe dejar un espacio libre de aproximadamente 3-5 mm entre la piel y tope interno. También se recomienda girar suavemente la sonda diariamente.



**Figura 1** ~~~~~

Imagen endoscópica Sd Buried Bumper.



**Figura 2** ~~~~~

Imagen endoscópica en retroflexión.

## CP-017. APLICACIÓN DE HEMOSPRAY EN HEMORRAGIA POR COLITIS ISQUÉMICA

ARIZA-FERNÁNDEZ, JL; VALVERDE-LÓPEZ, F; LÓPEZ DE HIERRO-RUIZ, M; DE TERESA-GALVÁN, J

SERVICIO APARATO DIGESTIVO. COMPLEJO HOSPITALARIO REGIONAL VIRGEN DE LAS NIEVES, GRANADA.

### Introducción

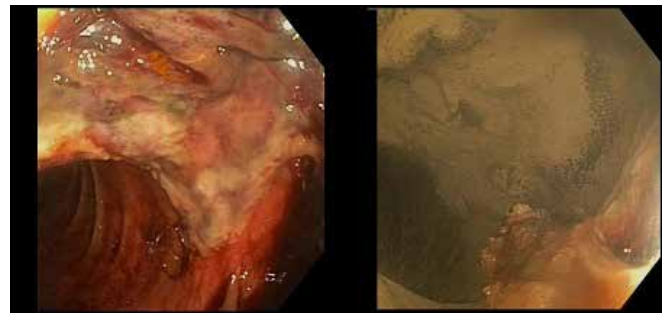
Hombre de 66 años pluripatológico destacando insuficiencia renal crónica en hemodiálisis y Fibrilación Auricular en tratamiento con Sintrom que acude a urgencias por rectorragia masiva y dolor abdominal en situación de shock hipovolémico, iniciándose resucitación con fluidoterapia, transfusión de hematíes, noradrenalina en perfusión continua y corrección de coagulopatía con Vitamina K.

### Caso clínico

Tras alcanzar la estabilidad hemodinámica se realiza endoscopia digestiva baja urgente hallando en colon derecho áreas extensas de mucosa ulcerada, con zonas necróticas que ocupan la circunferencia completa y se extienden varios centímetros de longitud. En ángulo hepático se objetiva otra zona separada de la anterior de menor longitud de mucosa de aspecto inflamatorio, con erosiones y ulceraciones. Ambas presentaban sangrado activo en sábana. Decidimos aplicar hemospray sobre toda la zona afecta cesando el sangrado de manera evidente. Tras ello, el paciente evoluciona favorablemente, mejorando la situación hemodinámica consiguiendo retirar las drogas vasoactivas, sometiéndose a hemodiálisis con el fin de mejorar la situación hídrica y electrolítica y tras contactar con el equipo quirúrgico de guardia se decide intervenir al paciente realizando resección de la zona afecta.

### Discusión

A pesar de que la indicación inicial es para hemorragia digestiva alta no varicosa, el hemospray está siendo utilizado en hemorragias digestivas bajas con resultados favorables en casos aislados o pequeñas series. Existen lesiones sangrantes que por su naturaleza y extensión (tumores, isquemia) el hemospray puede considerarse de elección.



**Figura 1** ~~~~~

**CP-018. BEZOAR GÁSTRICO TRATADO CON CELULASA**

MORENO MÁRQUEZ, C; BENÍTEZ RODRÍGUEZ, B; BELLIDO MUÑOZ, F; RODRÍGUEZ TÉLLEZ, M; CARMONA SORIA, I; HERGUETA DELGADO, P; CAUNEDO ÁLVAREZ, A; ROMERO GÓMEZ, M

UGC APARATO DIGESTIVO. COMPLEJO HOSPITALARIO REGIONAL VIRGEN MACARENA, SEVILLA.

**Introducción**

El bezoar gástrico puede definirse como un cuerpo extraño localizado en estómago, compuesto por material indigerible. Ocurre principalmente en pacientes con la anatomía gástrica modificada y/o alteraciones de la motilidad. Otros factores de riesgo son el estreñimiento, funcional o iatrogénico, o una dieta con alto contenido en fibra.

El diagnóstico suele ser endoscópico y a día de hoy no existe consenso sobre su tratamiento, que abarca manejo conservador con fármacos, endoscopia y cirugía.

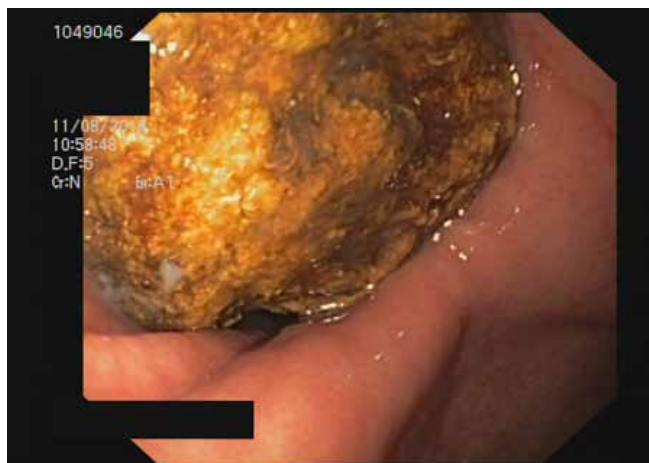**Caso clínico**

Varón de 49 años sin antecedentes patológicos, en seguimiento en Consultas de Aparato Digestivo por dolor abdominal en hipocondrio izquierdo irradiado a epigastrio de meses de evolución, sin otra sintomatología. Se realizó Endoscopia Digestiva Alta (EDA) en la que se objetivó Bezoar de gran tamaño y dureza, no fragmentable, junto con úlcera gástrica Forrest III. Se pautó Celulasa 6g en 600ml de agua, por vía oral, cada 24 horas. Tras 9 días de tratamiento, en EDA de control comprobamos la ausencia de bezoar y la cicatrización de la úlcera. No se desarrollaron efectos adversos.

**Discusión**


A pesar de las distintas opciones terapéuticas, existe controversia a la hora de establecer el tratamiento de primera elección en el manejo del bezoar. Lo que sí parece acertado es reservar la cirugía para bezoares de gran tamaño y dureza en los que el tratamiento conservador no haya sido efectivo. Con la endoscopia se persigue la fragmentación de la masa haciendo uso de diferentes herramientas como las pinzas o las asas, habiéndose descrito en los últimos años técnicas más complejas como la fragmentación con litotriptor, láser argón o láser YAG. Pero no son útiles en bezoares de gran tamaño o dureza, estando contraindicadas en casos de obstrucción intestinal. El tratamiento conservador consiste en la degradación química del bezoar, habiéndose publicado casos tratados con bebidas de cola y/o sustancias enzimáticas como la celulasa, papaína y acetilcisteína.

El primer bezoar tratado con Celulasa fue descrito en 1968 y desde entonces son alrededor de treinta los casos publicados al respecto, constatándose una eficacia del 100% y sin haber desarrollado efectos adversos con dicho tratamiento. Las últimas publicaciones recomiendan entre 3-5g de celulasa suspendidos en 300-500ml de agua, diariamente por vía oral durante 2-5 días. Dado el tamaño del bezoar de nuestro paciente, decidimos aumentar la dosis respetando la concentración, para conseguir la inmersión total del mismo. La única precaución es vigilar en las 24-48h posteriores que los fragmentos de bezoar no provocan obstrucción intestinal.



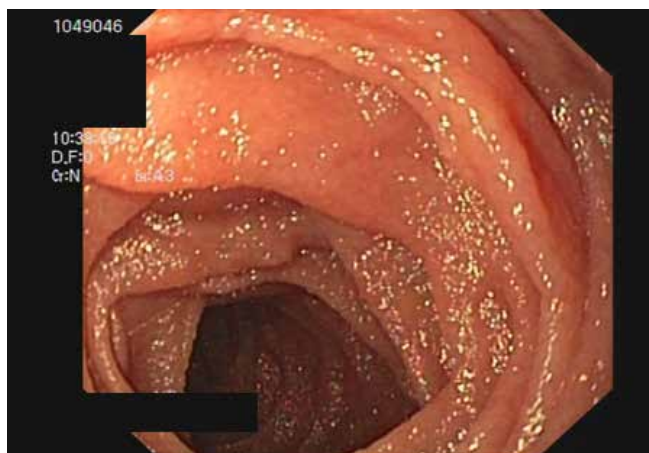
**Figura 1**

Bezoar de gran tamaño que impide la correcta visualización endoscópica de fundus y cuerpo gástricos y no permite el paso a duodeno.



**Figura 2**

Intento de fragmentar el bezoar por vía endoscópica con asa de dormia sin éxito por su dureza.



**Figura 3**

Endoscopia de control tras 9 días de tratamiento con Celulasa 6g en 600ml de agua diarios por vía oral, en la que no se observan restos de bezoar, consiguiéndose paso a duodeno.

**CP-019. CAUSA INUSUAL DE HEMORRAGIA DIGESTIVA ALTA EN EL ADULTO**

GUERRA VELOZ, MF; GOMEZ RODRIGUEZ, BJ; BELDA CUESTA, A; HERGUETA DELGADO, P; CAUNEDO ALVAREZ, A

UGC APARATO DIGESTIVO. COMPLEJO HOSPITALARIO REGIONAL VIRGEN MACARENA, SEVILLA.

**Introducción**

La hemorragia digestiva alta (HDA) constituye uno de los cuadros urgentes más frecuentes en todos los países occidentales situándose su incidencia entre 60 y 150 casos anuales por cada 100 000 habitantes, siendo la endoscopia la piedra angular para su tratamiento. El 80% corresponden a hemorragias de origen no varicoso.

**Caso clínico**

Mujer de 83 años con reciente implantación de prótesis percutánea valvular aortica (TAVI), que posterior al alta hospitalaria (6 horas) presenta cuadro de epigastralgia intensa seguida de episodios de hematemesis francas. Analíticamente en urgencias destaca hemoglobina 8.4 g/dl, hcto 25.1%, urea 139mg/dl, y tiempos de coagulación normales. Tras una primera endoscopia diagnóstica alta se evidencia en región prepilórica, cara posterior, coagulo oscuro que se remueve tras el lavado; apreciándose lago de sangre roja con sangrado activo que cede con la administración de adrenalina diluida. La causa probable corresponde a un elemento solido enclavado en la pared gástrica.

Tras estabilización hemodinámica de la paciente y trasfusión de hemoderivados, se solicita nueva gastroscopia de control a las 24 horas. Se realiza previamente TC -Abdominal apreciándose que el cuerpo extraño mencionado corresponde a una estructura ósea, la que contacta con la pared posterior del antro, sin signos de perforación. En la nueva gastroscopia se evidencia en región prepilórica cuerpo extraño duro y punzante en los dos extremos, que se logra desenclavar con asa de polipectomía, y es extraído con campana protectora para evitar complicaciones. No se evidencia lesiones sangrantes en ese momento. El cuerpo extraño corresponde a un hueso de pollo.

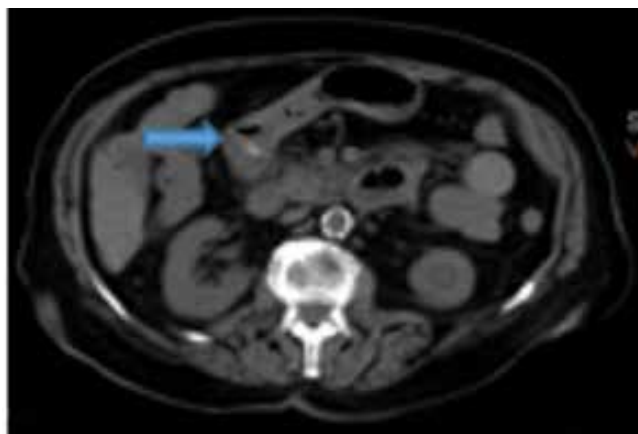
La paciente refirió haber ingerido pollo previo al incidente. Posterior a 48 horas en observación y sin nuevas incidencias fue dada de alta hospitalaria.

**Discusión**

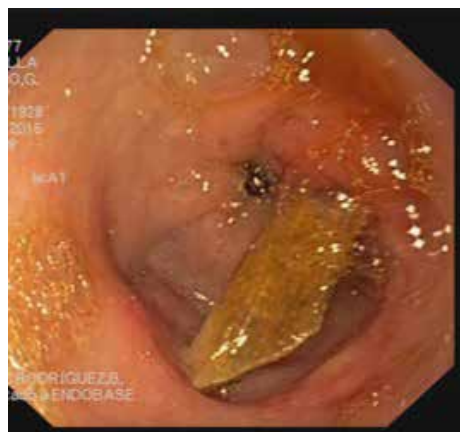Posterior a la estabilización hemodinámica del pacientes, no cabe duda que la realización de la endoscopia digestiva cambia el pronóstico en las lesiones sangrantes, reduciendo significativamente su mortalidad. Sigue siendo una discusión frecuente el término de "endoscopia urgente", refiriéndose por varios autores como su realización inmediata al ingreso o hasta 2 a 24 horas del mismo. No cabe duda que su realización estará sometida a las disponibilidades del centro.

La ingesta de cuerpos extraños es una causa frecuente de consultas en urgencias, mayor en la edad pediátrica, no obstante el 80% de

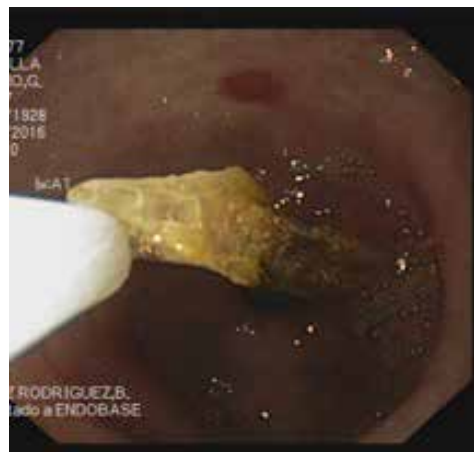los casos los objetos atraviesan el píloro sin complicaciones; en un 20% será necesario la endoscopia terapéutica o en intervención quirúrgica. Rara vez la ingestión de cuerpos extraños es la causa etiológica de este sangrado, pero si se presenta se recomienda la realización de endoscopia para remover el objeto.

**Figura 1**

Estructura ósea en antro.

**Figura 2**

Hueso de pollo enclavado.

**Figura 3**

Extracción con campana protectora.



**Figura 4**  
Hueso de pollo.

### CP-020. COLANGIOPANCREATOGRAFÍAS RETRÓGRADAS ENDOSCÓPICAS EN LA COMARCA DE LA AXARQUÍA LOS ÚLTIMOS 9 AÑOS

MÍNGUEZ-CORTÉS, JM<sup>1</sup>; OSUNA, J<sup>2</sup>; PÉREZ-DÍAZ, JM<sup>2</sup>

<sup>1</sup>SERVICIO APARATO DIGESTIVO. HOSPITAL COMARCAL DE LA AXARQUÍA, VÉLEZ-MÁLAGA.

<sup>2</sup>SERVICIO MEDICINA INTERNA. HOSPITAL COMARCAL DE LA AXARQUÍA, VÉLEZ-MÁLAGA.

#### Introducción

Describir las características de los pacientes que precisaron una colangiopancreatografía retrógrada endoscópica (CPRE) en el Hospital Comarcal de la Axarquía en los últimos 9 años.

#### Material y métodos

Basado en el total de pacientes a los que se les realizó una CPRE en el ingreso hospitalario entre los años 2007 a 2015. Se recogieron datos demográficos (edad y género), tipo de patología y diagnóstico principal, Servicio clínico solicitante, la estancia media y motivo del alta. Se trabajó con herramientas de estadística descriptiva (frecuencias, medias y porcentajes). Se analizaron los datos utilizando para el multivariante el test de ANOVA y para el bivariante, un no paramétrico, el test de U de Mann Whitney.

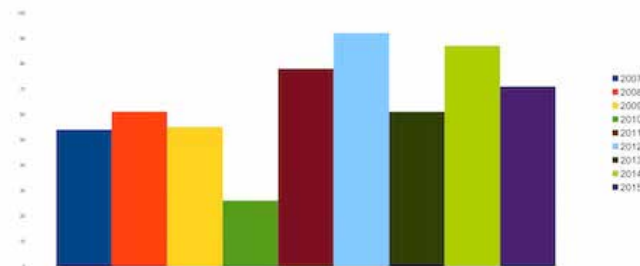
#### Resultados

Se analizaron 586 ingresos, con una edad media de 69,58 ± 15,024 años, un 52.4% correspondían a mujeres y la estancia media fue de 16 ± 12,133 días. De todos los casos, 275 (46.9%) fueron solicitados por el Servicio de Cirugía, mientras que 311 (53.1%) fueron solicitados por el Servicio de Medicina Interna. El 94.4% de los pacientes fueron dados de alta por curación/mejoría a su domicilio, mientras que un 2.9% fueron exitus durante su ingreso. En cuanto al diagnóstico principal, había 424 pacientes (72.4%) con el diagnóstico de coledocolitiasis/colelitiasis y/o colangitis/obstrucción vía biliar, 75 (12.5%) con pancreatitis aguda, 32 (5.5%) con neoplasia de la vía biliar y 21 (3.6%) con neoplasia del páncreas.

La evolución temporal en los años fue la siguiente: 2007-54 pacientes, 2008-61 pacientes, 2009-55 pacientes, 2010-26 pacientes, 2011-78 pacientes, 2012-92 pacientes, 2013-61 pacientes, 2014-87 pacientes y 2015-71 pacientes.

#### Conclusiones

La principal indicación de CPRE sigue siendo la patología litiasica biliar independientemente de la unidad solicitante. El número de procedimientos en la comparativa anual se mantiene estable, a pesar de ser una técnica en auge. La mortalidad de este tipo de procedimiento es muy baja (2.9%) y la inmensa mayoría de los pacientes (94.4%) se van de alta sin complicaciones. La repartición entre sexos es muy parecida sin que existan grandes diferencias. La CPRE es una prueba diagnóstico-terapéutica cada vez más utilizada en nuestros centros, por lo que vemos principal saber el perfil del paciente que estamos tratando.



**Figura 1**  
CPRE. Años.

### CP-021. COLECISTOSTOMÍA GUIADA POR ECOENDOSCOPIA EN UN PACIENTE CON COLECISTITIS AGUDA NO SUBSIDIARIO DE CIRUGÍA

HINOJOSA GUADIX, J; SÁNCHEZ YAGÜE, A; SORIA LÓPEZ, E; PUYA GAMARRO, M; SANCHEZ CANTOS, AM

SERVICIO APARATO DIGESTIVO. COMPLEJO HOSPITAL COSTA DEL SOL, MARBELLA.

#### Introducción

La colecistectomía urgente es la técnica de elección en una colecistitis aguda pero no está indicada en colecistitis evolucionadas o en pacientes de alto riesgo quirúrgico. En estos casos se puede realizar colecistostomía percutánea pero presenta complicaciones, tiene riesgo de recidiva y sólo permite el drenaje de líquido y microlitiasis pudiendo quedar litiasis en su interior.

#### Caso clínico

Varón de 82 años con alto riesgo quirúrgico, ingresado por colecistitis aguda litiasica. Se decidió realizar una colecistostomía guiada por ecoendoscopia con el catéter Hot AXIOS™ que combina un electrobisturí en la punta (**figura 1**) y un sistema de liberación de una prótesis metálica recubierta de aposición luminal que permite acceder a la vesícula y liberar la prótesis en un solo pase permitiendo reducir el tiempo del procedimiento (**figura 2**). La utilización de prótesis de 10 ó 15 mm sella el orificio evitando la salida de bilis. Se realizó la técnica sin incidencias inmediatas. Una semana después se introdujo en endoscopio convencional a través de la prótesis alcanzando el interior vesicular sin objetivar colelitiasis residual en su interior (**figura 3**). Tres meses después se

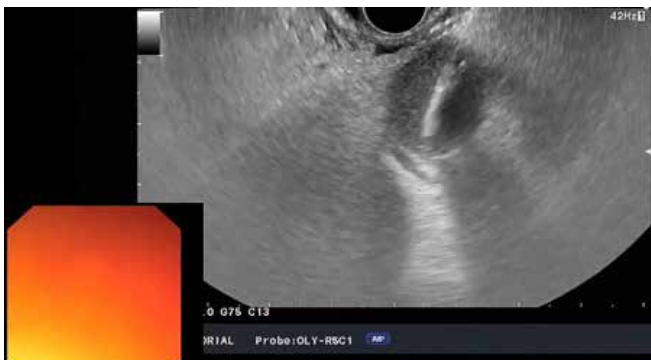retira la prótesis atrapándola con un asa (**figura 4**). Una semana después el orificio está cerrado sin apreciarse salida de bilis (**figura 5**). Se realizó ecoendoscopia apreciándose una vesícula biliar retraída sin fístulas (**figura 6**). El paciente evolucionó clínicamente bien y en el momento actual se encuentra asintomático.

**Discusión**

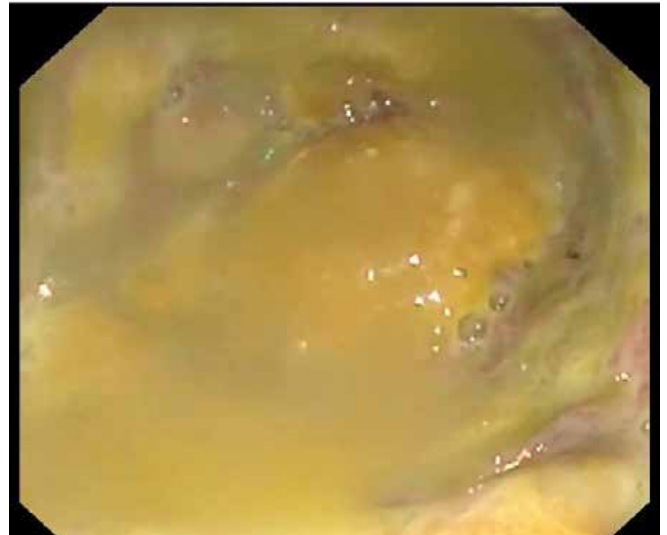
La colecistostomía guiada por ecoendoscopia es una técnica alternativa a la colecistostomía percutánea en aquellos pacientes con colecistitis aguda y alto riesgo quirúrgico.



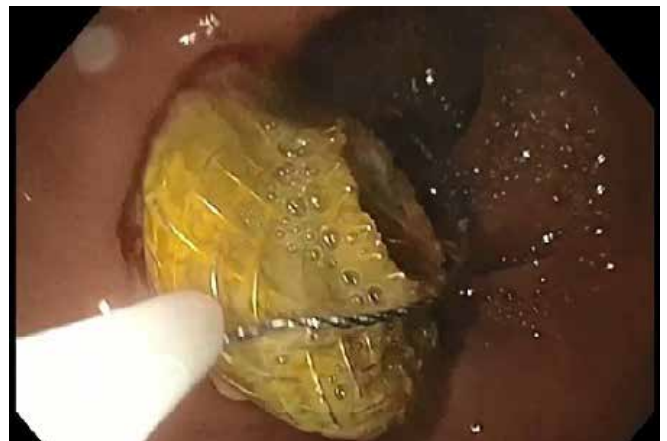**Figura 1** Catéter Hot AXIOS™. Se aprecia electrobisturí en la punta y prótesis metálica recubierta.



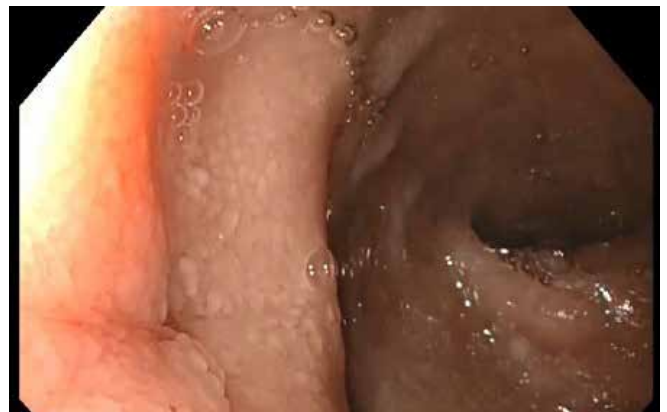**Figura 2** Vesícula engrosada y distendida. Se aprecia catéter en su interior.



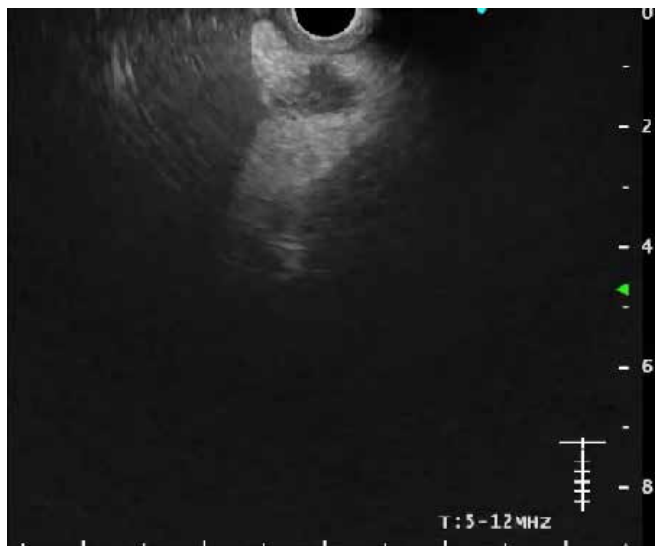
**Figura 3** Interior de la vesícula, se accede a través de la prótesis de aposición luminal. Se aprecia fibrina en la pared por la colecistitis pero no litiasis residual.



**Figura 4** Retirada de la prótesis mediante asa.



**Figura 5** El orificio donde esta la prótesis está cerrado sin apreciarse salida de bilis.



**Figura 6**

Se aprecia vesícula retraída sin signos que evidencien la presencia de fístula.

**CP-022. COLEDOCODUODENOSTOMÍA GUIADA POR ECOENDOSCOPIA MEDIANTE COLOCACIÓN DE PRÓTESIS DE APOSICIÓN LUMINAL EN UN SOLO PASE**

SORIA-LÓPEZ, E; SÁNCHEZ-YAGÜE, A; HINOJOSA-GUADIX, J; PUYA-GAMARRO, M; SÁNCHEZ-CANTOS, AM

SERVICIO APARATO DIGESTIVO. COMPLEJO HOSPITAL COSTA DEL SOL, MARBELLA.

**Introducción**

Ante una obstrucción de la vía biliar por neoplasia pancreática se puede plantear tratamiento quirúrgico en caso de que la lesión sea resecable o paliativo si no es resecable, hay lesiones a distancia o existen contraindicaciones quirúrgicas. Entre las opciones de drenaje de la vía biliar tenemos como opciones más agresivas la coledocoduodenostomía quirúrgica seguida del drenaje percutáneo. El drenaje endoscópico clásico consiste en la realización de una CPRE junto a la colocación de una prótesis; sin embargo, esto puede ser inviable por imposibilidad de la canulación o acceso a la papila. En estos casos se puede optar por el drenaje guiado por ecoendoscopia. Si la papila es accesible, se puede plantear la realización de un rendez-vous ecoendoscópico. Si no es accesible, se puede realizar un acceso por ecoendoscopia y colocación de una prótesis biliar por vía anterógrada. La realización de una coledocoduodenostomía endoscópica se ha relacionado se ha asociado a un alto riesgo de fuga biliar por la necesidad de dilatación del tracto, duración de la técnica y falta de aposición luminal.

**Caso clínico**

Presentamos tres casos de coledocoduodenostomía guiada por ecoendoscopia utilizando el catéter Hot AXIOS™ con prótesis de aposición luminal.

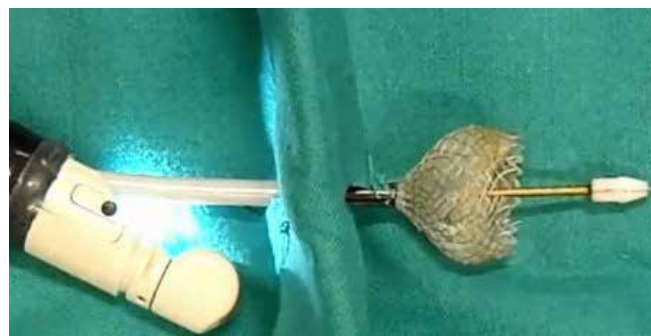1º Mujer 95 años con neoplasia cabeza pancreática, colédoco de 18mm, bilirrubina total (BT) 32mg/dl y directa (BD) 28, por CPRE no se consigue canular la vía biliar. Se realizó una coledocoduodenostomía endoscópica sin incidencias inmediatas. La paciente falleció 5 días después.

2º Mujer de 77 años con neoplasia de cabeza pancreática estadio T3N1M0 por afectación de la vena mesentérica superior de forma extensa no resecable por cirugía, colédoco 19mm, BT 16.5, BD 14.4, Por CPRE no se pudo canular la vía biliar. De nuevo se realizó coledocoduodenostomía endoscópica sin complicaciones.

3º Mujer de 82 años con neoplasia de cabeza pancreática T3N1M0, dilatación del colédoco de 18mm, no subsidiaria de cirugía. Se intentó la CPRE pero existía un edema duodenal que impide alcanzar la papila por lo que se decidió el abordaje ecoendoscópico.

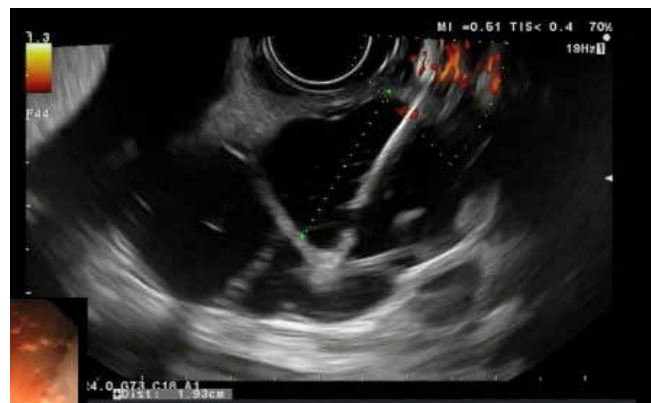**Discusión**

La coledocoduodenostomía guiada por ecoendoscopia es una opción efectiva para el drenaje de la vía biliar en pacientes no subsidiarios de cirugía cuando no se consigue acceso por vía retrógrada. La colocación de una prótesis de aposición luminal en un solo paso disminuye el tiempo de drenaje y reduce el riesgo de complicaciones.



**Figura 1**

Simulación de la liberación de la prótesis.



**Figura 2**

Avance del catéter en la vía biliar.

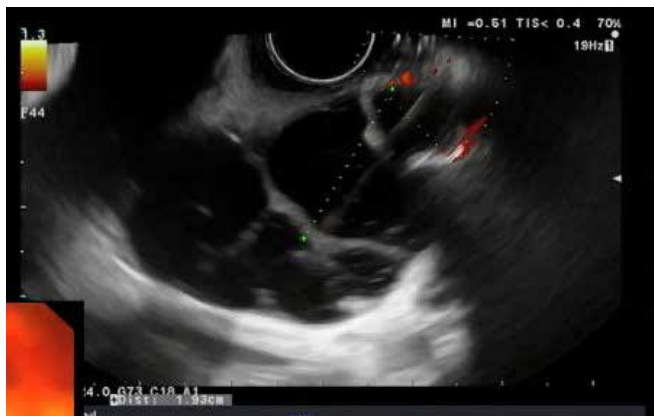

Figura 3

Liberación de la prótesis.

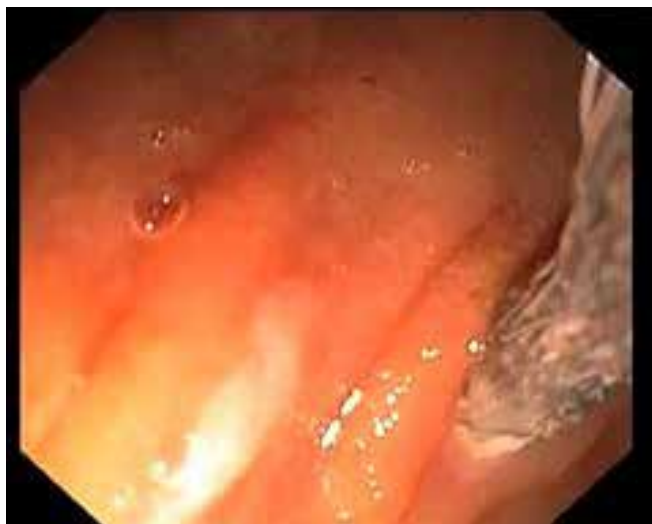

Figura 4

Vertiente duodenal de la prótesis.

### CP-023. COLON EN ARAÑAZO DE GATO COMO MANIFESTACIÓN DE COLITIS MICROSCÓPICA

MARAVÉ-ZAMORA, M; CORREIA-VARELA ALMEIDA, A; CASADO-MONGE, PG; GÓMEZ-DELGADO, E; RAMOS-LORA, M

SERVICIO APARATO DIGESTIVO. COMPLEJO HOSPITALARIO DE ESPECIALIDADES JUAN RAMÓN JIMÉNEZ, HUELVA.

#### Introducción

Presentamos un caso clínico en el que un hallazgo infrecuente y normalmente irrelevante durante la colonoscopia, resultó útil para el diagnóstico de una colitis colágena.

#### Caso clínico

Mujer de 45 años. Padre con CCR a los 72 años. HTA. Fumadora. No otros antecedentes. Consulta por diarrea de 8 meses de evolución, de perfil secretor, acuosa con aumento de frecuencia defecatoria. Le interrumpe el sueño nocturno. Colonoscopia hace 2 años normal. Analítica normal. Se realiza nueva colonoscopia: Se alcanza ciego explorando fondo de saco y válvula ileocecal normales. No existían lesiones en los tramos explorados salvo a nivel rectal donde se visualiza, al insuflar aire la aparición de roturas lineales de la mucosa, superficiales, en relación con el signo del arañazo de gato (**Figuras 1 y 2**). Se realizan así biopsias escalonadas de colon sin complicaciones posteriores. Las biopsias fueron concluyentes para colitis colágena.

#### Discusión

Recientemente se ha descrito un signo endoscópico denominado "colon en arañazo de gato". Se trata de la aparición durante la colonoscopia de roturas lineales de la mucosa, de color rojo brillante, levemente sangrantes. Estos defectos de continuidad de la mucosa pueden ser superficiales recordando al arañazo de un gato o más profundas, llegando a mostrar la muscularis. Se ha descrito una prevalencia del 0,25%, asociándose en un 14% a colitis colágena y en un 8% a colitis por derivación. No parece existir asociación a ninguna otra entidad en la mayoría de los pacientes en los que encontramos este hallazgo. Por tanto, se trata de un hallazgo que generalmente no tiene repercusiones clínicas, aunque se han descrito casos aislados de neumoperitoneo secundario a colon en arañazo de gato durante la colonoscopia. La presencia de un colon en arañazo de gato parece relacionarse con cierto grado de barotrauma producido por la insuflación de aire en un colon cuya mucosa, por cualquier circunstancia (en nuestro caso una colitis colágena, en otros, por una colitis por derivación o por alguna causa indeterminada), tiene alterada su elasticidad y ocasiona la rotura mucosa.

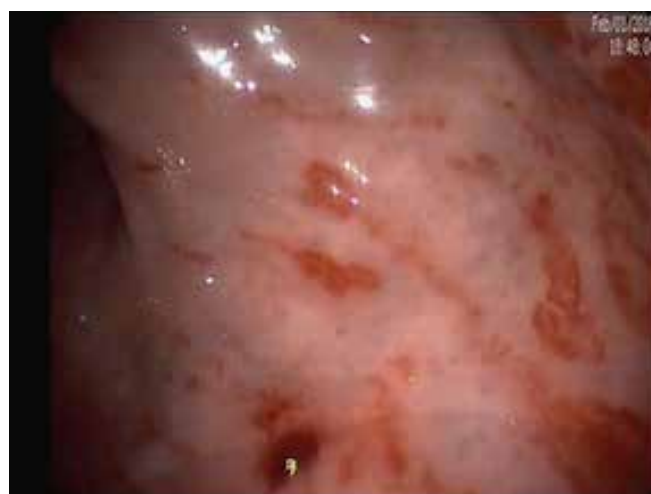
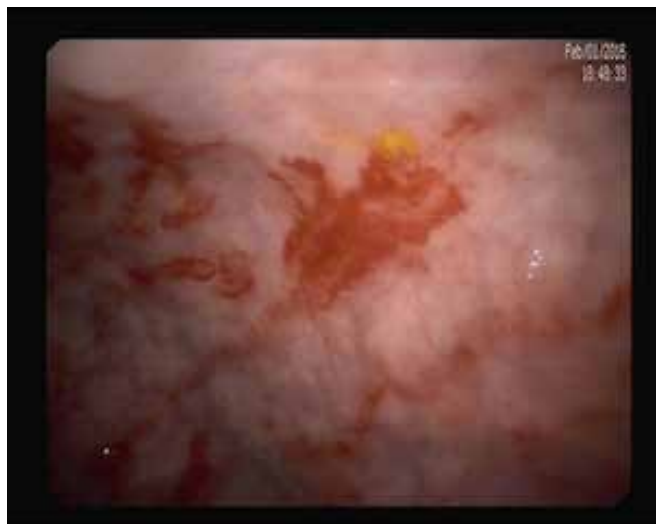
Figura 1

Imagen endoscópica de colon en arañazo de gato.



**Figura 2**  
Imagen endoscópica de colon en araña de gato.

**CP-024. COMPLICACIÓN INFRECUENTE DE LOS QUISTES HEPÁTICOS: FISTULA QUISTO-BILIAR.**

MOSTAZO-TORRES, J<sup>1</sup>; PINAZO-MARTÍNEZ, IL<sup>1</sup>; OMONTE-GUZMÁN, E<sup>2</sup>; BOCANEGRA-VINIEGRA, M<sup>3</sup>; MORCILLO-JIMÉNEZ, E<sup>3</sup>

<sup>1</sup>UGC APARATO DIGESTIVO. ÁREA DE GESTION SANITARIA CAMPO DE GIBRALTAR, ALGECIRAS.

<sup>2</sup>UGC APARATO DIGESTIVO. HOSPITAL AITA MENNI, ARRASATE/ MONDRAGÓN.

<sup>3</sup>UGC APARATO DIGESTIVO. COMPLEJO HOSPITALARIO REGIONAL DE MÁLAGA, MÁLAGA.

**Introducción**

Las lesiones quísticas hepáticas representan un grupo heterogéneo de trastornos por su etiología, prevalencia y clínica. De curso benigno, su diagnóstico es casual en estudios por otro motivo. Normalmente asintomáticos, rara vez asocian morbi-mortalidad grave. Los quistes más grandes son los más propensos a complicaciones como hemorragia espontánea, rotura a peritoneo o a conducto biliar, infección y compresión biliar.

**Caso clínico**

Varón 77años. Antecedente: poliquistosis hepatorenal, HTA, IAM, neoplasia próstata.

Consulta por clínica de fiebre, ictericia y dolor en hipocondrio derecho. Analíticamente: leucocitosis, BT10.22, BD3.81, FA469. Iniciándose sueroterapia y antibioterapia empírica.

En TC presenta quistes hepáticos simples (el mayor de 15 cm) que comprime hilio hepático y provoca dilatación de la vía biliar intrahepática con páncreas normal.

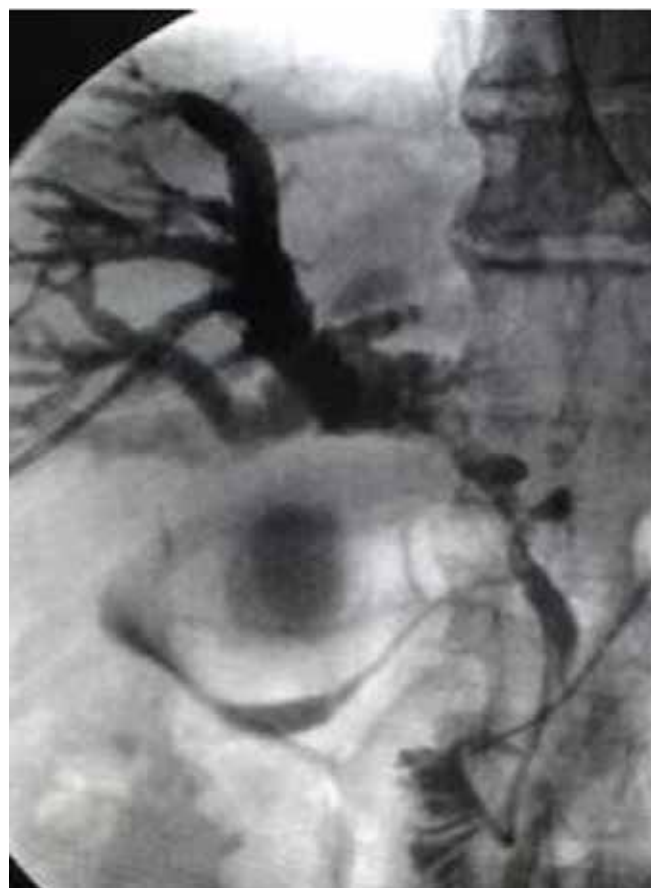
El paciente sufre empeoramiento del cuadro y sepsis requiriendo drenaje de la vía biliar urgente evidenciándose comunicación entre el quiste hepático y la vía biliar por ello se realiza drenaje percutáneo del quiste y CPTH.

Tras estabilización y mejoría del estado clínico se realiza CPRE donde se evidencia la fistula y relleno del quiste durante la colangiografía. Se realizó esfinterotomía y se colocó prótesis biliar plástica de 12x10 F en conducto hepático derecho salvando la solución de continuidad.

Tras completar tratamiento antibiótico el paciente recibió alta asintomático en las posteriores revisiones.

**Discusión**

La fistula quisto-biliar es una complicación poco frecuente de los quistes hepáticos. La colocación de una prótesis biliar por vía endoscópica puede considerarse una opción terapéutica eficaz y de menor riesgo que otras opciones terapéuticas como la cirugía para el tratamiento de fistulas como las anteriormente descritas.



**Figura 1**  
Colangiografía.

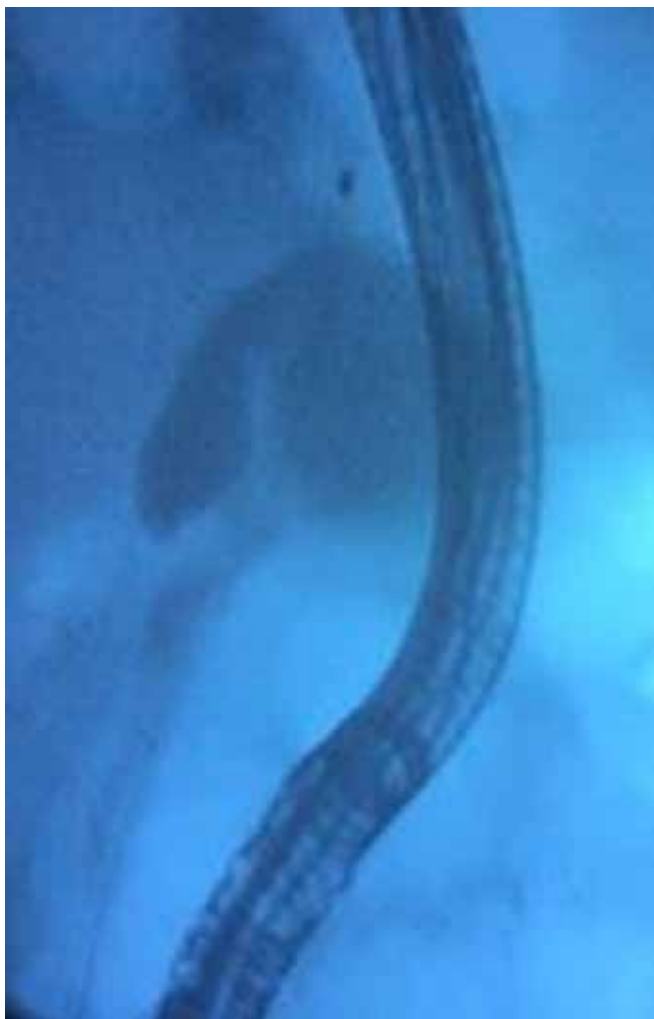

Figura 2 CPRE.

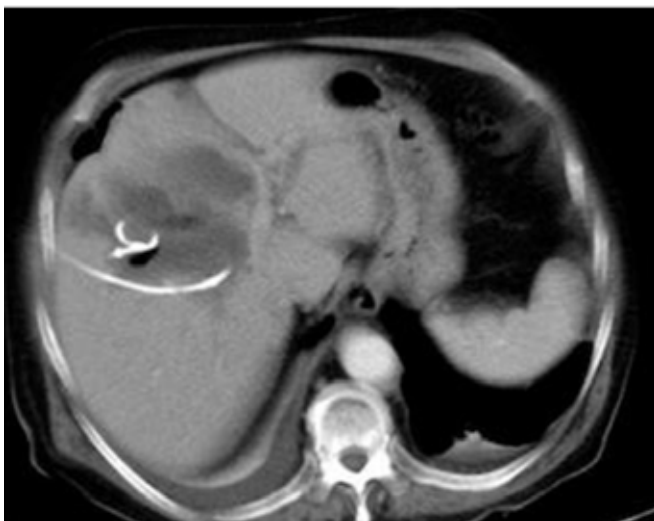

Figura 3 TC.

## CP-025. COMPLICACIÓN INUSUAL DE CPRE: LACERACIÓN HEPÁTICA

ARIZA-FERNÁNDEZ, JL; CABALLERO-MATEOS, A; MARTINEZ-CARA, JG; DE TERESA-GALVÁN, J

SERVICIO APARATO DIGESTIVO. COMPLEJO HOSPITALARIO REGIONAL VIRGEN DE LAS NIEVES, GRANADA.

### Introducción

Hombre de 62 años hospitalizado por pancreatitis aguda secundaria a coledocolitiasis se somete a CPRE realizándose esfinterotomía papilar, paso de guía de 0.025 mm y extracción de microlitiasis mediante balón de Fogarty sin acontecer complicaciones aparentes durante la técnica.

### Caso clínico

La evolución del paciente durante las primeras horas del postoperatorio es bastante tórpida, comenzando con intenso dolor abdominal con peritonismo, estupor, hipotensión y taquicardia por lo que se realiza Angio-TC abdominal urgente (Figura 1) que evidencia gran cantidad de hemoperitoneo y gran hematoma subcapsular que rodea todo el hígado con signos de sangrado activo, todo ello causado por gran laceración del parénquima hepático que alcanza hasta la cápsula de Glisson y una disrupción de la vena porta derecha intrahepática, la cual está ocasionando el sangrado. El paciente pasa inmediatamente a quirófano en situación de shock hipovolémico sometiéndose a laparotomía, evidenciándose los hallazgos anteriormente descritos y procediéndose a la hemostasia de las zonas sangrantes y packing hepático. 24 horas después se vuelve a intervenir retirando el packing y procediendo nuevamente a la hemostasia de las zonas sangrantes, que en ese momento habían disminuido su importancia. La evolución posterior aunque lenta fué favorable.

### Discusión

La explicación más razonable es la creación de una falta vía en el momento de introducción de la guía en la vía biliar pasando ésta hacia la luz de la vena porta y desgarrándola a su paso. La complicación acontecida es extremadamente infrecuente, de hecho no hemos encontrado caso similar en la literatura.

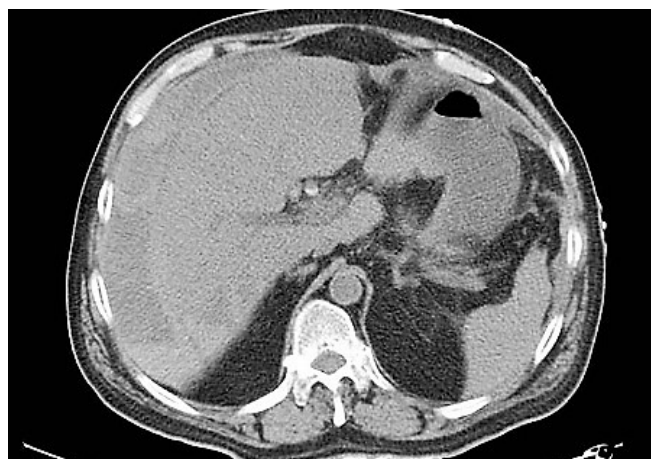

Figura 1

**CP-026. CONDROITIN SULFATO Y ACIDO HIALURÓNICO COMO TRATAMIENTO COMPLEMENTARIO A IBP EN LA ESOFAGITIS MODERADA SEVERA**

MINGUEZ-CORTES, JM; MARTÍN-OCAÑA, F

SERVICIO APARATO DIGESTIVO. HOSPITAL COMARCAL DE LA AXARQUÍA, VÉLEZ-MÁLAGA.

**Introducción**

La esofagitis es un signo observado con cierta frecuencia en los pacientes con Reflujo. A veces esta esofagitis presenta un carácter Moderado-Severo con sintomatología para el paciente casi siempre en forma de disfagia-odinofagia, aquí presentamos un caso donde asociamos el tratamiento con IBP con ácido Hialurónico (**Figura 1**) y Sulfato de Condroitina (**Figura 2**) (Ziverel<sup>®</sup>) en busca de acelerar la cicatrización de la mucosa esofágica y secundariamente la sintomatología del paciente.

**Caso clínico**

Mujer de 78 años que ingresa tras tratamiento antibiótico con diagnóstico de colitis pseudomembranosa. Durante su ingreso presenta disfagia y odinofagia refiriendo reflujo casi a diario en los últimos años. Se realiza gastroscopia con diagnóstico de esofagitis péptica grado D (**Figura 3**). Se modifica dosis de IBP a 40 mgr cada hora junto con ácido hialurónico y sulfato de condroitina (Ziverel<sup>®</sup>). Mejoría significativa a las 48 horas.

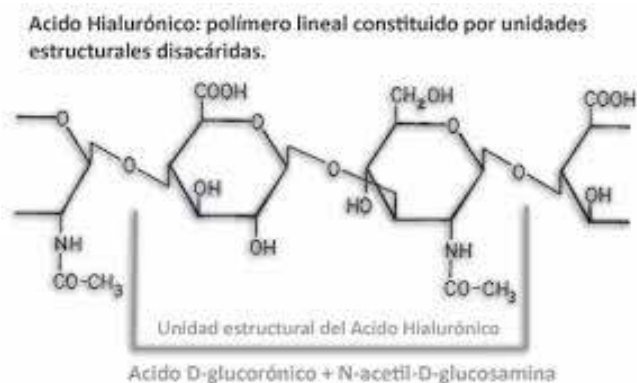
**Discusión**

El sulfato de condroitina y el ácido hialurónico forman parte del grupo de los glicosaminoglicanos que son importantes constituyentes estructurales de la matriz extracelular.

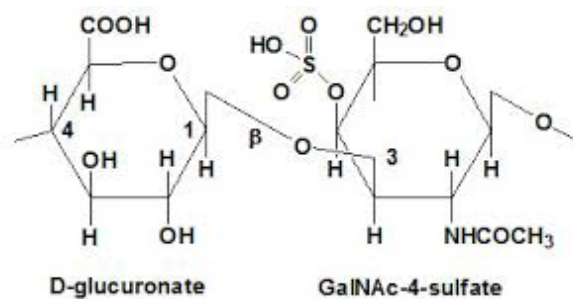
El sulfato de condroitina presenta una importante actividad antiinflamatoria y promueve la estimulación de la síntesis de proteoglicanos. En ensayos clínicos el sulfato de condroitina ha demostrado protección epitelial de la mucosa esofágica protegiendo las áreas desepitelizadas de la agresión ácida, otorgando protección en la mucosa digestiva, inhibiendo a la pepsina, pero se necesitan estudios a largo plazo ya que existe una falta de evidencia sólida.

En la reparación de tejidos se sintetizan grandes cantidades de ácido hialurónico y por ello se usa en medicina para curar heridas ya que promueve la morfogénesis, regeneración, reepitelización, permeabilidad, angiogénesis, actuando como antiinflamatorio, desarrollando los miofibroblastos y el depósito de colágeno Tipo I y Tipo III.

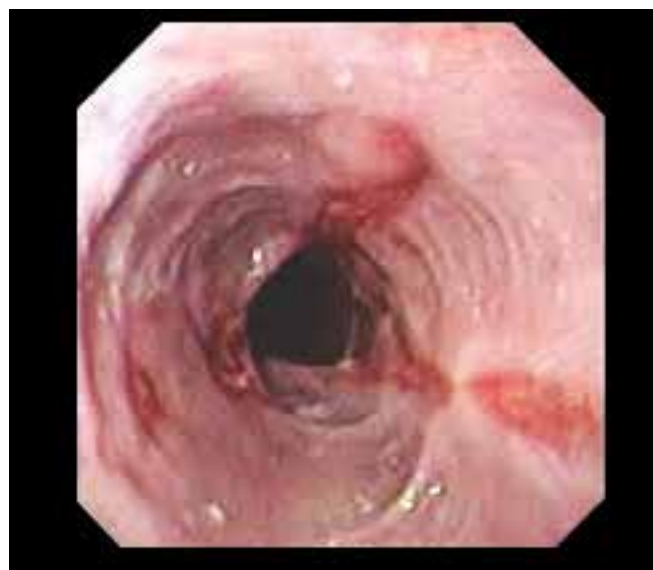En un ensayo clínico se tomó una muestra de 20 pacientes mayores de 18 años con ERGE no erosiva y baja respuesta a IBP con sintomatología de al menos 3 días seguidos en un periodo de 7 días, podían seguir utilizando su medicación basal (IBP, antiácidos y antagonistas de los receptores H2 de la histamina). Se administró 1 cucharada cada 8h y 2 cucharadas antes de dormir y se observó una gran diferencia de la intensidad de los síntomas (pirosis y regurgitación comparado con su tratamiento habitual, una acción rápida (inicio de acción menor a 30 min) y desaparición total de síntomas en el 50% de los pacientes comparado con el grupo con su tratamiento habitual 10%.



**Figura 1**



**Figura 2**



**Figura 3**

## CP-027. COSTE DEL TRATAMIENTO MEDIANTE BALÓN HIDROSTÁTICO DE LAS ESTENOSIS COLORRECTALES BENIGNAS. EXPERIENCIA EN NUESTRO CENTRO.

HINOJOSA-GUADIX, J; SÁNCHEZ-YAGÜE, A; RIVERA-IRIGOIN, R; SORIA-LÓPEZ, E; PUYA-GAMARRO, M; SÁNCHEZ-CANTOS, AM

SERVICIO APARATO DIGESTIVO. COMPLEJO HOSPITAL COSTA DEL SOL, MARBELLA.

### Introducción

Las estenosis benignas de las anastomosis posteriores a la cirugía colorrectal se presentan en un 8 a 30% de los casos. La dilatación con balón hidrostático (DIBHI) es hoy en día el tratamiento de elección por ser eficaz y seguro.

Presentamos nuestra experiencia con el balón de dilatación hidrostático así como su coste asociado.

### Material y métodos

Realizamos un estudio descriptivo con carácter retrospectivo de los pacientes sometidos a (DIBHI) por estenosis benignas de las anastomosis postcirugía colorrectal desde Enero 2008 a Julio 2016. Se recogieron el número de sesiones y balones necesarios para el tratamiento completo, su coste y el resultado clínico.

### Resultados

Se incluyeron 142 sesiones de dilatación realizadas en 52 pacientes (H36/M16; edad media 67 años) El rango de sesiones realizadas para el tratamiento completo fue desde 1 hasta 21 sesiones. La mediana de sesiones para tratamiento completo fue de 26.5. Se utilizaron entre 1 y 46 balones por tratamiento completo, con una media de 2 balones por sesión y 6 por tratamiento completo. La mediana de balones usados por tratamiento completo fue de 3.5. El coste medio por tratamiento completo fue de 1533.46 € (rango 345 €-12575 €) con una mediana de coste por paciente del tratamiento completo de 4427.5 €. Solo un paciente presentó complicaciones debido a perforación colónica. El 33% de los pacientes tratados con DIBHI presentaron asistencia sanitaria en urgencias por problemas relacionados con la estenosis de la anastomosis. Incluso un 17% precisaron de ingreso hospitalario para resolver la clínica sub/oclusiva.

### Conclusiones

La dilatación con balón hidrostático es segura y efectiva en el tratamiento de las estenosis benignas de las anastomosis colorrectales. Sin embargo son múltiples las sesiones y balones necesarios para resolver la clínica así como la asistencia sanitaria precisada hasta conseguirlo, todo ello supone un gasto importante.

## CP-028. DILATACIÓN DEL WIRSUNG COMO FACTOR PROTECTOR DE PANCREATITIS POSTCPRE

GARCÍA-GAVILÁN, MC; SORIA-LÓPEZ, E; SÁNCHEZ-YAGÜE, A; RIVERA-IRIGOIN, R; SÁNCHEZ-CANTOS, A

SERVICIO APARATO DIGESTIVO. COMPLEJO HOSPITAL COSTA DEL SOL, MARBELLA.

### Introducción

La pancreatitis es la complicación más frecuente tras una CPRE. Se han descrito varios factores de riesgo de pancreatitis, entre ellos factores relacionados con la técnica, características del paciente o el endoscopista, no se conoce el papel de la dilatación del Wirsung. Al ser la obstrucción transitoria con hiperpresión del Wirsung uno de los mecanismos de acción de la pancreatitis, la presencia de su dilatación en la CPRE podría actuar como factor protector de pancreatitis postCPRE. El objetivo de nuestro estudio fue valorar el papel de la dilatación del Wirsung como factor protector de pancreatitis postCPRE y describir otros factores de riesgo en nuestro medio.

### Material y métodos

Estudio descriptivo-retrospectivo de todas las CPRE realizadas en el Hospital Costa del Sol entre Enero-2012 y Junio-2016. Se tienen en cuenta las variables demográficas y se evalúan los posibles factores de riesgo de pancreatitis postCPRE: pancreatitis crónica previa, dilatación del colédoco/Wirsung, presentación como pancreatitis aguda, tipo de papila, canalización y drenaje, colocación de prótesis y operador.

### Resultados

Se incluyeron 520 pacientes (edad media de 66,18 años), 22 de ellos con pancreatitis crónica. La principal causa de obstrucción fue la coledocolitiasis (64,3%), presentándose el 9,2% como una pancreatitis aguda. El 65,9% presentaron dilatación del colédoco (11,66mm) y el 11,6% del Wirsung (6,13mm), la mayoría con una papila normal (53,9%), seguida de peri/intradiverticular o ya tratada previamente. La canalización fue selectiva en el 56,9%, siendo difícil en el 17,5%. Para asegurar el drenaje al 58,2% se le realizó una esfinterotomía, colocándose en el 39,2% una prótesis (82,4% biliar plástica). Sólo el 5,6% desarrolló una pancreatitis postCPRE, leve en la mayoría de los casos. Al valorar los factores de riesgo se observa una relación entre la canalización no selectiva y la canalización difícil con el riesgo de pancreatitis postCPRE ( $p=0,024$  y  $p=0,026$ ). Aunque no estadísticamente significativo la dilatación del wirsung parece comportarse como factor protector ( $p=0,061$ ), de los 57 casos con dilatación ninguno desarrolló pancreatitis postCPRE.

### Conclusiones

En nuestro medio la pancreatitis postCPRE se presenta en el 5,6% de los pacientes. La canalización no selectiva de la papila y la canalización técnicamente difícil se relacionan con un mayor riesgo de pancreatitis. Aunque no estadísticamente significativo la dilatación del Wirsung parece comportarse como factor protector.

**CP-029. DILATACIÓN ENDOSCÓPICA CON INYECCIÓN DE CORTICOIDES INTRALESIONALES EN PACIENTES CON CANAL DÉRMICO COMO NEOESÓFAGO**

SÁNCHEZ-TORRIJOS, YM; SOBRINO-RODRÍGUEZ, S; AGUILERA-JALDO, VI; LEÓN-MONTAÑES, R; BOZADA-GARCÍA, JM

UGC APARATO DIGESTIVO. COMPLEJO HOSPITALARIO REGIONAL VIRGEN DEL ROCÍO, SEVILLA.

**Introducción**

La dilatación endoscópica se utiliza para tratar estenosis esofágicas benignas, aunque un número significativo de pacientes presentan recurrencia, precisando nuevas dilataciones. Así, la alternativa que supone la inyección intra-lesional de corticoides (CI) tras la misma ha resultado eficaz en distintos estudios, con una reducción significativa del número de dilataciones precisas.

**Material y métodos**

Presentamos dos casos clínicos con implantación de injerto miocutáneo como neoesófago, técnica quirúrgica utilizada como último recurso cuando ni la tubulización gástrica ni la coloplastia fueron exitosas, presentando estenosis de la anastomosis y tratándolas mediante dilatación e inyección de CI (triamcinolona 1,5cc/12mg en cada cuadrante del desgarro producido por balón) entre 2008-2014, con buenos resultados. Analizamos características del paciente, de la técnica quirúrgica, número de dilataciones realizadas y periodicidad antes y después de la inyección de corticoides como terapéutica complementaria.

**Resultados**

En el caso 1, cuatro meses después de la reconstrucción, comenzó con disfagia, objetivándose por endoscopia (EDA) estenosis de la anastomosis entre tejido cutáneo y colónico. Dilatamos con balón neumático o hidrostático cada 30 días hasta 6 meses después, donde comenzamos a inyectar CI, operación que repetimos en 4 ocasiones con un margen de 7-10 días con muy buenos resultados, sin necesidad de nueva dilatación hasta 1 año y 5 meses después. Posteriormente se ha repetido una vez al año.

En el caso 2, 3 meses después de la reconstrucción, comenzó con disfagia, objetivando por EDA y estudio gastroduodenal baritado una doble estenosis en ambas anastomosis, dilatando con balón neumático en 4 ocasiones cada 15 días, con discreta mejoría. En la 5ª se inyectó triamcinolona en los 4 cuadrantes, con pobres resultados, colocando prótesis metálica totalmente cubierta posteriormente, que se retiró por migración. Un año después, tras dos nuevas dilataciones con balón neumático sin éxito, dilatamos con tallos de savary e inyectamos de nuevo triamcinolona de la forma habitual en cada estenosis, repitiendo el procedimiento en cuatro ocasiones más, con un margen de 15 días, mejorando significativamente (tolerando dieta triturada).

**Conclusiones**

La inyección de CI en el desgarro mucoso tras dilatación de estenosis esofágicas reduce la síntesis de colágeno, y la fibrosis y cicatrización

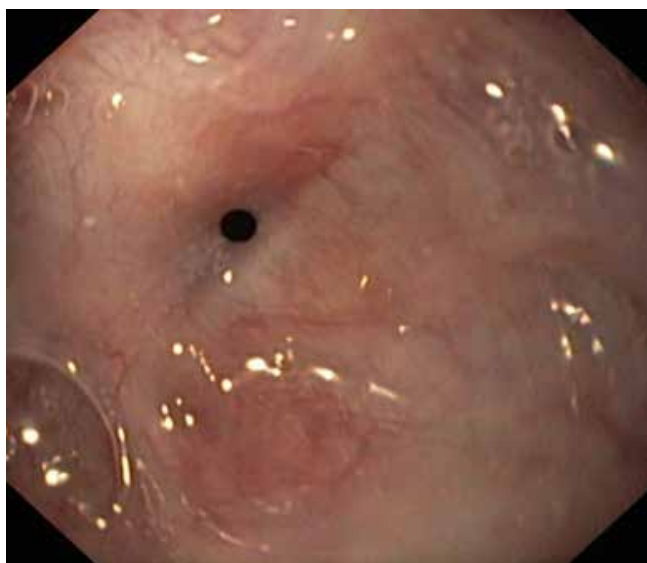
posterior, aumentando el intervalo de tiempo entre dilataciones.

En nuestros pacientes se produjo una mejoría clínica importante, con resolución de la disfagia y disminución del número de dilataciones a la cuarta sesión.

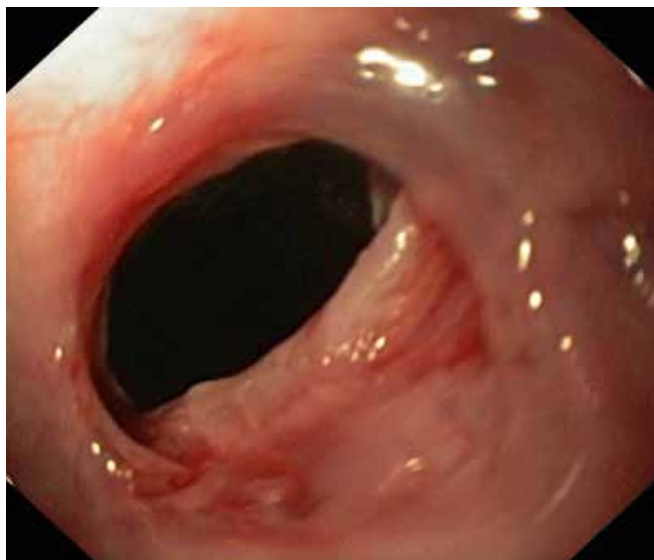
La técnica de reconstrucción llevada a cabo se ha utilizado hasta el momento de forma excepcional, por lo que la respuesta presentada ante la inyección de esteroides tras dilatación podría ser la terapéutica de elección en sucesivas intervenciones.

	Caso 1	Caso 2
Sexo	Mujer	Hombre
Edad	37 años	63 años
Causa esofaguectomía	Ingesta cáusticos	Perforación por balón de Sengstaken
Primera técnica reconstructiva	Coloplastia	Tubulización gástrica
Causa fallo primera técnica	Dehiscencia	Estenosis
Injerto miocutáneo	Colgajo radial	Colgajo de muslo

**Tabla 1** Características del paciente y técnica quirúrgica.

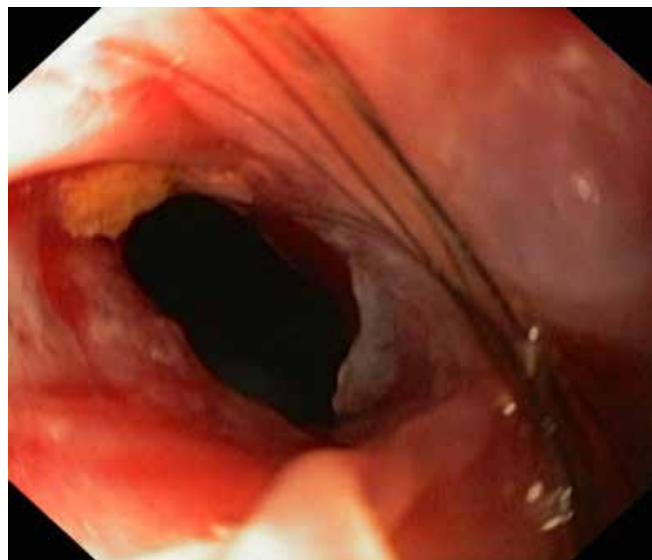


**Figura 1** Primera estenosis caso 2.



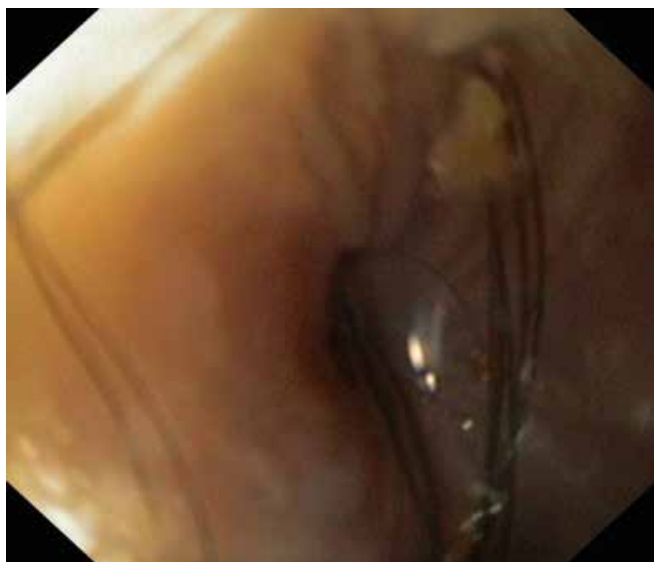**Figura 2** ~~~~~

Estenosis tras dilatación.



**Figura 4** ~~~~~

Segunda estenosis tras dilatación.



**Figura 3** ~~~~~

Segunda estenosis del caso 2.

### CP-030. DIVERTÍCULO ANTRAL YUXTAPILÓRICO. ENTIDAD RARA.

MOSTAZO-TORRES, J<sup>1</sup>; PINAZO-MARTÍNEZ, IL<sup>1</sup>; VILCHEZ-JAIMEZ, M<sup>2</sup>

<sup>1</sup>SERVICIO APARATO DIGESTIVO. ÁREA DE GESTION SANITARIA CAMPO DE GIBRALTAR, ALGECIRAS.

<sup>2</sup>SERVICIO MEDICINA FAMILIAR Y COMUNITARIA. ÁREA DE GESTION SANITARIA CAMPO DE GIBRALTAR, ALGECIRAS.

#### Introducción

La aparición de divertículos gástricos ha sido considerada rara cuando se compara con otras localizaciones en el tracto gastrointestinal. La primera comunicación parece datar de 1661 realizada por MOEBIUS. Hasta 1923 solo 23 casos descritos en la literatura y casi todos estaban basados en observaciones hechas durante intervenciones o en autopsia. Con la llegada de la radiología y la endoscopia y su amplia utilización para el diagnóstico, se ha aumentado su descripción. Puesto que es una entidad benigna, infrecuente, que se diagnostica por los métodos antes expuestos, nos motivó a presentar este caso.

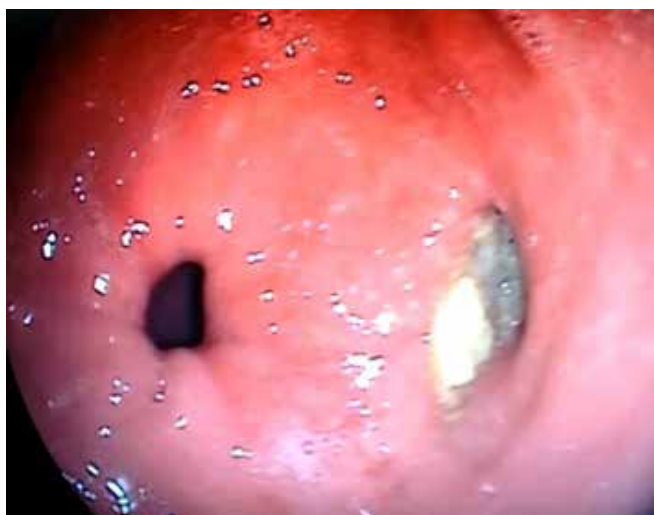#### Caso clínico

Paciente hombre de 67 años, que acude a consulta por dolor epigástrico de meses de evolución, asocia distensión abdominal, y reflujo intermitente. No pérdida de peso llamativa. Se solicitó ecografía, analítica y endoscopia digestiva alta. Analítica y ecografía sin alteraciones. Gastroscopia: esófago de mucosa y morfología normal. Sin datos de hernia de hiato. Fundus y cuerpo de aspecto normal. A nivel antral a unos 2-3 cm de píloro se observa un orificio que nos sugiere trayecto fistuloso, con contenido en su interior, realizamos lavado y se observa como todo el contenido sale y se

observa como tiene fondo sin trayecto fistuloso. Se realiza EGD donde se describe divertículo sin observar continuidad con trayecto fistuloso.

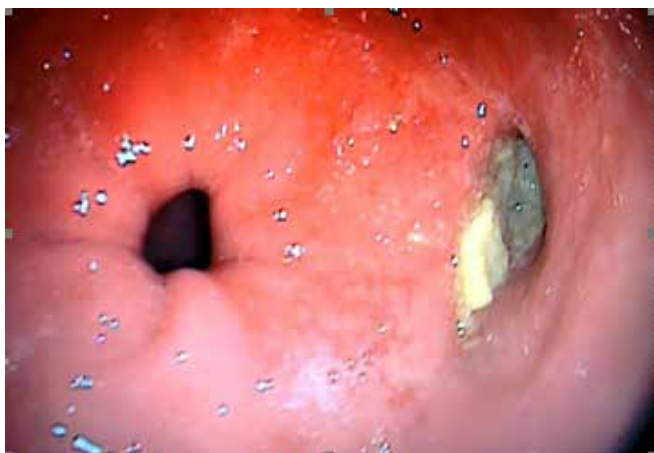**Discusión**

Los divertículos gástricos son lesiones raras, que se encuentran generalmente en la cara posterior del cardias y el cuerpo gástrico, siendo asintomáticos en la mayoría de los casos, por lo que deben ser tomados en consideración como diagnóstico diferencial en los trastornos dispépticos de difícil tratamiento médico, donde se llega al diagnóstico del mismo con la realización de radiografía y/o endoscopia del tubo digestivo. Esto se presenta casi siempre como una lesión única, donde aproximadamente un 75% asientan en la región yuxtacardial, a un nivel elevado en la pared posterior del estómago, 2 cm por debajo de la unión gastroesofágica y 3 cm de la curvatura menor. Raramente están situados en antro como un divertículo verdadero, constituyendo una curiosidad endoscópica.



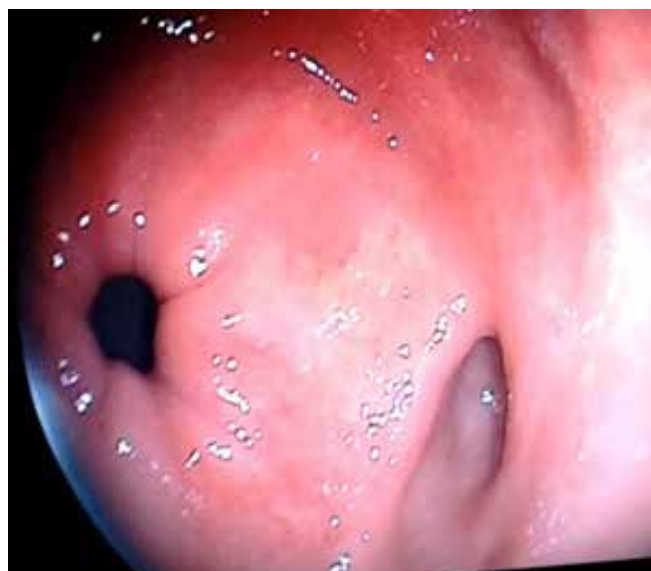**Figura 1**

Divertículo antral repleto de restos alimenticios.



**Figura 2**

Divertículo antral repleto de restos alimenticios.



**Figura 3**

Divertículo antral tras lavado sin observar que se continúe con ningún trayecto fistuloso

**CP-031. DIVERTICULOTOMÍA ENDOSCÓPICA, UNA TÉCNICA EN AUGE PARA EL TRATAMIENTO DEL DIVERTÍCULO DE ZENKER: A PROPÓSITO DE UN CASO.**

MOLINA-VILLALBA, C<sup>1</sup>; MERINO-GALLEGO, E<sup>2</sup>; MARTÍNEZ-AMATE, E<sup>1</sup>; GALLEGO-ROJO, F<sup>1</sup>

<sup>1</sup>UGC APARATO DIGESTIVO. COMPLEJO HOSPITALARIO DE PONIENTE, EJIDO, EL.

<sup>2</sup>APARATO DIGESTIVO. COMPLEJO HOSPITALARIO DE PONIENTE, EJIDO, EL.

**Introducción**

El divertículo de Zenker (DZ) es una herniación de mucosa y submucosa en una zona de debilidad de la pared posterior proximal al esfínter esofágico superior, resultado de la disfunción del músculo cricofaríngeo y del aumento de presión en hipofaringe. Se trata de una patología muy poco prevalente (0,01%-0,1%), siendo más frecuente en varones mayores 60 años.

**Caso clínico**

Varón de 68 años que consulta por accesos de tos y regurgitación. El estudio endoscópico demuestra hernia hiatal sin otros hallazgos. Se solicita tránsito esofágico (**Figura 1**) en el que se observa a nivel del músculo cricofaríngeo la existencia de un divertículo de Zenker que se rellena de papilla baritada de 3 cms de diámetro máximo. Se procedió a diverticulotomía (**Figuras 2-4**) con el método Ligasure con una duración de la técnica de 30 minutos. Como complicación se produjo enfisema subcutáneo con dolor cervical y disfagia cediendo con tratamiento conservador y quedando asintomático confirmándose corrección del divertículo en tránsito baritado de control (**Figura 5**).

## Discusión

El DZ es una patología poco frecuente, que cuando presenta sintomatología (disfagia, regurgitación, pérdida de peso, desnutrición, neumonías broncoaspirativas, etc) está indicado el tratamiento.

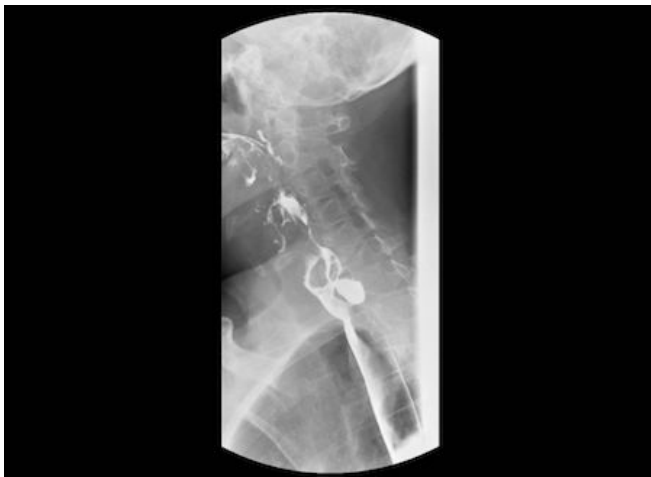El diagnóstico se basa en el esofagograma baritado, quedando las técnicas endoscópicas relegadas para tratamiento.

Clásicamente el tratamiento del DV era la cirugía convencional, si bien actualmente resulta de elección la diverticulotomía con endoscopia flexible que utilizamos en nuestro caso, ya que ofrece resolución clínica entre el 85-100% de los casos con menores tasas de complicaciones (perforación y hemorragia) y resolución de las mismas con manejo conservador; por tanto mayor seguridad. Además menor tiempo quirúrgico, sin necesidad de ingreso hospitalario y menor tiempo hasta la reingesta oral.

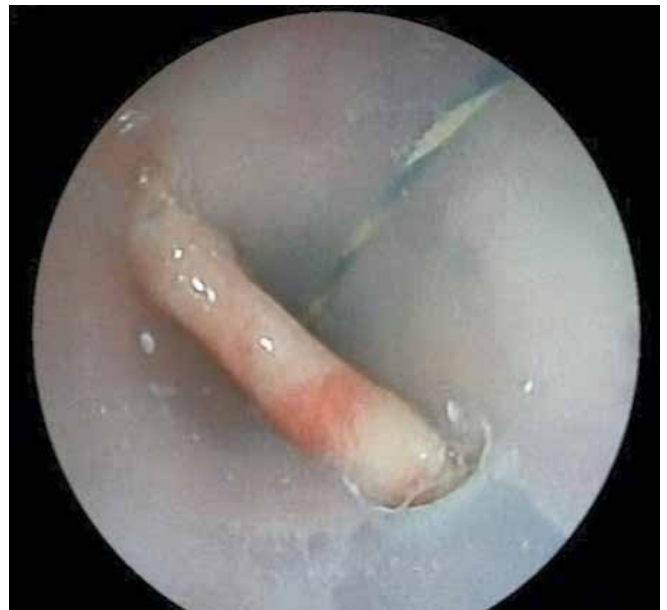No obstante, la técnica mediante endoscopia flexible necesita ser estandarizada dada la variedad de accesorios que se utilizan (Ligasure, esfinterotomo "needle knife", fórceps de coagulación monopolar o bipolar o con argón plasma coagulación).

Entre las limitaciones de la técnica endoscópica encontramos las características anatómicas del paciente (protusión dentaria, rigidez cervical), la experiencia del endoscopista, el tamaño del divertículo y mayor tasa de recidiva aunque con la posibilidad de reintervención sin aumento de la morbimortalidad.

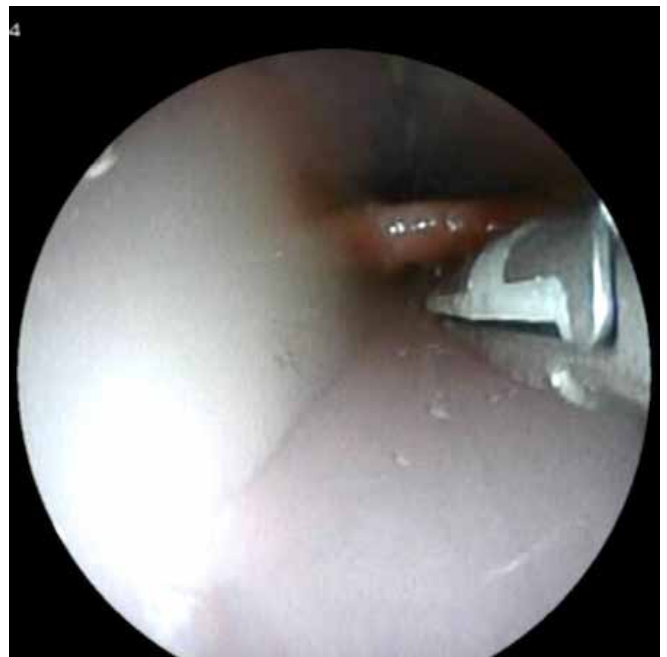La cirugía abierta queda relegada a pacientes jóvenes con divertículos de gran tamaño o como tratamiento de rescate tras el fracaso de técnicas endoluminales.



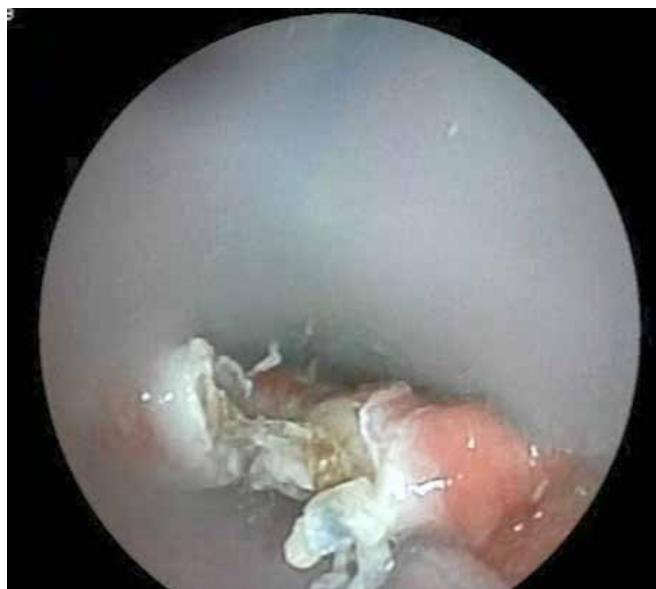**Figura 1**  
Tránsito EGD.



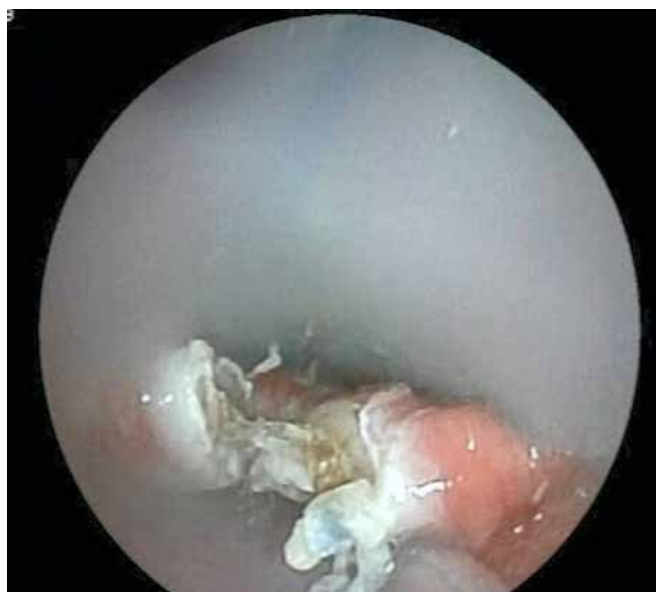**Figura 2**  
Diverticulotomía.



**Figura 3**  
Diverticulotomía con Ligasure.



**Figura 4** Tabique divertículo seccionado.



**Figura 5** Tránsito EGD de control.

**CP-032. DOLOR ABDOMINAL AGUDO SECUNDARIO A SÍNDROME POSTPOLIPECTOMÍA**

MOSTAZO-TORRES, J<sup>1</sup>; VILCHEZ-JAIMEZ, M<sup>2</sup>; RAMÍREZ-BOLLERO, JM<sup>3</sup>

<sup>1</sup>SERVICIO APARATO DIGESTIVO. ÁREA DE GESTION SANITARIA CAMPO DE GIBRALTAR, ALGECIRAS.

<sup>2</sup>SERVICIO MEDICINA FAMILIAR Y COMUNITARIA. ÁREA DE GESTION SANITARIA CAMPO DE GIBRALTAR, ALGECIRAS.

<sup>3</sup>UGC MEDICINA INTERNA. ÁREA DE GESTION SANITARIA CAMPO DE GIBRALTAR, ALGECIRAS.

**Introducción**

La colonoscopia hoy día supone una exploración fundamental en el estudio de la patología colónica y en el despistaje del cáncer colorrectal en población de riesgo. A pesar de su empleo habitual, no es una exploración exenta de complicaciones. Una de las complicaciones infrecuentes y poco conocidas es el Síndrome Postpolipectomía.

**Caso clínico**

Paciente varón de 74 años. Solicitan colonoscopia por dolor persistente fosa iliaca izquierda. La exploración se lleva a cabo con sedación superficial, con buena tolerancia, identificándose en sigma un pólipo pediculado (pedículo corto) de unos 8-9 mm que se reseca con asa sin complicaciones, siendo dado de alta asintomático tras recuperación.

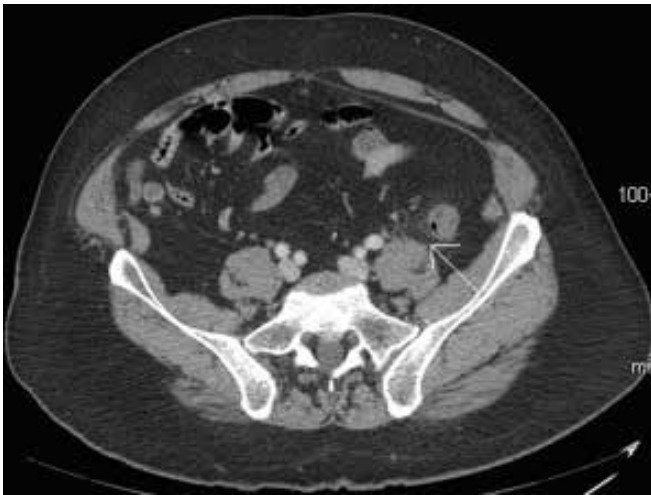
Acude a urgencias de nuestro centro 12 horas tras la exploración, por presentar cuadro de dolor abdominal de gran intensidad a nivel de Fosa iliaca izquierda y fiebre de hasta 39º C. En la exploración destacaba la existencia de peritonismo en dicha localización, presentando en control analítico la evidencia de 18200 leucocitos (90%N). Dada la situación del paciente se planteó la realización de una TAC de abdomen, donde se observó un aumento de la densidad de la grasa colónica a nivel de unión de colon descendente-sigma y engrosamiento submucoso a ese nivel, no evidenciándose perforación colónica (**Figura 2**).

El paciente ingreso en el centro, iniciándose tratamiento antibiótico empírico, con excelente evolución, siendo dado de alta las 36 horas de su ingreso asintomático.

**Discusión**

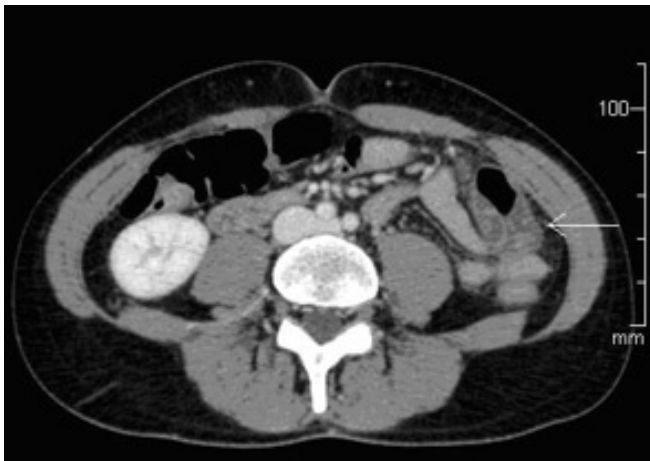El síndrome postpolipectomía o postfulguración. Es una complicación poco frecuente (por debajo del 0,1% del total de colonoscopías y <2% de las exploraciones en las que se realiza polipectomía). Se relaciona con la producción de una quemadura transmural ocasionada por la corriente eléctrica aplicada durante la polipectomía hasta alcanzar la serosa. Como consecuencia de esto se produce un cuadro de dolor abdominal con peritonismo entre 12 horas y 5 días tras la realización de la exploración, acompañado de afectación del estado general y fiebre, junto con reactantes de fase aguda elevados. De manera más frecuente está relacionado con la realización de resección endoscópicas de pólipos sésiles y sobre todo si son de gran de gran tamaño, o bien tras resecciones mucosa endoscópica.

El manejo es conservador, siendo necesario el ingreso hospitalario para, sueroterapia y antibióticos en función de la situación del paciente o cuando queden dudas del diagnóstico.



**Figura 1**

Se observa rarefacción de la grasa en torno un área inflamatoria. Lugar de la polipectomía.



**Figura 2**

Se observa engrosamiento de la pared colónica en la zona teórica de la polipectomía.

### CP-033. DUODENO, LOCALIZACIÓN INFRECUENTE DE PÓLIPOS SERRADOS, A PROPÓSITO DE UN CASO.

JIMÉNEZ-ROSALES, R; VALVERDE-LÓPEZ, F; CABALLERO-MATEOS, A; MARTÍNEZ-CARA, JG; LÓPEZ DE HIERRO-RUIZ, M; REDONDO-CEREZO, E

SERVICIO APARATO DIGESTIVO. COMPLEJO HOSPITALARIO REGIONAL VIRGEN DE LAS NIEVES, GRANADA.

#### Introducción

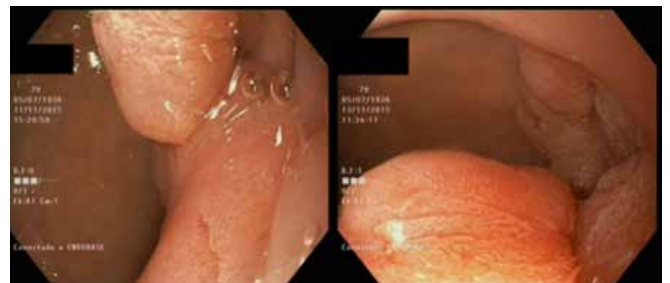Se diferencian 3 tipos de pólipos serrados: pólipo hiperplásico, adenoma serrado sésil y adenoma serrado transicional. Éstos son comunes a nivel colorrectal (aunque menos frecuentes que los adenomas estándar), donde son precursores conocidos de adenocarcinoma; sin embargo, rara vez se han descrito a otro nivel del tubo digestivo.

#### Caso clínico

Mujer de 79 años de edad que fue sometida a gastroscopia por presencia de melenas. En ésta, se objetivó a nivel bulbar una lesión polipoidea ocupando toda la cara inferior y parte de la posterior, polilobulada, mamelonada, sésil y con zonas "en estera" en los bordes (**Figura 1**) que con endoscopia de magnificación y NBI presentaba "pit pattern" sugerente de componente adenomatoso (**Figura 2**). Las biopsias informaron de adenoma tubulovelloso. Se realizó ecoendoscopia confirmando la presencia de lesión polipoidea de 39x18mm confinada a la mucosa duodenal sin infiltrar la muscularis mucosa. Por su tamaño y localización se decidió resección quirúrgica con diagnóstico anatomopatológico de adenoma serrado con displasia de bajo grado focal y márgenes quirúrgicos libres de lesión.

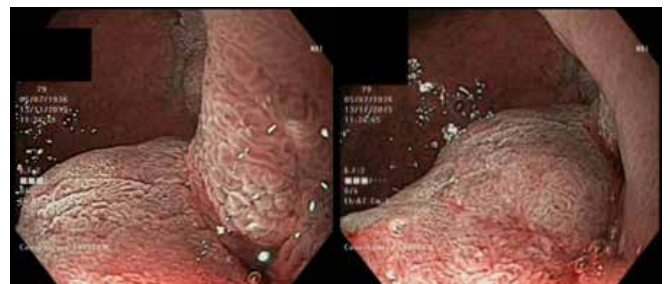#### Discusión

Recientemente, se han documentado pólipos serrados en tracto digestivo superior (TDS) (concretamente en esófago, estómago, duodeno, vesícula y conducto principal pancreático). A nivel de TDS, los pólipos serrados también han demostrado ser precursores de cáncer, comportándose como lesiones agresivas con un alto potencial de maligno (mayor que a nivel colorrectal). Por ello, deben extirparse de forma radical, endoscópica o quirúrgica, para eliminar la posibilidad de progresión a adenocarcinoma. Hemos expuesto el caso de un adenoma serrado de duodeno, documentado por primera vez en 2004, siendo escasas las publicaciones posteriores referentes a esta entidad en la literatura médica con pobre documentación gráfica, siendo por tanto nuestro caso una entidad inusual de interés científico.



**Figura 1**

EDA: se observa en bulbo lesión polipoidea polilobulada, mamelonada, sésil y con zonas "en estera" en los bordes.



**Figura 2**

EDA con NBI: se observa pólipo con "pit pattern" sugerente de componente adenomatoso.

**CP-034. ESOFAGITIS GRAVE DE ORIGEN INCIERTO**

VADILLO-CALLES, F<sup>1</sup>; IÑIGO, A<sup>2</sup>; JIMÉNEZ-ROSALES, R<sup>1</sup>

<sup>1</sup>SERVICIO APARATO DIGESTIVO. COMPLEJO HOSPITALARIO REGIONAL VIRGEN DE LAS NIEVES, GRANADA.

<sup>2</sup>SERVICIO APARATO DIGESTIVO. HOSPITAL SAN CECILIO, GRANADA.

**Introducción**

La causa más frecuente de esofagitis son los procesos inflamatorios. El término esofagitis se usa para referirse a la lesión de la mucosa asociado con inflamación, sin embargo, la lesión celular y posterior regeneración no siempre se acompañan de inflamación de la mucosa.

**Caso clínico**

Paciente de 83 años de edad que acude a urgencias por dolor abdominal focalizado en flanco derecho, irradiado a espalda, junto con distensión abdominal. Presentaba ausencia de deposiciones de unos dos días de evolución. Niega mareo, síncope ni presíncope. Diagnosticado inicialmente de cuadro suboclusivo, el paciente comenzó a presentar deposiciones espontáneamente, de características normales, con disminución de la distensión abdominal.

A nuestra valoración porta una SNG con débito abundante de contenido en “posos de café”. Continúa con dolor abdominal ahora en flanco izquierdo, sin sensación nauseosa. Afebril y hemodinámicamente estable en todo momento. Como antecedente refiere toma de AINES sin gastroprotección en los días previos. Además el paciente es consumidor de clopidogrel. Se realiza endoscopia digestiva alta donde se observa un manguito de fibrina de 17 cm que ocupa el 100% de la circunferencia del esófago. Distalmente, se observa un coágulo negro adherido que no se desprende, sin sangrado activo. En cara posterior de curvatura mayor gástrica hasta zona prepilórica, se objetiva una gran área con mucosa muy edematosa y eritematosa, con punteado petequiral y con lesiones sugerentes de focos de necrosis, compatible con gastritis de origen incierto. El paciente presentó una buena evolución con tratamiento sintomático y fue dado de alta hospitalaria.

**Discusión**

La esofagitis rara vez es causa de hemorragia digestiva significativa en ausencia de factores como la anticoagulación o toma de fármacos gastrolesivos. Este hallazgo, junto con la clínica atípica de presentación, hacen replantearse un amplio diagnóstico diferencial en este paciente.

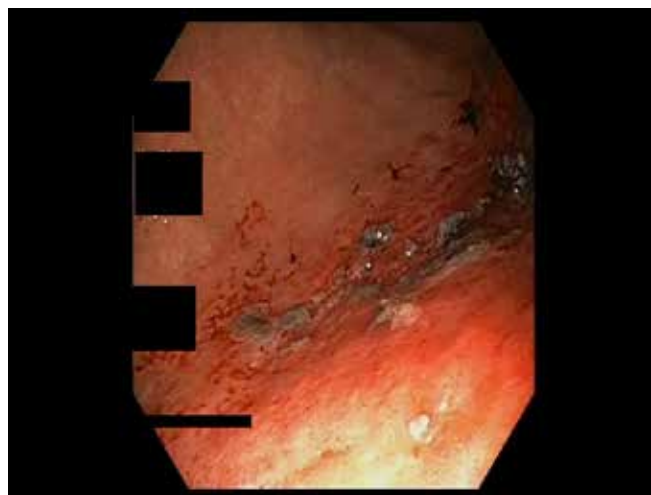

Figura 1

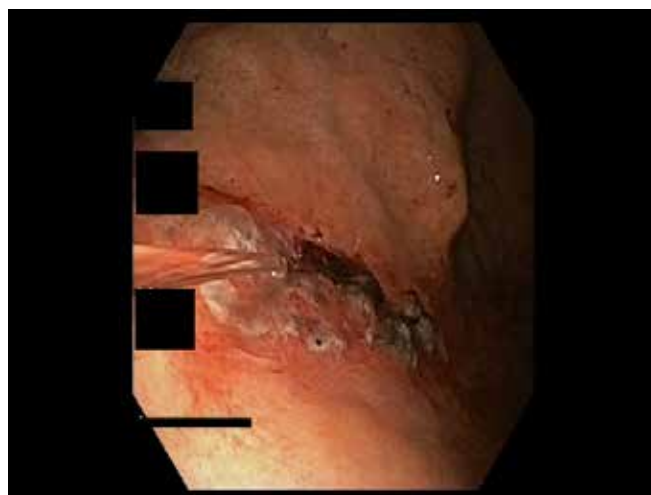

Figura 2

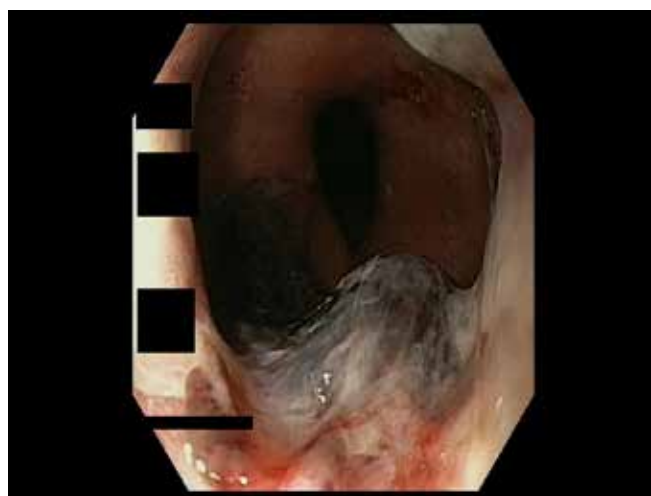

Figura 3

**CP-035. ESOFAGITIS VÍRICA Y FÚNGICA EN PACIENTE INMUNODEPRIMIDA**

VADILLO-CALLES, F; VALVERDE-LÓPEZ, F; JIMÉNEZ-ROSALES, R  
SERVICIO APARATO DIGESTIVO. COMPLEJO HOSPITALARIO REGIONAL VIRGEN DE LAS NIEVES, GRANADA.

**Introducción**

La esofagitis está causada en la mayoría de las ocasiones por cuadros no infecciosos, como el reflujo gastroesofágico. La infección del esófago suele producirse predominantemente en pacientes inmunocomprometidos como en infección por VIH, trasplantados o tratamientos quimioterápicos.

Las causas más frecuentes de esofagitis infecciosa incluyen virus herpes simple (VHS), citomegalovirus (CMV) y *Cándida* spp, pudiendo encontrar otros microorganismos de diferente índole, aunque son más infrecuentes

**Caso clínico**

Mujer de 74 años diagnosticada de colangiocarcinoma estadio IV en seguimiento por oncología y en tratamiento quimioterápico que acude a urgencias por odinofagia intensa que limitaba la ingesta. Se realiza endoscopia digestiva alta donde se observa una mucosa esofágica afectada de forma circunferencial y continua, extensas lesiones inflamatorias, con áreas de eritema-ulceradas fibrinadas, friables, con múltiples grumos blanco-amarillentos. Se tomaron biopsias para cultivo viral y cepillado para estudio de hongos. Fue tratada con aciclovir y micafungina de manera empírica a la espera del resultado microbiológico. En los cultivos se desarrolló virus herpes simple y *Cándida albicans* y *glabrata* sensibles a ambos antibiomas. La paciente fue ingresada en la Unidad de Cuidados Paliativos, presentando una evolución tórpida, resultando en éxitus 12 días posteriores al ingreso.

**Discusión**

La forma de presentación más frecuente de este cuadro suele ser odinofagia y/o disfagia. Otros síntomas que pueden aparecer son la fiebre y el dolor retroesternal. Se debe que sospechar este cuadro cuando estos síntomas se presenten en un paciente con factores de riesgo para inmunodepresión. El diagnóstico se basa en los hallazgos endoscópicos confirmados mediante examen histopatológico. Las complicaciones más frecuentes son el sangrado, el desarrollo de una fístula traqueoesofágica y la impactación alimentaria. En pacientes con una inmunodepresión grave o de larga data puede ser un cuadro muy grave con un pronóstico muy recortado a corto plazo.

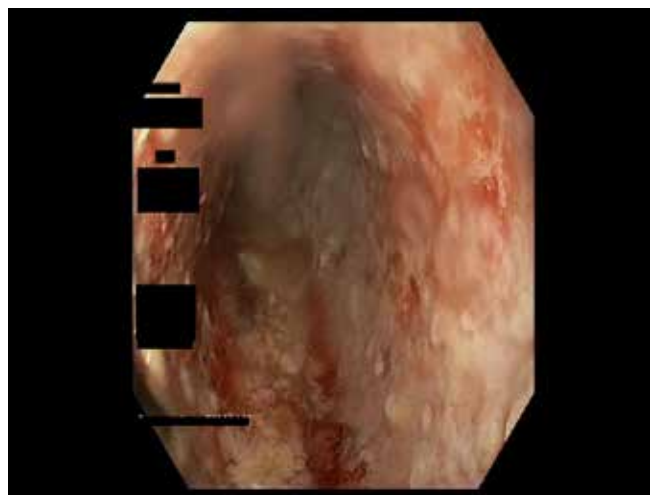


Figura 1

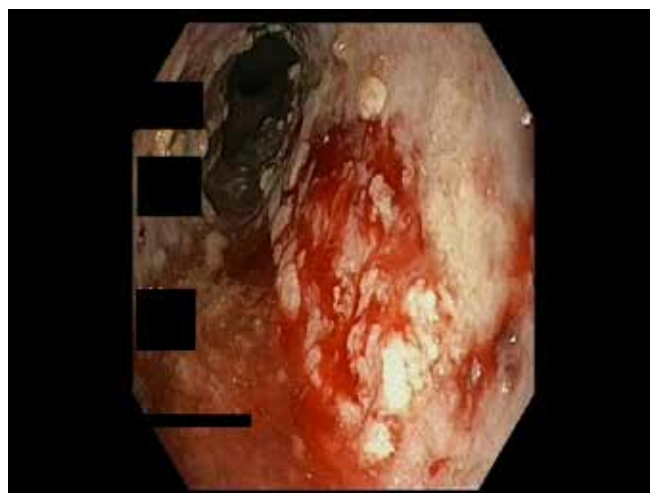


Figura 2

**CP-036. ESPINAS DE PESCADO, UN CUERPO EXTRAÑO DE DIFÍCIL EXTRACCIÓN ENDOSCÓPICA Y ALTO RIESGO DE COMPLICACIONES: MANEJO MULTIDISCIPLINAR.**

DÍAZ-JIMÉNEZ, JA; LEAL-TÉLLEZ, J; VIEJO-ALMANZOR, A; BONILLA-FERNÁNDEZ, A; RAMÍREZ-RAPOSO, R; CARNERERO-RODRÍGUEZ, JA; CORRERO-AGUILAR, FJ

UGC APARATO DIGESTIVO. HOSPITAL PUERTA DEL MAR, CÁDIZ.

**Introducción**

La ingesta de espina de pescado constituye una causa frecuente de urgencia endoscópica, y dado que se trata de cuerpo punzante, presenta riesgo de complicaciones tanto por la acción traumática del mismo como por la dificultad de su extracción.

**Caso clínico**

Mujer de 74 años, con antecedentes de fibrilación auricular anticoagulada, que acude a Urgencias tras ingesta accidental de

espina de merluza, refiriendo dolor a nivel de escotadura yugular. Exploración física anodina. Radiografía simple cervical y torácica sin hallazgos.

Se realizó fibronasofaringoscopia por Otorrinolaringología (ORL), sin ser posible su visualización. Realizamos gastroscopia urgente sin sedación, visualizándose en esófago cervical, a 18 cm de arcada dentaria, un cuerpo extraño con morfología en V, con sus tres extremos enclavados en mucosa esofágica. Se intentó movilizar con una pinza de ratón sin conseguir desimpactarlo. Procedimos a un nuevo intento bajo sedación profunda dada la mala tolerancia de la paciente, de nuevo sin éxito. Dado que no conseguimos desenclavar el cuerpo extraño ni alinearlos al eje longitudinal esofágico, consideramos insegura la extracción endoscópica y contactamos con ORL.

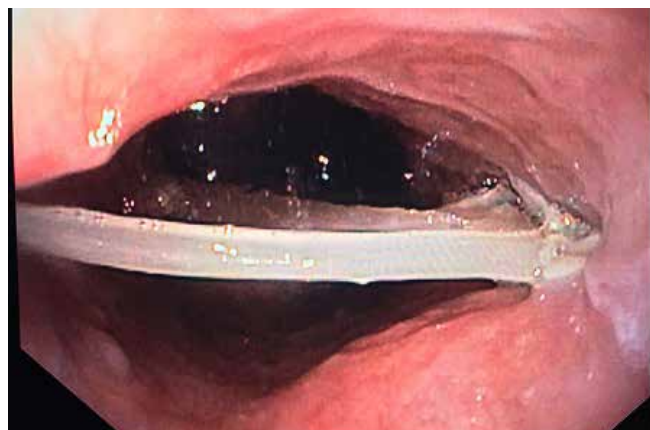Se realizó esofagoscopia rígida en quirófano bajo anestesia general e IOT, localizándose la espina de pescado tras la boca de Killian y extrayéndose mediante el uso de pinzas rígidas. Tras ello realizamos una nueva gastroscopia para valorar los daños, visualizándose en esófago cervical tres áreas redondeadas edemato-eritematosas con mínimo desgarro mucoso superficial, sin sangrado activo ni signos sugestivos de perforación esofágica, que correspondían al decúbito de los 3 extremos del cuerpo extraño. La paciente se mantuvo en dieta absoluta durante 24h y antibioterapia empírica, con reintroducción progresiva de la ingesta, presentando excelente evolución clínica y procediéndose al alta a los tres días de la extracción.

**Discusión**

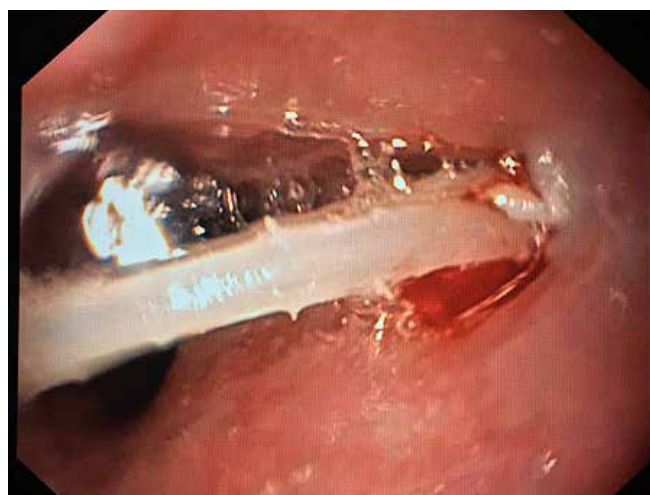La perforación esofágica por ingesta de espina de pescado es poco frecuente pero presenta alta morbimortalidad por su alto grado de contaminación y su baja sospecha clínica inicial. El uso de protectores endoscópicos (capuchas, sobretubo) disminuirá la incidencia de lesiones asociadas a la extracción.

La clínica es variada incluyendo odinofagia, distress respiratorio, malestar general, hemorragia digestiva y fiebre. El lugar más frecuente de impactación es a nivel del cricofaríngeo seguido del arco aórtico, y las complicaciones mayores son fístula aorto-esofágica, ruptura carotídea y mediastinitis.

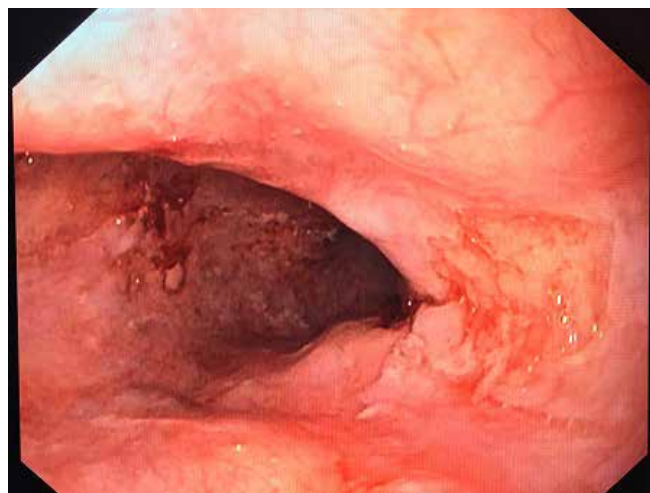
Ante una endoscopia oral negativa y sospecha clínica, la realización de TAC/RMN mejorará el diagnóstico, siendo de elección ante microperforaciones un tratamiento conservador inicial con antibioterapia empírica y dieta absoluta.



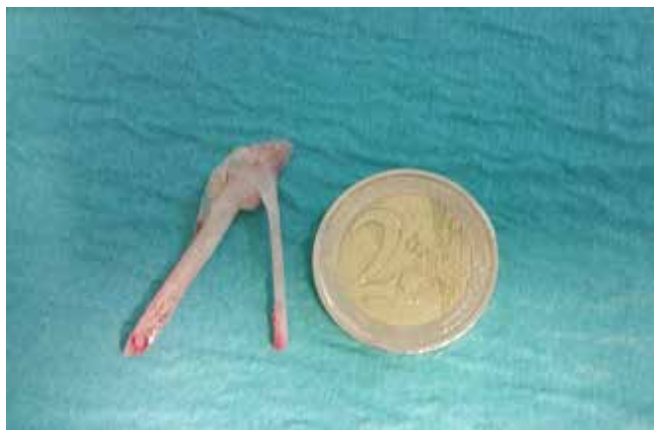**Figura 1** Espina de merluza enclavada en esófago proximal.



**Figura 2** Erosión mucosa provocada por la impactación de un extremo de la espina de merluza.



**Figura 3** Áreas edematosas y eritematosas en relación con lesiones por decúbito de espina de merluza tras extracción endoscópica.



**Figura 4**

Espina de merluza extraída a tamaño real comparada con moneda de 2 euros.

### CP-037. ESQUISTOSOMIASIS COLÓNICA: A PROPÓSITO DE UN CASO.

SÁNCHEZ-TORRIJOS, YM; MEJÍAS-MANZANO, MÁ; TRIGO-SALADO, C; LÓPEZ-RUIZ, TJ; BOZADA-GARCÍA, JM

UGC APARATO DIGESTIVO. COMPLEJO HOSPITALARIO REGIONAL VIRGEN DEL ROCÍO, SEVILLA.

#### Introducción

La esquistosomiasis es una enfermedad parasitaria que aparece en países tropicales, producida por platelmintos trematodos, los cuales se transmiten a través de los huevos eliminados en la heces del hombre enfermo (reservorio), que al contactar con el agua eclosionan a larva, madurando en el hepato-páncreas del caracol (huésped intermedio), e infectando al ser humano al atravesar la piel una vez vuelven a la vida acuática.

Las principales formas de presentación son la esquistosomiasis hepática y la intestinal.

#### Caso clínico

Paciente de 34 años valorada en Enfermedades Infecciosas por síndrome febril de duración intermedia, con un viaje reciente a Malí, realizando profilaxis con doxiciclina. A su regreso comienza con fiebre elevada, artralgias, cefalea y sudoración vespertina.

En las pruebas complementarias se detecta neutropenia con eosinofilia relativa y trombopenia, así como ferropenia y elevación de PCR y VSG. Serología IgG R. Conorii, CMV, VEB positivas y negativa para C. jejuni, C. intestinalis, C. Burnettii y Triquina. El HIA para Esquistosoma y Fasciola Hepatica fue negativo. En heces y orina se detectaron huevos de Schistosoma Haematobium,

La paciente comienza con estreñimiento y rectorragia realizándose colonoscopia que muestra en recto y sigma distal lesiones sobreelevadas, friables y algunas zonas ulceradas de un tamaño inferior a los 2 cm con afectación discontinua. En las biopsias se

identificaron huevos de Schistosoma, con reacción granulomatosa en lámina propia y ulceración del epitelio.

Realizó tratamiento con Praziquantel (30 mg/kg dosis única). Colonoscopia a los 3 meses con lesiones cicatriciales, planas y sobreelevadas, de aspecto fibrótico, sin friabilidad (a modo de pseudopolipos). Biopsias con cronificación de las lesiones (reacción granulomatosa con huevos de schistosoma en lámina propia con calcificación sin ulceración).

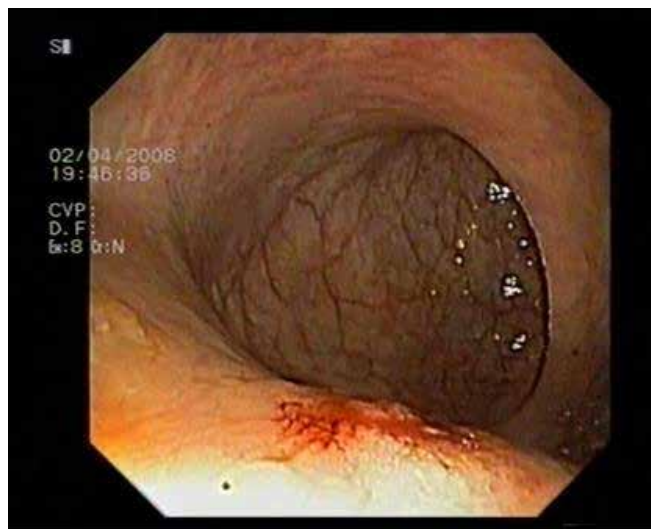
#### Discusión

En la esquistosomiasis colónica existe una reacción inflamatoria frente a los huevos depositados en la submucosa.

La clínica consiste en fiebre, dolor abdominal y expulsión rectal de moco y sangre. Puede aparecer ferropenia e hipoalbuminemia por enteropatía pierde-proteínas.

Existe una forma aguda, crónica y crónica activa. La colitis aguda presenta una mucosa eritematosa-granular, hemorragia petequeal y friabilidad (histología: reacción granulomatosa, huevos de schistosoma en lámina propia e infiltrado eosinofílico). En la crónica la mucosa aparece pálida, con nódulos amarillentos imitando a pseudomembranas, con estenosis o pseudopolipos (histología: huevos calcificados e infiltrado linfoplasmocitario).

El tratamiento consiste en praziquantel (30-60 mg/kg una dosis oral). Los pólipos no parecen predisponer al cáncer colorrectal (dudosa asociación con Schistosoma).



**Figura 1**

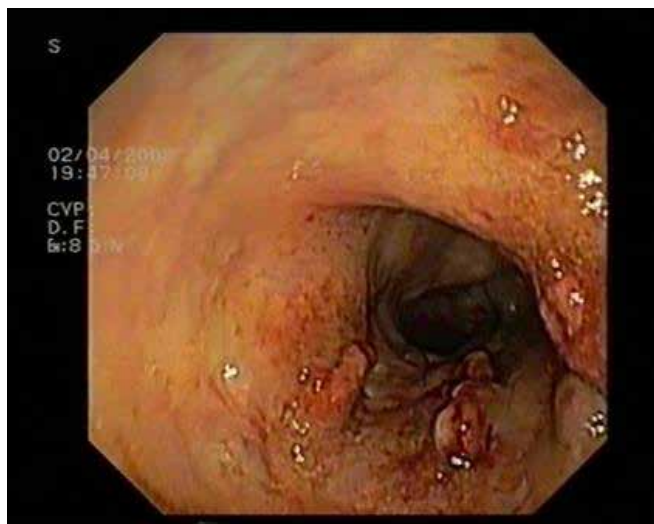


Figura 2

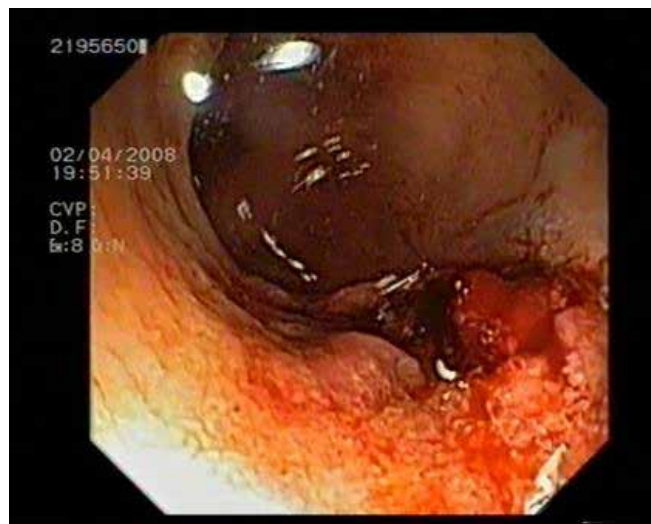

Figura 5

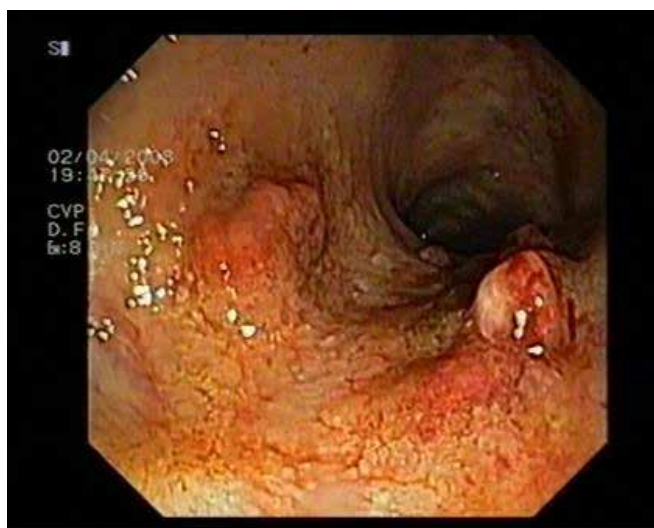

Figura 3

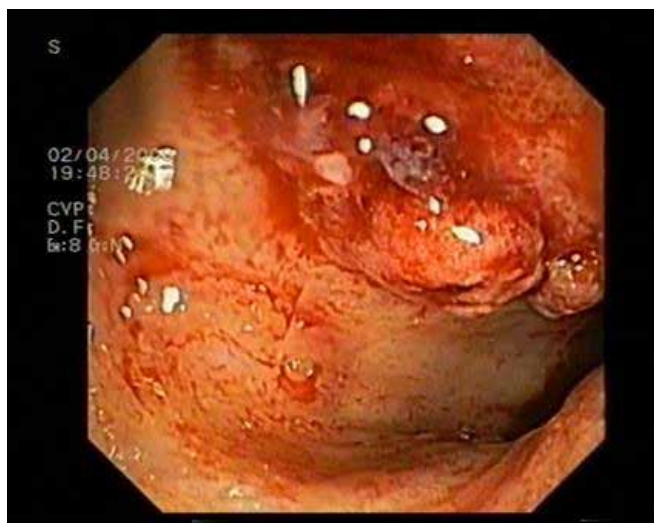


Figura 4

**CP-038. ESTENOSIS GÁSTRICA ANTRAL: COMPLICACIONES DEL TRATAMIENTO CON BANDAS ELÁSTICAS EN PACIENTE CIRRÓTICO CON GAVE.**

SÁNCHEZ-TORRIJOS, YM; MEJÍAS-MANZANO, MÁ; LEÓN-MONTAÑÉS, R; SOBRINO-RODRÍGUEZ, S; LÓPEZ-RUÍZ, TJ; BOZADA-GARCÍA, JM; CABALLERO, JA

UGC APARATO DIGESTIVO. COMPLEJO HOSPITALARIO REGIONAL VIRGEN DEL ROCÍO, SEVILLA.

**Introducción**

Las ectasias vasculares antrales (GAVE) son una causa infrecuente de sangrado, constituyendo en algunas series el 4% de las hemorragias digestivas altas no varicosas. La ligadura endoscópica con bandas (LEB) se está utilizando en la actualidad como una alternativa terapéutica eficaz a la coagulación con argón plasma.

**Caso clínico**

Paciente de 24 años con cirrosis hepática secundaria a un síndrome de solapamiento por hepatitis autoinmune y colangitis esclerosante primaria (HAI-CEP) que presentó hemorragia digestiva alta por GAVE, las cuales fueron tratadas con LEB, colocándose un total de 7 bandas, sin incidencias inmediatas.

Al año volvió a presentar nuevo episodio de hemorragia gastrointestinal secundaria a GAVE. En este caso la endoscopia que se realizó mostraba un estómago bien conformado, con refuerzo del patrón foveolar a nivel de cuerpo y fundus, con puntos rojos centrales (gastropatía de la hipertensión portal grave). El antro aparecía deformado por tratamientos previos con numerosas lesiones pseudopolipoideas de aspecto hiperplásico con punto de hematina en su cúspide, sin sangrado activo, conformando una estenosis amplia de la unión del cuerpo y antro. Puesto que no existía sangrado activo se decidió mantener actitud conservadora.

En el caso expuesto, la paciente presentaba una estenosis secundaria al tratamiento previo con LEB (que es una de las complicaciones que puede aparecer con esta técnica en el tratamiento de las GAVE), sin existencia de repercusión clínica de la estenosis.

### Discusión

Las ectasias vasculares antrales representan una causa poco frecuente de hemorragia digestiva alta no varicosa. El diagnóstico de las mismas es endoscópico, presentándose en la mayoría de los casos como puntos rojos distribuidos en bandas de forma radial partiendo del píloro o de forma parcheada.

En torno al 30% de los pacientes con cirrosis hepática, presentan GAVE en las endoscopias realizadas. Aunque éstas también pueden aparecer asociadas a muchas otras patologías como las enfermedades del tejido conectivo, renales o cardíacas.

La terapia farmacológica no suele presentar buenos resultados y la cirugía se reserva en casos graves y refractarios, por lo que la terapia endoscópica representa el tratamiento de elección.

La LEB es una alternativa eficaz y segura en el tratamiento de las GAVE, pudiendo considerarse en la actualidad tratamiento de primera línea, con mayor espectro de seguridad que la APC. Sin embargo, no deja de ser una técnica endoscópica no exenta de complicaciones, pudiendo provocar formaciones pseudopolipoideas que, en última instancia, conformen una estenosis que puede llegar a ser sintomática.

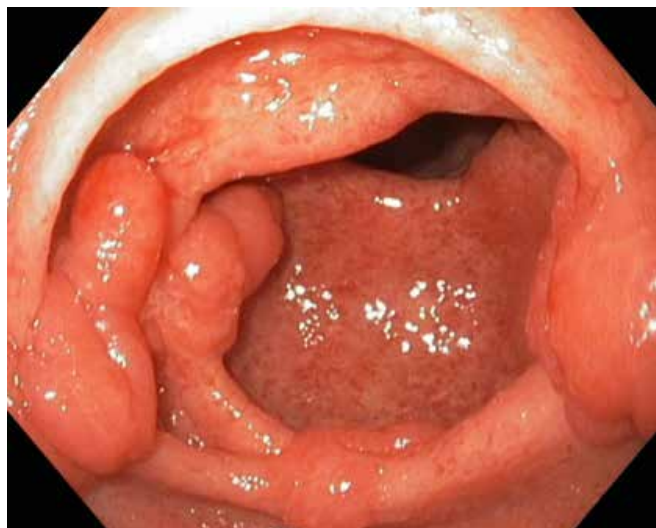


Figura 1

### CP-039. EXPERIENCIA DE NUESTRO CENTRO EN LA UTILIDAD DE LA CÁPSULA ENDOSCÓPICA

VALVERDE-LÓPEZ, F; JERVEZ-PUENTE, PI; RODRÍGUEZ-SICILIA, MJ; DE TERESA-GALVÁN, J

SERVICIO APARATO DIGESTIVO. COMPLEJO HOSPITALARIO REGIONAL VIRGEN DE LAS NIEVES, GRANADA.

### Introducción

Las indicaciones de cápsula endoscópica en intestino delgado se encuentran en evolución, siendo la indicación principal la anemia crónica (HDOO oculta) y la HDOO manifiesta, seguida del diagnóstico de Enfermedad de Crohn y de tumores del intestino delgado. El presente estudio analiza la utilidad de la cápsula para el diagnóstico de estas entidades basado en nuestra experiencia y su influencia en la historia natural del paciente.

### Material y métodos

Realizamos un estudio descriptivo, retrospectivo en el que recogemos los datos de las cápsulas endoscópicas realizadas en el Hospital universitario Virgen de las Nieves entre los años 2014 y 2016 (n=107). Para la valoración de intestino delgado hemos usado el modelo Endocapsule.

### Resultados

n= 107. Sexo: hombres 51, (47.7%), mujeres 56 (52.3%). Edad media 58.7 años (DE 20.3)

Indicaciones para la realización de CE: Anemia crónica (HDOO oculta) 57 casos (53.3%), Sangrado gastrointestinal (HDOO manifiesta) 19 casos 17.8% (expresado en forma de melenas en 16 casos, rectorragia en 3), dolor abdominal 11 casos (10.3%), Diarrea crónica en 16 casos (15%), antecedentes de poliposis adenomatosa familiar 3 casos (2.8%) y otros 1 caso (0.9%).

Hallazgos: Lesión vascular en 54 casos 50.5%, lesión inflamatoria en 10 casos 6.8%, lesión parasitaria en 2 casos (3.4%), tumoración en 7 casos (6.5%), hiperplasia folicular linfoide 3 casos (2.8%), normal en 25 casos (23.4%), insatisfactoria en 3 casos (2.8%), otros en 3 casos (2.8%)

En 28 pacientes (26.2%) no se encontraron hallazgos o la CE fue insatisfactoria, mientras que en 79 (73.8%) sí. En 83 pacientes (77.6%) no se evidenció sangrado activo mientras que en 24 (22.4%) sí.

La realización de CE motivó al tratamiento específico (endoscópico, quirúrgico, antibióticos, mesalazina y dieta sin gluten) en 31 casos (29%), modificando por tanto su realización la conducta en el caso. El principal tratamiento indicado fue el endoscópico (20.6%)

### Conclusiones

En nuestro estudio, la principal indicación fue la HDOO Oscuro seguida de la HDOO Manifiesta. El hallazgo más frecuente fueron las lesiones vasculares, y resultó normal o insatisfactoria en 28 casos. La realización de CE supuso una modificación en la actitud terapéutica en 31 casos.

## CP-040. EXTRACCIÓN ENDOSCÓPICA DE PRÓTESIS DENTAL A TRAVÉS DE GASTROSTOMÍA QUIRÚRGICA

DÍAZ-JIMÉNEZ, JA<sup>1</sup>; VIEJO-ALMANZOR, A<sup>1</sup>; BONILLA-FERNÁNDEZ, A<sup>1</sup>; RIERA -, L<sup>2</sup>; CARNERERO-RODRÍGUEZ, JA<sup>1</sup>; RAMÍREZ-RAPOSO, R<sup>1</sup>; LEAL-TÉLLEZ, J<sup>1</sup>; CORRERO-AGUILAR, FJ<sup>1</sup>

<sup>1</sup>UGC APARATO DIGESTIVO. HOSPITAL PUERTA DEL MAR, CÁDIZ.

<sup>2</sup>UGC OTORRINOLARINGOLOGÍA. HOSPITAL PUERTA DEL MAR, CÁDIZ.

### Introducción

La extracción de cuerpos extraños esofágicos constituye la segunda causa de urgencia endoscópica. Entre los grupos poblacionales de riesgo, se encuentran ancianos y portadores de prótesis dentarias, debido a alteraciones en deglución, masticación y sensibilidad.

### Caso clínico

Varón de 75 años, sin antecedentes de interés, que acude a Urgencias tras ingesta accidental de un fragmento de prótesis dental refiriendo odinofagia. La exploración física es anodina. Se realiza radiografía simple cervical y torácica, evidenciándose un cuerpo extraño con densidad metal impactado en la luz esofágica.

Tras valoración por Otorrinolaringología (ORL) y realización de fibronasofaringoscopia sin ser posible su visualización ni extracción, se solicita colaboración de nuestra Unidad.

Realizamos endoscopia oral urgente en quirófano, bajo anestesia e IOT, visualizándose en esófago, a unos 30 cm de arcada dentaria, un fragmento compatible con prótesis dental que presentaba un gancho metálico de localización superior. Se intenta extraer mediante pinzas de ratón, asa de alambre y cesta de Roth sin éxito, quedando finalmente la prótesis atrapada en dicho cestillo, no siendo posible movilizarla ni liberarla, por lo que lo cortamos y dejamos en esófago, retirando el gastroscopio.

Posteriormente, se intentó la extracción por parte de ORL mediante esofagoscopio rígido en varias ocasiones, una de ellas en paralelo al gastroscopio, siendo imposible su extracción por localización muy distal. Al finalizar, colocamos tres hemoclips aproximando los bordes de un desgarro mucoso secundario a manipulación.

Finalmente, se solicitó colaboración de Cirugía General realizándose laparotomía media supraumbilical, gastrostomía e introducción del gastroscopio a través de la misma, recorriéndose el tracto digestivo en dirección retrógrada hasta alcanzar esófago distal, donde se visualizaba el fragmento protésico, el cual se capturó utilizando pinzas de ratón y se extrajo a través del orificio de gastrostomía, que se cerró con doble sutura continua de vicril. La evolución posquirúrgica fue excelente, procediéndose al alta tras seis días.

### Discusión

La valoración del paciente tras ingesta de cuerpo extraño debe excluir compromiso respiratorio y complicaciones locales como perforación esofágica, realizándose una correcta anamnesis, exploración física y estudio radiológico. El manejo es generalmente endoscópico, si bien las características del cuerpo extraño, su localización, el tiempo de enclavamiento, el material endoscópico disponible o la experiencia del endoscopista pueden constituir factores limitantes para una extracción segura.

Nuestro abordaje multidisciplinar quirúrgico-endoscópico podría ser una alternativa para extraer cuerpos extraños punzantes y de localización distal, disminuyendo la morbimortalidad asociada tanto a la manipulación endoscópica (desgarro/perforación) como a la cirugía aislada.

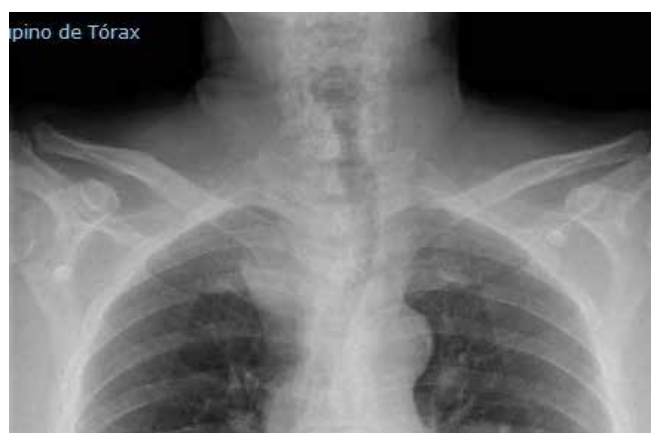

Figura 1

Cuerpo extraño de densidad metálica y morfología lineal alargada, que se proyecta sobre D2-D3.

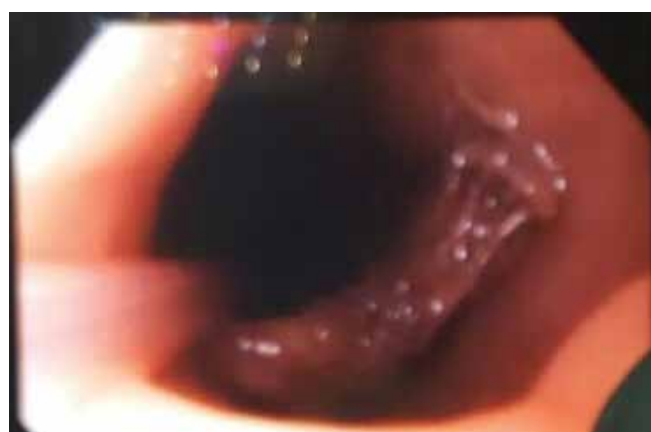
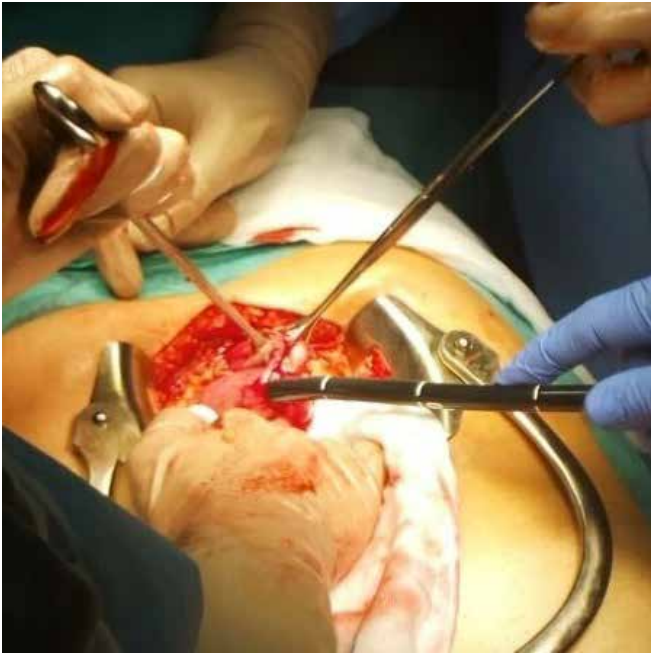
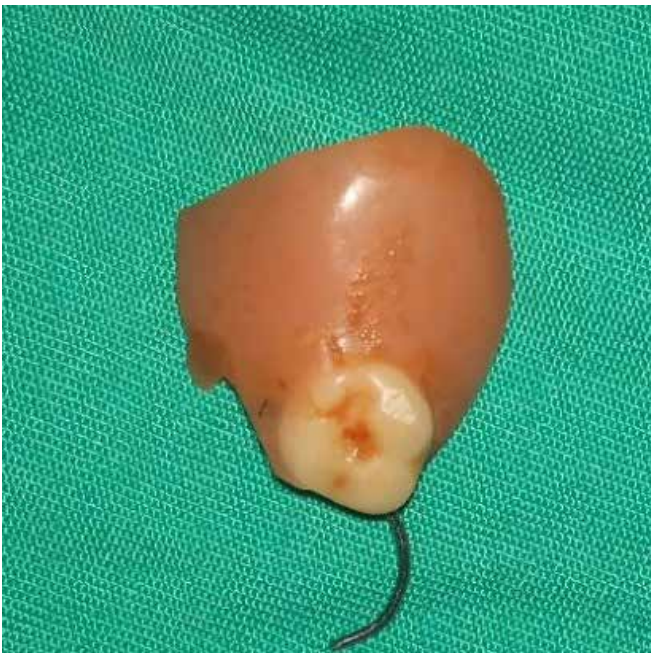Figura 2

Fragmento de prótesis dental impactado en esófago distal.



**Figura 3**

Abordaje multidisciplinar con intervención conjunta de cirujanos y endoscopista para lograr extracción del cuerpo extraño.



**Figura 4**

Fragmento de prótesis dental sobre paño quirúrgico tras la extracción.

## CP-041. FÍSTULA BRONQUIOESOFÁGICA EN PACIENTE INMUNODEPRIMIDO

CABALLERO-MATEOS, AM; VALVERDE-LÓPEZ, F; LÓPEZ DE HIERRO-RUIZ, M

SERVICIO APARATO DIGESTIVO. COMPLEJO HOSPITALARIO REGIONAL VIRGEN DE LAS NIEVES, GRANADA.

### Introducción

Los pacientes inmunodeprimidos son susceptibles de presentar complicaciones complejas, infrecuentes en el resto de población, principalmente secundarias a patología tumoral o infecciosa.

### Caso clínico

Varón de 61 años en tratamiento quimioterápico por leucemia monomiocítica crónica diagnosticada dos años atrás. Comienza con cuadro de odinofagia que evoluciona rápidamente a disfagia a sólidos y a líquidos, asociado a sensación de cuerpo extraño en vía aérea y disnea progresiva.

Se realiza una endoscopia digestiva alta y se observan a unos 29cm de arcada dentaria, hacia cara posterior endoscópica una imagen blanco-amarillenta que protruye discretamente hacia la luz del esófago, de la que parece estar totalmente independizada. Da la impresión de ser una estructura vecina fistulizando hacia esófago.

Se realiza TC abdominal que observa una colección mediastínica que engloba al tercio distal del bronquio principal izquierdo, ramas bronquiales distales, carina y arteria pulmonar principal izquierda. Se identifica una solución de continuidad de unos 3x8 mm en pared anterior del tercio medio del esófago y algunas burbujas aéreas en su interior.

Posteriormente se realiza endoscopia intraoperatoria con cierre de la fístula con clip Ovesco y broncoscopia que observa carina principal con placas necróticas y ulceradas que se extienden a primeros centímetros de ambos bronquios principales. Imposibilidad para el paso hacia bronquio lobar superior izquierdo que queda completamente ocluido por masa de aspecto necrosado.

Tras la intervención quirúrgica sobre las colecciones, el paciente comienza inestabilidad hemodinámica que se controla en los primeros momentos, pero acaba siendo éxitus a las 48h horas. El resultado de las muestras operatorias confirmó la gran presencia de necrosis, hongos y bacterias Gram negativas, ausencia de células neoplásicas y positividad para el antígeno de Aspergillus.

### Discusión

Las fístulas esofágicas son congénitas o adquiridas y pueden establecer comunicación con la tráquea, bronquio o parénquima pulmonar. Las fístulas esofágicas adquiridas por lo común se asocian con la ingesta de cuerpos extraño. Otras causas, mucho más infrecuentes son tumorales o infecciosas, como se presentó en este caso.

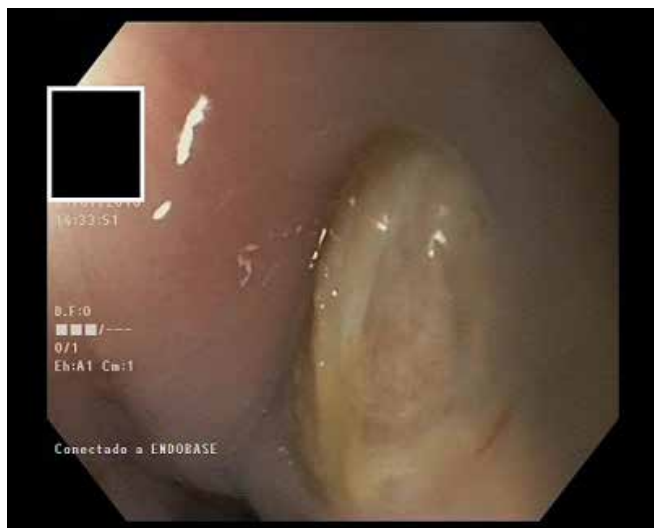

Figura 1

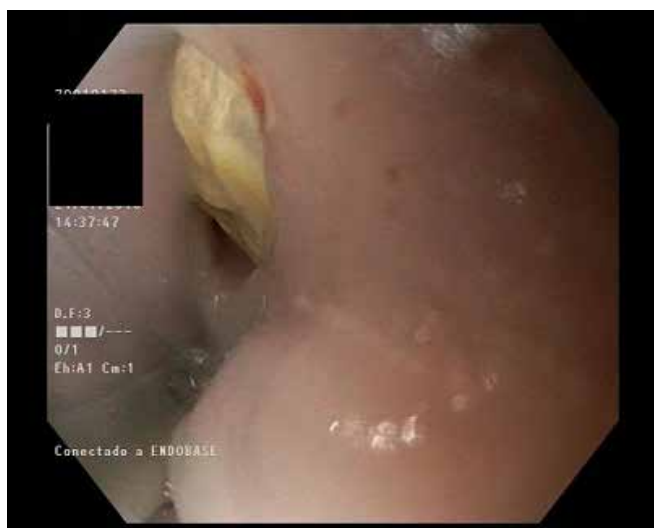

Figura 2

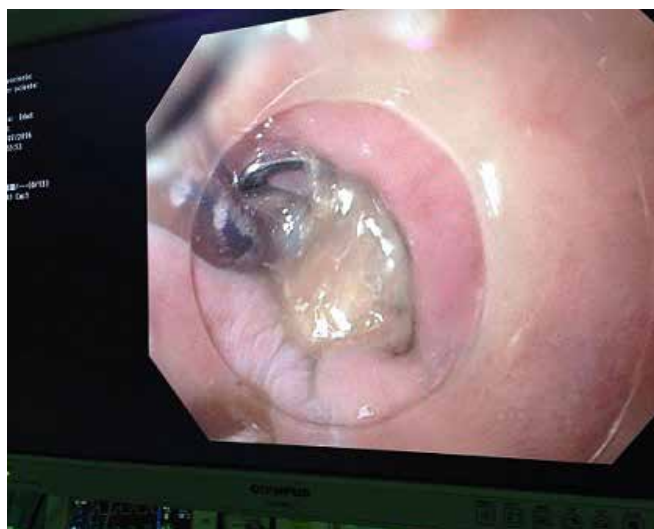

Figura 3

Colocación de clip Ovesco.

## CP-042. FUGA ANASTOMÓTICA TRAS CIRUGÍA BARIÁTRICA TRATADA ENDOSCÓPICAMENTE

GONZÁLEZ-ARJONA, C<sup>1</sup>; VILCHEZ-JAIMEZ, M<sup>2</sup>; MOSTAZO-TORRES, J<sup>3</sup>; VAZQUEZ-PEDREÑO, LA<sup>4</sup>

<sup>1</sup>SERVICIO APARATO DIGESTIVO. HOSPITAL QUIRÓN, MÁLAGA.

<sup>2</sup>SERVICIO MEDICINA FAMILIAR Y COMUNITARIA. ÁREA DE GESTIÓN SANITARIA CAMPO DE GIBRALTAR, ALGECIRAS.

<sup>3</sup>SERVICIO APARATO DIGESTIVO. ÁREA DE GESTIÓN SANITARIA CAMPO DE GIBRALTAR, ALGECIRAS.

<sup>4</sup>UGC APARATO DIGESTIVO. COMPLEJO HOSPITALARIO REGIONAL DE MÁLAGA, MÁLAGA.

### Introducción

La cirugía bariátrica constituye una alternativa terapéutica eficaz en pacientes con obesidad mórbida refractaria al tratamiento médico. Sin embargo, estas técnicas quirúrgicas no están exentas de riesgos. Entre las complicaciones descritas se encuentran las fugas anastomóticas, de las que presentamos un caso.

### Caso clínico

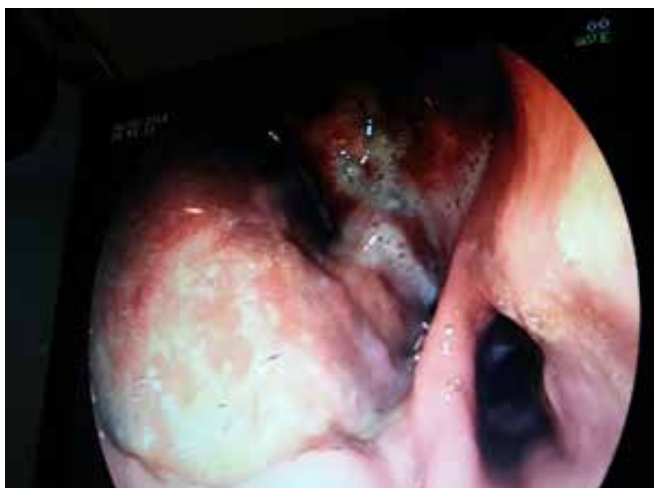Paciente varón de 36 años hipertenso, hiperuricemia, dislipémico y con IRC. IMC 48. Al que se le realiza cirugía bariátrica tipo gastrectomía vertical (GVL). En el 6º día del postoperatorio el paciente sufre deterioro del estado general. Se solicita TAC abdominal donde se observa absceso subfrénico izquierdo, con gas de neumoperitoneo recorriendo una aparente fistula. Dado el buen estado general del paciente se decide drenaje percutáneo por parte de Radiología Vascul.

Ante la sospecha de fuga de la anastomosis se solicita EGD con gastrografin que describe persistencia de fístula a nivel de curvatura mayor en el día +16 de la cirugía. Dada la estabilidad del paciente solicitamos Gastroscofia. Donde observamos tras pasar la transición un gran defecto mucoso con grapas sueltas y tejido de aspecto inflamatorio y de granulación que no se corresponde con mucosa gástrica del reservorio. A unos 45 cm, en posición lateral, se evidencia la continuidad de la plastia gástrica, identificándose la línea de sutura. Se pasa guía y a través de la cual se posiciona prótesis metálica autoexpandible tipo Sx-ELLA, totalmente recubierta, de 20 x 135 mm. Se comprueba con control radiología y endoscópico adecuada apertura y posicionamiento quedando del defecto mucoso en la parte central de la prótesis. Posteriormente se fija el lazo del extremo proximal de la prótesis a la mucosa esofágica mediante un clip. Se coloca SNG.

Presenta buena tolerancia oral por SNG y dieta líquida vía oral en el día +26.

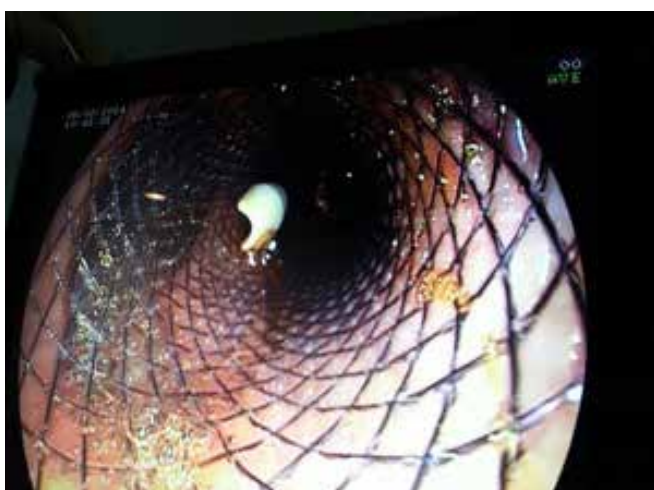
### Discusión

La endoscopia digestiva alta terapéutica puede ser una alternativa segura y efectiva en el tratamiento de ciertas complicaciones tras cirugía bariátrica laparoscópica, disminuyendo el número de reintervenciones. Las complicaciones postoperatorias más frecuentes mentes observadas. Ocurren a nivel de la anastomosis gastrointestinal, por estenosis o hemorragia y pueden ser tratadas de forma adecuada mediante endoscopia alta. La colocación de stent vía endoscópica pudiera ser el tratamiento de elección para las fugas y/o fistulas postoperatoria de buena evolución.



**Figura 1**

Se observa la funga a la izquierda de la imagen y a la derecha se observa la luz.



**Figura 2**

Se observa como se ha colocado la prótesis totalmente recubierta y expande vía normal cerrando la fuga parcialmente.

### CP-043. GASTROSTOMÍA ENDOSCÓPICA PERCUTÁNEA (PEG) EN PACIENTES CON ESCLEROSIS LATERAL AMIOTRÓFICA; POTENCIALES COMPLICACIONES TÉCNICAS A TENER EN CUENTA

TENORIO-GONZÁLEZ, E<sup>1</sup>; VÁZQUEZ-PEDREÑO, L<sup>1</sup>; PINAZO-MARTÍNEZ, IL<sup>2</sup>; OMONTE-GUZMÁN, E<sup>3</sup>; BOCANEGRA-VINIEGRA, M<sup>1</sup>; MORCILLO-JIMÉNEZ, E<sup>1</sup>; SÁNCHEZ-GARCÍA, O<sup>1</sup>; FLORES-MORENO, H<sup>1</sup>; RICO-CANO, A<sup>1</sup>; JIMÉNEZ-PÉREZ, M<sup>1</sup>

<sup>1</sup>UGC APARATO DIGESTIVO. COMPLEJO HOSPITALARIO REGIONAL DE MÁLAGA, MÁLAGA.

<sup>2</sup>UGC APARATO DIGESTIVO. ÁREA DE GESTION SANITARIA CAMPO DE GIBRALTAR, ALGECIRAS.

<sup>3</sup>UGC APARATO DIGESTIVO. ORGANIZACIÓN SANITARIA INTEGRADA ALTO DEBA, ARRASATE/MONDRAGÓN.

#### Introducción

La realización de PEG es una técnica que, realizada de forma habitual, resulta sencilla y rápida, aunque no se encuentra exenta de complicaciones potenciales intraprocedimiento que, en su mayoría, están relacionadas con las condiciones generales del paciente.

A continuación presentamos un caso especialmente complejo realizado en nuestro centro, en un varón 59 años, diagnosticado de ELA un año y medio antes, con empeoramiento del estado general y disminución de la ingesta.

#### Caso clínico

Debido a las comorbilidades del paciente, fue necesario realizar el procedimiento en quirófano con la colaboración de los servicios de Anestesia y Neumología para garantizar un adecuado soporte ventilatorio del paciente durante el procedimiento. Se conectó a VMNI adaptada con mascarilla Oxi plus® y se introdujo el endoscopio a través del diafragma presente en la misma.

La apertura del estoma en cara anterior de cuerpo gástrico resultó compleja no sólo debido a la necesidad de cooperación entre especialistas y un quirófano adaptado, sino también por la intensa rigidez muscular de pared abdominal y la dificultad para conseguir una adecuada y suficiente cámara gástrica mediante la insuflación de aire con el endoscopio, pues con la VMNI, dicho aire fugaba rápidamente, perdiéndose la visualización y localización del punto más adecuado en pared gástrica, y produciéndose con ello el ascenso gástrico a región torácica.

Tras colocar la sonda de gastrostomía, se reintrodujo el endoscopio para la comprobación interna del correcto emplazamiento y se observó la intrusión del diafragma de la mascarilla de ventilación entre el disco de gastrostomía y la pared gástrica. Ante el alto riesgo de inclusión de la misma en pared gástrica y, con ello, de mayores complicaciones a posteriori (entre ellas, la falta de fijación del disco a pared), se procedió a su extracción.

Para ello, se introdujo una pinza de ratón por el canal de trabajo, se asió con la misma el diafragma y se extrajo, en conjunto con la sonda, por cavidad oral, con colaboración externa para mantener la sonda a través del gastrostoma. Se emplazó así de nuevo la válvula correctamente y se reintrodujo el disco comprobándose su correcta colocación, sin nuevas complicaciones.

#### Discusión

La colocación de PEG en pacientes con ELA resulta generalmente un procedimiento seguro si no existe compromiso respiratorio severo. En cambio, en pacientes con CVF<50%, según se recoge en la literatura y a raíz de las complicaciones observadas en este caso, se recomienda valorar la colocación gastrostomía percutánea radiológica sobre la endoscópica.

**CP-044. GRAN RETRACCIÓN GÁSTRICA CICATRICAL TRAS ÚLCERA GÁSTRICA OBJETIVADA EN EGD HACE 15 AÑOS**MOSTAZO-TORRES, J<sup>1</sup>; PINZAZO-MARTINEZ, IL<sup>1</sup>; VILCHEZ-JAIMEZ, M<sup>2</sup><sup>1</sup>SERVICIO APARATO DIGESTIVO. ÁREA DE GESTION SANITARIA CAMPO DE GIBRALTAR, ALGECIRAS.<sup>2</sup>SERVICIO MEDICINA FAMILIAR Y COMUNITARIA. ÁREA DE GESTION SANITARIA CAMPO DE GIBRALTAR, ALGECIRAS.**Introducción**

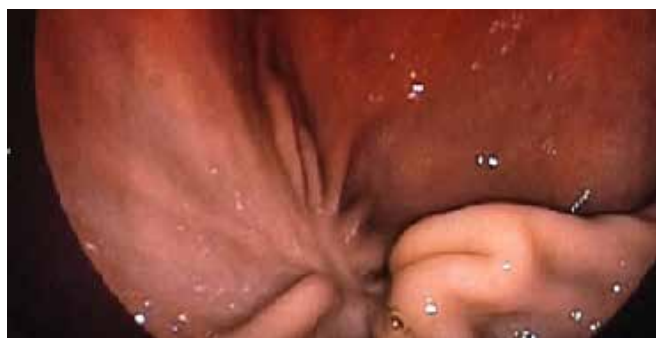La úlcera péptica es una entidad que causa la mayoría de los sangrados de origen gastroduodenal, y que generalmente motivan la realización de la mayor parte de las endoscopias digestivas altas en nuestro medio. Generalmente tras su tratamiento adecuado y revisión posterior se objetiva como a las pocas semanas se ha resuelto la lesión generalmente ligera retracción en función del tamaño de la úlcera inicial. Presentamos un caso de una gran área cicatricial como curiosidad endoscópica.

**Caso clínico**

Mujer de 72 años. Como antecedente de interés refiere que hace unos 20-25 años fue ingresada por dolor abdominal intenso de semanas de evolución y que fue diagnosticada de gran úlcera gástrica. Nos refiere que estuvieron a punto de intervenirla en quirófano. Actualmente acude a consulta de digestivo por dolor epigástrico persistente que inicialmente se controlaba con ibp, pero que desde hace semanas está empeorando. Decide acudir a una consulta privada del médico que la trató hace unos 25 años, en consulta realizan EGD donde objetivan lesión localizada a nivel de cuerpo gástrico que presenta retracción de pliegues lo que sugiere malignidad. La paciente es derivada para ingreso. Se realiza gastroscopia: donde observamos gran retracción cicatricial a nivel de cuerpo gástrico hacia curvatura menor, imagen compatible con la descrita en EGD. Dados los antecedentes de la paciente sugiere la cicatriz de la úlcera previa descrita hace años. Se toman biopsias con HP + y se pauta tratamiento.

**Discusión**

Presentamos como curiosidad puesto que esta imagen secundaria a secuela de úlcera péptica previa nos puede orientar en una prueba de imagen radiológica hacia una lesión neoplásica que afortunadamente en nuestro caso no fue así.



**Figura 1**   
Gran retracción gástrica tras úlcera antigua.

**CP-045. IMÁGENES CARACTERÍSTICAS EN CÁPSULA ENDOSCÓPICA EN PACIENTE CON TELEANGIECTASIA HEMORRÁGICA HEREDITARIA**

VALVERDE-LÓPEZ, F; ÚBEDA-MUÑOZ, M; MARTÍN-RODRÍGEUZ, MM; DE TERESA-GALVÁN, J

SERVICIO APARATO DIGESTIVO. COMPLEJO HOSPITALARIO REGIONAL VIRGEN DE LAS NIEVES, GRANADA.

**Introducción**

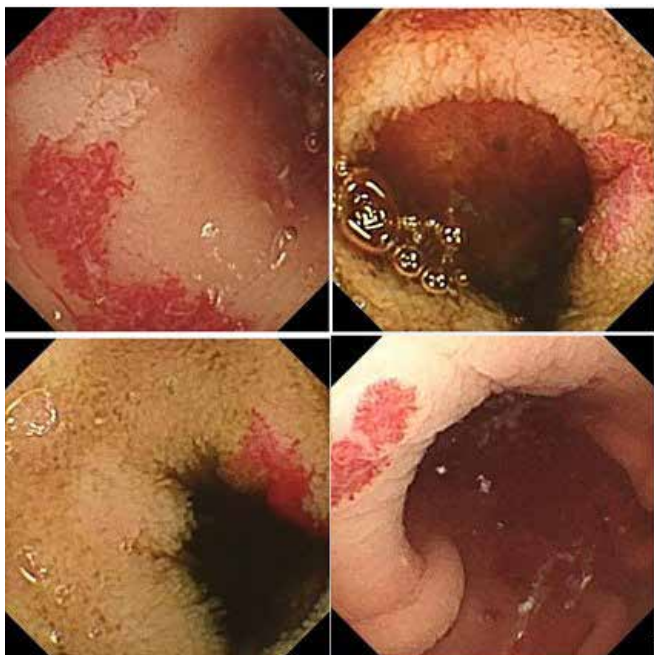El síndrome de Rendu-Osler-Weber (ROW) es un trastorno vascular autosómico cuyas manifestaciones clínicas más frecuentes son la epistaxis, el sangrado gastrointestinal y la anemia ferropénica, así como telangiectasias muco-cutáneas pudiendo presentar también malformaciones arteriovenosas a nivel pulmonar, hepático y en SNC. Presenta prevalencia de entre 1 cada 5000-8000 habitantes, muchos no están diagnosticados.

**Caso clínico**

Paciente de 74 años pluripatológica con antecedentes de SOW, telangiectasias en labios y angiodisplasia intestinal y sangrados que requiere transfusiones periódicas y ferroterapia intravenosa por anemia ferropénica. Ingresó en Medicina Interna por bradicardia e hipotensión, mareo, aumento de disnea habitual y ortopnea, tos con expectoración verdosa. Episodios puntuales de angor de esfuerzo que mejoran al transfundir sin sangrado activo. Abdomen normal, tacto rectal no melánico. Análíticamente destaca Hb 5.7, Urea 87, creatinina 1,44, BNP 3945,8 y en la Radiografía de tórax encontramos congestión vascular e infiltrado alveolar. Se solicita Cápsula Endoscópica por persistencia de anemia, encontrándose en estómago e intestino delgado múltiples lesiones vasculares de distintos tamaños, algunas de ellas con sangrado activo. Tiempo de recogida de 7 horas 57 minutos, sin llegar la cápsula a ciego. Durante el ingreso presenta buena evolución con tratamiento antibiótico, diurético y soporte transfusional. No exteriorización de sangrado durante el ingreso y dado que las lesiones con sangrado activo se distribuían por todo el tubo digestivo se decidió tratamiento conservador, encontrándose al alta similar a su basal.

**Discusión**

Entre las anomalías vasculares del Síndrome de ROW las angiodisplasias son las más frecuentes en el tracto gastrointestinal. El sangrado gastrointestinal recurrente aparece en un tercio de los pacientes, manifestándose como anemia ferropénica o exteriorización aguda, generalmente en mayores de 40 años. Las telangiectasias son más frecuentes en estómago y duodeno. El diagnóstico de las lesiones gastrointestinales se realiza mediante técnicas endoscópicas, angiográficas o cápsula endoscópica. El principal objetivo del tratamiento es la prevención de las complicaciones derivadas de las malformaciones arteriovenosas. El tratamiento de la anemia debe realizarse con hierro oral, intravenoso o soporte transfusional. El tratamiento endoscópico de lesiones vasculares es de primera elección, presenta peores resultados que en pacientes sin Sd de ROW, reservándose la cirugía y la embolización para urgencias. Existe limitada experiencia en el uso de terapias sistémicas como los agentes antiangiogénicos, presentando el tamoxifeno y los antiestrógenos buenos resultados en estudios randomizados.



**Figura 1** Lesiones vasculares evidenciadas por Cápsula Endoscópica.

#### CP-046. IMPACTACIÓN DE ESPINA DE PESCADO A NIVEL ANTRAL. EXTRACCIÓN ENDOSCÓPICA.

MOSTAZO-TORRES, J<sup>1</sup>; VILCHEZ-JAIMEZ, M<sup>2</sup>; PINAZO-MARTINEZ, IL<sup>1</sup>

<sup>1</sup>SERVICIO APARATO DIGESTIVO. ÁREA DE GESTION SANITARIA CAMPO DE GIBRALTAR, ALGECIRAS.

<sup>2</sup>SERVICIO MEDICINA FAMILIAR Y COMUNITARIA. ÁREA DE GESTION SANITARIA CAMPO DE GIBRALTAR, ALGECIRAS.

#### Introducción

El dolor epigástrico agudo es uno de los motivos de consulta más frecuentes en Urgencias. A esto se le suma el amplio diagnóstico diferencial. Presentamos el caso infrecuente de epigastralgia aguda en relación con la toma inadvertida de un cuerpo extraño.

#### Caso clínico

Endoscopia:

Varón de 56 años. Antecedentes: HTA. Intervenciones quirúrgicas: apendicetomía. Acude a urgencias de nuestro centro por epigastralgia aguda de 24 horas de evolución, sin clara irradiación, asociada a náuseas. En la exploración física destaca dolor a la palpación epigástrica sin defensa. Se realiza radiografía abdomen sin alteraciones, analítica donde destacan 11800 leucocitos, perfil hepático normal, amilasa 89, PCR 16.

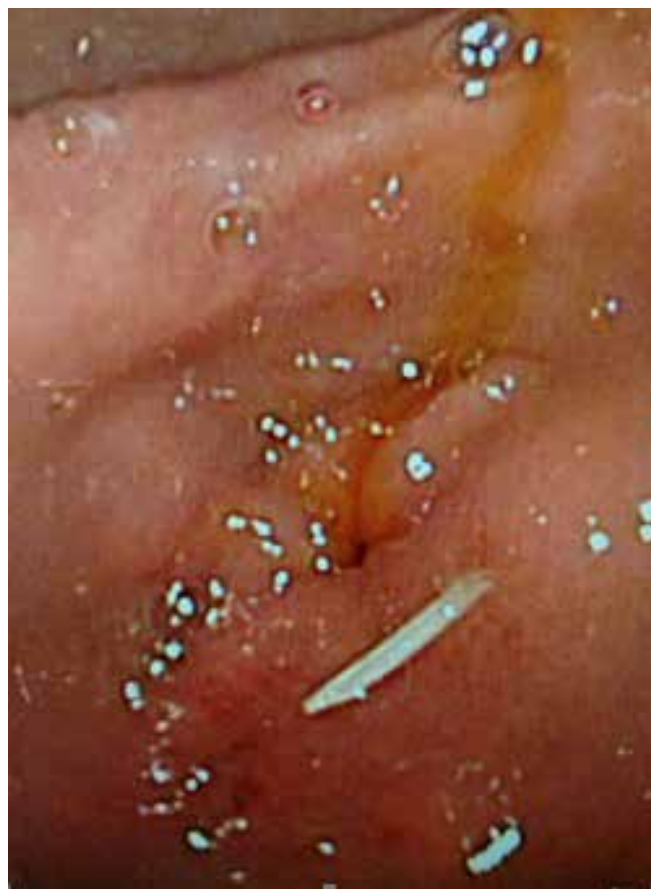Ecografía: hígado sin loes, vesícula sin alteraciones de paredes normales y sin contenida en su interior, no líquido libre abdominal, fue dado de alta con tratamiento sintomático. Pero a las 6 horas vuelve con empeoramiento clínico, paso a observación, donde

decidimos realizar endoscopia urgente ante la persistencia de los síntomas.

EDA: Esófago sin alteraciones. Buena distensión a la insuflación. Fundus y cuerpo gástrico sin alteraciones. Ya en cavidad gástrica se avanza hasta antro donde observamos a nivel prepilórico área eritematosa alrededor de un cuerpo extraño impactado, sugiere espina de pescado de al menos 2 cm. Con pinzas de biopsias se coge por el extremo y se consigue extraer a través de canal de trabajo sin incidencias. Se explora duodeno sin alteraciones. Tras la exploración el paciente refiere que hace 48 horas tomo pescado al horno, sin percibir la ingesta de espinas. Tras la extracción el paciente presenta mejoría y las 6 horas pudo ser dado de alta.

#### Discusión

La extracción de cuerpos extraños supone unas de las principales llamadas para la realización de endoscopias urgentes tras las causas hemorrágicas, generalmente el cuerpo extraño se ingiere de forma consciente, el paciente refiere que tras tomar determinado alimento/objeto presenta los síntomas aunque en ocasiones la ingesta de cuerpos extraños sucede de forma inadvertida. En los casos de cuerpos extraños cortantes o punzantes en cavidad gástrica debe realizarse una extracción precoz del mismo para evitar complicaciones.



**Figura 1** Observamos cómo se encontró la espina de pescado enclavada a nivel antral y el proceso inflamatorio alrededor.



**Figura 2**

Se observa el tamaño de la espina clavada en el antro una vez extraída.

### CP-047. INGESTA DE CUERPOS EXTRAÑOS EN EL ÁMBITO PRESIDARIO

DÍAZ-JIMÉNEZ, JA; LEAL-TÉLLEZ, J; VIEJO-ALMANZOR, A; BONILLA-FERNÁNDEZ, A; CARNERERO-RODRÍGUEZ, JA; RAMÍREZ-RAPOSO, R; CORRERO-AGUILAR, FJ

UGC APARATO DIGESTIVO. HOSPITAL PUERTA DEL MAR, CÁDIZ.

#### Introducción

La ingesta de cuerpos extraños punzantes y cortantes en reclusos penitenciarios constituye un problema de índole sanitario, así como socioeconómico.

#### Caso clínico

Varón de 44 años, institucionalizado en centro penitenciario, diagnosticado de infección crónica por VHC, VIH y toxicomanía, llevado a Urgencias en repetidas ocasiones en período de un mes por ingesta intencionada de cuerpos extraños, requiriendo de varios traslados para realización de gastroscopia urgente en nuestro centro.

Día 0.

Ingesta de fragmentos de cristal. Exploración física (EF), analítica y radiografía toracoabdominal normales. Gastroscopia urgente: varios fragmentos de cristal de diversa morfología con bordes afilados y angulados, localizados en curvatura mayor gástrica. Se desestimó extracción endoscópica por no disponer de sobretubo. Se realizó laparotomía media supraumbilical urgente, con gastrostomía y extracción de cuerpos extraños. Buena evolución postoperatoria.

Día 8.

Ingesta de fragmentos de cristal. EF, analítica y radiografía normales. Gastroscopia urgente: lesiones agudas de la mucosa gástrica (LAMG) y restos alimenticios, sin poder excluir presencia de cristales. Alta hospitalaria.

Día 11.

Ingesta de fragmentos de cristal, cuchilla y chapa de mechero. EF y analítica, normales. Radiografía abdominal: imagen radioopaca en estómago. Gastroscopia urgente: LAMG en fundus, y en curvatura mayor gástrica cuerpo extraño metálico alargado (chapa de mechero), con bordes cortantes, de 10 mm, desestimándose extracción al no disponer de sobretubo. Manejo hospitalario conservador, buena evolución.

Día 15.

Ingesta de cuchilla. EF normal. Radiografía abdominal: imagen radioopaca en estómago. Se rechaza gastroscopia por incapacidad para extracción segura. Ingreso hospitalario, con alta voluntaria precoz.

Día 19 y 28.

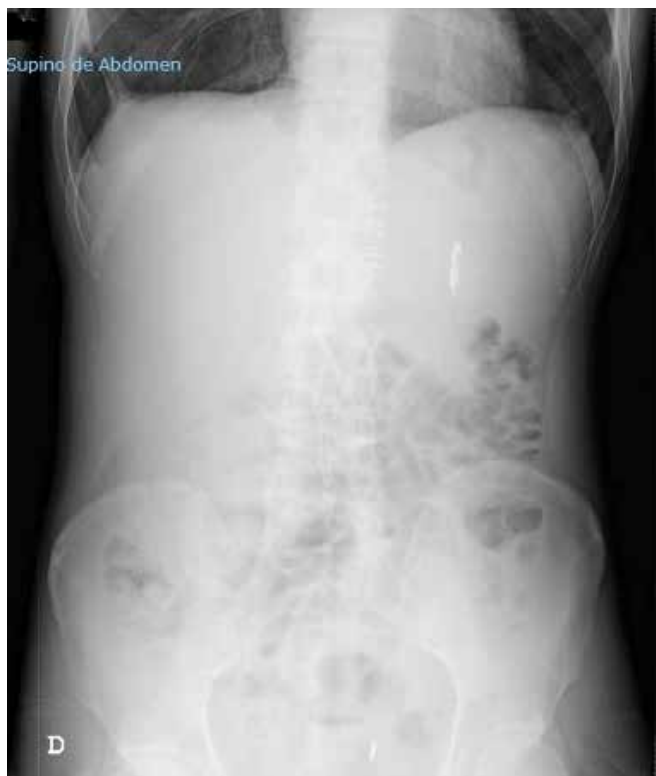Ingesta de fragmentos de cristal y metálicos. EF normal. Radiografía abdominal: imágenes radioopacas en asas intestinales/colon. Manejo conservador tras valoración quirúrgica.

En controles radiológicos realizados, se confirma progresión y eliminación a través de tracto digestivo de los objetos ingeridos en este período, sin desarrollo de complicaciones asociadas a ingesta y encontrándose el paciente asintomático actualmente.

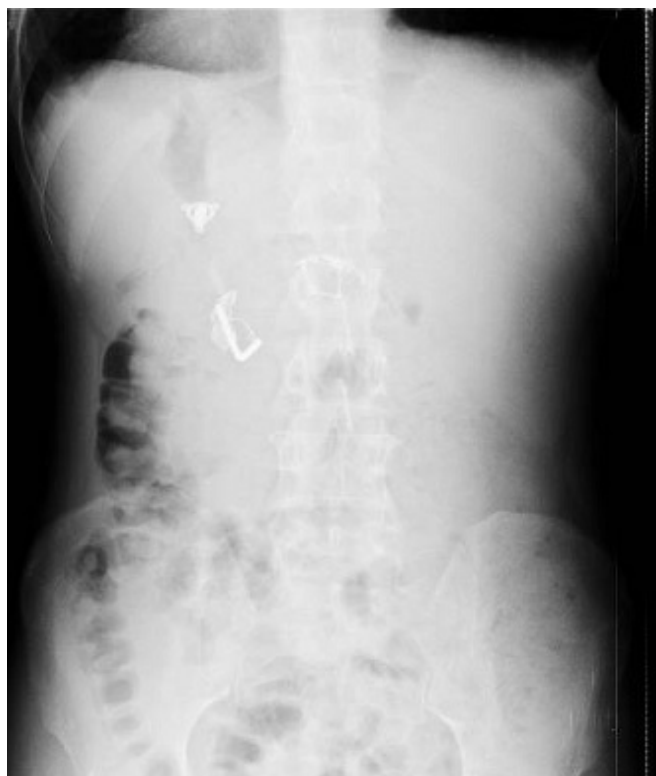#### Discusión

La ingesta de objetos punzantes y cortantes (cristales, cuchillas, fragmentos metálicos...) requiere una extracción endoscópica urgente para evitar las complicaciones asociadas (perforación, obstrucción...). El uso de protectores endoscópicos (sobretubo, capuchas) permiten realizar la técnica en condiciones de seguridad, evitando la iatrogenia.

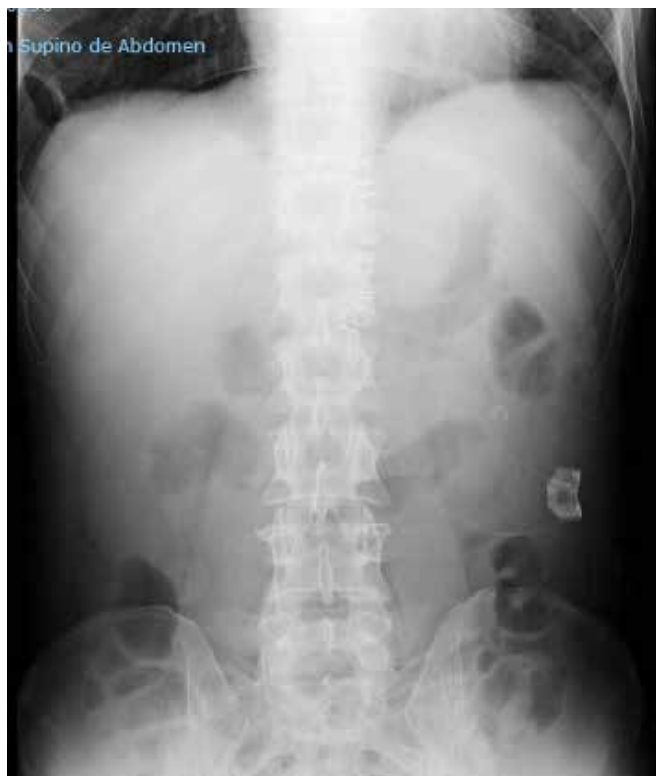La movilización de reclusos por estos motivos conlleva un elevado consumo de recursos económicos: personal de atención y transporte sanitario, agentes de seguridad y otro tipo de profesionales implicados en traslado y asistencia... aportando mayor complejidad global al manejo de estas frecuentes situaciones en la práctica clínica, por lo que resulta fundamental la prevención desde los centros penitenciarios.



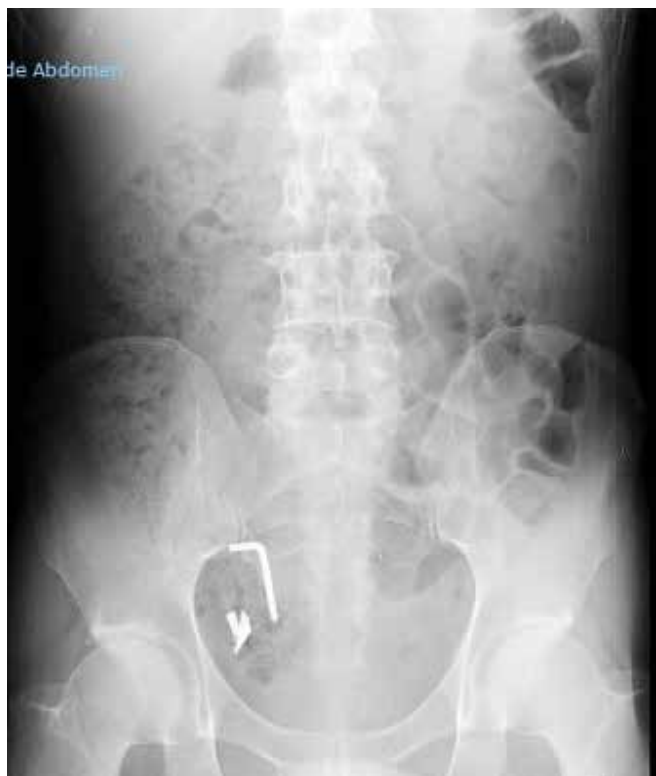**Figura 1**  
 Día 11 - Suturas metálicas de laparotomía media. - CE metálico, alargado e irregular localizado lateral a L2 - CE metálico, lineal y pequeño tamaño en pelvis. - No se observan signos de perforación.



**Figura 3**  
 Día 28 - Se observan varios cuerpos extraños de densidad metal, entre otros: - CE en hipocondrio derecho - CE en "L" que se superpone a otro irregular - CE lineal en FII, localizado en colon izquierdo/sigma.



**Figura 2**  
 Día 13 - Suturas metálicas de laparotomía media - CE metálicos con morfología en anillo y otro cuadrado en hemiabdomen izquierdo.



**Figura 4**  
 Día 30 - En pelvis se identifican dos CE de densidad metal, uno de morfología irregular y otro en L, probablemente localizados en íleon terminal/ciego.

**CP-048. INGESTA REITERADA DE CUERPOS EXTRAÑOS, ¿UNA PATOLOGÍA FRECUENTE? ¿SE TOMAN LAS MEDIDAS NECESARIAS?**MINGUEZ-CORTES, JM<sup>1</sup>; ACOSTA-BAZAGA, EM<sup>2</sup>; OSUNA, J<sup>3</sup><sup>1</sup>SERVICIO APARATO DIGESTIVO. HOSPITAL COMARCAL DE LA AXARQUÍA, VÉLEZ-MÁLAGA.<sup>2</sup>SERVICIO NEUMOLOGÍA. HOSPITAL COMARCAL DE LA AXARQUÍA, VÉLEZ-MÁLAGA.<sup>3</sup>SECCIÓN MEDICINA INTERNA. HOSPITAL COMARCAL DE LA AXARQUÍA, VÉLEZ-MÁLAGA.**Introducción**

La ingestión de cuerpos extraños de forma inadvertida es un hecho bastante común en la población general, pero es muy poco frecuente la ingesta reiterada y voluntaria de cuerpos extraños. Se presenta el caso de una joven con trastorno psiquiátrico de base que, de forma reiterada ingiere los mismos como forma de autolesión.

Llama la atención que la paciente ha acudido al servicio de urgencias en 4 ocasiones en el último mes siendo operada en 2 ocasiones (tenedores y placas metálicas), tuerca extraída por el servicio de ORI y tornillo extraído por EDA por nuestro servicio, como vemos existe un fracaso de la prevención de ahí la importancia de dotar a las clínicas psiquiátricas de todas las medidas para el control de este tipo de pacientes.

**Caso clínico**

Paciente de 26 años ingresada en una Clínica de Salud Mental, que ha acudido en los últimos 30 días al servicio de Urgencias. Por ingesta reiterada de cuerpos extraños:

- Tenedores: Operada por el servicio de cirugía.
- Tuerca: Extraída por el servicio de ORL.
- Tornillo: Extraído mediante EDA por el Servicio de Digestivo
- Placas metálicas: Operada por el servicio de Cirugía.

Actualmente se encuentra estable bajo tratamiento psiquiátrico intensivo en Centro asistencial externo en su área de salud Mental.

**Discusión**

La ingestión reiterada y voluntaria de cuerpos extraños es frecuente en personas con antecedentes psiquiátricos de alteraciones de conducta y disfunción familiar.

El diagnóstico se basa:

- 1) Historia clínica
- 2) Pruebas de imagen (material radiopaco)

Las complicaciones provocadas por cuerpos extraños son: aspiración, hemorragia digestiva, perforación, neumomediastino, mediastinitis, peritonitis local o generalizada, abscesos y obstrucción intestinal.

El tratamiento en el caso de la ingestión de objetos extraños debe ser conservador mientras sea posible, ya que suelen progresar espontáneamente por la totalidad del tracto digestivo sin incidencias. La fibrogastroscofia puede ser terapéutica en el caso de impacto en el tracto digestivo alto. El tratamiento quirúrgico debe reservarse a los casos con complicaciones.

En nuestro caso observamos un fracaso total y absoluto de las medidas de prevención y aunque en esta ocasión no existieron complicaciones en otras el pronóstico puede ser nefasto, de ahí las mejoras de estas medidas que pueden incluir, aumento del personal, videovigilancia o material diario autodigerible (celulosa) en dichos centros.

**CP-049. INVAGINACIÓN INTESTINAL EN EL ADULTO. UNA CAUSA INFRECUENTE DE OBSTRUCCIÓN MECÁNICA.**VILCHEZ-JIMÉNEZ, M<sup>1</sup>; MOSTAZO-TORRES, J<sup>2</sup>; PINAZO-MARTÍNEZ, I<sup>2</sup><sup>1</sup>UGC MEDICINA FAMILIAR Y COMUNITARIA. ÁREA DE GESTION SANITARIA CAMPO DE GIBRALTAR, ALGECIRAS.<sup>2</sup>UGC APARATO DIGESTIVO. ÁREA DE GESTION SANITARIA CAMPO DE GIBRALTAR, ALGECIRAS.**Introducción**

La introducción de un segmento de intestino en el interior de otro por acción de la peristalsis, constituye una causa muy poco frecuente de obstrucción mecánica intestinal en el adulto, siendo los procesos orgánicos los implicados habitualmente. Presentamos un caso en el que se consiguió la desinvaginación mediante endoscopia.

**Caso clínico**

Varón de 16 años. Sin AP. Acude a urgencias por dolor abdominal agudo de horas de evolución localizado a nivel centroabdominal-flanco derecho, asociado a distensión abdominal y náuseas. A la palpación signos de defensa abdominal.

En ecografía: se observa imagen compatible con invaginación intestinal que se confirma con imagen de TAC: a nivel centroabdominal se observa asa de paredes engrosadas presentando en su interior otro de menor calibre acompañado de grasa mesentérica que la rodea, pequeños vasos mesentéricos y en la raíz un grupo de adenopatías de hasta 12 mm. Además se observa dilatación de asas proximales en relación con cuadro oclusivo. Se decide realizar colonoscopia para intentar evitar cirugía urgente.

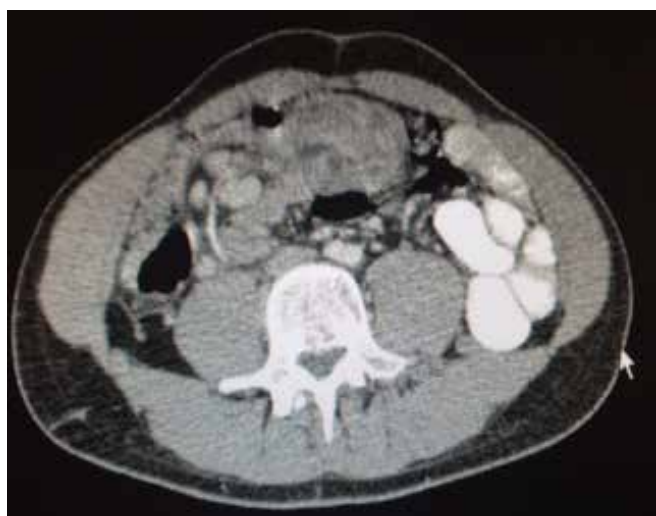Colonoscopia: se avanza hasta lo que aparentemente es ciego objetivando una lesión esférica, muy friable y de tacto duro de unos 4 cm de diámetro, mediante insuflación y movilización con pinzas se retrae y se introduce a través de lo que parece corresponder con válvula ileocecal. Se observa cómo se recupera el tránsito.

Se realiza cirugía programada: hemicolectomía derecha.

AP: Infiltrado linfóide transmural tipo centroblastos con patrón en cielo estrellado con positividad a CD20, CD10, BCL6. Índice proliferativo 100%. Compatible con L.Burkitt.

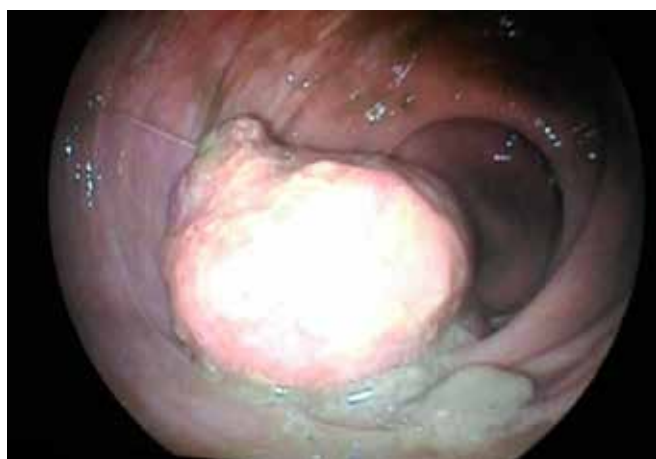## Discusión

La invaginación intestinal es una causa excepcional de obstrucción mecánica intestinal en el adulto, al contrario de lo que sucede en la infancia. Una lesión en la pared intestinal que produzca una alteración del peristaltismo, provoca que un segmento proximal se introduzca en uno distal. Cuando esto compromete el mesenterio da lugar a una compresión vascular, edema de la pared y necrosis del asa, si no se trata a tiempo. En cuanto al tratamiento, actualmente la resección intestinal es la norma por la alta probabilidad de lesión maligna en la población adulta. No existen actualmente evidencias para abstenerse de la desinvaginación, ya que en cualquier caso facilita la exposición para la resección además de no estar contraindicado nos permite diferir la cirugía y planificarla, permitiendo el abordaje laparoscópico, cosa que se pudo realizar gracias a la actuación endoscópica en nuestro caso.



**Figura 1** 

TC.



**Figura 2** 

Endoscopia.

## CP-050. LESIÓN ESOFÁGICA CÁUSTICA SEVERA POR IMPACTACIÓN DE PILAS DE BOTÓN.

NUÑEZ-ORTIZ, A; GARCÍA-FERNÁNDEZ, FJ; SENDRA-FERNÁNDEZ, C; LEÓN-MONTAÑEZ, R; BOZADA-GARCÍA, JM

UGC APARATO DIGESTIVO. COMPLEJO HOSPITALARIO REGIONAL VIRGEN DEL ROCÍO, SEVILLA.

### Introducción

La ingesta de pilas de botón suele producirse de manera accidental en niños y se han descrito graves complicaciones cuando quedan retenidas a nivel esofágico.

### Caso clínico

Mujer de 39 años con trastorno de la personalidad límite e intentos autolíticos previos. Acude a urgencias por disfagia y dolor torácico tras ingesta voluntaria de 2 pilas de botón. En radiografía de tórax se aprecian las dos pilas superpuestas con la imagen característica de doble anillo o halo periférico que permite diferenciarlas de una moneda (**Figura 1**).

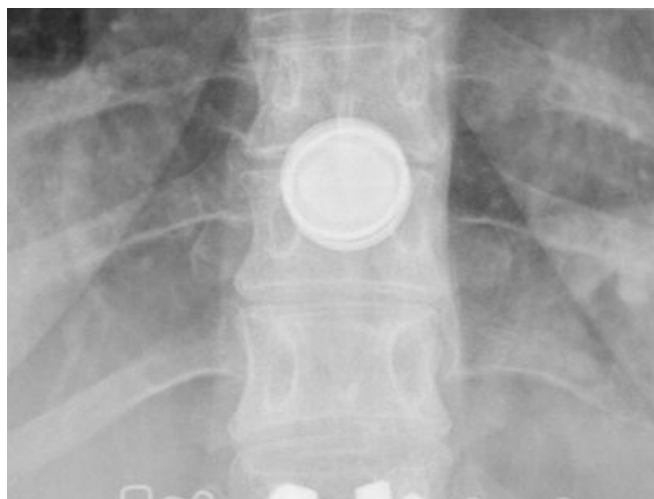En la endoscopia oral urgente, a las 10 horas de la ingesta según la paciente, se apreció en tercio distal un magma gris verdoso de consistencia grumosa con aspecto de exteriorización del material químico, donde estaban englobadas las 2 pilas que se extrajeron secuencialmente con las pinzas de cocodrilo. Tras lavado y aspirado del material químico, se apreció una extensa ulceración circunferencial, con mucosa friable y que se denudaba con facilidad y dos ulceraciones profundas con fondo necrótico en el lugar del decúbito (**Figura 2**). Las pilas extraídas eran de 20 mm y presentaban ruptura del sellado con fuga del contenido electrolítico (**Figura 3**) en tan solo 10 horas. Pese a la severidad de las lesiones no se produjo perforación esofágica y evolucionó favorablemente. La impactación esofágica de pilas de botón debe considerarse siempre una urgencia endoscópica.

### Discusión

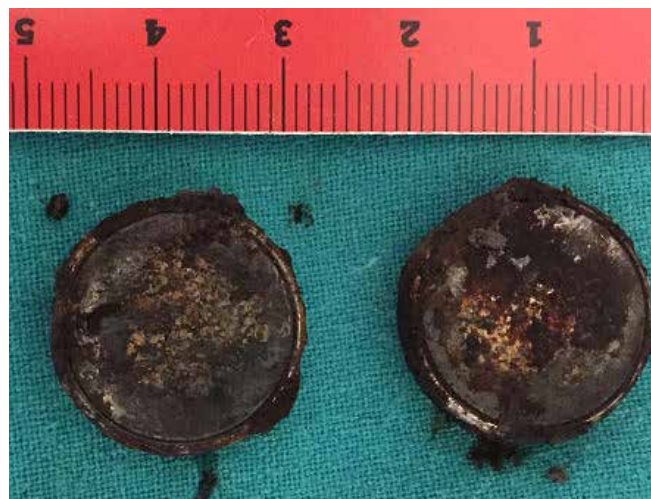La ingesta de pilas de botón es cada vez más frecuente, fundamentalmente en niños debido a que son fuente de energía para los juguetes y aparatos que suelen utilizar. Se han descrito graves complicaciones cuando quedan retenidas a nivel esofágico, como fístulas traqueobronquial o aortoesofágica, perforación esofágica con mediastinitis, estenosis esofágica...

El daño esofágico se produce muy precozmente (a las 2 horas de la ingesta) y está relacionado con el tiempo que permanecen retenidas, la carga eléctrica residual y el tamaño de la pila. La lesión se produce por suma de fenómenos electroquímicos, químicos e isquémicos por decúbito.

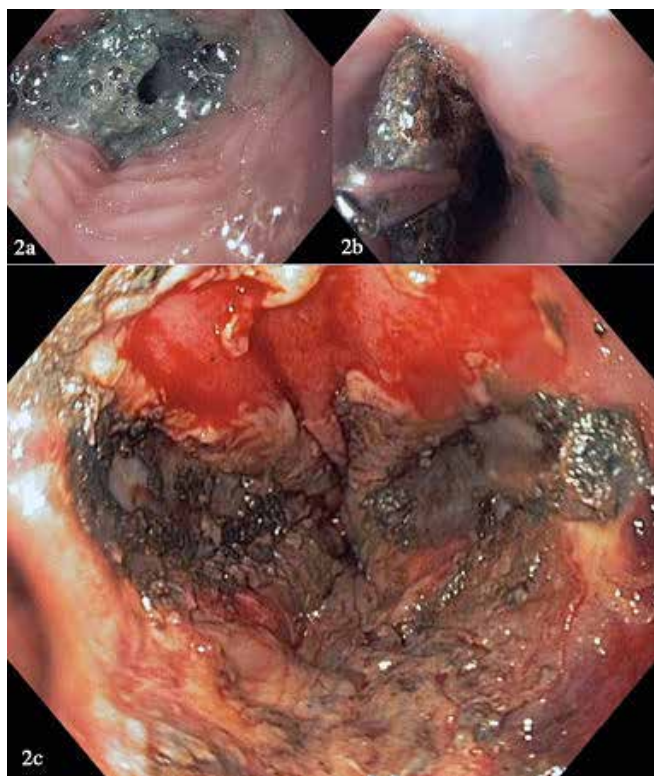
La ingesta de múltiples pilas y el tamaño  $\geq$  de 20 mm están relacionadas con mayor incidencia y severidad de las complicaciones.



**Figura 1** Radiografía de tórax que demuestra las 2 pilas superpuestas.



**Figura 3** Pilas extraídas.



**Figura 2** Extracción con pinza de ratón de las 2 pilas y mucosa esofágica necrótica.

**CP-051. LINFOGRANULOMA VENÉREO COMO RETO DIAGNÓSTICO EN EL DIAGNÓSTICO DIFERENCIAL DE LA ENFERMEDAD INFLAMATORIA INTESTINAL**

LLAMAS-BELLIDO, I; MARTÍNEZ-AMATE, E; MOLINA-VILLALBA, C

UGC APARATO DIGESTIVO. COMPLEJO HOSPITALARIO DE PONIENTE, EJIDO, EL.

**Introducción**

El linfogranuloma venéreo (LGV) es una enfermedad infecciosa de transmisión sexual causada por los serovares L1 a L3 de *Chlamydia trachomatis*. Se diagnostica por PCR en muestras de fluidos o tejidos. El tratamiento es doxicilina, eritromicina o azitromicina durante 3 semanas.

**Caso clínico**

Presentamos el caso de un varón de 30 años con antecedentes de VIH en tratamiento antirretroviral y sífilis tratada hace 1 año, que consulta por cuadro de un mes de evolución que se inició con fiebre (40°C) autolimitada, dolor abdominal y diarrea con moco y sangre sospechándose probable enfermedad inflamatoria intestinal y no diarrea por germen oportunista por encontrarse su estadio inmunoviológico en categoría clínica A1. Niega prácticas sexuales anales desde hace 2 meses y no relaciona el cuadro con antecedentes tóxico-epidemiológicos. Sin hallazgos relevantes a la exploración y analíticamente sólo mínima elevación de reactantes de fase aguda.

Solicitamos colonoscopia, coprocultivos, parásitos y analítica de sangre para diagnóstico diferencial de diarrea crónica. En la colonoscopia (**Figuras 1-6**) se observa mucosa rectal eritemato-edematosa, con úlceras fibrinadas de aspecto estrellado y bordes sobreelevados, muy friables al roce, que se biopsian, diagnosticándose de probable colitis ulcerosa. En los exámenes de heces no se aíslan patógenos, descartándose causa infecciosa. Las biopsias informan de proctitis activa con úlceras y tejido

de granulación exuberante de características inespecíficas sin evidencia de displasia, lo cual desestima el diagnóstico de sospecha de proctitis ulcerosa.

Entretanto, reconsulta por aparición de úlceras anales, dolorosas, no pruriginosas con sangrado espontáneo y que relaciona con lesiones similares en la misma región hace un par de meses no dolorosas ni sangrantes. Es entonces, teniendo en cuenta el contexto clínico, cuando se sospecha LGV tomándose frotis de fondo de úlcera que confirma el diagnóstico. Se pauta azitromicina 1g una vez a la semana durante 3 semanas, resolviéndose el cuadro clínico y endoscópico.

### Discusión

El LGV está emergiendo en países desarrollados, especialmente entre varones homosexuales. Sin tratamiento puede complicarse con fístulas y estenosis rectales que plantean diagnóstico diferencial con VHS, CMV, TBC, EII, carcinoma rectal o linfoma intestinal. Para evitar complicaciones y diseminación precisamos diagnóstico y tratamiento precoz, basándonos en la sospecha clínica ante pacientes con factores de riesgo (homosexuales promiscuos, presencia de otras ETS...). Destacar que la clínica clásica (lesión cutánea + adenopatía) no siempre está presente. En los últimos años la proctitis es su presentación habitual creando un reto diagnóstico para gastroenterólogos.

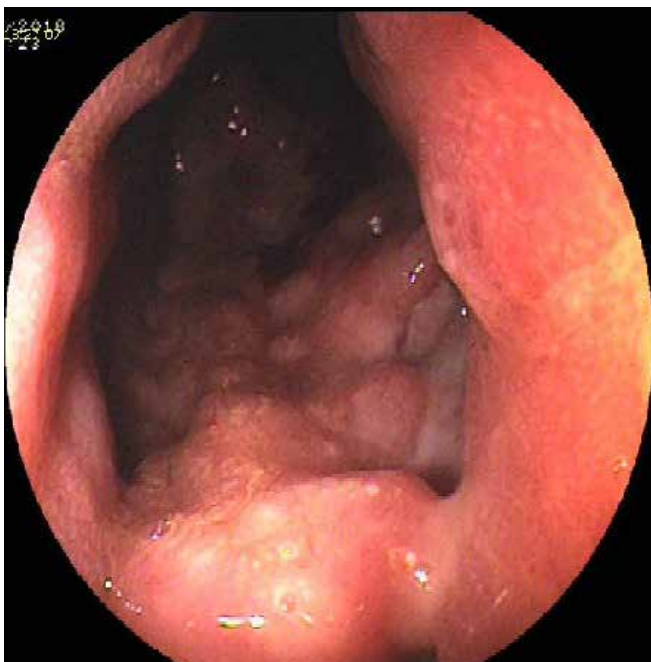


Figura 1

Detalle de mucosa eritematoedematosa.

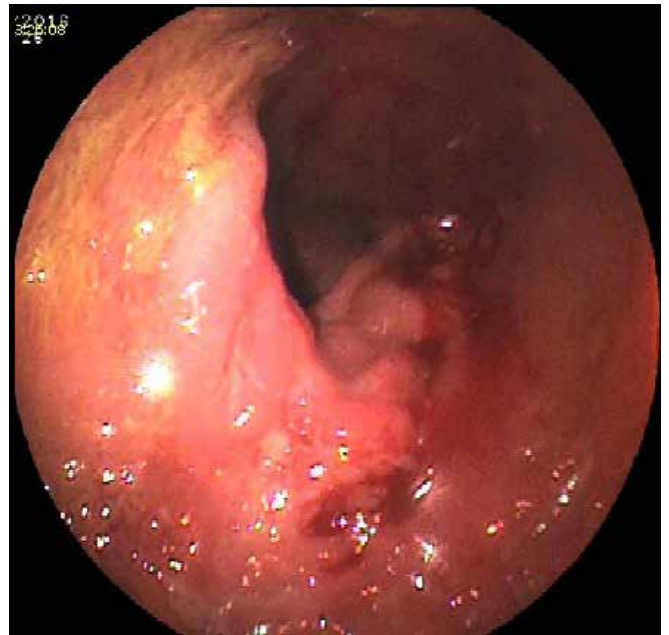


Figura 2

Detalle de úlceras granulomatosas sangrantes.

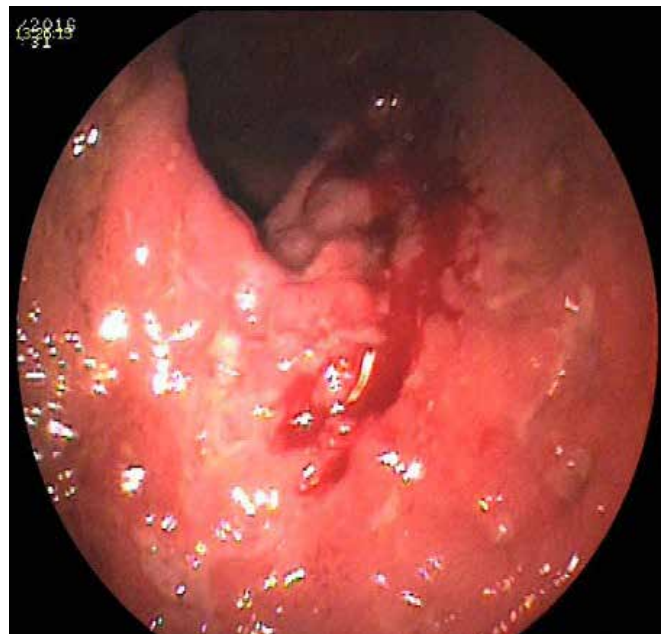


Figura 3

Detalle de mucosa friable con sangrado.

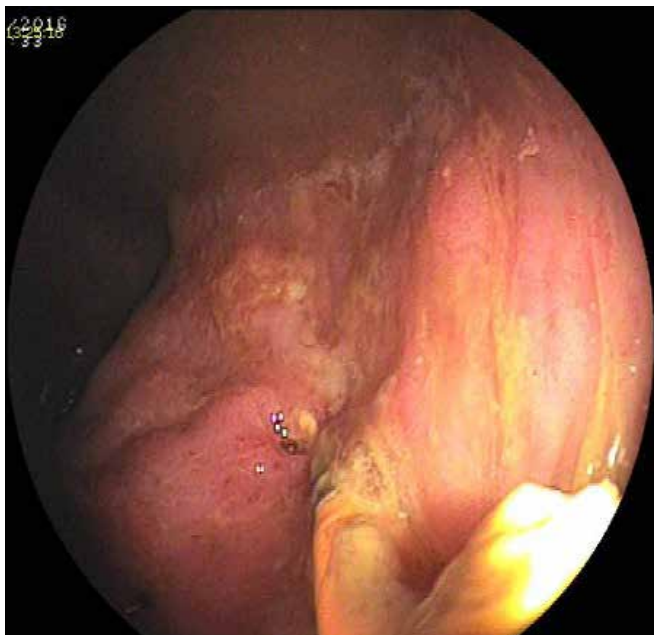


Figura 4

Detalle de úlceras fibrinadas y mucosa eritematosa.

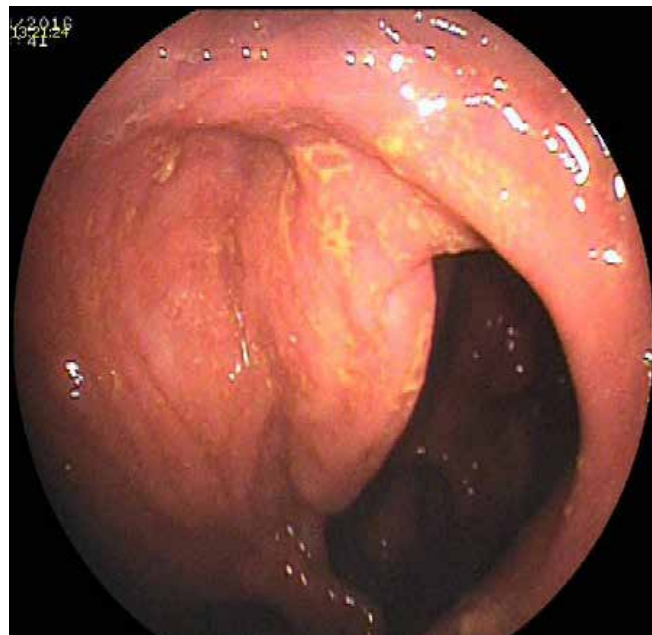


Figura 6

Detalle de úlceras en mucosa eritematoedematosa.

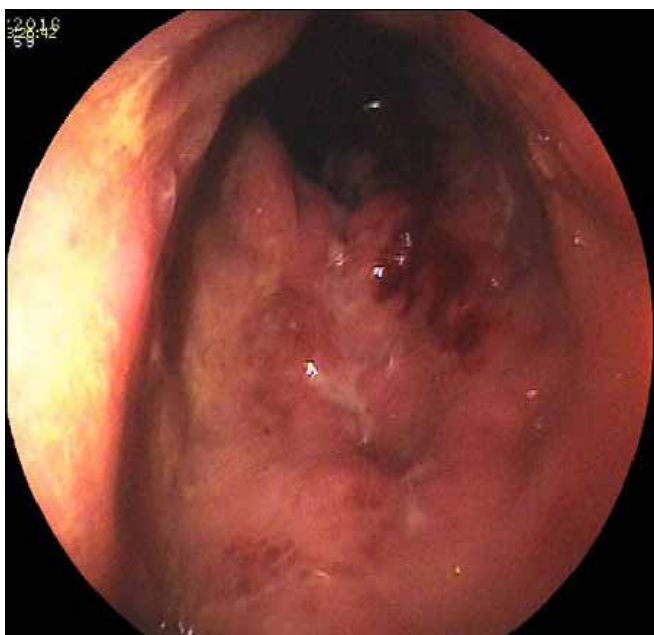


Figura 5

Detalle de mucosa ulcerada y sangrante.

### CP-052. MORTALIDAD DE LA COLANGIOPANCREATOGRAFÍA RETRÓGRADA ENDOSCÓPICA EN EL HOSPITAL COMARCAL DE LA AXARQUÍA

MINGUEZ-CORTES, JM<sup>1</sup>; OSUNA, J<sup>2</sup>

<sup>1</sup>SERVICIO APARATO DIGESTIVO. HOSPITAL COMARCAL DE LA AXARQUÍA, VÉLEZ-MÁLAGA.

<sup>2</sup>SERVICIO MEDICINA INTERNA. HOSPITAL COMARCAL DE LA AXARQUÍA, VÉLEZ-MÁLAGA.

#### Introducción

Describir cual es la mortalidad de todos los pacientes sometidos a colangiopancreatografía retrograda endoscópica (CPRE) en el Hospital Comarcal de la Axarquía atendiendo a la unidad peticionaria del procedimiento, y ver si existen diferencias entre ambos servicios.

#### Material y métodos

Basado en el total de pacientes a los que se les realizó una CPRE en el ingreso hospitalario entre los años 2007 a 2015. Se recogieron datos demográficos (edad y género), junto con el motivo del alta y la mortalidad de los pacientes sometidos a este proceso. Se trabajó con herramientas de estadística descriptiva (frecuencias, medias y porcentajes). Se analizaron los datos utilizando para el bivalente, un no paramétrico, el test de U de Mann Whitney.

#### Resultados

Se analizaron 586 ingresos, con una edad media de  $69,58 \pm 15,024$  años, un 52.4% correspondían a mujeres y la estancia media fue de  $16 \pm 12,133$  días. De todos los casos, 275 (46.9%) fueron solicitados

por el Servicio de Cirugía, mientras que 311 (53.1%) fueron solicitados por el Servicio de Medicina Interna.

De manera generalizada 553 (94.4%) fueron dados de alta por curación/mejoría a su domicilio, 17(2.9%) fueron exitus durante su ingreso, 12 (2%) fueron trasladados a otro centro, 1 paciente trasladado a residencia social (0.2%), 2 se fueron con la voluntaria (0.3%) y 1 fue hospitalizado en domicilio (0.2%).

Ante estos resultados diferenciamos dos grupos, los pacientes ingresados en el servicio de medicina interna y los pacientes ingresados en cirugía, encontrando diferencias estadísticamente significativas: altas domiciliarias 92.3% vs 96.7% de los cirujanos, y en cuanto a los exitus 4.2% vs 1.5% ( $p<0,020$ ).

No apreciamos diferencias estadísticamente significativas en la edad media de los pacientes en cada unidad.

### Conclusiones

La CPRE es una prueba con una mortalidad muy baja, siendo a la vez de una utilidad crucial en la patología de la vía biliar. En este estudio nos encontramos una mortalidad mayor en el servicio de medicina interna que en el de cirugía, pese a que la edad no era muy diferente en ambos servicios, hecho que posteriormente pudimos explicar por el perfil de pacientes que ingresaba en cada unidad.

Haciendo un estudio más amplio del diagnóstico principal de estos pacientes que acudían a CPRE nos dimos cuenta que mientras que en el servicio de cirugía se solicitaba en un porcentaje muy alto (84%) la prueba por patología de la vía biliar, en nuestro servicio este porcentaje era menor (62.1%), abarcando otras patologías con mucha mayor mortalidad como son las neoplasias de vía biliar o las neoplasias de páncreas (15.8% vs 3.3%,  $p<0,023$ ).

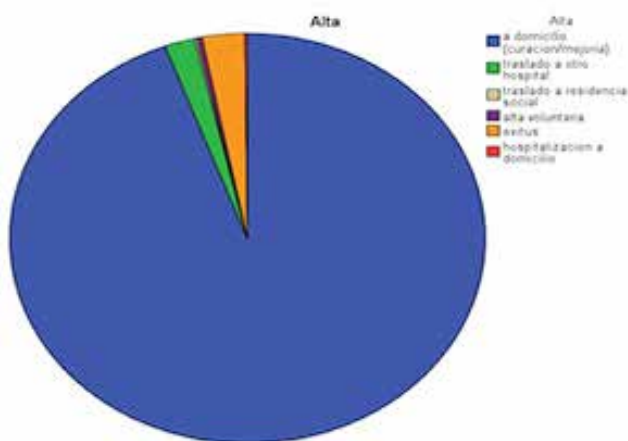


Figura 1  
CPRE mortalidad.

### CP-053. NECROSIS ISQUÉMICA DE COLOPLASTIA RETROESTERNAL POR DILATACIÓN SECUNDARIA A ESTENOSIS DE LA ANASTOMOSIS COLOGÁSTRICA; DIAGNÓSTICO DIFERENCIAL A PROPÓSITO DE UN CASO

TENORIO-GONZÁLEZ, E<sup>1</sup>; VÁZQUEZ-PEDREÑO, L<sup>1</sup>; SÁNCHEZ-GARCÍA, O<sup>1</sup>; MORCILLO-JIMÉNEZ, E<sup>1</sup>; BOCANEGRA-VINIEGRA, M<sup>1</sup>; PINAZO-MARTÍNEZ, IL<sup>2</sup>; OMONTE-GUZMÁN, E<sup>3</sup>; JIMÉNEZ-PÉREZ, M<sup>1</sup>

<sup>1</sup>UGC APARATO DIGESTIVO. COMPLEJO HOSPITALARIO REGIONAL DE MÁLAGA, MÁLAGA.

<sup>2</sup>UGC APARATO DIGESTIVO. ÁREA DE GESTION SANITARIA CAMPO DE GIBRALTAR, ALGECIRAS.

<sup>3</sup>UGC APARATO DIGESTIVO. ORGANIZACIÓN SANITARIA INTEGRADA ALTO DEBA, ARRASATE/MONDRAGÓN.

### Introducción

Diagnosticar las complicaciones postquirúrgicas del tracto digestivo es una de las aplicaciones más útiles en el campo de la endoscopia.

La realización de coloplastia retroesternal para reconstrucción esofágica es una técnica habitual cuyas principales complicaciones descritas son, en el postoperatorio precoz, la dehiscencia y/o fistulización de anastomosis esofagocólica (25%) y la necrosis tisular por compromiso vascular (10%); y, a largo plazo, la estenosis de la anastomosis, presentándose con mayor incidencia en la anastomosis superior (esofagocólica) que en la inferior (cologástrica) sin diferencias significativas en cuanto a incidencia con respecto a anastomosis de otra índole.

### Caso clínico

Presentamos el caso de una mujer de 48 años, con antecedentes de disfagia secundaria a estenosis péptica, dilatada con balón en varias ocasiones. Fue intervenida por perforación esofágica subaguda con mediastinitis asociada, y reintervenida hasta en tres ocasiones, lográndose finalmente realizar reconstrucción del tránsito mediante coloplastia derecha retroesternal.

Ingresó de nuevo en nuestro centro por signos de dilatación de la misma en Rx tórax. Se realizó gastroscopia visualizándose mucosa esofágica normal hasta los 18 cm de arcada dentaria, donde se evidenció anastomosis esofagocólica con intensa ulceración en vertiente cólica, dando paso a segmento de colon con mucosa de coloración grisácea y aspecto necrótico isquémico con esfacelos y abundante exudado fibrinoide. Dicho segmento presentaba una longitud de unos 15-20 cm, persistiendo a partir de entonces la dilatación de la mucosa colónica, aunque con aspecto normal. Lateral a la plastia de colon se describió la anastomosis cologástrica con estenosis de la misma, infranqueable al paso del endoscopio. Se procedió a dilatación con balón accediendo posteriormente a cámara gástrica, con mucosa normal.

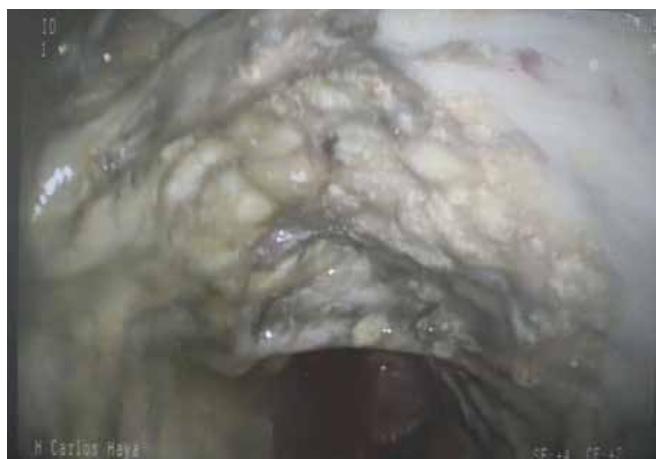Se tomaron biopsias del segmento descrito, evidenciándose ausencia de sangrado y confirmándose por anatomía patológica la sospecha de necrosis isquémica.

**Discusión**

El colon sigue siendo uno de los mejores sustitutos del esófago cuando no es viable la reconstrucción del tránsito mediante tubulización gástrica.

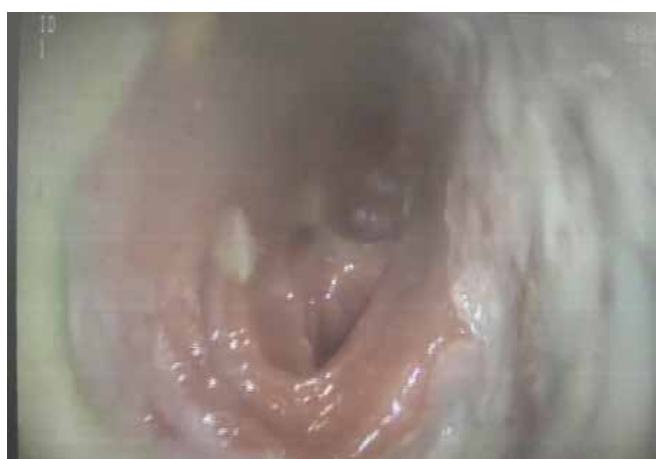En este caso, la isquemia no se produjo, como ocurre habitualmente, en postoperatorio precoz, sino de forma secundaria a estenosis severa de anastomosis distal, con dilatación retrógrada sostenida que ocasionó isquemia segmentaria en el segmento colónico, presumiblemente con mayor compromiso vascular.

Gracias a la dilatación con balón de la misma y a la colocación de sonda nasoyeyunal de alimentación para mantener en reposo la zona afecta, se produjo una disminución de la presión anterógrada sobre la plastia que favoreció la resolución del cuadro; recuperando la paciente el tránsito alimenticio y sin presentar más complicaciones a la necrosis, con regeneración mucosa satisfactoria.



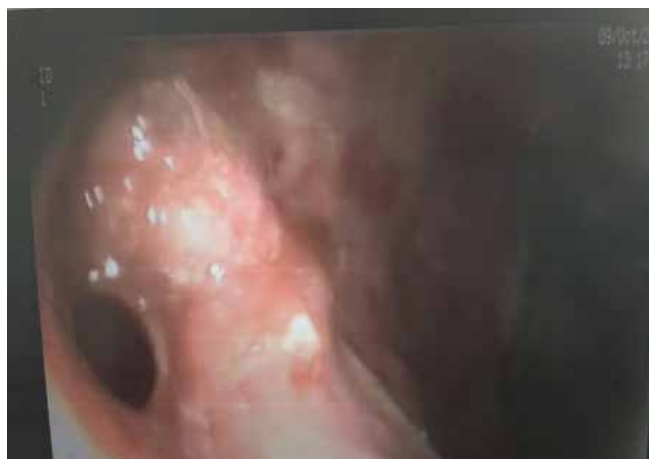**Figura 1**

Necrosis isquémica.



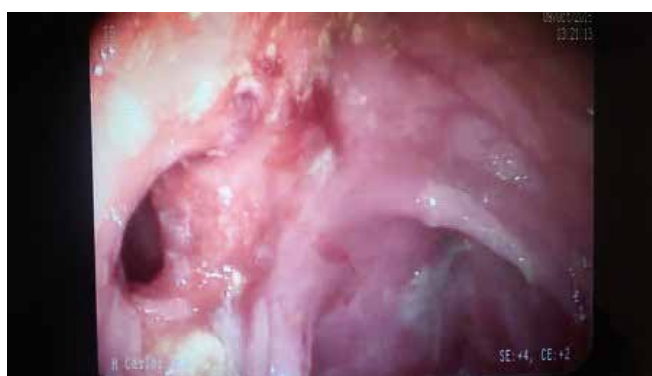**Figura 2**

Cambio de mucosa.



**Figura 3**

Estenosis (predilatación).



**Figura 4**

Resultado postdilatación.

**CP-054. NEUMOTÓRAX Y NEUMOMEDIASTINO SECUNDARIO A DILATACIÓN ENDOSCÓPICA ESOFÁGICA NO ASOCIADO A PERFORACIÓN**

MOSTAZO-TORRES, J<sup>1</sup>; VILCHEZ-JAIMEZ, M<sup>2</sup>; RAMIREZ-BOLLERO, JM<sup>3</sup>

<sup>1</sup>SERVICIO APARATO DIGESTIVO. ÁREA DE GESTION SANITARIA CAMPO DE GIBRALTAR, ALGECIRAS.

<sup>2</sup>SERVICIO MEDICINA FAMILIAR Y COMUNITARIA. ÁREA DE GESTION SANITARIA CAMPO DE GIBRALTAR, ALGECIRAS.

<sup>3</sup>SERVICIO MEDICINA INTERNA. ÁREA DE GESTION SANITARIA CAMPO DE GIBRALTAR, ALGECIRAS.

**Introducción**

La dilatación endoscópica de estenosis esofágica es una terapéutica común no exenta de complicaciones. Reportamos el caso de un varón de 73 años con clínica de disfagia progresiva y episodios de impactación alimentaria autolimitados. Se realiza endoscopia observándose en tercio medio estenosis concéntrica y regular de aspecto benigno (confirmado por biopsias) que impide el paso del endoscopio.

### Caso clínico

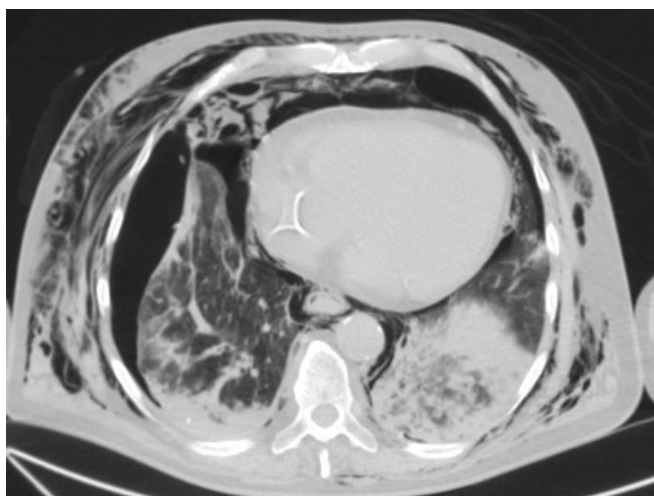
Programada la primera sesión de dilatación, se procede a realizar la misma con balón neumático hasta 11 mm consiguiéndose progresión, evidenciándose otra nueva estenosis posterior, que impide el paso, antes de iniciar nueva dilatación, el paciente presenta importante desaturación con cianosis y posterior parada respiratoria, con necesidad de intubación oro-traqueal y maniobras de reanimación. A la exploración física el paciente presentaba, enfisema subcutáneo con crepitación a la palpación en región facial, cervical y tóraxica. En TC tórax urgente se observa neumomediastino, neumoperitoneo y neumotórax bilateral con colapso pulmonar, no evidenciándose salida de contraste a nivel esofágico, descartándose por tanto, la perforación del mismo.

Realizándose estudio comparativo, con TAC de 2008, se observaba patrón enfisematoso con gran bulla en hemitórax derecho (**Figura 1**), la cual en TAC de TÓRAX actual no aparecía (**Figura 2**), concluyendo por tanto, que el origen del cuadro clínico del paciente fue secundario a una rotura de bulla enfisematosa secundaria a barotrauma producido por dilatación endoscópica, sin perforación esofágica asociada.

El paciente fue tratado de forma conservadora recuperándose por completo. Durante el último año se ha sometido a otras dos endoscopias terapéuticas, ambas se realizaron bajo anestesia general con intubación oro-traqueal.

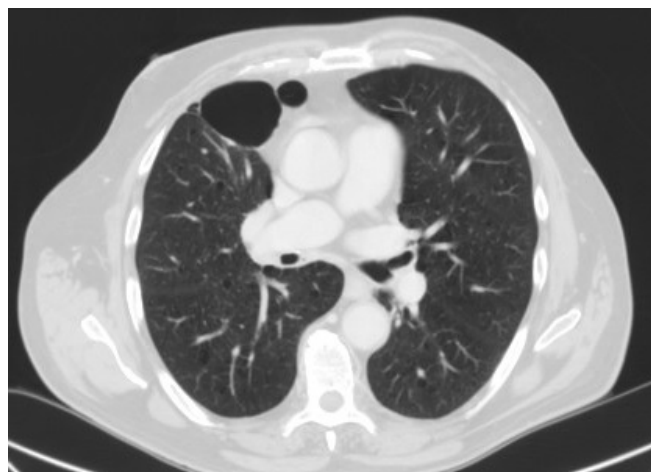### Discusión

Si bien en las dilataciones traqueobronquiales, la rotura de bullas es una complicación descrita a tener en cuenta, no es así en la técnica esofágica siendo en nuestro medio el primer caso observado. Por tanto, se debe hacer una historia adecuada del paciente antes de someterse a una endoscopia terapéutica valorando sus factores de riesgo, seleccionando los pacientes que necesiten, por su mayor comorbilidad, realizarse dicha exploración bajo anestesia general.



**Figura 1**

Se observa neumomediastino, neumoperitoneo y neumotórax bilateral con colapso pulmonar, no evidenciándose salida de contraste a nivel esofágico.



**Figura 2**

Gran bulla en hemitórax derecho, la cual en TAC de TÓRAX actual no aparecía.

### CP-055. OBSTRUCCIÓN DIGESTIVA ALTA SECUNDARIA A SÍNDROME DE BOUVERET

MOSTAZO-TORRES, J<sup>1</sup>; VILCHEZ-JAIMEZ, M<sup>2</sup>; RAMIREZ-BOLLERO, JM<sup>3</sup>

<sup>1</sup>SERVICIO APARATO DIGESTIVO. ÁREA DE GESTIÓN SANITARIA CAMPO DE GIBRALTAR, ALGECIRAS.

<sup>2</sup>SERVICIO MEDICINA FAMILIAR Y COMUNITARIA. ÁREA DE GESTIÓN SANITARIA CAMPO DE GIBRALTAR, ALGECIRAS.

<sup>3</sup>UGC MEDICINA INTERNA. XANIT HOSPITAL INTERNACIONAL, BENALMÁDENA.

### Introducción

El íleo biliar consiste en una obstrucción intestinal mecánica causada por la impactación de uno o más cálculos biliares dentro de la luz intestinal. El síndrome de Bouveret es la variedad más infrecuente de íleo biliar, en el que la obstrucción tiene una localización bilioroduodenal. El paso de los cálculos biliares al tubo digestivo se produce a través de una fístula biliodigestiva.

### Caso clínico

Mujer de 72 años. HTA y DM 2 que acude a urgencias por cuadro de dolor epigástrico acompañado de vómitos alimenticios de una semana de evolución.

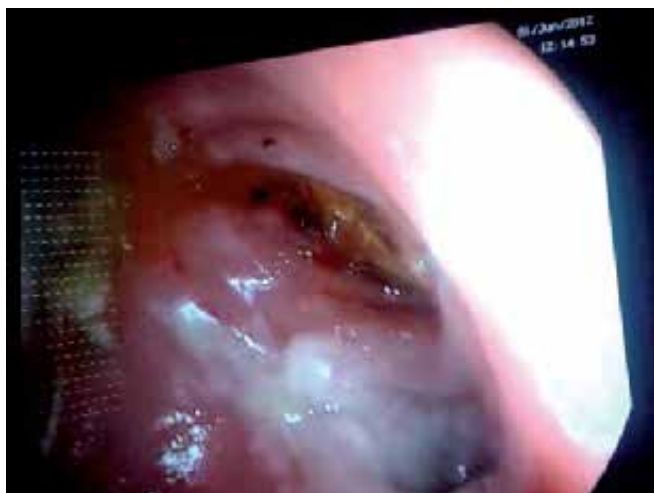En Radiografía de abdomen se observa distensión gástrica. En endoscopia digestiva alta se observa cámara gástrica completamente ocupada por restos alimenticios semilíquidos. En ápex duodenal se identifica cálculo de color negro/rojo/amarillento que ocluye completamente la luz. En cara inferoposterior de bulbo existe una ulceración de gran tamaño que parece continuarse con conducto fistuloso.

Con ayuda de asa de polipectomía se consigue desimpactar el cálculo y extraerlo hasta estómago, donde se evidencia un cálculo gigante de unos 5-6 x 3 cm de diámetro. Se utilizan múltiples cestas, asas, trípodes... sin conseguir fragmentarlo para su retirada. Se comenta

el caso con Cirugía General, que realiza una minilaparotomía supraumbilical y accede a cavidad gástrica extrayendo el cálculo.

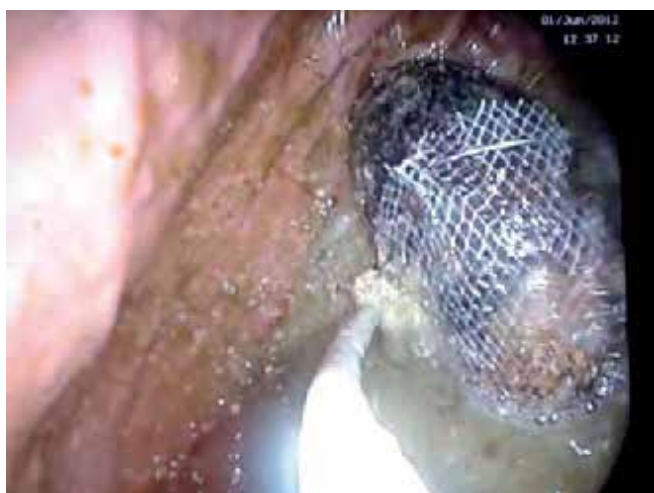**Discusión**

El síndrome de Bouveret aun siendo infrecuente es importante tenerlo en cuenta en el diagnóstico diferencial en cuadros de obstrucción intestinal para poder subsanarlo lo antes posible de la manera más conservadora posible (endoscopia), y en los casos en los que no sea posible por las características del cálculo y su localización recurrir a tratamiento quirúrgico.



**Figura 1**

Observamos en la rodilla duodenal la existencia de una fistula en la zona inferior, y al fondo de la luz se observa el cálculo impactado.



**Figura 2**

Observamos cómo no es posible abarcar el cálculo con una cesta de 4 cm por lo que resulta difícil extraerla vía endoscópica.

**CP-056. PARAGANGLIOMA GANGLIOCÍTICO COMO CAUSA INFRECUENTE DE HEMORRAGIA DIGESTIVA ALTA**

SÁNCHEZ-TORRIJOS, YM; LEÓN-MONTAÑÉS, R; SILVA-RUIZ, P

UGC APARATO DIGESTIVO. COMPLEJO HOSPITALARIO REGIONAL VIRGEN DEL ROCÍO, SEVILLA.

**Introducción**

El paraganglioma gangliocítico (PGG) es un tumor infrecuente de origen desconocido que se localiza generalmente en segunda porción duodenal (90%), de comportamiento generalmente benigno.

**Caso clínico**

Presentamos el caso de una paciente de 68 años que ingresa por hemorragia digestiva alta (HDA) en forma de melenas, con anemia importante, objetivándose en la endoscopia oral una lesión submucosa de 2 cm a nivel yuxtapapilar que desplaza el orificio lateralmente, con erosión triangular superficial a nivel de la mucosa. Se realizaron múltiples biopsias que resultaron negativas, hasta que en una de ellas se diagnostica de paraganglioma gangliocítico. Tras un estudio de extensión negativo (TAC, RM, ecoendoscopia), se realiza resección de la lesión por vía laparoscópica con apoyo endoscópico, sin complicaciones. En los días sucesivos, comienza con ictericia mucocutánea y dilatación de vía biliar objetivada en colangiograma, procediendo finalmente a la realización de CPRE, en la que se visualiza cómo la sutura quirúrgica incluye y estenosa el orificio papilar, con resolución mediante acceso biliar con técnica de precorte y esfinterotomía amplia posterior.

**Discusión**

El PGG es un tumor neuroendocrino no epitelial, de localización submucosa, que afecta en la gran mayoría de los casos a la segunda porción duodenal, con predilección por la región ampular, pudiendo encontrarse también en otras localizaciones como yeyuno o apéndice. Suele aparecer en hombres, y en la sexta década de la vida. Está constituido por una mezcla de células endocrinas, ganglionares y fusiformes de tipo nervioso.

Se presenta en forma de masa polipoide, tapizado por mucosa duodenal normal, con tendencia a ulcerarse, por lo que clínicamente se manifiesta como HDA, aunque pueden aparecer otros síntomas como dolor abdominal y/o anemia. En ocasiones se confunde con un tumor de estroma gastrointestinal, teniendo vital importancia su distinción dado que, tanto la historia natural como el tratamiento de ambos, difieren notablemente.

Por ultrasonografía se visualiza como una masa isoecoica, mientras que en el TAC se observa como una masa de tejidos blandos, que es homogéneamente isoatenuada.

Aunque se considera un tumor generalmente benigno, se han descrito casos de metástasis ganglionares. La localización submucosa de la lesión dificulta el diagnóstico histopatológico, ya que las biopsias suelen ser negativas. El tratamiento de elección es la resección endoscópica o quirúrgica.

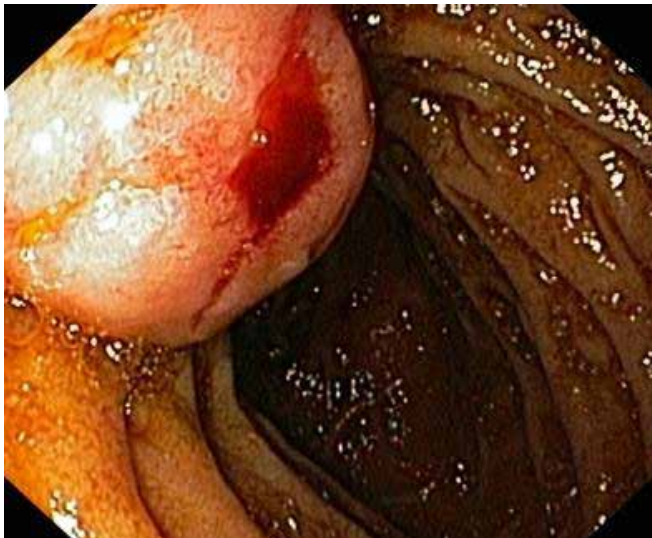

Figura 1

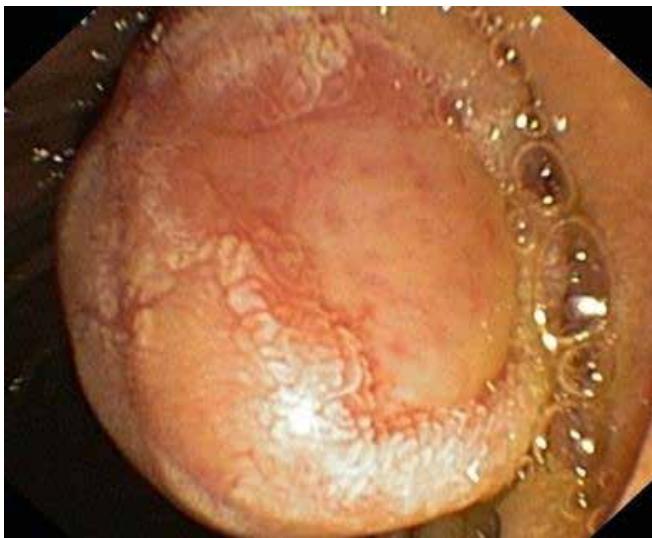


Figura 2

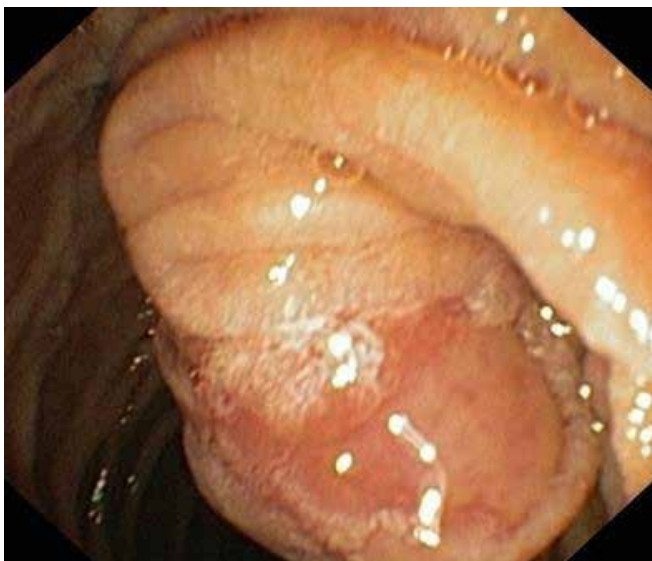


Figura 3

## CP-057. PERFORACIÓN COLÓNICA POR SONDA PEG

MARAVÉR-ZAMORA, M<sup>1</sup>; FLORES-SÁNCHEZ, J<sup>1</sup>; CABELLO-FERNÁNDEZ, A<sup>1</sup>; BÉNÍTEZ-RODRÍGUEZ, B<sup>1</sup>; CASADO-MONGE, P<sup>2</sup>; REBOLLO-PÉREZ, I<sup>2</sup>; RAMOS-LORA, M<sup>1</sup>

<sup>1</sup>SERVICIO APARATO DIGESTIVO. COMPLEJO HOSPITALARIO DE ESPECIALIDADES JUAN RAMÓN JIMENEZ, HUELVA.

<sup>2</sup>SERVICIO ENDOCRINOLOGÍA Y NUTRICIÓN. COMPLEJO HOSPITALARIO DE ESPECIALIDADES JUAN RAMÓN JIMENEZ, HUELVA.

### Introducción

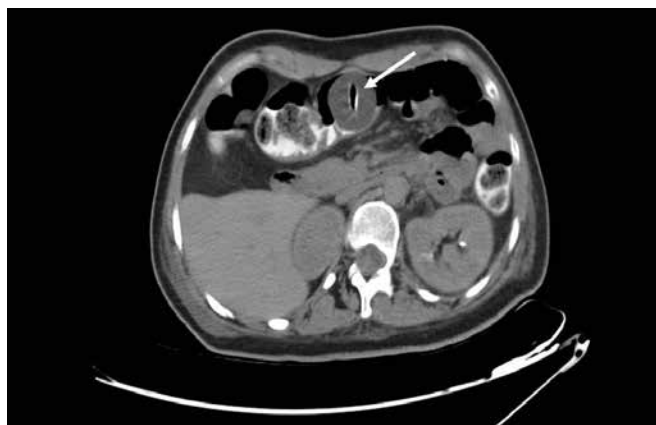Presentamos una complicación infrecuente durante el primer recambio de sonda de gastronomía percutánea endoscópica (PEG).

### Caso clínico

Mujer, 45 años, HTA, enfermedad por reflujo gastroesofágico severo y síndrome lennox-gastaut que le impide una correcta ingesta enteral y condiciona encamamiento. Desde hacía meses nutrición por sonda gastroduodenal. Se realiza colocación de sonda PEG hace 8 meses sin incidencias, llamando la atención durante la exploración una marcada atrofia gástrica. Se procede a primer recambio de sonda PEG que es dificultoso por encontrarse la sonda muy adherida a pared gástrica. La paciente evoluciona favorablemente tras el recambio. Sin embargo, 10 días después aparece diarrea a través de la nueva sonda de gastronomía. Se realiza TAC urgente apreciando balón de sonda PEG alojado en colon transverso sin apreciar fistulización a la inyección de contraste a través de la sonda de gastrostomía y con integridad de la pared gástrica. No neumoperitoneo. (Figura 1). La paciente se encuentra asintomática y sin dolor abdominal. Se procede a retirada de la sonda PEG y nueva colocación 2 semanas después sin incidencias.

### Discusión

La gastrostomía endoscópica percutánea es un método muy extendido para facilitar la alimentación enteral en pacientes que por alguna razón presentan problemas deglutorios (enfermedades neurológicas...) o con alto riesgo de aspiración. Las complicaciones de este procedimiento son mínimas, muchas de ellas relacionadas con la endoscopia en sí, como reacciones a la sedación usada, secreciones, etc. Existe también la posibilidad de infección en el sitio de inserción, fuga de contenido gástrico alrededor del tubo y, menos frecuentemente, perforación del colon. Una cuidadosa técnica transiluminando la pared abdominal en el área de punción, minimiza pero no elimina del todo la posibilidad de perforación de otra víscera. Se han descrito fístulas gastro-cólicas por compresión o punción colónica en el momento de la inserción, con necrosis del colon o pared gástrica y fistulización. Pero no en el momento del recambio, sino en su colocación. En nuestro caso, de forma inusual, apareció como complicación del primer recambio, de ahí su reporte. La fistulización a colon se ha asociado a la presencia de atrofia gástrica marcada como era el caso de nuestra paciente. Esta complicación suele hacerse aparente varias semanas después de su colocación, normalmente por la aparición de material fecal a través de la sonda. En casi todos los casos esta complicación se resuelve retirando el tubo de gastrostomía.



**Figura 1** ▶

Imagen de neumoperitoneo y sonda PEG alojada en colon.

**CP-058. PRESENTACIÓN CLÍNICA Y DIAGNÓSTICO INUSUAL DEL LINFOMA ESPLÉNICO**

SILVA-RUIZ, MP; LEÓN-MONTAÑES, R; SÁNCHEZ-TORRIJOS, Y

UGC APARATO DIGESTIVO. COMPLEJO HOSPITALARIO REGIONAL VIRGEN DEL ROCÍO, SEVILLA.

**Introducción**

El linfoma difuso de células grandes B es el subtipo de linfoma no Hodgkin (LNH) más frecuente. El diagnóstico habitualmente se realiza por pruebas de imagen; en muy raras ocasiones son necesarios métodos endoscópicos, concretamente en casos de fistulización o compresión extrínseca de otros órganos.

**Caso clínico**

Mujer de 56 años, sin antecedentes de interés, que consulta inicialmente por epigastralgia, digestiones pesadas y vómitos. Analíticamente destaca una anemia ferropénica y un aumento discreto de beta-2 microglobulina y de lactato deshidrogenasa.

Como prueba diagnóstica inicial se realizó una endoscopia oral, en la que se objetivó una lesión submucosa redondeada de 40 mm en fundus cuyas biopsias fueron negativas. Posteriormente se solicitó una TAC abdominal (**Figura 1**) en la que se describe una masa tumoral heterogénea con áreas necróticas que afecta a bazo e infiltra el estómago a nivel del fundus, planteando el diagnóstico diferencial entre carcinoma, GIST y neoplasia primaria esplénica.

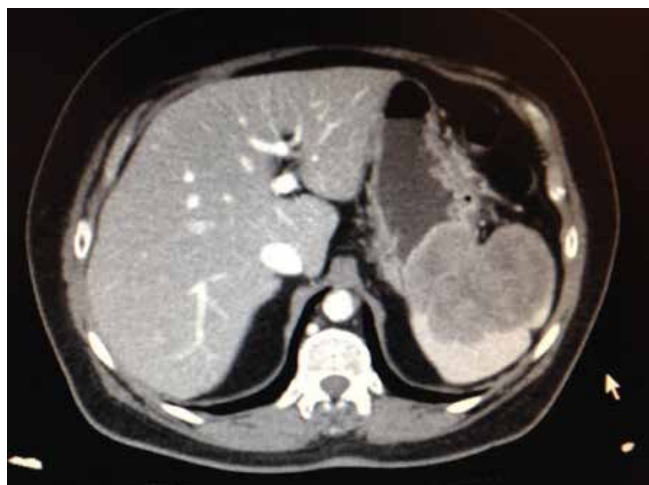Se decide realizar ecoendoscopia con punción-aspiración con aguja fina (USE-PAAF), identificándose una lesión subepitelial, heterogénea, redondeada y bien delimitada, con áreas hipoeogénicas que sugerían necrosis intratumoral (**Figura 2**); parecía depender de la capa muscular estando en íntimo contacto con el bazo en su borde inferior, infiltrándolo ampliamente. Se realizó punción con aguja EchoTip ultra 3-22, de Cook (**Figura 3**) sin incidencias, y la anatomía patológica fue informada como neoplasia sin signos de diferenciación, con estudio inmunohistoquímico compatible con un proceso linfoproliferativo de estirpe B.

Al no poder establecerse un diagnóstico definitivo, se realizó una biopsia percutánea guiada por ecografía (**Figura 4**) que fue informada como linfoma B difuso de células grandes de fenotipo centrogerminal. Se completó el estudio con biopsia de médula ósea y PET-TAC, iniciándose tratamiento quimioterápico objetivándose a los tres meses una respuesta completa del tumor.

**Discusión**

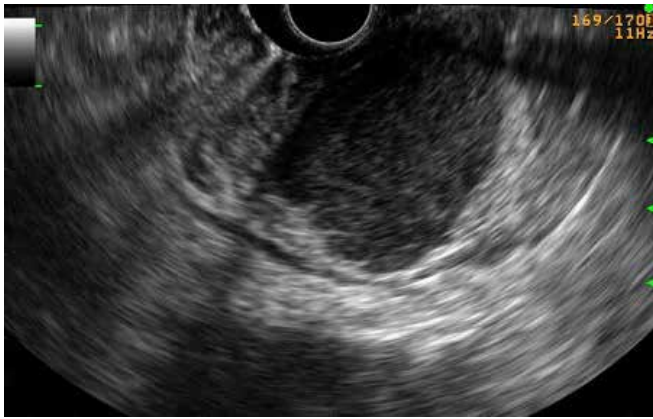Estamos ante un caso de diagnóstico de un linfoma esplénico con afectación gástrica mediante punción por ecoendoscopia. Ante la sospecha de linfoma, se deben utilizar agujas que permitan obtener la mayor cantidad de material posible para un diagnóstico anatomopatológico completo, bien con agujas de mayor calibre (19G), o bien con aquellas que permitan obtener un cilindro del tejido. Es recomendable obtener varias muestras de tejido realizando varios pases para el estudio inmunohistoquímico y citometría de flujo, que aumentan el rendimiento diagnóstico.

El diagnóstico diferencial debe realizarse principalmente con un tumor del estroma gastrointestinal, que presenta unas características endoscópicas y ecoendoscópicas similares, jugando la ecoendoscopia con punción un papel determinante en el proceso diagnóstico.



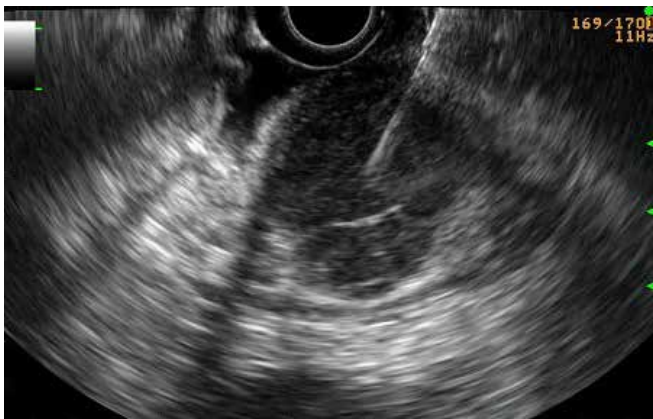**Figura 1** ▶

Corte axial de TAC abdominal en la que se objetiva una masa tumoral de densidad heterogénea con áreas necróticas que afecta a bazo e infiltra el estómago a nivel del fundus.



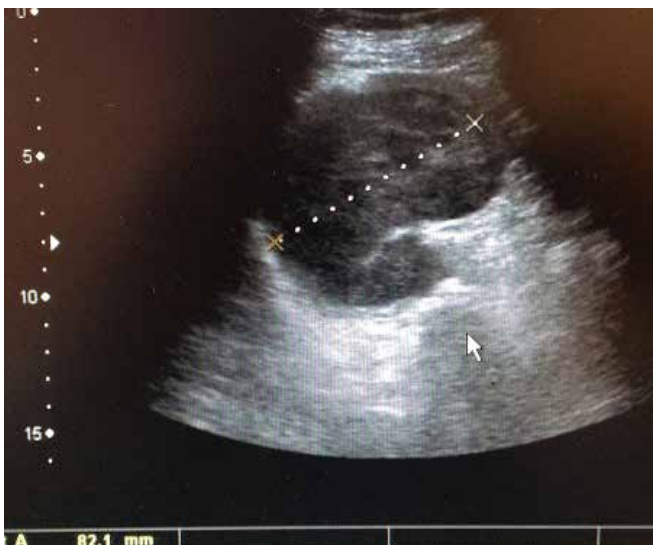**Figura 2**

Imagen ecoendoscópica, se identifica una lesión subepitelial, hipocogénica, con áreas que sugieren necrosis intratumoral y que parece depender de la capa muscular, en íntimo contacto con el bazo.



**Figura 3**

Punción de la lesión con aguja de 22 G.



**Figura 4**

Imagen ecográfica del bazo, de tamaño normal, y ecogenidad heterogénea.

## CP-059. PRESENTACION DE 2 CUERPOS EXTRAÑOS POCO HABITUALES. (CIGARRILLO ELECTRONICO-PROTESIS DENTAL DE 4 PIEZAS)

MOSTAZO-TORRES, J<sup>1</sup>; VILCHEZ-JAIMEZ, M<sup>2</sup>; RUIZ-PADILLA, FJ<sup>3</sup>

<sup>1</sup>SERVICIO APARATO DIGESTIVO. ÁREA DE GESTION SANITARIA CAMPO DE GIBRALTAR, ALGECIRAS.

<sup>2</sup>UNIDAD MEDICINA FAMILIAR Y COMUNITARIA. ÁREA DE GESTION SANITARIA CAMPO DE GIBRALTAR, ALGECIRAS.

<sup>3</sup>UGC MEDICINA INTERNA. ÁREA DE GESTION SANITARIA CAMPO DE GIBRALTAR, ALGECIRAS.

### Introducción

Los cuerpos extraños y la impactación alimentaria son problemas comunes a los que nos enfrentamos los gastroenterólogos. La ingestión de cuerpos extraños puede ocurrir de manera accidental o deliberada, se presenta más en niños entre los 6 meses y los 6 años de edad. Afortunadamente, el 90% de los cuerpos extraños alcanza el estómago sin ser necesaria ninguna intervención. Presentamos 2 casos de extracción de cuerpos extraños poco habituales uno de ellos de forma accidental y otro de forma deliberada.

### Caso clínico

Caso 1: Hombre de 32 años ingresado en un centro especializado en enfermedades mentales, sin antecedentes de interés. Nos avisan del traslado por que ha ingerido su cigarrillo electrónico del que dispone en el centro. Se realiza radiografía objetivando que el cigarrillo está fragmentado en dos partes una de ellas sigue en el estómago y la otra ha avanzado.

Endoscopia se objetiva una de las partes a nivel gástrico y se consigue atrapar con asa gracias a una muesca que posee para enroscarlo con la otra parte y se extrae sin ningún problema. Avanzamos hacia duodeno posteriormente y se objetiva como esta en tercera porción duodenal, conseguimos cogerla y extraerla hasta estómago donde se posiciona mejor y se consigue extraer (Figuras 1-3).

Caso 2: Mujer de 42 años sin antecedentes de interés, acude por que por la noche en relación con un estornudo se le ha caído un puente de 4 dientes que tiene y se ha atragantado se ha quedado sin respiración hasta que después de unos 3-4 minutos ha notado como le ha bajado el puente hasta el estómago, se realiza radiografía objetivándolo a nivel gástrico (Figura 4), se realiza endoscopia observándolo en estómago que está repleto de líquido turbio y restos de comida, se coge cesta y se remueve hasta conseguir encontrar el cuerpo extraño se recoge y se consigue extraerlo (Figura 5).

Ambos procedimientos se realizaron bajo sedación con anestesia.

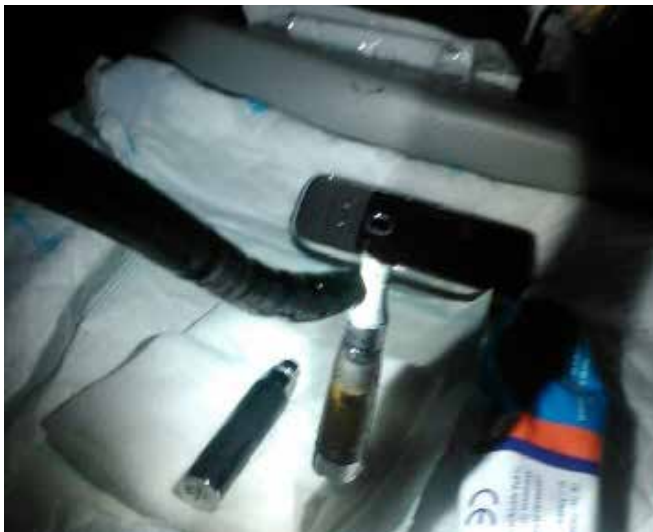### Discusión

La extracción de los cuerpos extraños mediante endoscopia permite identificar el objeto, valorar el estado de la mucosa subyacente y comprobar si se ha producido alguna complicación. Existen factores de riesgo para la extracción endoscópica, como serían que el objeto sea punzante o cortante, la presencia de divertículos esofágicos, la impactación esofágica de más de 24 h o la localización en el tercio

proximal del mismo. Por lo que se recomienda realizarlo entre las 6-12 primeras horas para reducir la probabilidad de complicaciones.



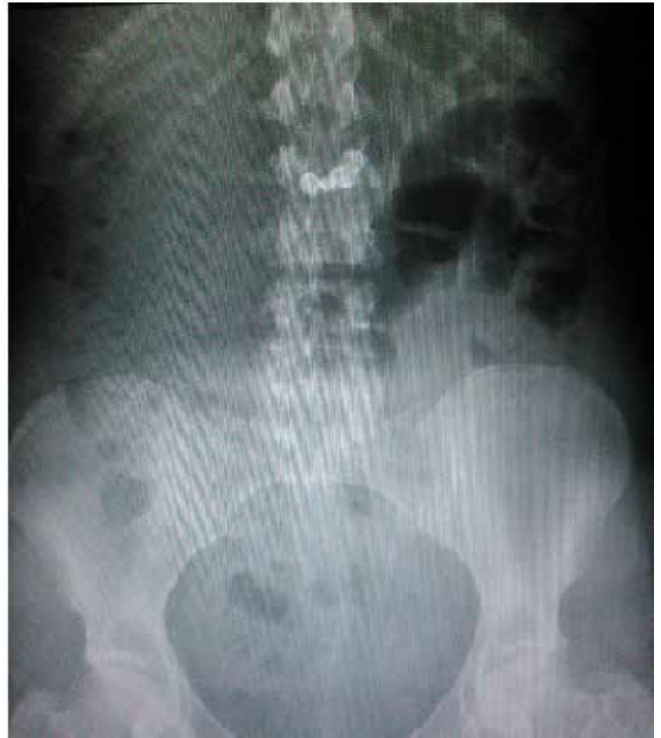**Figura 1** Observamos una parte del cigarrillo electrónico.



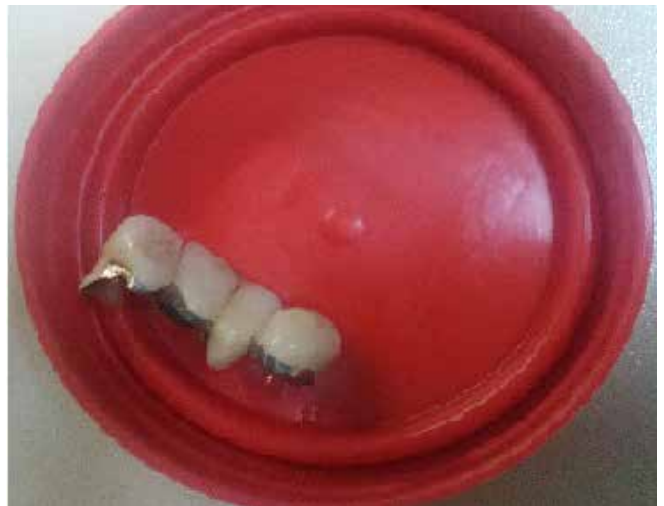**Figura 2** La otra parte del cigarrillo electrónico.



**Figura 3** Se observa el cigarrillo completo.



**Figura 4** Se observa como 4 piezas dentales unidas a nivel de la cavidad gástrica.



**Figura 5** Puente de 4 piezas dentales extraídas.

**CP-060. RESECCIÓN DE GRAN PÓLIPO RECTAL**RAMÍREZ-BOLLERO, JM<sup>1</sup>; MOSTAZO-TORRES, J<sup>2</sup>; VILCHEZ-JAIMEZ, M<sup>3</sup><sup>1</sup>UGC MEDICINA INTERNA. COMPLEJO HOSPITALARIO DE ESPECIALIDADES VIRGEN DE LA VICTORIA, MÁLAGA.<sup>2</sup>SERVICIO APARATO DIGESTIVO. ÁREA DE GESTION SANITARIA CAMPO DE GIBRALTAR, ALGECIRAS.<sup>3</sup>UNIDAD MEDICINA FAMILIAR Y COMUNITARIA. ÁREA DE GESTION SANITARIA CAMPO DE GIBRALTAR, ALGECIRAS.**Introducción**

La resección endoscópica de pólipos adenomatosos de colon disminuye la incidencia de cáncer colorrectal. Los pólipos planos o sésiles mayores de dos centímetros pueden ser un desafío técnico, especialmente aquellos ubicados en el colon derecho. Presentamos el caso de un paciente en el que se realiza la resección de un pólipo rectal tubulovelloso de unos 4-5 cm.

**Caso clínico**

Presentamos el caso de un varón de 49 años. NAMC. No enfermedades relevantes. Intervenido de apendicitis y menisco. No Antecedentes familiares CCR. Acude derivado a consulta por referir desde hace unos meses secreción abundante de moco, refiere que al principio era una pequeña mancha ocasional pero en los últimos meses presenta secreción abundante y tras las deposiciones siente como se le sale un "bultito" que tiene que reintroducir manualmente. No refiere pérdida de peso ni sangrado.

En consulta se realiza tacto rectal objetivando lesión rectal lisa y abundante secreción de moco limpio sin restos de hemo.

Se realiza colonoscopia visualizándose a 2 cm del margen anal una lesión polipoidea, polilobulada, con base amplia, de al menos 4 cm de diámetro, de aspecto morulado y con mucosidad en su superficie (**Figuras 1-3**). Se toman biopsias para estudio y dado que presenta moderada movilidad según histología se programaría para resección endoscópica. AP: Adenoma Tubulovelloso (displasia leve).

A los 15 días se programa nueva colonoscopia: Se procede a la inyección de adrenalina diluida 1:10000 y posteriormente se procede a la resección con asa de diatermia, técnica "piece meal", realizándose la extirpación completa del pólipo, que se deriva en varios fragmentos a histología.

AP: Se remiten múltiples fragmentos pardos polipoides que agrupados miden 8 cm.

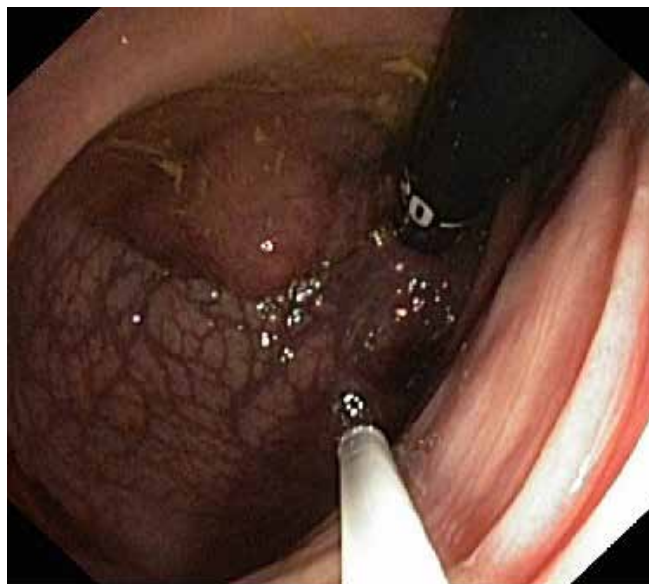
**FRAGMENTOS DE ADENOMA TUBULOVELLOSO (DISPLASIA LEVE)**

Se revisa a los 3 meses objetivando en recto, visualizamos cicatriz de previa polipectomía, sin signos de recidiva ni otras anomalías en la mucosa (**Figuras 4-6**).

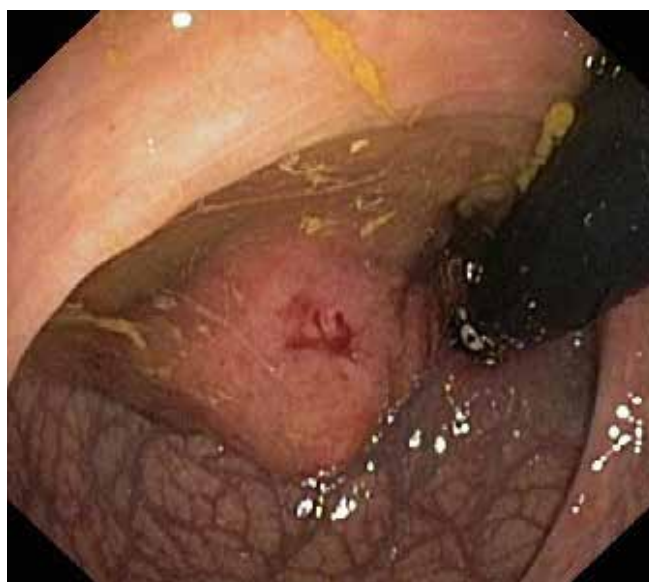**Discusión**

La polipectomía endoscópica de pólipos grandes ( $\geq 2$  cm de tamaño) es una técnica segura, eficaz y más económica que la cirugía, pero no está exenta de complicaciones. Tiene un elevado porcentaje

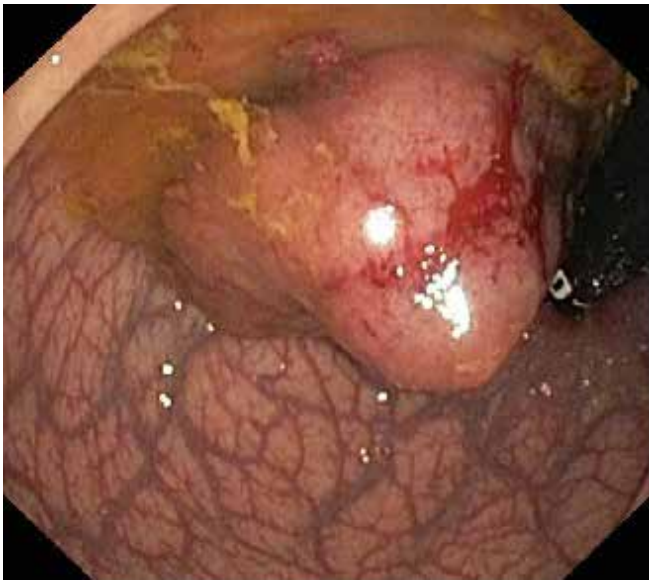de resección completa, y un escaso número de recidivas si se realiza con una técnica adecuada, junto a una baja frecuencia de complicaciones. Se debería considerar como la técnica de elección en este tipo de pólipos, excepto en aquellos que presentasen carcinoma invasor, no se resecase completamente el pólipo o aparecieran complicaciones.

**Figura 1**

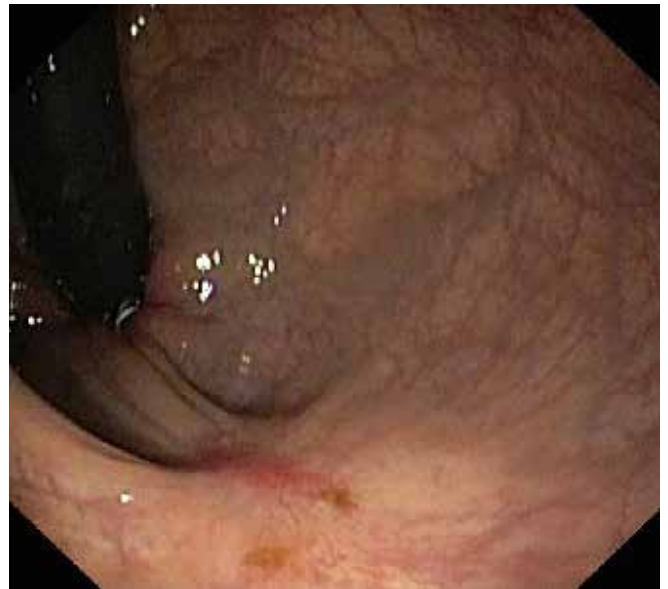Gran pólipo de unos 4 cm a nivel rectal.

**Figura 2**

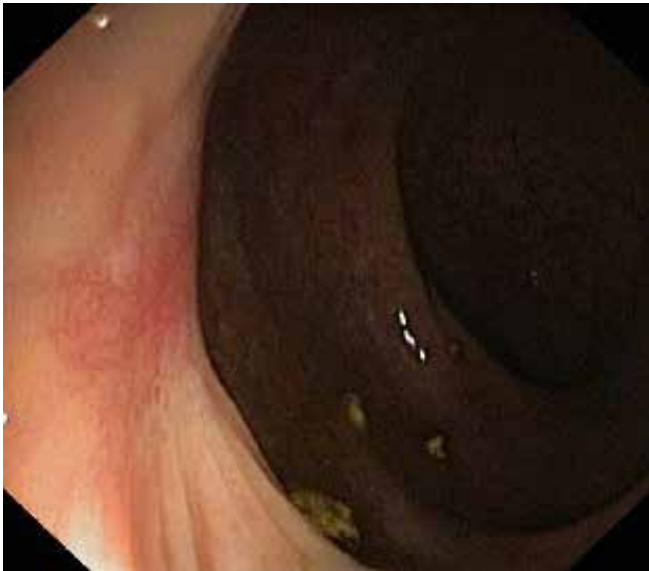Gran pólipo rectal.



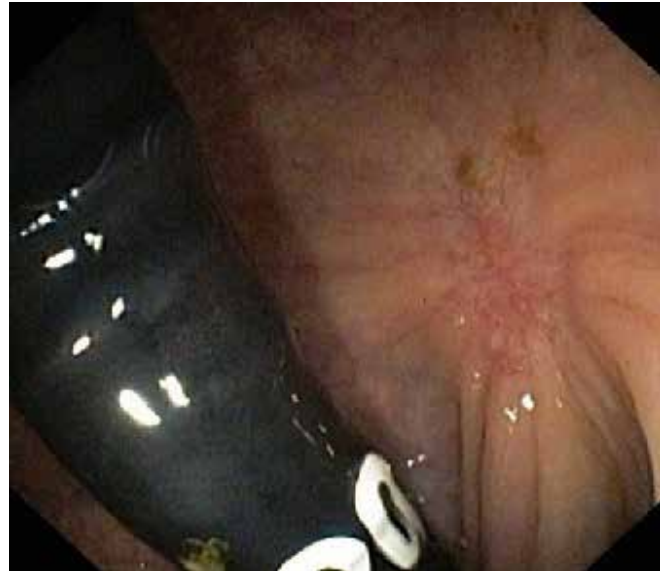**Figura 3** ~~~~~  
Gran pólipo rectal.



**Figura 5** ~~~~~  
Mucosa rectal tras la resección, sin restos del pólipo.



**Figura 4** ~~~~~  
Observamos escara tras 3 meses de la resección.



**Figura 6** ~~~~~  
Cicatriz tras polipectomía de gran pólipo rectal.

**CP-061. RESOLUCIÓN MEDIANTE CPRE DE METÁSTASIS COLEDOCIANA POR MELANOMA**

ÚBEDA-MUÑOZ, M; JÉRVEZ-PUENTE, PI; LÓPEZ-DE HIERRO RUIZ, M; MARTÍNEZ-CARA, JG; REDONDO-CEREZO, E

SERVICIO APARATO DIGESTIVO. COMPLEJO HOSPITALARIO REGIONAL VIRGEN DE LAS NIEVES, GRANADA.

**Introducción**

La gran mayoría de los melanomas malignos surgen de la piel, de las células escamosas de la mucosa, retina y leptomeninges.

El melanoma maligno es un tumor altamente impredecible que puede metastatizar en cualquier órgano, ya que tiene una progresión múltiple, resultando ser una enfermedad diseminada generalizada.

**Caso clínico**

Mujer de 86 años, diagnosticada de melanoma amelanótico estadio III por afectación ganglionar, en seguimiento por consulta de Oncología Médica.

Acude a Urgencias por cuadro de astenia e ictericia cutáneo-mucosa franca, sin fiebre ni dolor abdominal. Exploración abdominal sin datos significativos y analíticamente BT 13.5, BD 9.4, GOT 328, GPT 360, GGT 1255, FA 611. Una ecografía de abdomen muestra: obstrucción de colédoco distal por barro biliar con dilatación de vía biliar extrahepática. Se realiza CPRE: a nivel de papila mayor, se observa lesión redondeada de color pardo que no se desplaza mediante lavado. Se realiza colangiografía, que muestra moderada dilatación coledociana con defecto de repleción en su interior a nivel distal. Se realiza esfinterotomía con salida de masa de aspecto cerebroide de unos 8mm, de consistencia blanda y colocación parda, unida a pared coledociana por pequeña base de implantación. Se extirpa con asa de polipectomía y se recupera para estudio. Tras pases de balón de Fogarty no se arrastra material litiasico, comprobando buen drenaje del contraste. El estudio histológico confirmó la sospecha de metástasis biliar de melanoma: infiltración por melanoma, estudio inmunohistoquímico: TIROSINASA+, MELAN-A + Y HMB4 +, Índice proliferativo KI67:80%.

**Discusión**

En los pocos casos descritos, el síntoma más común es la ictericia, seguido de síntomas digestivos como es el dolor abdominal, náuseas, dispepsia y vómitos. También pueden presentarse como coluria, prurito o hemobilia.

Los melanomas malignos pueden metastatizar vía hematogena a casi cualquier órgano. La teoría más probable en cuanto a las metástasis biliares es que se producen como consecuencia de la implantación en la mucosa de las células tumorales que son eliminadas por la bilis.

El diagnóstico patológico de melanoma metastásico en el conducto biliar común es relativamente difícil. La colangio-RMN es útil de forma complementaria cuando la CPRE es inconcluyente.

La tomografía por emisión de positrones mediante 18F-fluoro-2-desoxi-D-glucosa (PET-FDG) es útil en situaciones como esta, ya que puede poner de relieve la metástasis en sitios inusuales que son fácilmente desapercibidas con métodos de imagen convencional.

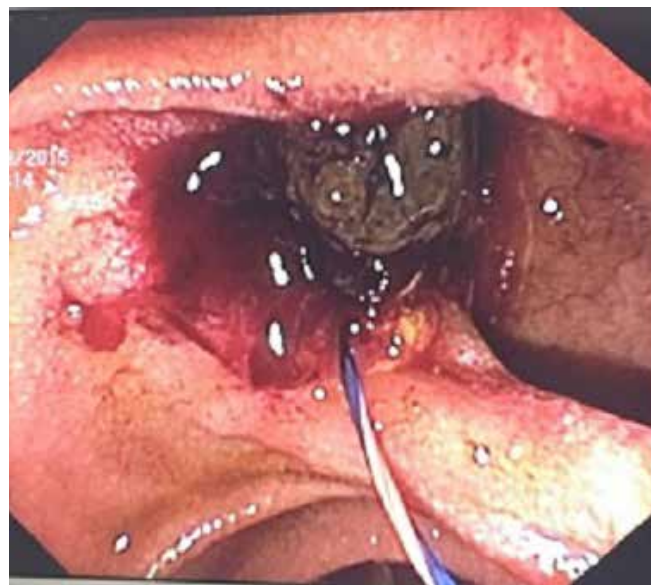
**Figura 1**

Imagen con duodenoscopio tras esfinterotomía.

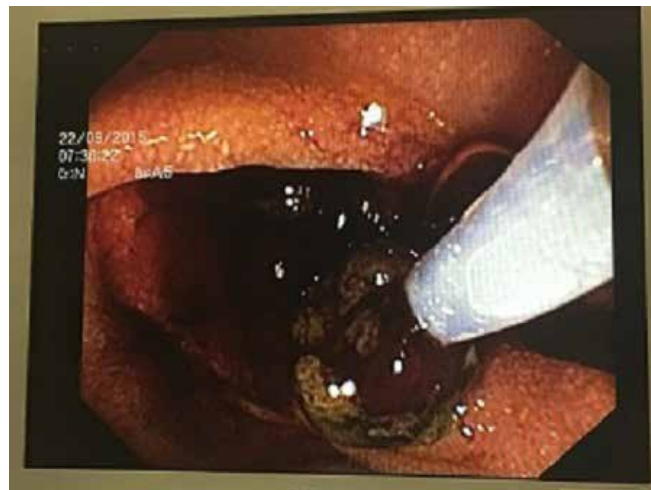**Figura 2**

Imagen con duodenoscopio: resección con asa de polipectomía.

**CP-062. TUMOR CARCINOIDE GÁSTRICO. A PROPÓSITO DE UN CASO.**

SAN JUAN-LÓPEZ, C; ANGUITA-MONTES, MF; GÁLVEZ-MIRAS, A; HALLOUCH-TOUTOUH, S; HALLOUCH-TOUTOUH, S

SERVICIO APARATO DIGESTIVO. COMPLEJO HOSPITALARIO DE ESPECIALIDADES TORRECÁRDENAS, ALMERÍA.

**Introducción**

Los tumores carcinoides o neuroendocrinos del tubo digestivo se diagnostican cada vez con mayor frecuencia debido a las técnicas de identificación de células del sistema neuroendocrino. En ocasiones estos tumores secretan una gran variedad de sustancias vasoactivas que producen el característico síndrome carcinoide.

Los tumores neuroendocrinos gástricos se clasifican en tumores bien diferenciados y mal diferenciados. Los tumores mal diferenciados o carcinomas neuroendocrinos gástricos representan el 5-15% de todos los carcinoides gástricos, suelen aparecer en varones de edad avanzada y el tipo 1 es el más frecuente el cuál se asocia a gastritis crónica atrófica autoinmune.

Suelen ser tumores >5 cm, con comportamiento agresivo provocando la infiltración local extensa. Debido a su pobre diferenciación no son asociados a síndromes de secreción endocrina. Pueden presentarse en cualquier parte del estómago, aunque con frecuencia se localizan en el antro. Debido a su comportamiento tan agresivo estos tumores deben ser tratados de forma radical.

**Caso clínico**

Varón de 53 años con AP de Colangitis Esclerosante primaria y gastritis crónica atrófica. Refiere síntomas dispépticos por lo que se realiza Gastroscoopia en la que se detectan múltiples pólipos gástricos milimétricos en fundus y antro gástrico que se biopsian (FIGURA 1), además de un patrón mucoso en fundus y cuerpo gástrico compatible con gastritis crónica atrófica ya diagnosticada previamente. El diagnóstico final es de tumor neuroendocrino gástrico múltiple tipo I.

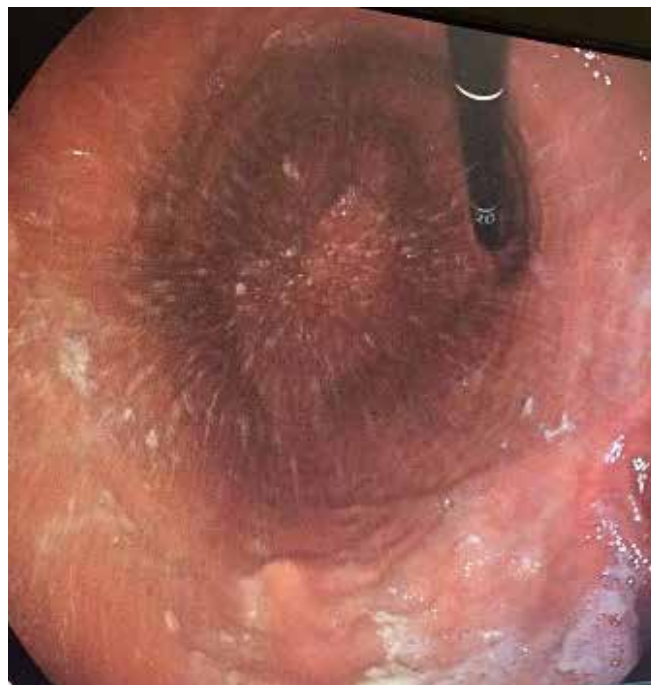Se realiza estudio de extensión con TAC toraco-abdominal visualizándose adenopatías menores de 2 cm cercanas a cavidad gástrica, y Ecoendoscopia con PAAF de adenopatías accesibles cuya citología descarta diseminación metastásica. La Gammagrafía con Octreótide es normal y las determinaciones analíticas sanguíneas y en orina de sustancias vasoactivas son normales a excepción de gastrinemia en torno a 900.

Ante estos hallazgos, se presenta al caso en el Comité Oncológico donde se decide intervención quirúrgica y posterior seguimiento endoscópico. Se realiza antrectomía laparoscópica y anastomosis gastroyeyunal laterolateral en Y de Roux sin presentar complicaciones postoperatorias. A los 11 meses de seguimiento el paciente continúa asintomático y con vigilancia estrecha endoscópica.

**Discusión**

Los tumores neuroendocrinos gástricos son diagnosticados cada día con mayor frecuencia. Los tumores bien diferenciados < 2

cm tienen buen pronóstico, sin embargo, el mal diferenciado o carcinoma neuroendocrino es un tumor altamente agresivo con infiltración local avanzada e incluso alto porcentaje de metástasis en el momento del diagnóstico. Se ha descrito un elevado índice de recurrencia tras su tratamiento. La terapia adyuvante no ha mostrado beneficio en el tratamiento siendo la cirugía radical la mejor opción terapéutica.

**Figura 1**

Pólipos gástricos en fundus.

**CP-063. ÚLCERA RECTAL PRODUCIDA POR CHLAMYDIA TRACOMATIS Y HAEMOPHILUS PARAINFLUENZAE**

CABALLERO-MATEOS, AM<sup>1</sup>; LOPEZ DE HIERRO-RUIZ, M<sup>1</sup>; JIMÉNEZ-ROSALES, R<sup>1</sup>; GUTIÉRREZ-FERNÁNDEZ, J<sup>2</sup>

<sup>1</sup>SERVICIO APARATO DIGESTIVO. COMPLEJO HOSPITALARIO REGIONAL VIRGEN DE LAS NIEVES, GRANADA.

<sup>2</sup>SERVICIO MICROBIOLOGÍA. COMPLEJO HOSPITALARIO REGIONAL VIRGEN DE LAS NIEVES, GRANADA.

**Introducción**

La patología anorrectal constituye un hallazgo frecuente en varones homosexuales con alta promiscuidad. Las causas más frecuentes suelen ser infecciosas, asociadas o no a la infección por VIH. Entre ellas se pueden encontrar lesiones por virus del herpes, sífilis, gonorrea, Chlamydia, Shigella y otra serie de infecciones por protozoos.

**Caso clínico**

Paciente de 34 años con antecedentes hepatitis B aguda en 2013, actualmente con seroconversión (HBsAg negativo, HBsAc positivo). Sífilis secundaria.

Homosexual con relaciones sin protección con múltiples parejas. Consumidor habitual de cocaína, nitratos inhalados, speed y derivados del ácido lisérgico. Convive con un gato, una boa constrictor y veinte ratas, sin revisiones veterinarias.

El paciente acude al servicio de urgencias por cuadro de intensa proctalgia desde hacía dos días, asociada a estreñimiento, un episodio de rectorragia autolimitado y pico febril de 38°C sin foco aparente. Comenta que una semana atrás realizó una autodesimpactación de material fecal a nivel de recto.

A la hora de explorarlo el paciente no colabora por intenso dolor, se apreciaba mediante el tacto rectal sensación de masa a punta de dedo, se ingresa a cargo de cirugía para realizar una exploración anal bajo anestesia. A la mañana siguiente el paciente solicita alta voluntaria.

Se programa para colonoscopia vía ambulatoria, se observa úlcera rectal algo sobreelevada con fondo fibrinado y con cierta depresión central, de características inespecíficas. Se tomaron biopsias para descartar origen infeccioso.

El estudio microbiológico mostró PCR de *Chlamydia trachomatis* y en el cultivo hubo desarrollo de *Haemophilus parainfluenzae* sensible a betalactámicos, quinolonas y sensibilidad intermedia a Azitromicina. Finalmente se le prescribe tratamiento con Doxiciclina durante tres semanas. El paciente se ha mantenido asintomático desde entonces.

### Discusión

Actualmente nos encontramos a la espera del resultado definitivo para determinar el serotipo de la *Chlamydia* y poder discernir si es productora del linfogranuloma venéreo o no. En este tipo de lesiones se hace fundamental el trabajo de microbiología para encontrar el mejor tratamiento posible, además del seguimiento del paciente y las recomendaciones generales, dada la vía de contagio.

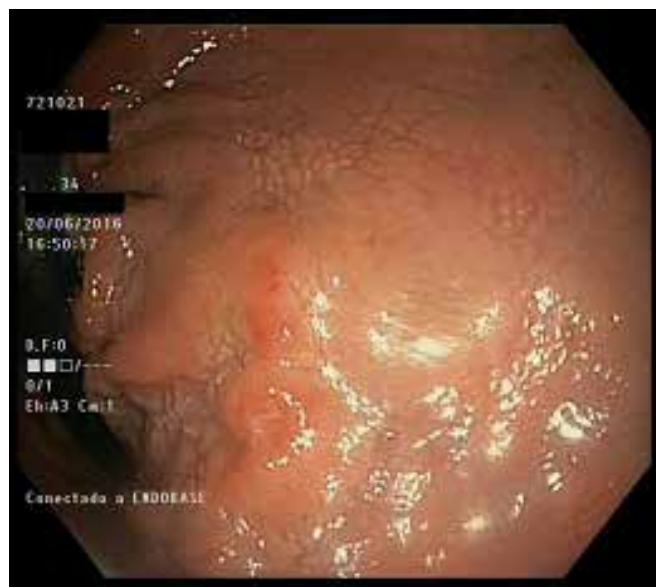

Figura 1

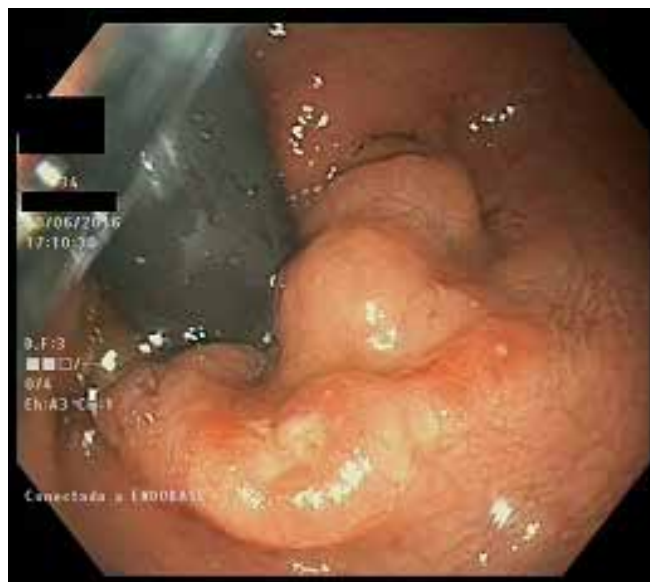

Figura 2

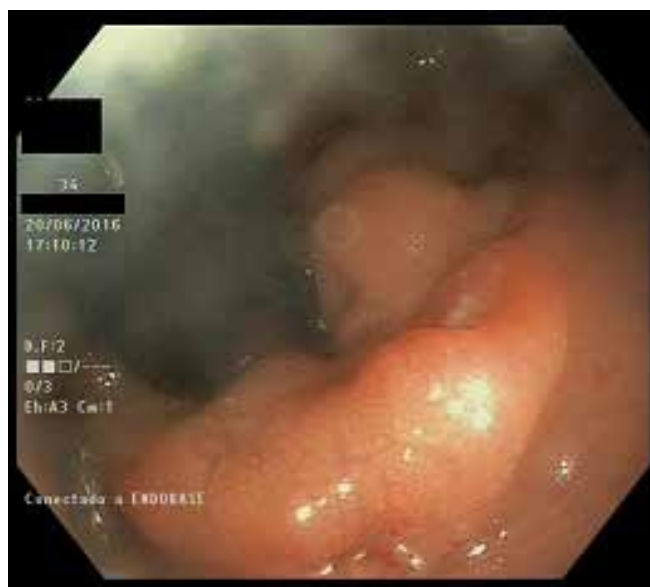

Figura 3

### CP-064. UN CASO PARTICULAR DE DISFAGIA PROGRESIVA

ÚBEDA-MUÑOZ, M; CABALLERO-MATEOS, AM; MARTÍNEZ-CARA, JG; LÓPEZ DE HIERRO-RUIZ, M; REDONDO-CEREZO, E

SERVICIO APARATO DIGESTIVO. COMPLEJO HOSPITALARIO REGIONAL VIRGEN DE LAS NIEVES, GRANADA.

#### Introducción

La disfagia: trastorno de la deglución asociado a numerosas causas. El divertículo epifrénico esofágico es una enfermedad considerada rara (incidencia aproximada 1:500.000/año)

El síntoma más frecuente: disfagia. Otros síntomas pueden

ser: odinofagia, regurgitación, dolor torácico y/o aspiración. Los síntomas suelen progresar en el tiempo y con el tamaño del divertículo.

Se desarrollan en los últimos 10 cm del esófago por aumento de la presión intraluminal del esófago, produciendo la herniación de la mucosa y submucosa a través de las capas musculares.

Se acompaña de un trastorno motor, condicionado por la falta de coordinación entre el esófago distal y el esfínter esofágico inferior.

### Caso clínico

Varón de 59 años sin antecedentes personales de interés. Comenzó a estudiarse en Neumología por dolor torácico atípico en zona precordial y centroescapular de larga evolución, sin cortejo vegetativo, ni relacionado con el esfuerzo. En cuanto a las características clínicas del dolor: localizado a nivel de epigastrio y retroesternal que en ocasiones irradiaba a espalda-región centroescapular; todo ello de 1 año de evolución. Se iniciaba principalmente tras la ingesta de alimento, cediendo de forma espontánea. Además, sensación de plenitud tras ingesta, sin pérdida de peso, ni astenia ni anorexia. Pirosis de forma continua y sin regurgitación de alimentos sin digerir. En los últimos meses, aparece disfagia tanto para sólido como para líquido, sin llegar a ser completa. Con cambios posturales, notaba alivio de los síntomas y cese de la disfagia. En TAC tórax: dilatación del esófago con nivel por contenido líquido en su interior junto con engrosamiento de paredes en tercio distal del mismo, que protruye en la luz; a descartar Neoplasia Esofágica en tercio distal. Imagen dudosa nodular hipodensa en segmento-II hepático que podía tratarse de una metástasis. En EDA: a 30 cm de la arcada dentaria, en tercio distal esofágico, gran divertículo con contenido alimenticio que tras aspirar, no se evidencian lesiones de aspecto neoplásico; junto a una transición esofagogástrica sin alteraciones. TAC-PET; se descarta afectación tumoral macroscópica.

### Discusión

El diagnóstico suele ser tardío por la clínica inespecífica. Se puede diagnosticar fácilmente por radiografía de tórax, esofagograma de bario, endoscopia y manometría.

El tratamiento, conservador, ya que la presencia de un divertículo, per se y su tamaño, no son indicaciones de cirugía. Se reserva la intervención para pacientes con grandes divertículos, disfagia severa, regurgitación o la retención de alimentos con riesgo de neumonía aspirativa.

Las estrategias terapéuticas: miotomía, diverticulectomía y funduplicatura.

La dilatación neumática-endoscópica y la inyección de toxina botulínica: son alternativas para pacientes sintomáticos con trastornos de la motilidad no aptos o que no quieren someterse a cirugía.

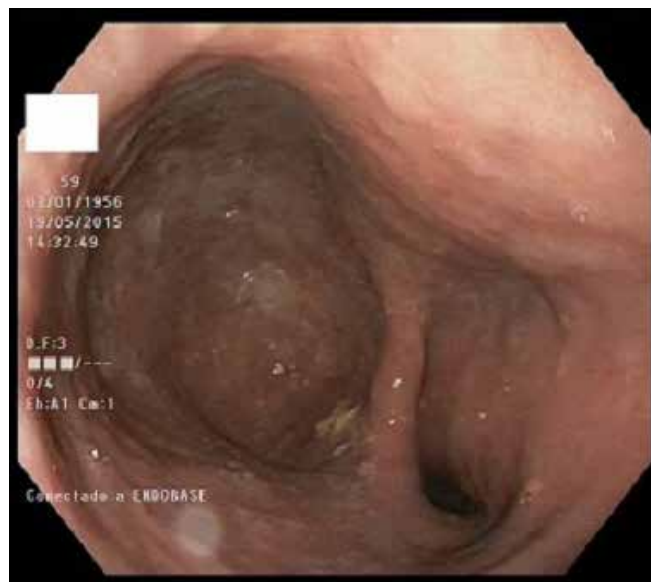

Figura 1

Imagen endoscópica de divertículo esofágico.

## CP-065. AFECTACIÓN GASTRODUODENAL EN LA ENFERMEDAD DE CROHN, UN RETO DIAGNÓSTICO Y TERAPÉUTICO.

JIMÉNEZ-ROSALES, R; ÚBEDA-MUÑOZ, M; VALVERDE-LÓPEZ, F; GÓMEZ-GARCÍA, M

SERVICIO APARATO DIGESTIVO. COMPLEJO HOSPITALARIO REGIONAL VIRGEN DE LAS NIEVES, GRANADA.

### Introducción

La Enfermedad de Crohn (EC) puede englobar a cualquier tramo del tubo digestivo. La afectación gastroduodenal se observa hasta en el 15% de los pacientes, siendo la estenosis pilórica (EP) un hallazgo infrecuente. Presentamos dos casos de EC con asociación de afectación ileal y EP.

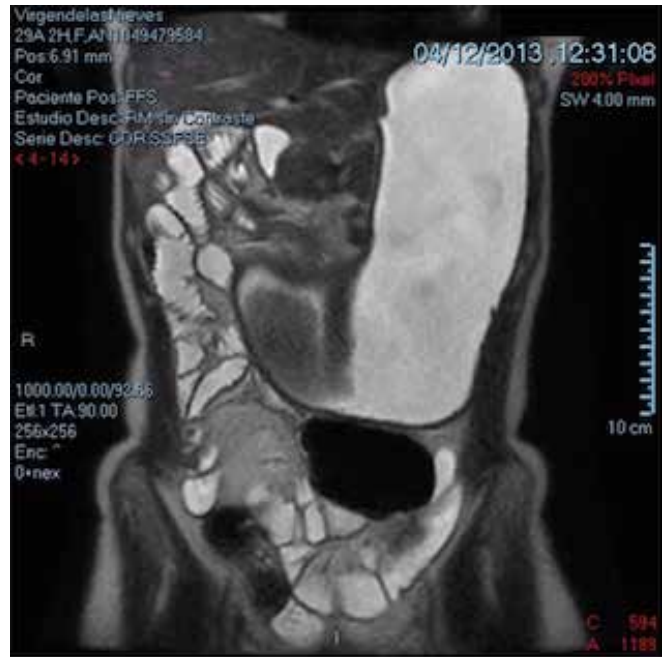### Caso clínico

Mujer de 28 años diagnosticada de EC ileocólica hacía 6 años, en tratamiento con tiopurinas, comienza con clínica de pesadez postprandial, náuseas y vómitos alimenticios ocasionales..., sintomatología que no responde a procinéticos por lo que se realiza endoscopia digestiva alta (EDA) visualizando EC gástrica activa y estómago de retención por EP infranqueable (**Figura 1**), el estudio anatomopatológico mostró inflamación compatible con EC y ausencia de *Helicobacter Pylori* (HP). Se realizó dilatación endoscópica dilatando hasta 12mm; cinco meses después reaparecieron los síntomas. Se solicitó entero-resonancia magnética nuclear (entero-RMN), constatando que persistía EP con estómago de retención (**Figura 2**), decidiendo realizar cirugía (pilorogastroplastia). A pesar de dichos tratamientos, la paciente volvió a presentar clínica, siendo preciso nueva dilatación y posterior laparotomía exploradora que objetivo píloro permeable. Actualmente está pendiente de entero-RMN para decidir actitud.

2º caso: mujer de 52 años diagnosticada hacía 8 años de EC ileal tras presentar abdomen agudo (perforación y peritonitis fecaloidea) que precisó ileocequectomía; con posteriores cuadros suboclusivos que han requerido dos intervenciones quirúrgicas (dos resección ileales) y dos dilataciones endoscópicas posteriores; en tratamiento con tiopurinas, comienza con vómitos vespertinos diarios de características retencionistas. Se solicitó EDA existiendo estómago retencionista como consecuencia de EP infranqueable de aspecto inflamatorio en relación con EC (**Figura 3**), con biopsias informadas como inflamación crónica compatible con EC y ausencia de HP. Se inició tratamiento con adalimumab y se programó intervención quirúrgica realizando gastroenteroanastomosis Bilroth III con buena respuesta. Ocho meses después vuelve a presentar sintomatología repitiendo EDA y visualizando úlcera de boca anastomótica, se pautó IBP, desapareciendo la clínica.

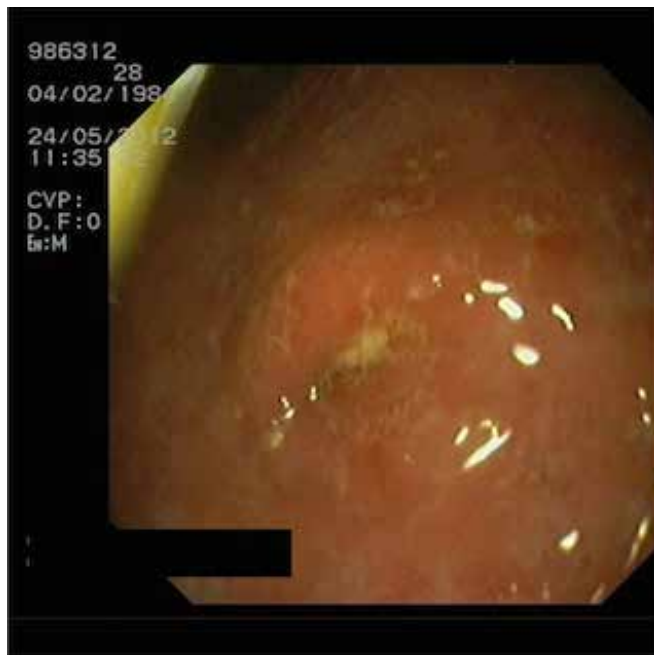**Discusión**

La afectación gastroduodenal puede ser el debut o resultado de la extensión de la EC; se debe sospechar cuando aparezcan dolor abdominal acompañado de náuseas y vómitos. El diagnóstico se obtiene combinando la clínica, técnicas de imagen y estudio endoscópico con biopsias. En la EP el tratamiento médico es poco efectivo (debido a la presencia de fibrosis en la mayoría de las ocasiones) y la cirugía ha sido el tratamiento de elección. Sin embargo, la dilatación endoscópica, ha demostrado ser un procedimiento seguro con eficacia a largo plazo (aunque no ha sido efectivo en estos casos), siendo una alternativa viable a la cirugía. Aun así, la elección del tratamiento adecuado sigue siendo un reto y no siempre aparece la respuesta deseada. En la actualidad, hay quien propone realizar EDA al diagnóstico de Celso que, permitiría un diagnóstico precoz y la posibilidad de respuesta a tratamientos médicos.



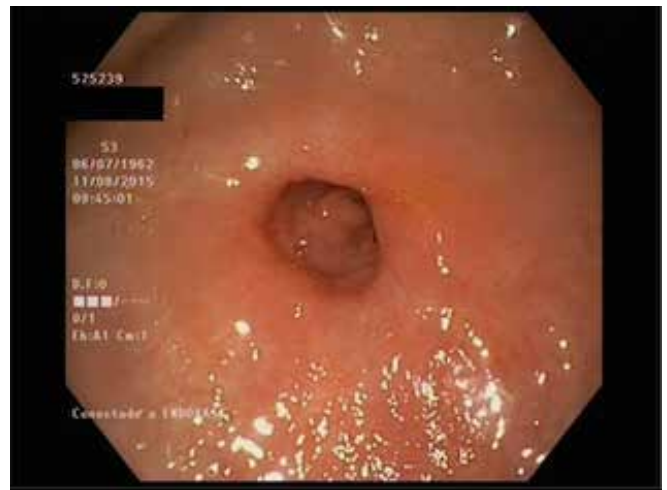**Figura 2** ~~~~~

Entero-RMN: muestra importante distensión gástrica con estómago retencionista consecuencia de estenosis pilórica.



**Figura 1** ~~~~~

EDA: estenosis pilórica infranqueable.



**Figura 3** ~~~~~

EDA: estenosis pilórica infranqueable.

**CP-066. CROHN METASTÁSICO CUTÁNEO**

GUERRA-VELOZ, MF; MORENO-MÁRQUEZ, C; BENÍTEZ-ROLDAN, A; HERGUETA-DELGADO, P; CAUNEDO-ÁLVAREZ, A

UGC APARATO DIGESTIVO. COMPLEJO HOSPITALARIO REGIONAL VIRGEN MACARENA, SEVILLA.

**Introducción**

Entre las manifestaciones extraintestinales de la enfermedad de Crohn, la piel se ve afectada en el 20-40% de los casos. En 1965, Paks y cols describieron por primera vez una reacción granulomatosa no caseificante en piel de enfermos con enfermedad de Crohn, localizada en lugares anatómicamente distantes del tracto gastrointestinal, denominándola Crohn metastásico cutáneo.

**Caso clínico**

Varón de 52 años, diagnosticado de espondilitis anquilosante y sacroileitis bilateral, todo en el contexto de enfermedad de Crohn ileocólica con manifestaciones articulares, tratado con adalimumab, con dosis de mantenimiento de 40mg sc cada dos semanas, manteniéndose en remisión hasta el momento.

Consulta por lesión papular de reciente aparición, ulcerada, con bordes necróticos y lesiones papulares satélites. (Figura 1), que ha recibido tratamiento con corticoides tópicos, antihistamínicos, antibióticos, sin hallarse mejoría. El estudio histológico fue informado como dermatitis granulomatosa no caseificante compatible con Crohn metastásico, (Figura 2). Las tinciones de Ziehl Neelsen y PAS fueron negativas.

Se instauró tratamiento con corticoides sistémicos a expensas de 30 mg de prednisona al día durante tres semanas, con mejoría clínica.

**Discusión**

El Crohn metastásico cutáneo (CMC) consiste en una manifestación extraintestinal rara, no existiendo datos de su incidencia, dado los escasos casos publicados. Parece tener predisposición en adultos jóvenes con afectación colónica, aunque se han publicado casos en la edad pediátrica, pueden estar en relación con la actividad de la enfermedad o preceder meses o incluso años al inicio de la misma.

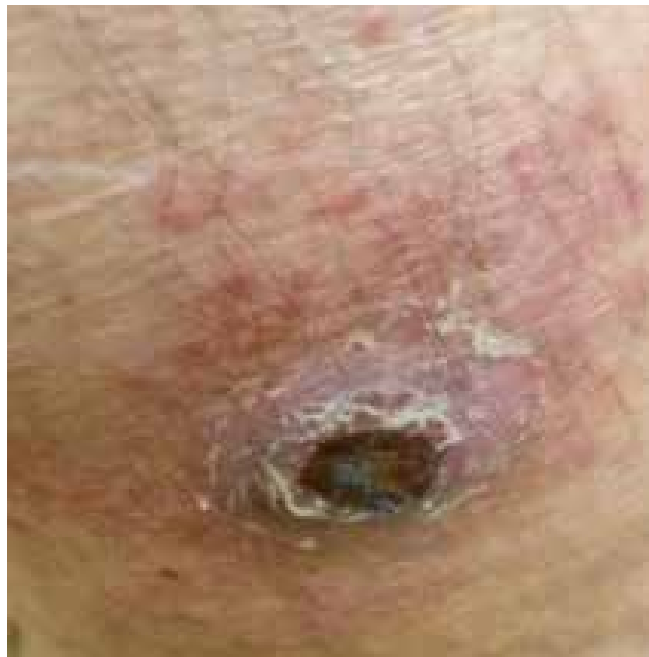No se conoce su mecanismo fisiopatológico con certeza. No se presenta de forma típica y homogénea; pudiendo hacerlo como lesiones únicas, múltiples, agrupadas, o diseminadas en forma de pápulas, nódulos, placas, o úlceras. Afecta en un 50% a los genitales, pero puede presentarse también en brazos, piernas, tronco, abdomen y rara vez en la cara.

Es importante, por la similitud clínica, realizar un diagnóstico diferencial con: eritema nodoso, sarcoidosis, pioderma gangrenoso, hidradenitis supurativa, y enfermedades infecciosas de la piel. El diagnóstico es anatomopatológico observando granulomas no caseificantes compuestos por células gigantes de Langerhans, histiocitos epitelioides, linfocitos.

No un tratamiento único. Se han utilizado corticoides tópicos

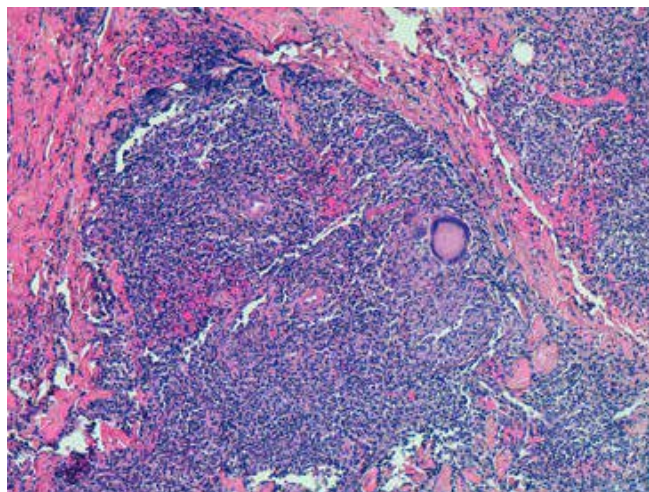
y sistémicos, metronidazol, inmunosupresores (azatioprina, metrotexate y ciclosporina) con buenos resultados. En casos de refractariedad se han utilizado los anti-TNF, o extirpación quirúrgica con desbridamiento de la lesión.

Se presenta un caso de CMC como una lesión única, en un paciente con enfermedad de Crohn ileocólica y manifestaciones extradigestivas (espondilitis anquilosante y sacroileitis) en tratamiento de mantenimiento con Adalimumab, con buen control clínico.



**Figura 1**

Lesión papular cutánea.



**Figura 2**

Granuloma no caseificante.

## CP-067. DEBUT ENFERMEDAD DE CROHN CON AFECTACION DUODENAL A LOS 72 AÑOS

RAMÍREZ-BOLLERO, JM<sup>1</sup>; MOSTAZO-TORRES, J<sup>2</sup>; VILCHEZ-JAIMEZ, M<sup>3</sup>

<sup>1</sup>UGC MEDICINA INTERNA. ÁREA DE GESTION SANITARIA CAMPO DE GIBRALTAR, ALGECIRAS.

<sup>2</sup>SERVICIO APARATO DIGESTIVO. ÁREA DE GESTION SANITARIA CAMPO DE GIBRALTAR, ALGECIRAS.

<sup>3</sup>SERVICIO MEDICINA FAMILIAR Y COMUNITARIA. ÁREA DE GESTION SANITARIA CAMPO DE GIBRALTAR, ALGECIRAS.

### Introducción

La localización esofagogastroduodenal de la enfermedad de Crohn es poco habitual, siendo la frecuencia variable entre el 0,4-4%. Afecta por igual a hombres y mujeres, con un máximo de incidencia entre los 25-30 años. Presentamos el caso poco frecuente de una mujer que debuta a los 72 años con afectación duodenal.

### Caso clínico

Mujer de 72 años de origen alemán. Afincada en España. DM2 con mal control y sin realizar tratamiento prescrito. Acude a urgencias obligada por su marido refiriendo un cuadro de dolor abdominal de más de 2 meses de evolución asociado a vómitos y astenia muy marcada en los últimos 3-4 meses, además refiere pérdida de unos 15 kg durante estos 4 meses.

Análítica destaca hb 8,7, plaquetas 397.000. Leucocitosis 17300(82%N), TP 73%, Creatinina 1.5, urea 59, amilasa 69 y PCR 79.

Dado el deterioro general de la paciente y el dolor abdominal se realiza TAC abdominal observando un engrosamiento de las paredes duodenales con aumento de atenuación de la grasa adyacente que afecta a las 4 porciones duodenales compatible con una duodenitis. Dado que no se observan estenosis en grandes vasos nos sugiere proceso inflamatorio crónico (enfermedad de Crohn?) y menos probable origen isquémico. No abscesos ni colecciones drenables.

En Gastroscofia se observa cavidad gástrica completamente normal. A partir de bulbo se observan úlceras geográficas planas fibrinadas y friables al corte de amplia extensión que se prolongan hasta pasados unos cm de la papila, posteriormente se observa mucosa de aspecto inflamatorio sin erosiones. Se toman múltiples biopsias.

AP: Se aprecia inflamación focal transmural con agregados linfocíticos. Además se observan algunos granulomas no caseosos. Dando como diagnóstico posible enfermedad de Crohn.

Se inició tratamiento con corticoides a dosis de 1mg. por kg. De peso con mejoría clínica de la paciente, comenzó con tolerancia a dieta siendo dada de alta a los 10 días. Se revisó en consulta semanalmente consiguiendo mejoría clínica y 5 kg peso en los 2 primeros meses.

### Discusión

La EC es un trastorno inflamatorio crónico que puede afectar a cualquier parte del tracto digestivo, desde la boca hasta el ano.

Aunque se manifiesta preferentemente en íleon terminal y colon, el tracto gastrointestinal alto puede afectarse en raras ocasiones. El diagnóstico se basa en los hallazgos clínicos, endoscópicos e histológicos. El tratamiento de la EC del tracto gastrointestinal proximal es similar al indicado en la EC distal. Se emplean habitualmente glucocorticoides, asociados a inhibidores de la bomba de protones.

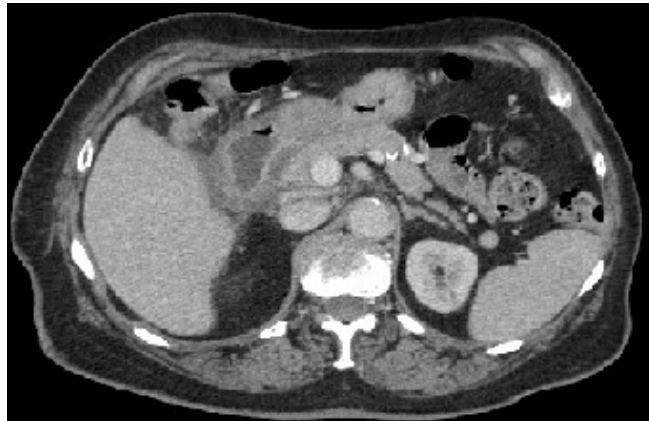

Figura 1

Engrosamiento de las paredes duodenales con aumento de atenuación de la grasa adyacente que afecta a las 4 porciones duodenales compatible con una duodenitis.

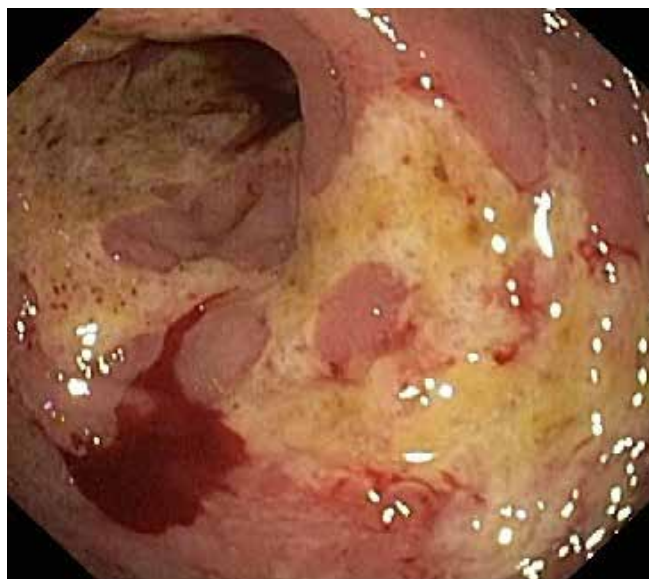
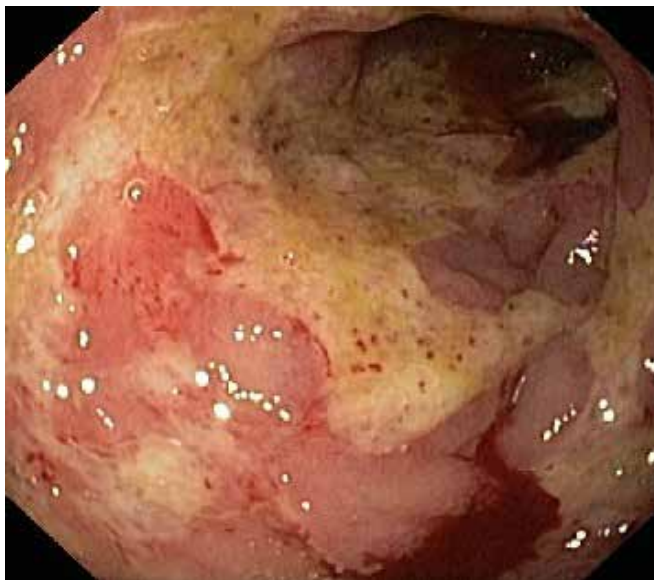


Figura 2

Úlceras geográficas planas fibrinadas y friables al corte de amplia extensión.



**Figura 3**

Úlceras geográficas planas fibrinadas y friables al corte de amplia extensión.

**CP-068. DEBUT ENFERMEDAD DE CROHN EN FORMA DE Pioderma GANGRENOSO EN TOBILLO**

RAMÍREZ-BOLLERO, JM<sup>1</sup>; MOSTAZO-TORRES, J<sup>2</sup>; VILCHEZ-JAIMEZ, M<sup>3</sup>

<sup>1</sup>UGC MEDICINA INTERNA. ÁREA DE GESTION SANITARIA CAMPO DE GIBRALTAR, ALGECIRAS.

<sup>2</sup>SERVICIO APARATO DIGESTIVO. ÁREA DE GESTION SANITARIA CAMPO DE GIBRALTAR, ALGECIRAS.

<sup>3</sup>SERVICIO MEDICINA FAMILIAR Y COMUNITARIA. ÁREA DE GESTION SANITARIA CAMPO DE GIBRALTAR, ALGECIRAS.

**Introducción**

El pioderma gangrenoso (PG) es una lesión cutánea grave de etiología no conocida. Fue descrita por primera vez en 1930 y se asocia tanto a enfermedades sistémicas como a la EII. Presentamos el caso de una mujer joven que durante un ingreso por celulitis en el tobillo fue diagnosticada de PG tras realizar colonoscopia y evidenciar lesiones compatibles con enfermedad de Crohn.

**Caso clínico**

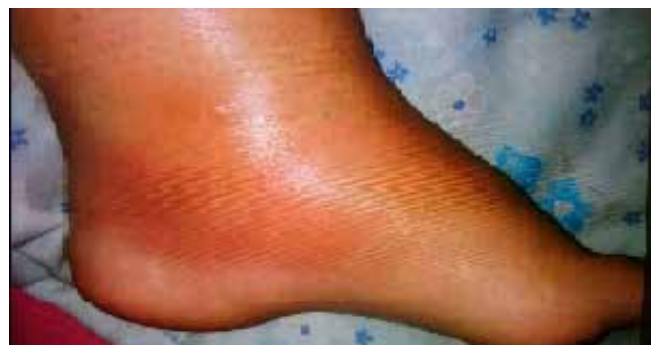Paciente de 24 años sin alergias conocidas. Sin enfermedades prevalentes salvo desde hace unos 2 años alteración del hábito intestinal que estaba catalogado de colon irritable. Acude a Urgencias por presentar desde hace unos 20 días eritema y edema de zona interna de tobillo izquierdo, se trató con amoxicilina+clavulanico con empeoramiento progresivo, por lo que se cursó ingreso para estudio y tratamiento iv. En analítica destaca Hb 7.8 (VCM 77), Leu 27700 (Nabs 25200), PCR 202, Creat 1.10.

Aumentando el edema y apareciendo una lesión ampollosa con contenido purulento evolucionando a úlcera con fondo necrótico (**Figuras 1 y 2**). Se realizó RMN sin objetivar afectación

ósea, patología limitada a tejido celular subcutáneo, 8 cultivos negativos, se realizó desbridamiento quirúrgico con colocación de VAC sin mejoría. En control hemograma: 7.1hb, se transfundió 2 concentrado de hematíes. Se realizó estudio completo anemia: detectando calprotectina en 329 y añadido a que sigue refiriendo hasta 4 deposiciones diarias sin productos patológicos, se realiza ileocolonoscopia objetivando pequeñas úlceras y mucosa de aspecto inflamatorio a nivel de ileon distal y ciego. Se toman biopsias y se inicia tratamiento con corticoides con mejoría inicial de la lesión del pie. Los restos de tejidos que se mandaron a AP tras desbridamiento: compatibles con Pioderma Gangrenoso y las ileales y cecales con diagnóstico de enfermedad de Crohn.

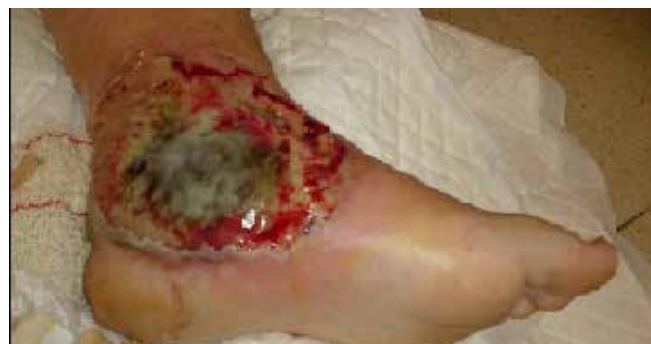**Discusión**

El PG es una dermatosis neutrofilica de causa desconocida que se manifiesta como úlceras cutáneas dolorosas. Aproximadamente el 50% de los pacientes tiene alguna enfermedad sistémica de base, siendo las más frecuentes la EII, los trastornos mieloproliferativos y diferentes formas de artropatía (tanto la espondiloartritis como la artritis reumatoide). En ocasiones, esta dermatosis puede preceder, seguir o aparecer al mismo tiempo que la enfermedad con la que están asociadas. En algunos pacientes que presentan EII el control de la enfermedad intestinal desemboca en el control también del PG, pero esto no ocurre en todos los pacientes, en muchos casos para conseguir control del PG es necesario el uso de tratamiento biológico.



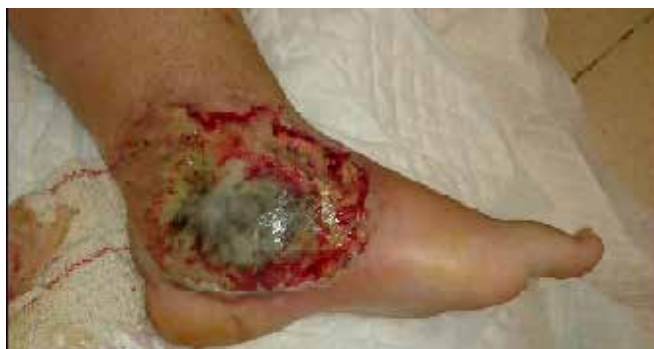**Figura 1**

Celulitis inicial.



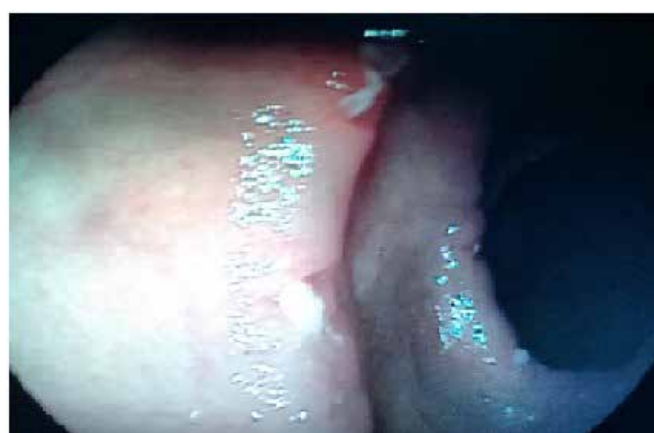**Figura 2**

Área necrótica tobillo en relación con pioderma gangrenoso extenso.



**Figura 3**

Área necrótica tobillo en relación con pioderma gangrenoso extenso.



**Figura 4**

Se observan pequeñas úlceras y mucosa de aspecto inflamatorio a nivel de íleon distal.

### CP-069. ECULIZUMAB EN LA ENFERMEDAD DE CROHN: NUEVAS SENDAS HACIA EL FUTURO

SÁNCHEZ-TORRIJOS, YM; TRIGO-SALADO, C; MEJÍAS-MANZANO, MÁ; DE LA CRUZ-RAMÍREZ, MD; LEO-CARNERERO, E

UGC APARATO DIGESTIVO. COMPLEJO HOSPITALARIO REGIONAL VIRGEN DEL ROCÍO, SEVILLA.

#### Introducción

Actualmente, el arsenal terapéutico disponible para el tratamiento de la enfermedad inflamatoria intestinal (EII) comprende la utilización de aminosalicilatos, corticoides, antibióticos, probióticos, inmunomoduladores, y fármacos biológicos; sin embargo, un número variable de pacientes no responden a dichas terapias, y precisan finalmente cirugía.

A continuación presentamos un caso de un paciente con enfermedad de Crohn (EC) que tras desarrollar un síndrome hemolítico urémico atípico (SHUa) ha permanecido en tratamiento con eculizumab en monoterapia, con curación radiológica y clínica de su enfermedad.

#### Caso clínico

Mujer de 26 años con EC ileal diagnosticada en 2010 que comenzó tratamiento con azatioprina por actividad clínica mantenida en Mayo 2011, requiriendo ciclo de esteroides 6 meses después por síntomas de actividad, con buena evolución posterior.

En noviembre de 2012 ingresó por microangiopatía trombótica secundaria a SHUa, por lo que se suspendió la azatioprina, persistiendo con mala evolución a pesar de medidas habituales y plasmaféresis, iniciando tratamiento con eculizumab.

Desde entonces la paciente se ha mantenido asintomática desde el punto de vista intestinal, con hemograma y valores de reactantes de fase aguda normal, y enterorresonancia magnética sin alteraciones significativas.

#### Discusión

En la EC se produce una activación no controlada de las células T CD4+, cuya activación da lugar a la secreción de citocinas clave como el TNF- $\alpha$  (diana de la terapia biológica), que desencadena una respuesta inflamatoria con procesos de destrucción tisular que se perpetúa por la alteración de los mecanismos que limitan la inflamación. Distintos estudios han demostrado que en la EC se produce un aumento de C3, C4 y C9, así como una disminución de la capacidad para la degradación de C3 activado, actuando en el mantenimiento del proceso inflamatorio crónico.

El eculizumab es un anticuerpo monoclonal humanizado que actúa inhibiendo la activación del C5 y bloqueando la generación de anafilotoxina proinflamatoria C5a y la vía lítica del complemento, y con ello, la formación del complejo de ataque de membrana.

En nuestro caso, se inició tratamiento con dicho fármaco por el SHUa, manteniéndolo durante 3 años en monoterapia, sin tratamiento específico para la EC, permaneciendo sin manifestaciones clínicas, analíticas ni radiológicas de la misma, pudiendo plantear así una nueva línea de estudio tanto para profundizar en el conocimiento de la fisiopatología de la enfermedad y el papel del sistema de complemento en la misma, como para investigar sobre nuevas dianas terapéuticas para la EII.

### CP-070. EVOLUCIÓN DE LA ENFERMEDAD INFLAMATORIA INTESTINAL EN PACIENTES CON TRATAMIENTO DEPURATIVO Y RECOMENDACIONES DIETÉTICAS INDIVIDUALIZADAS

GUERRERO-AZNAR, MD<sup>1</sup>; CASTRO-LARÍA, ML<sup>2</sup>; VILLANUEVA-GUERRERO, MD<sup>1</sup>; GUERRERO-AZNAR, A<sup>1</sup>; MALDONADO-PÉREZ, B<sup>2</sup>; BALLESTEROS-DUARTE, JF<sup>1</sup>

<sup>1</sup>UGC FARMACIA. COMPLEJO HOSPITALARIO REGIONAL VIRGEN MACARENA, SEVILLA.

<sup>2</sup>UGC GASTROENTEROLOGÍA. COMPLEJO HOSPITALARIO REGIONAL VIRGEN MACARENA, SEVILLA.

#### Introducción

: Analizar la evolución de pacientes con enfermedad inflamatoria

intestinal (EII) antes y después de tratamiento nutricional y depurativo individualizado en base a exámenes de kinesiología. Comparar índices y test de actividad y encuestas de calidad de vida.

**Material y métodos**

Estudio observacional, retrospectivo cuali/cuantitativo mediante entrevista telefónica semiestructurada de una cohorte de los pacientes con confirmación histológica de EII por colonoscopia, en tratamiento en una consulta de kinesiología en marzo de 2014. Proyecto revisado por el comité ético del hospital.

1- Descripción del problema de salud por el paciente y como lo ha tratado con medicina alopática y añadiendo tratamiento dietético y depurativo.

2- Realización de test de actividad y encuesta de calidad de vida.

Los datos se limitan a pacientes de una consulta, y el paciente en la entrevista puede magnificar o reducir su percepción en el tiempo.

**Resultados**

Se ha contactado con 21 pacientes, no se incluyen 4 por el motivo de la consulta. Se hace la encuesta semiestructurada a 17 pacientes con EII (10 colitis ulcerosa –CU- y 7 Crohn –EC-). Datos basales en tabla 1.

Tras tratamiento depurativo específico y retirada de trigo de la alimentación durante al menos 6 meses, de los 12 pacientes que acuden con actividad: en los 6 con EC, Truelove-Witts pasa de una mediana (IC) de 12,5(10,5-13,25) a 6,5(6--9,25). P wilcoxon: 0,042. (Figuras 1 y 2)

y en los 6 de CU, Harvey y Bradshaw), de 12,5 (5,5-16) a 3 (0,75-4,75). A estos 12 pacientes se les retiró el trigo de su dieta en el periodo de estudio. Figuras 3 y 4.

En la encuesta de calidad de vida IBDQ-9, 13 de 14 pacientes notan mejoría, de una mediana 22 (IC) (19,25-28) a 52(47-55,5) P =0,001 (wilcoxon). Figura 5.

Los pacientes antes y después de este tratamiento, seguían tomando la misma medicación de base en un 29%, dejaron la medicación en algún momento el 53% y de forma continua 18%.

30% de los pacientes consideran que han desaparecido todos sus problemas de salud tras el tratamiento dietético y depurativo.

**Conclusiones**

El tratamiento depurativo y dietético individualizado durante al menos 6 meses, con retirada de trigo de la alimentación, asociado al tratamiento habitual, mejora la calidad de vida de los pacientes con IBD.

Serían necesarios ensayos clínicos para confirmar la relación de tratamientos depurativos y dieta individualizada añadidos al tratamiento alopático en base a un diagnóstico mediante kinesiología, con el mantenimiento de la remisión y calidad de vida en EII.

Características	entrevistados (17)	Crohn(7)	CU(10)
<b>Sexo nº(%)</b>			
•Hombres	9(53%)	4 (24%)	5(29%)
•Mujeres	8(47%)	3 (18%)	5(29%)
<b>Edad media (DS), mediana</b>	40 (16), 37	29(16)45	49(12)31
<b>Edad al diagnós. (DS), mediana</b>	27 (12)24	33(11)31	20(10)22
<b>Estado civil</b>			
•Soltero	5(29,4%)	3(42,9%)	2(50%)
•Casado o con pareja	10(58,8%)	4(57,1%)	6(60%)
•Divorciado, viudo	2(11,8%)	-	2(20%)
<b>Estudios</b>			
•Primaria	6(35,3%)	1 (14,3%)	5(50%)
•Bachiller	5(29,4%)	3 (42,8%)	2(20%)
•Superiores	4(23,5%)	2 (28,6%)	2(20%)
•Sin estudios	2(11,8%)	1 (14,3%)	1(10%)
<b>Tabaco antes del diagnóstico</b>			
•si	7(41,2%)	2(28,6%)	5(50%)
<b>Tabaco tras diagnóstico</b>			
•si	3(17,6%)	1(14,3%)	2(20%)
<b>Cirugía Previa</b>	2 (11,8%)	1(14,3)	1(10%)
<b>Manifestaciones extra-digestivas</b>	9(53%)	3(17,6%)	6(35,3%)
<b>Meses de evolución hasta diagnóstico por médico: media(DS) mediana</b>	3,65 (5,9)2	6,5(8,6)2	1,65(1,29)1
<b>Satisfacción del paciente con medicación habitual</b>			
•Si	6(35,29%)	-	6(60%)
•No	3(17,65%)	2(28,6%)	1 (10%)
•No suficiente	8(47,05%)	5(71,4%)	3(30%)

**Tabla 1** Características sociodemográficas y relacionadas con la enfermedad de la población de estudio (entrevista semiestructurada).

Características	entrevistados (17)	Crohn(7)	CU(10)
mesalazina (oral/rectal)	14(82,35%)	7(41,18%)	7(41,18%)
corticoides	10(58,82%)	6(35,29%)	4(23,53)
inmunosupresores	8(47,06%)	6(35,29%)	2(11,76%)
antiH2 o IBP	2(11,76%)	1(5,88%)	1(5,88%)
tiopurínicos	1(5,88%)	1(5,88%)	-
anticuerpos monoclonales	1(5,88%)	-	1(5,88%)

**Tabla 2** Tratamiento médico al inicio de kinesiología.

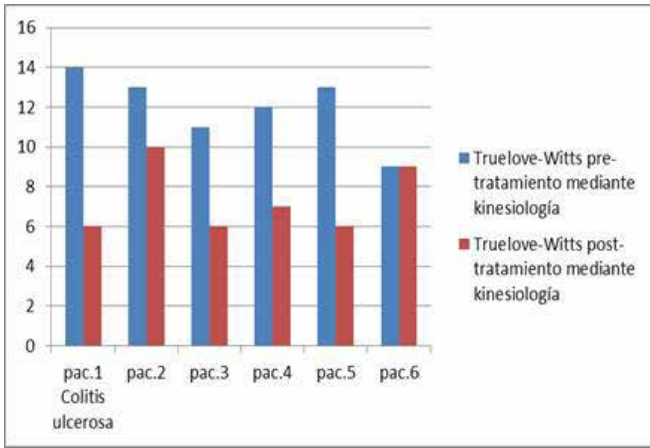


Figura 1 Test actividad.

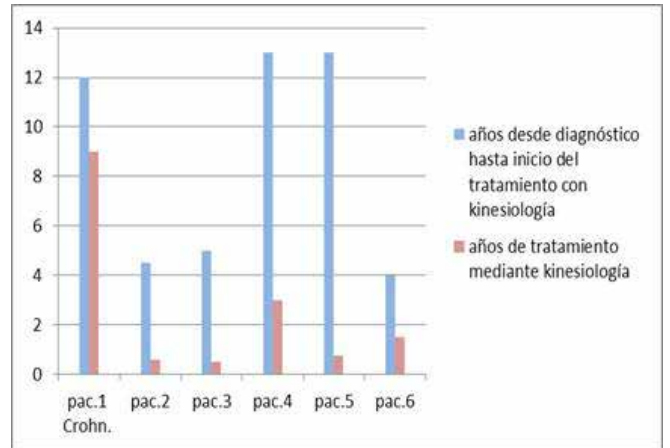


Figura 4 Tiempos.

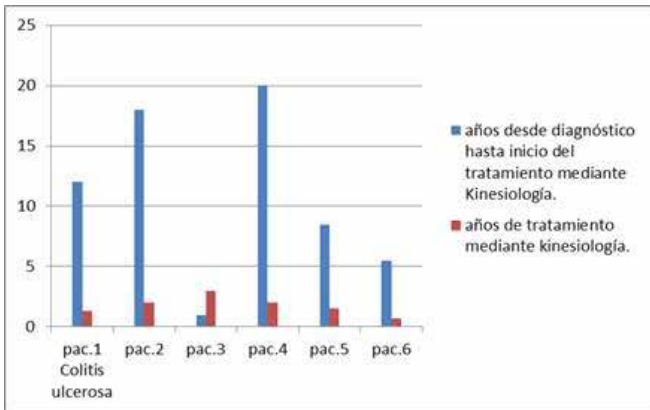


Figura 2 Tiempos.

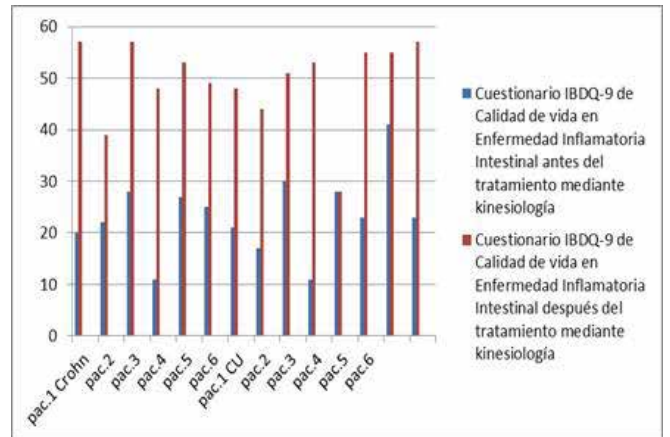


Figura 2 Encuesta IBDQ-9.

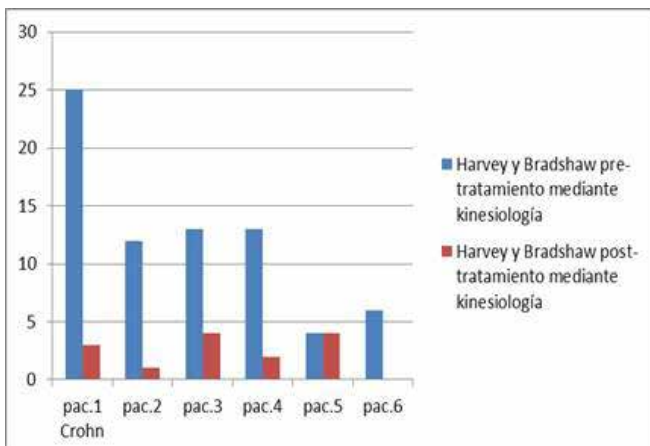


Figura 3 Test actividad.

### CP-071. FÍSTULAS ENTEROCUTÁNEAS ESPONTÁNEAS EN PACIENTE CON ENFERMEDAD DE CROHN CON MAL CONTROL

PINAZO-MARTÍNEZ, IL<sup>1</sup>; MOSTAZO-TORRES, J<sup>1</sup>; VILCHEZ-JAIMEZ, M<sup>2</sup>

<sup>1</sup>SERVICIO APARATO DIGESTIVO. ÁREA DE GESTION SANITARIA CAMPO DE GIBRALTAR, ALGECIRAS.

<sup>2</sup>SERVICIO MEDICINA FAMILIAR Y COMUNITARIA. ÁREA DE GESTION SANITARIA CAMPO DE GIBRALTAR, ALGECIRAS.

#### Introducción

Las fístulas son una complicación muy frecuente e importante en la enfermedad de Crohn, definiendo por sí mismas un patrón clínico de la enfermedad. Se originan por extensión transmural del proceso inflamatorio entre dos órganos vecinos. Presentamos el caso de una paciente con fistulas enterocutáneas entidad mucho menos frecuente.

**Caso clínico**

Mujer de 45 años. Fumadora de al menos 1 paquete diario. Diagnosticada enfermedad de Crohn afectación ileocecal de patrón fistulizante hace más de 20 con seguimiento irregular. En tratamiento con imurel y múltiples ciclos de corticoides a lo largo de todos estos años.

Resección ileocecal hace unos 10 años, se inició infliximab. La paciente acudía de forma muy irregular a consulta y faltaba a sesiones de infliximab.

Desde hace unos 5 años comienza de nuevo con signos de actividad, cuadros suboclusivos, objetivando en TAC y endoscopia recidiva a nivel de la anastomosis.

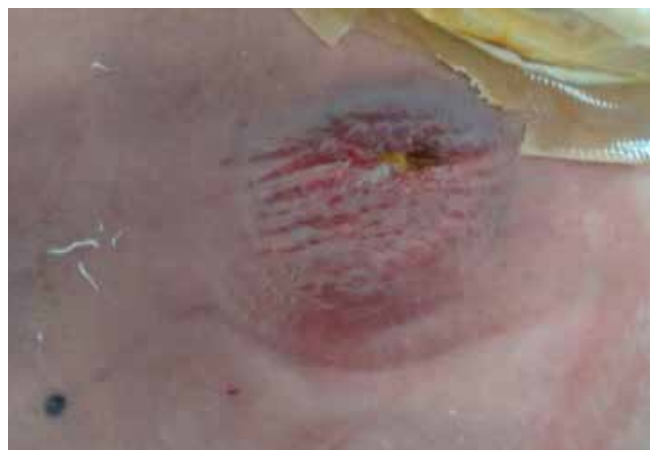En 2012 ingresó por cuadro oclusivo, absceso en anastomosis de 4x5cm evidenciando fistula enteroentérica en RMN. Se resuelve cuadro con dieta exclusiva y tratamiento antibiótico. Se intensifica tratamiento biológico.

En 2013 apenas acude a consulta y en 2014 reaparece con cuadro febril, pérdida de peso importante (pesaba 56 ahora unos 41kg) y refiere superación por fistula abdominal, se realiza RMN objetivando estenosis ileal en anastomosis con fistula ileocutánea, fue derivada a centro referencia donde dado el cuadro tórpido de la paciente se decide resección de anastomosis e ileostomía.

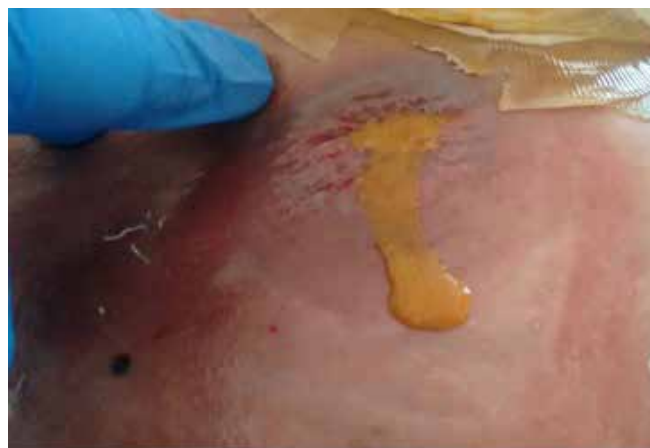En 2015 se realizó switch a Humira, desde finales de año no aparece en consulta hasta agosto que ingresa por cuadro de shock séptico, desnutrición severa (31kg) 2,3 albumina, edemas por hipoalbuminemia, presentando una gran fistula ileocutánea con gran débito a pesar de ileostomía normofuncionante. Actualmente con dieta parenteral, exclusión intestinal para intentar mejorar estado nutricional y plantear tratamiento quirúrgico.

**Discusión**

Las fístulas enterocutáneas espontáneas se originan en el íleon y se abren a la piel en la pared abdominal. Son excepcionales, 0,3%. Suelen cursar con un alto débito, hipoalbuminemia y malnutrición. Rara vez responden a tratamiento médico y finalmente requieren tratamiento quirúrgico. La experiencia con biológicos en este tipo de fístulas es escasa pero es razonable su uso, fundamentalmente en pacientes con actividad moderada-grave. Probablemente en el momento actual una buena combinación médico-quirúrgica con un control de los tiempos podría ser la mejor opción de tratamiento en estos pacientes.



**Figura 1** Gran fistula enterocutánea con debito activo. Edema piel por hipoalbuminemia.



**Figura 2** Fistula enterocutánea con débito a la mínima presión.

**CP-072. INFECCIONES OPORTUNISTAS GRAVES ASOCIADAS AL TRATAMIENTO BIOLÓGICO EN ENFERMEDAD INFLAMATORIA INTESTINAL. ¿CUÁNDO CONTRAINDICAR LA REINTRODUCCIÓN DEL TRATAMIENTO BIOLÓGICO?**

MERINO-GALLEGO, E; MOLINA-VILLALBA, C; MARTÍNEZ-AMATE, E; GALLARDO-SÁNCHEZ, F; VIÑOLO-UBIÑA, C

UGC APARATO DIGESTIVO. COMPLEJO HOSPITALARIO DE PONIENTE, EJIDO, EL.

**Introducción**

Los agentes anti-TNF son ampliamente utilizados tanto en la inducción como en el mantenimiento de la remisión en la enfermedad inflamatoria intestinal (EII). Sin embargo, estos fármacos se asocian a un alto riesgo de infecciones oportunistas, las cuales pueden ser leves o muy graves.

### Caso clínico

CASO 1: Varón de 60 años con enfermedad de Crohn colónica con patrón perforante y evolución corticodependiente, en tratamiento de con Infliximab desde hace 2 años, que acude a urgencias por cuadro de fiebre y deterioro neurológico. A la exploración destacaba taquipnea y disminución del nivel de consciencia sin focalidad. Analíticamente, llamaba la atención una elevación de reactantes de fase aguda junto a hiponatremia e insuficiencia renal leve. El TAC craneal fue normal, si bien la radiografía de tórax revelaba un velamiento del hemitórax derecho que junto con un antígeno positivo de Legionella pneumophila en orina sirvieron para el diagnóstico de shock séptico de origen respiratorio por Legionella, motivo por el cual ingresó en UCI. Con antibioticoterapia y tratamiento de soporte, el cuadro se resolvió, sin embargo, durante su hospitalización se detectaron a su vez, una aspergilosis pulmonar y una colitis pseudomembranosa que precisaron sendos tratamientos antimicrobianos. Una vez superados los eventos infecciosos, ante la recidiva de actividad inflamatoria propia de su enfermedad confirmada por endoscopia, se optó por tratamiento quirúrgico, dada la gravedad de los efectos adversos del tratamiento inmunosupresor.

CASO 2: Varón de 50 años con colitis ulcerosa extensa y espondiloartropatía axial asociada en tratamiento con Infliximab desde hace 3 meses que acude por cuadro de malestar general, fiebre, vómitos y diarrea. En hemocultivos, se aisló Listeria monocytogenes, tratándose con antibioterapia específica con evolución favorable. Además, desarrolló lesiones labiales y frontales compatibles con infección por herpes virus bimetélico. Se realizó colonoscopia, que fue informada como actividad endoscópica severa (Score 3 de Mayo). Dada la ausencia de gravedad de la infección y la buena evolución clínica, se decidió reintroducir tratamiento médico con Vedolizumab.

### Discusión

En los pacientes con EII bajo tratamiento anti-TNF que desarrollen infecciones oportunistas, es necesario suspender el tratamiento.

Una vez superada la infección, no existe consenso en la decisión de reiniciar el agente anti-TNF o suspender el tratamiento de forma temporal o definitiva.

Se recomienda valorar de forma individualizada a cada paciente, pudiéndose reintroducir el tratamiento biológico si la relación riesgo-beneficio es favorable.

### CP-073. MALABSORCIÓN INTESTINAL ASOCIADA A ENTERITIS MESENTÉRICA

ROMERO-PÉREZ, E; LARA-ROMERO, C; GARCÍA-FERREIRA, A; RODRIGUEZ-COBOS, J; GARCÍA-GARCÍA, A; FERRERIRO-ARGUELLES, B; ANDRADE BELLIDO, RJ

UGC APARATO DIGESTIVO. COMPLEJO HOSPITALARIO DE ESPECIALIDADES VIRGEN DE LA VICTORIA, MÁLAGA.

### Introducción

La enteropatía sensible a gluten en pacientes genéticamente predispuestos constituye la causa más frecuente de intolerancia digestiva en nuestro medio pudiendo expresarse típicamente con datos de malabsorción así como esteatorrea, pérdida de peso o signos de deficiencia de nutrientes. Presenta mejoría sintomática así como mejoría de las lesiones histológicas tras la retirada de los alimentos con gluten y pudiendo provocar manifestaciones extraintestinales o complicaciones graves como linfoma intestinal de células T o inusuales como paniculitis mesentérica.

### Caso clínico

Se presenta el caso de un varón de 56 años que es estudiado en consulta por cuadro de dolor abdominal epigástrico con exacerbación postprandial asociado a náuseas de forma intermitente desde hace 1 año. Se programa estudio con endoscopia digestiva alta, ecografía y analítica sanguínea con perfil nutricional, hepático y autoinmune destacando en pruebas complementarias la presencia de duodenitis compatible histológicamente con enfermedad celíaca así como serología con IgA transglutaminasa, Ac. antiendomiso sin otros hallazgos patológicos por lo que se establece el diagnóstico de celiaquía y se indica dieta exenta de gluten.

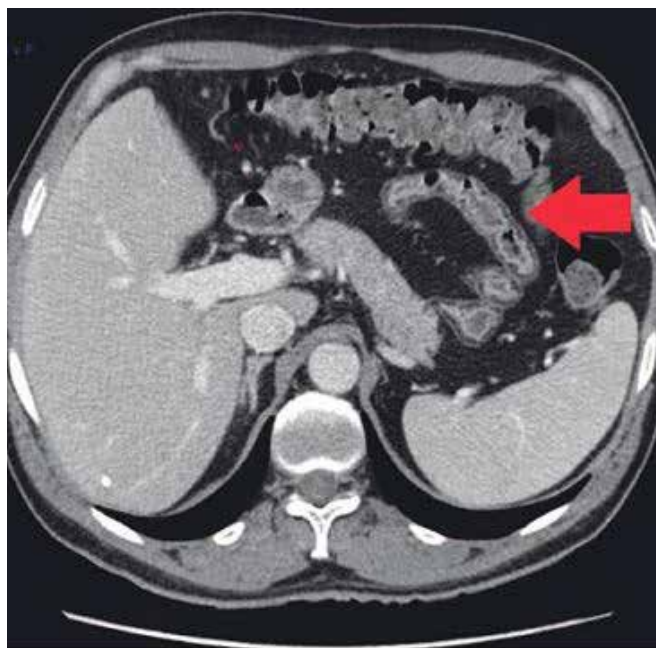
El paciente no realiza dieta con indicaciones descritas precisando posteriormente ingreso hospitalario por aumento de sintomatología abdominal con respuesta parcial a analgesia oral e intolerancia a dieta por lo que se completa estudio con Tc abdominal. En esta exploración se evidencia afectación extensa de duodeno y yeyuno con edema de la submucosa así como realce significativo de la mucosa de la serosa sugestivo de paniculitis mesentérica instaurándose pauta analgésica intravenosa y dieta exenta de gluten con remisión de sintomatología clínica y hallazgos patológicos objetivados en TC previo (**Figura 1**).

### Discusión

En los pacientes con EII bajo tratamiento anti-TNF que desarrollen infecciones oportunistas, es necesario suspender el tratamiento.

Una vez superada la infección, no existe consenso en la decisión de reiniciar el agente anti-TNF o suspender el tratamiento de forma temporal o definitiva.

Se recomienda valorar de forma individualizada a cada paciente, pudiéndose reintroducir el tratamiento biológico si la relación riesgo-beneficio es favorable.



**Figura 1**

TC abdominal con realce de la mucosa a nivel duodenal y paniculitis mesentérica en relación a celiaquía previo a remisión tras dieta sin gluten.

#### CP-074. MANIFESTACIÓN EXTRAINTestinal INUSUAL EN ENFERMEDAD DE CROHN

JIMÉNEZ-ROSALES, R; ÚBEDA-MUÑOZ, M; MARTÍN-RODRIGUEZ, MM; DE TERESA-GALVÁN, J

DEPARTAMENTO APARATO DIGESTIVO. COMPLEJO HOSPITALARIO REGIONAL VIRGEN DE LAS NIEVES, GRANADA.

##### Introducción

La enfermedad de Crohn (EC) se caracteriza por inflamación crónica transmural y segmentaria del tracto gastrointestinal por una disregulación inmunológica. Diversas enfermedades autoinmunes se han asociado con la enfermedad inflamatoria intestinal (EII), siendo la prevalencia de esta asociación desconocida, aunque con mayor frecuencia se asocian a colitis ulcerosa (CU). Presentamos el caso de un paciente en el que coexisten EC y púrpura trombocitopénica inmune (PTI).

##### Caso clínico

Varón de 22 años, fumador de 5-6 cigarrillos/día que acude a consulta de Digestivo por clínica de un año de dolor abdominal en fosa ilíaca derecha (FID), deposiciones diarreicas, lumbalgia y fiebre. A la exploración, abdomen doloroso en FID con empastamiento. En analítica: leucocitos 28320/uL (PMN 84%), Hb 14.3g/dL, VCM 78fL, plaquetas 119000/uL, fibrinógeno 448mg/dL, PCR 7.2 mg/dL, Fe 44 µg/dL, ASCA IgA >200, HBs Ac positivo, HBc Ac y HBs Ag negativos, VHC, VIH, IGRA negativos. Con sospecha de EII se realizó colonoscopia con ileítis terminal y afectación de la válvula ileocecal compatible con EC, tomando biopsias que fueron compatibles

con EC. El estudio se completó mediante entero-resonancia visualizando EII penetrante-fistulizante con afectación ileocecal por lo que se inició tratamiento con azatioprina pero, a pesar de ello, presentó varios brotes graves requiriendo incluso tratamiento quirúrgico. En uno de los brotes, se objetiva plaquetopenia de 81000/uL. Revisando analíticas previas, vemos que tres años atrás ya había tenido 31000/uL. Observamos, además, que al introducir tratamiento con prednisona, mejora sustancialmente la cifra de éstas. Se remitió a Hematología quienes diagnosticaron de PTI. El paciente ha requerido de tratamiento biológico con infliximab para el control de su EII, con cifra de plaquetas estable en la actualidad.

##### Discusión

La PTI es una enfermedad autoinmune causada por presencia de autoanticuerpos dirigidos frente a glicoproteínas de la membrana plaquetaria. Se ha propuesto como mecanismo patogénico la mayor exposición del sistema inmunitario intestinal a antígenos de la luz del colon (tales como antígenos bacterianos) por un aumento de la permeabilidad mucosa que podría generar una respuesta humoral, que diera lugar a anticuerpos que reaccionan de forma cruzada con antígenos de superficie de las plaquetas. La asociación entre PTI y CU ha sido bien descrita, con una prevalencia estimada del 0,1% -0.48%. Sin embargo, es una manifestación extraintestinal particularmente rara en la EC. Más frecuente cuando la EC afecta al colon y por lo general aparece después de realizar el diagnóstico de EC; describiéndose sobre todo en niños y adolescentes. La PTI asociada a EC debería ser tratada primero con glucocorticoides planteando otras terapias en casos resistentes, estando descrita la respuesta a infliximab.

#### CP-075. NEUROPATÍA MOTORA MULTIFOCAL CON BLOQUEOS DE LA CONDUCCIÓN EN PACIENTE CON ENFERMEDAD DE CROHN EN TRATAMIENTO CON ANTI-TNF?

MEJÍASMANZANO, MÁ; NÚÑEZ ORTIZ, A; LEO CARNERERO, E; HERRERA JUSTINIANO, JM; DE LA CRUZ RAMÍREZ, MD; TRIGO SALADO, C

SERVICIO APARATO DIGESTIVO. COMPLEJO HOSPITALARIO REGIONAL VIRGEN DEL ROCÍO, SEVILLA.

##### Introducción

Pacientes tratados con anti-TNF alfa pueden presentar eventos neurológicos diversos, incluyendo enfermedades desmielinizantes del sistema nervioso central (SNC) y periférico (SNP), existiendo controversia sobre si desenmascaran trastornos preexistentes o los genera.

##### Caso clínico

Varón de 45 años con enfermedad de Crohn colónica, patrón inflamatorio y afectación perianal (A2L2B1p) corticodependiente, tratado con Infliximab tras retirar azatioprina por hepatotoxicidad idiosincrática y tras presentar fistula transesfinteriana con extensión supraesfinteriana y absceso isquiorectal drenado.

Tras seis meses de administración del biológico presenta alteración en la deambulación. Mostraba debilidad en la dorsiflexión e inversión del pie izquierdo. No había amiotrofia y la sensibilidad y los reflejos estaban conservados. Marcha arrastrando la parte distal del pie izquierdo e imposibilidad para ponerse de talones.

El estudio inmunológico (anticuerpos antigangliósidos GM, GD1b) fue negativo y la electromiografía mostró bloqueos de la conducción en nervio peroneo común derecho (asintomático) y denervación activa del nervio peroneal izquierdo con retraso de la onda F (sintomático).

Es diagnosticado de neuropatía motora multifocal con bloqueos de la conducción, recomendándose suspender el Infliximab.

Tras la retirada, presenta mejoría de la clínica neurológica con electromiografía seis meses después con recuperación de la conducción motora y ausencia de bloqueos; aunque aparecen datos de actividad de la enfermedad de Crohn, controlada con metotrexate.

**Discusión**

Varias teorías explican la potencial relación entre anti-TNF y enfermedad desmielinizante:

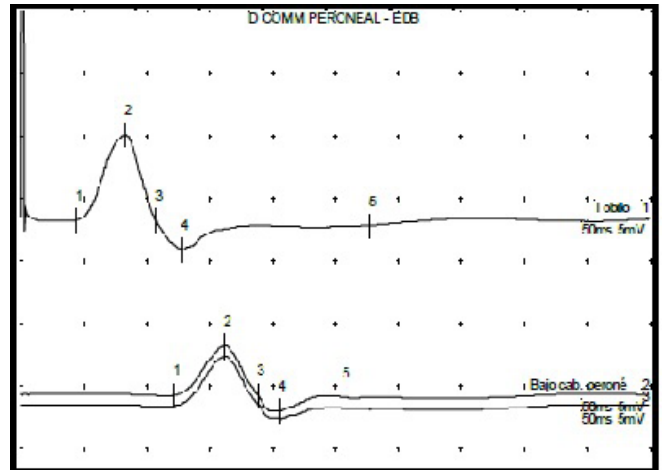
- Aumento de células T autoreactivas que penetran en el SNC.
- Disminuyen receptores TNFR2 necesarios para la proliferación de oligodendrocitos.
- Aumento de IL-12 e IFN-gamma, asociados con la desmielinización.
- Podrían desenmascarar una infección latente fundamental para una desmielinización autoinmune.

La polineuropatía motora multifocal con bloqueos de la conducción es una enfermedad desmielinizante del sistema nervioso periférico que se ha asociado a los anti-TNFalfa. Se caracteriza por debilidad asimétrica, afectando inicialmente a un tronco nervioso periférico sin afectación sensitiva y evolución a polineuropatía. La debilidad está desproporcionada con el grado de atrofia, que aparece en cuadros de larga evolución. El diagnóstico se basa en la clínica, estudios neurofisiológicos y anticuerpos antigangliósido. El tratamiento en las formas idiopáticas consiste en inmunoglobulinas, ciclofosfamida y en algunas publicaciones, rituximab. En los casos asociados a anti-TNF $\alpha$ , se retira el fármaco y si no hay recuperación, se recurre al tratamiento de las formas idiopáticas.

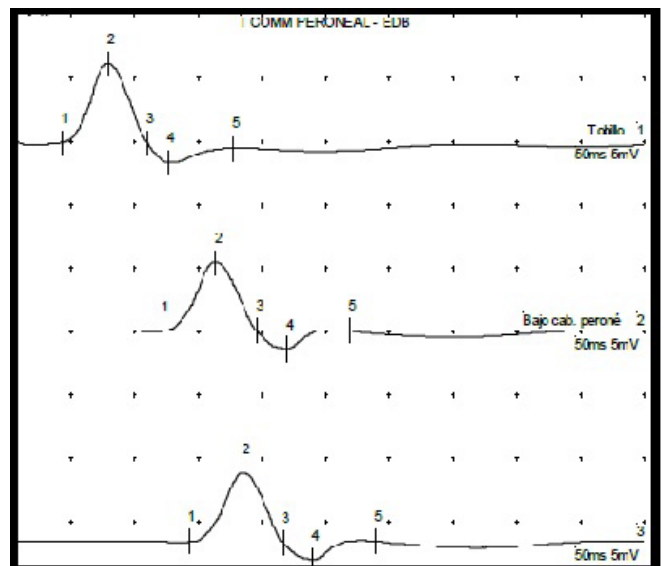
Varios casos en la literatura relacionan el uso de anti-TNFalfa con esta polineuropatía, siendo cautelosos en dicha relación, unos por necesidad de inmunoglobulinas además de la retirada del Infliximab, y otros por tener información limitada.

REACCIONES ADVERSAS EN ENSAYOS CLÍNICOS Y POSTCOMERCIALIZACIÓN DE INFliximab				
Efectos adversos	Muy frecuentes	Frecuentes	Poco frecuentes	Raros
Sistema Nervioso	Cefalea	Vértigo, mareo, hipoestesia, parestesia	Crisis convulsivas, neuropatías	Mielitis transversa, enfermedades desmielinizantes del SNC (enfermedad similar a la esclerosis múltiple y neuritis óptica) y SNP (síndrome de Guillain-Barré, polineuropatía desmielinizante inflamatoria crónica y neuropatía motora multifocal)

**Figura 1**  Eventos neurológicos adversos de Infliximab.



**Figura 2**  Peroneo común derecho con bloqueo (sólo dos potenciales).



**Figura 3**  Peroneo común izquierdo con bloqueo parcial.

**CP-076. NOCARDIOSIS Y ENFERMEDAD INFLAMATORIA INTESTINAL: UN TÁNDEM RARO PERO LETAL.**

PEDRAJAS CRESPO, C; SERRANO RUIZ, FJ; BENÍTEZ CANTERO, JM; CASÁIS JUANENA, LE; IGLESIAS FLORES, E; GARCIA SÁNCHEZ, V

UGC APARATO DIGESTIVO. COMPLEJO HOSPITALARIO REGIONAL REINA SOFÍA, CÓRDOBA.

**Introducción**

La terapia inmunosupresora en la enfermedad inflamatoria intestinal (EII), ha mejorado el curso de la enfermedad sin estar exenta de riesgos, favoreciendo la aparición de infecciones oportunistas y aumentando la morbimortalidad en estos pacientes.

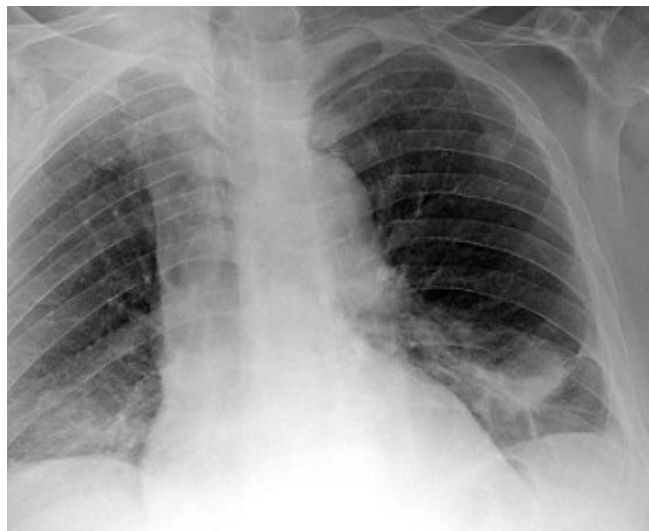
**Caso clínico**

Presentamos el caso de un varón de 63 años, cardiópata, con pancolitis ulcerosa de 5 meses de evolución. En tratamiento con mesalazina y posteriormente con azatioprina por corticodependencia. Tras un mes de terapia con tiopurinas, presenta un cuadro de infección respiratoria con tos y expectoración junto con dolor lumbar irradiado a miembros inferiores y astenia; sin fiebre ni clínica digestiva relacionada con su EII. En cultivo de esputo se aisló *Haemophilus influenzae* siendo los cultivos de sangre, broncoaspirado y galactomanano negativos. En Rx tórax se objetiva condensación/masa en LII. Se completa estudio con TAC hallándose un nódulo de 2 cm junto con pequeños nódulos perilesionales y adenopatías hiliares. En PET existe actividad en hilio pulmonar y múltiples focos de captación en musculatura paravertebral, miembros inferiores, pared abdominal y suprarrenal izquierda sugestiva de proceso neoplásico diseminado. Con esta sospecha, se realiza biopsia de nódulos subcutáneos de miembros inferiores, obteniendo material purulento, en el que se aisló *Nocardia otidiscaviarum*. Se suspende tratamiento inmunosupresor y se inicia antibioterapia con amikacina, imipenem y trimetropin-sulfametoxazol. La evolución fue desfavorable, apareciendo clínica neurológica e identificando en pruebas de imagen múltiples abscesos cerebrales, produciéndose el éxitus del paciente.

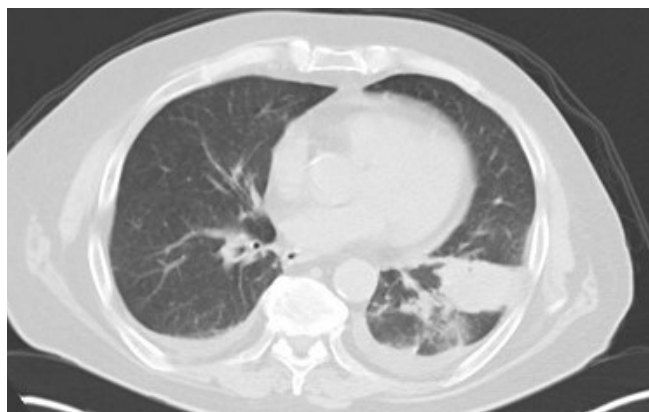
**Discusión**

Este caso ilustra la dificultad del manejo de complicaciones infecciosas en pacientes bajo tratamiento inmunomodulador. La afectación primaria pulmonar por *Nocardia* es la más frecuente (75%) como nódulos únicos o múltiples, masas cavitadas o infiltrado intersticial. La afectación del SNC (20%) suelen ser abscesos cerebrales y raramente meningitis. La manifestación cutánea va desde una celulitis superficial hasta abscesos con adenopatías regionales. La nocardiosis diseminada se define por la afectación 2 o más órganos no contiguos, y aunque es rara, resulta potencialmente letal. Los principales factores de riesgo son edad avanzada, comorbilidad asociada y combinación de varios fármacos inmunosupresores (corticoides, inmunosupresores y antiTNF). El esquema de tratamiento empírico está basado en trimetoprim-sulfametoxazol (TMP-SMX), en caso de alergia, imipenem o amikacina. En el caso de enfermedades graves, diseminadas o cerebrales, se han de asociar 2 fármacos intravenosos. La duración óptima de tratamiento no está claramente establecida aunque debe ser prolongado por las altas tasas de recurrencia.

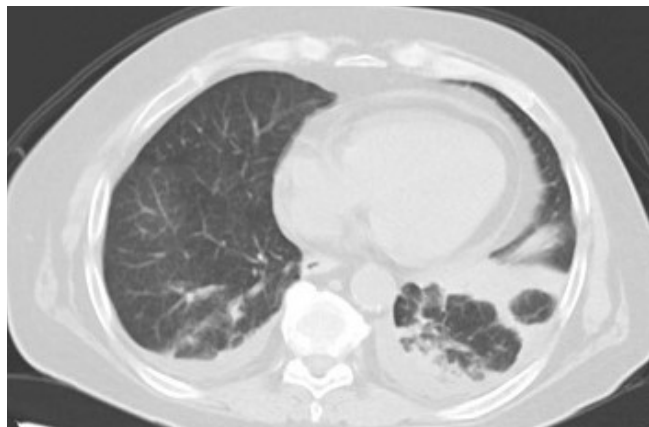Un adecuado conocimiento de dicha complicación permitiría un diagnóstico y tratamiento precoz, para prevenir enfermedad diseminada y conseguir un pronóstico favorable.

**Figura 1**

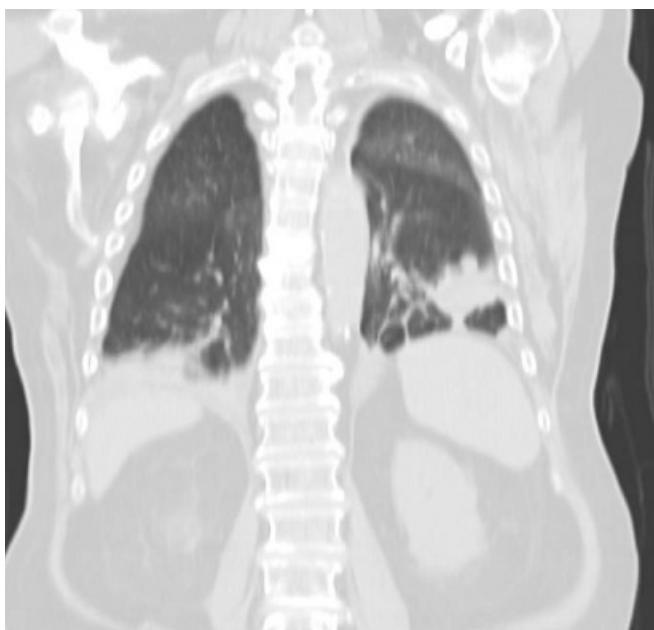
Aumento de densidad basal izquierda sugestiva de condensación/masa.

**Figura 2**

Nódulo pulmonar de 2 cm en LII con adenopatías perilesionales.

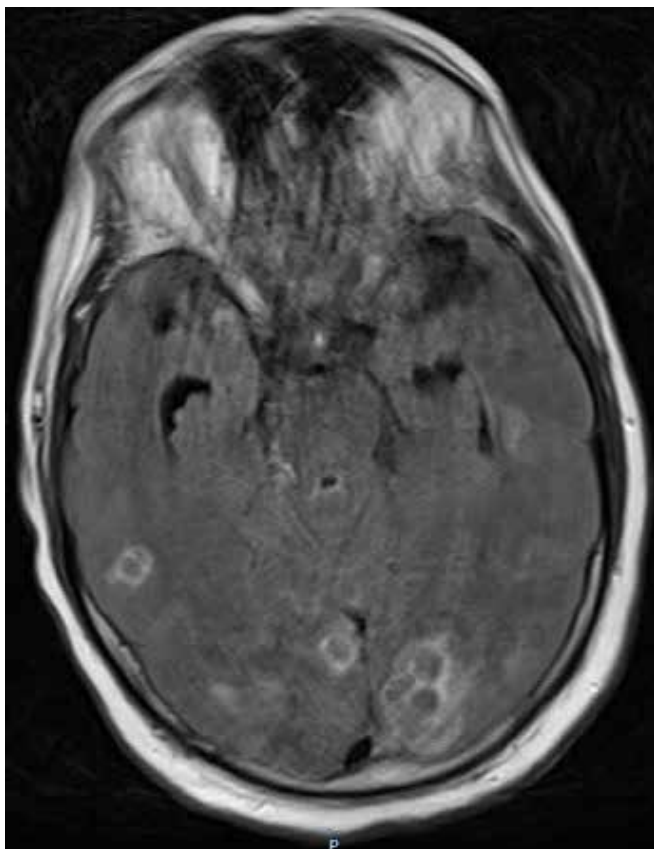
**Figura 3**

Masa pulmonar cavitada de 6 cm en LII de paredes irregulares y nódulos satélites.



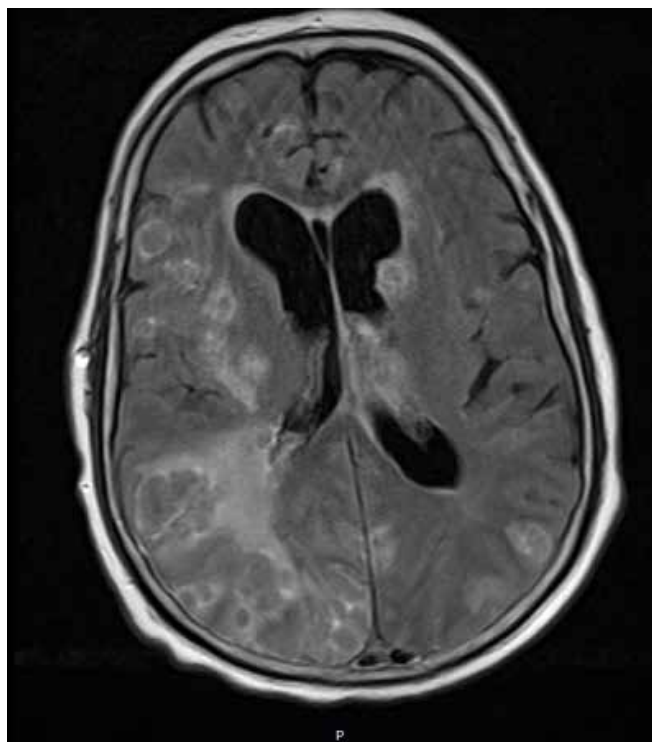
**Figura 4**

Masa pulmonar cavitada de 6 cm en LII de paredes irregulares y nódulos satélites.



**Figura 5**

Múltiples lesiones redondeadas diseminadas con centro hipointenso y periferia hiperintensa compatibles con abscesos.



**Figura 6**

Abscesos cerebrales múltiples con desestructuración de parénquima cerebral.

### CP-077. NUESTRA EXPERIENCIA EN EL USO DE BIOSIMILAR DE INFLIXIMAB (INFLECTRA®) EN PACIENTES CON ENFERMEDAD INFLAMATORIA INTESTINAL (EII).

BONILLA FERNÁNDEZ, A; RAMÍREZ RAPOSO, R; VIEJO ALMANZOR, A; ABRALDES BECHIARELLI, AJ; RAMOS CLEMENTE ROMERO, MT; CARNERERO RODRIGUEZ, JA; DÍAZ JIMÉNEZ, JA; LEAL TÉLLEZ, J; CORRERO AGUILAR, FJ

UGC APARATO DIGESTIVO. HOSPITAL PUERTA DEL MAR, CÁDIZ.

#### Introducción

Describir las características epidemiológicas, indicación, eficacia y seguridad de los pacientes que han sido tratados con Inflectra® en nuestro centro.

#### Material y métodos

Estudio descriptivo y retrospectivo de los casos de EII tratados con Inflectra® en nuestro centro entre 01-06-2015 y 31-08-2016. Analizamos el sexo, edad, enfermedad, localización, tratamientos previos, indicación, dosis, respuesta clínica y efectos adversos.

#### Resultados

Registramos un total de 18 casos, 10 hombres y 8 mujeres (edad media 41/40.7 años).

El 83.3% presentaban Enfermedad de Crohn (EC) (n=15) y el 16.7%, Colitis Ulcerosa (CU) (n=3). La localización de la enfermedad se distribuyó en EC ileocólica (L2) 44.4%, Ileal (L1) 22.2% y cólica (L3) 16.7%. El 100% de los casos de CU fueron extensos.

El tratamiento previo al inicio de Inflectra® más frecuente fueron los aminosalicilatos (100%) bien en monoterapia o combinado, seguido de inmunomoduladores como azatioprina (88.9%), mercaptopurina (16.7%) y metotrexato (11.1%); y cirugía (44.4%) (Figura 1).

La indicación para inicio de biológicos más frecuente fue enfermedad agresiva (33.3%), seguido de intolerancia a inmunosupresores (27.8%); recurrencia postquirúrgica (22.2%); corticorefractariedad (11.1%) y corticodependencia (5.6%) (Figura 2).

El promedio actual de sesiones es de 5.6, la dosis de infusión en el 94.4% de los casos es de 5mg/kg y sólo uno de ellos se encuentra intensificado a 10mg/kg por pérdida de respuesta, con recuperación de la misma. Todos eran pacientes naives a biológicos excepto uno de ellos, donde se realizó switch del original al biosimilar, sin registrar incidencias asociadas al mismo.

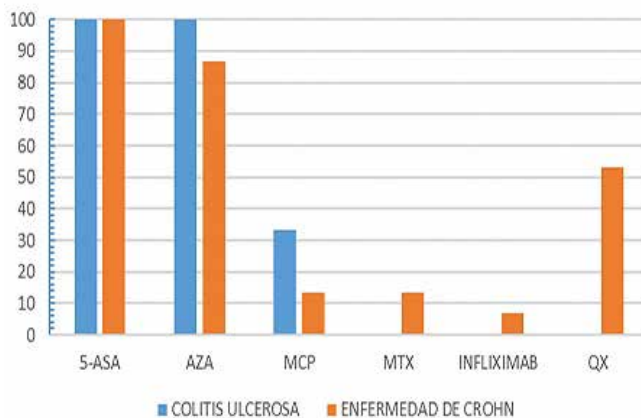
El 89% (n=16) de los casos presentó mejoría clínica con el uso del biológico (Figura 3).

Dos pacientes presentaron efectos adversos: cefaleas y náuseas autolimitadas en un caso que no condicionaron retirada, y un síndrome pseudogripal asociado a reacción urticarial que condicionó la suspensión del fármaco. Hubo retirada del biosimilar en tres casos (16.7%), dos por fallo primario al tratamiento y uno por la reacción adversa descrita.

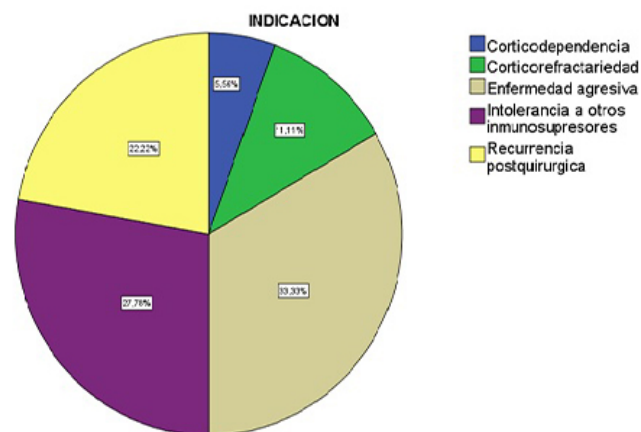
**Conclusiones**

Desde finales del 2014 se dispone del biosimilar de Infliximab, pudiendo sustituir al original en sus indicaciones en EII bajo estrictos criterios de la EMA por similitud entre ambas moléculas en cuanto a calidad, seguridad y eficacia.

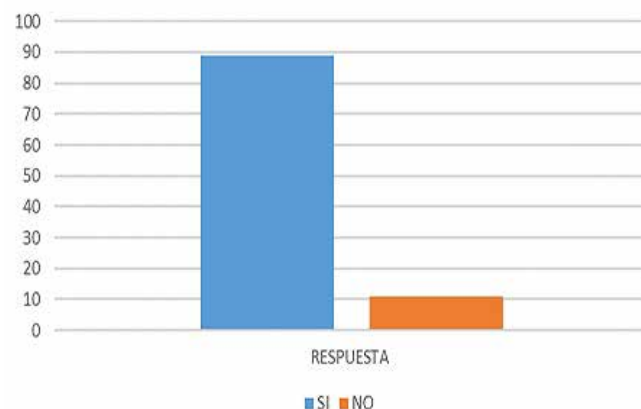
En nuestra experiencia la mayoría de los pacientes han presentado buena respuesta al tratamiento con Inflectra®, siendo los efectos adversos poco frecuentes y leves cuando se han presentado. La curación mucosa es un aspecto fundamental en la historia natural de la enfermedad, y debería ser un parámetro a recoger para futuros estudios.



**Figura 1** Tratamiento previo recibido según EII (CU y EC).



**Figura 2** Indicación para inicio de Inflectra®.



**Figura 3** Porcentaje de pacientes con respuesta al tratamiento con inflectra®.

## CP-078. OBSTRUCCIÓN INTESTINAL EN ENFERMEDAD DE CROHN DE PRESENTACIÓN POCO FRECUENTE

CABALLERO MATEOS, AM; ARIZA FERNÁNDEZ, JL; RUIZ-CABELLO JIMÉNEZ, M; DE TERESA GALVÁN, J

SERVICIO APARATO DIGESTIVO. COMPLEJO HOSPITALARIO REGIONAL VIRGEN DE LAS NIEVES, GRANADA.

### Introducción

A menudo la enfermedad de Crohn se relaciona con diversos tipos de complicaciones gastrointestinales, algunas de ellas de gravedad que requieren una actuación sin demora.

### Caso clínico

Mujer de 30 años con parto eutócico sin complicaciones dos meses atrás, dos años antes fue intervenida con sospecha de apendicitis aguda con absceso periapendicular; en la operación se encontró el apéndice normal y plastrón inflamatorio que incluye a ciego y colon transverso y absceso. Se realizó hemicolectomía derecha con anastomosis mecánica. Es estudio anatomopatológico observó hallazgos compatibles con enfermedad de Crohn.

Desde entonces estuvo en seguimiento y tratamiento con azatioprina, requiriendo dilatación de la anastomosis en una ocasión.

La paciente acude a urgencias por cuadro de dolor abdominal difuso de predominio cólico de tres horas de evolución y vómitos. Esa misma mañana tuvo una deposición escasa. Sin fiebre ni otro tipo de síntomas. El abdomen se mostraba blando, doloroso de forma difusa, timpánico y sin datos de irritación peritoneal.

Analítica sin leucocitosis, neutrofilia ni otras alteraciones. En la radiografía abdominal se apreciaba dilatación de asas de intestino delgado (ver imagen) sin signos de perforación. Se realizó TC abdominal donde, conocidos los antecedentes, se informaba como dilatación de asas de delgado de hasta 3'5 cm con engrosamiento de pared secundario a estenosis de la anastomosis con cuadro obstructivo secundario, con moderada cuantía de líquido libre peritoneal.

Tras el informe radiológico se realizó cirugía urgente, con el hallazgo sorprendente de encontrarse una volvulación en un asa yeyunal con datos de necrosis. Se procedió a la resección del segmento afectado.

Desde entonces la paciente se mantiene asintomática y sin tratamiento de mantenimiento para su enfermedad de Crohn.

### Discusión

La aparición de vólvulos en intestino delgado en pacientes con enfermedad de Crohn está descrita como una complicación poco frecuente. Su etiología se debe principalmente a adherencias secundarias a episodios inflamatorios e intervenciones quirúrgicas previas. La cirugía no debe posponerse más de 24h si existe obstrucción completa por el elevado riesgo de isquemia intestinal.

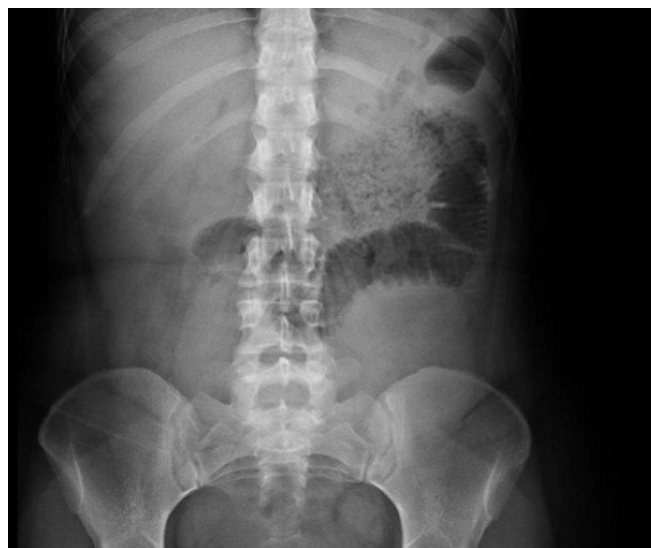

Figura 1

Radiografía de abdomen donde se aprecia dilatación de asas de intestino delgado.

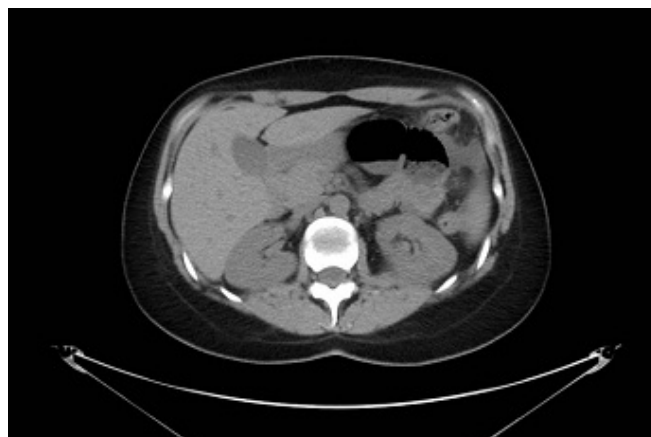

Figura 2

TC abdominal donde se aprecia dilatación y nivel hidroaéreo en yeyuno.

**CP-079. PACIENTE JOVEN CON COLITIS ULCEROSA Y ALTERACIÓN**

CABALLERO MATEOS, AM; JIMÉNEZ ROSALES, R; VALVERDE LÓPEZ, F; DE TERESA GALVÁN, J

SERVICIO APARATO DIGESTIVO. COMPLEJO HOSPITALARIO REGIONAL VIRGEN DE LAS NIEVES, GRANADA.

**Introducción**

El diagnóstico o seguimiento de la enfermedad inflamatoria intestinal puede dar lugar al descubrimiento de otras patologías graves concomitantes.

**Caso clínico**

Paciente de 24 años, sin antecedentes de interés, acude al hospital por diarrea y hematoquecia de dos semanas de evolución intensificada en los últimos días.

No refería fiebre, artralgias, náuseas o vómitos. Negaba ingesta de productos en mal estado o agua de origen incierto. Tampoco había realizado viajes recientes. No fumador ni bebedor.

Al realizarse analítica sorprende una marcada leucocitosis (alrededor de 50.000), por lo que se decide ingreso para su estudio. Se le realiza endoscopia digestiva alta, que resulta normal. La colonoscopia observa afectación mucosa continua con aspecto aframbuesado hasta ángulo esplénico con úlceras que sangran espontáneamente al paso del endoscopio. Se tomaron biopsias que se informan como compatibles con colitis ulcerosa. Se inicia tratamiento con mesalazina oral 4g y rectal 1g en enemas.

Simultáneamente se realiza una nueva analítica para confirmar las cifras de leucocitos. Posteriormente se realiza frotis de sangre, que sugiere la posibilidad de un síndrome mieloproliferativo crónico, que se confirma mediante un mielograma y estudio de cromosoma Philadelphia (Traslación (9. 22) con isoforma b3a2 positiva). Se valora la posibilidad de alotransplante de médula ósea tomando a su hermana como donante, pero por incompatibilidad se decide finalmente tratamiento con Imatinib 400mg/día.

Los síntomas gastrointestinales fueron controlándose paulatinamente hasta quedar asintomático. Como tratamiento de mantenimiento se deja mesalazina 1g cada 12 h, junto con mesalazina 1g en enemas en caso de sangrado rectal.

La respuesta citogénica completa de su cuadro hematológico se alcanzó al sexto mes y al decimotercero se consiguió la respuesta hematológica completa. Desde entonces se continúa con Imatinib y revisiones hematológicas periódicas.

Durante diez años el paciente presentó pocos brotes leves de colitis ulcerosa, todos controlados con mesalazina oral y rectal. Actualmente sólo presenta molestias abdominales ocasionales. Está siendo estudiado por reumatología artralgias que viene padeciendo desde hace meses, probablemente relacionadas con su cuadro intestinal.

**Discusión**

La Colitis ulcerosa es una enfermedad potencialmente grave, en la que en alrededor del 30% de los pacientes suele presentarse de una forma leve-moderada. En el caso que nos ocupa, la primera manifestación de este cuadro provocó que casualmente se detectara un síndrome mieloproliferativo crónico. Afortunadamente el paciente se ha podido controlar de ambas patologías.

**CP-080. PANCREATITIS AUTOINMUNE COMO MANIFESTACIÓN EXTRAINTestinal DE COLITIS ULCEROSA**

NÚÑEZ ORTIZ, A; MEJÍAS MANZANO, MA; DE LA CRUZ RAMÍREZ, MD; TRIGO SALADO, C; HERRERA JUSTINIANO, JM; LEO CARNERERO, E

SERVICIO APARATO DIGESTIVO. COMPLEJO HOSPITALARIO REGIONAL VIRGEN DEL ROCÍO, SEVILLA.

**Introducción**

Un 25-30% de los pacientes con Enfermedad Inflamatoria Intestinal (EII) desarrollan manifestaciones extraintestinales. Pueden aparecer en el seno de un brote de actividad o tener un curso independiente. La pancreatitis autoinmune (PAI) es una manifestación extradigestiva que suele cursar favorablemente con tratamiento corticoideo.

**Caso clínico**

Paciente de 39 años, sin alergias medicamentosas, hábitos tóxicos ni FRCV. Ingresó en 2013 por ictericia obstructiva secundaria a masa en cabeza pancreática de 4x3 cm con PAAF diagnóstica de PAI. Las inmunoglobulinas, subtipos de IgG, anticuerpos antilactoferrina y anhidrasa carbónica fueron negativos siendo diagnosticado de PAI tipo 2. Realizó ciclo largo de corticoides orales quedando asintomático y sin tratamiento.

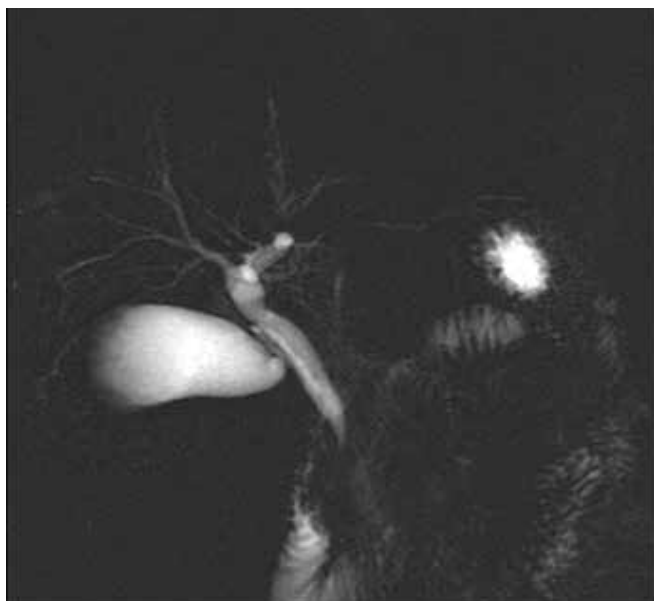En 2014 ingresa por diarrea de 20 deposiciones/día mucosanguinolentas con dolor abdominal. Analítica con RFA elevados. Los coprocultivos, estudio de parásitos y de celiaquía fueron negativos. Se solicitó colonoscopia que objetivó alteraciones inflamatorias hasta unos 30 cm del margen anal sugestivo de EII cuya biopsia confirmó colitis ulcerosa (CU). El estudio de CMV fue negativo. Inició tratamiento con mesalazina oral y azatioprina ajustado a TPMT encontrándose actualmente asintomático.

**Discusión**

La PAI es una entidad infrecuente, secundaria a un proceso fibroinflamatorio en el páncreas. Su prevalencia está aumentada en los pacientes con EII (6-27% de los pacientes con PAI presenta EII concomitante). La ictericia obstructiva y el dolor abdominal son las manifestaciones clínicas más frecuentes. Su diagnóstico se establece en base a criterios radiológicos, serológicos e histológicos así como la presencia de afectación extrapancreática y respuesta a tratamiento corticoideo (criterios HISOR). Se clasifica en 2 tipos diferentes (tipo 1 y 2), siendo la tipo 2 la más frecuentemente asociada a la EII.

La PAI tipo 1 es la más frecuente. Suele cursar con elevación de la inmunoglobulina G tipo 4 (IgG4) en suero y puede presentar anticuerpos lactoferrina y antianhidrasa carbónica positivos. Puede afectar a otros órganos como las glándulas salivares, conducto biliar y tiroides. Responde a los corticoides, aunque la recurrencia tras cesar el tratamiento es frecuente.

La PAI tipo 2 no cursa con elevación sérica de IgG4, no asocia afectación de otros órganos y, en una elevada proporción de pacientes (11-30%) existe EII asociada. La CU aparece más frecuentemente asociada a ésta entidad y su curso parece más severo incrementando el riesgo de colectomía. La respuesta al tratamiento con corticoides es buena y las recaídas son infrecuentes. Dado que no presenta marcadores serológicos, el estudio histológico es la única manera de poder establecer su diagnóstico.



**Figura 1**  
Dilatación de colédoco suprapancreático.

### CP-081. PSEUDOPOLIPOS EN COLITIS ULCEROSA. CASO SUGERENTE DE CAP POLIPOSIS.

VILCHEZ JAIMEZ, M<sup>1</sup>; MOSTAZO TORRES, J<sup>2</sup>; PINAZO MARTINEZ, IL<sup>2</sup>

<sup>1</sup>SERVICIO MEDICINA FAMILIAR Y COMUNITARIA. ÁREA DE GESTIÓN SANITARIA CAMPO DE GIBRALTAR, ALGECIRAS.

<sup>2</sup>SERVICIO APARATO DIGESTIVO. ÁREA DE GESTIÓN SANITARIA CAMPO DE GIBRALTAR, ALGECIRAS.

#### Introducción

En 1985 Williams describe una nueva entidad caracterizada por diarrea mucosanguinolenta coincidente con pólipos inflamatorios rectosigmoideos cubiertos con exudado fibrino-purulento y acuña el término de "cap poliposis". Tanto la clínica como el aspecto endoscópico son parecidos al de otras patologías más habituales como son la enfermedad inflamatoria intestinal y los adenomas, llevando frecuentemente a la confusión diagnóstica. El diagnóstico

definitivo viene de la mano de la anatomía patológica revelando lesiones polipoideas con criptas tortuosas y distendidas, recubiertas de material fibrinoide inflamatorio. Pocos trabajos hay descritos sobre esta patología y poco se conoce, aunque en la mayoría de los casos descritos la "cap poliposis" está relacionada con enfermos con colitis ulcerosa. Presentamos un caso compatible con dicha entidad.

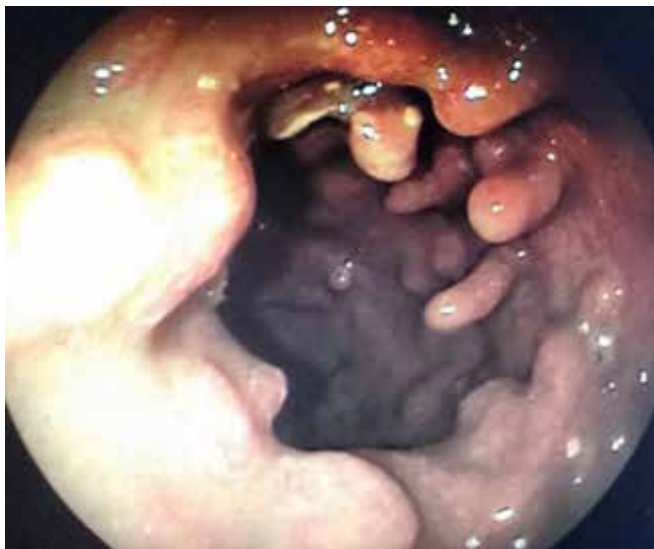#### Caso clínico

Paciente afectado de colitis ulcerosa de unos 12 años de evolución, el paciente ha mantenido adecuado control de los síntomas con mesalazina 2 g diarios, aunque durante estos años ha requerido al menos 3 rescates con corticoides por brotes moderados, que posteriormente no han requerido iniciar tratamiento con inmunomoduladores. Hasta hace aproximadamente un año que nos refiere que se ha encontrado bien, pero poco a poco ha presentado emisión mucosidad con las heces y en ocasiones mancha la ropa interior con una mucosidad blanquecina, poco a poco está aumentando por lo solicitamos colonoscopia.

En colonoscopia observamos desde unos 15 cm de margen anal múltiples formación polipoideas que rememoran estalactitas y estalagmitas de tamaño variable y que se prolongan hasta sigma a partir de unos 40 cm, hay algunos sésiles pero escasos que ya en trasverso no se aprecian. Se resecan con asa los de mayor tamaño siendo de consistencia blanda y fácil corte sin excesivo sangrado. AP: pólipos de material inflamatorio con material mucofibrinoide asociado.

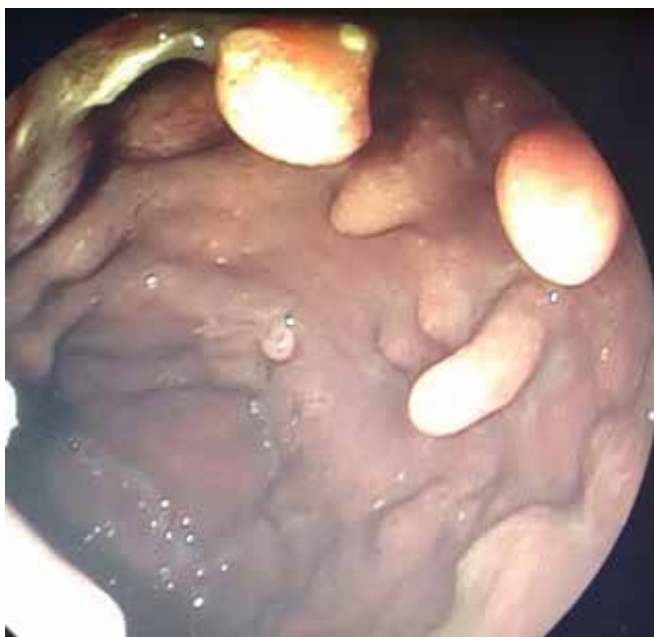#### Discusión

Habrá que pensar en esta entidad cuando no exista concordancia entre la clínica, los hallazgos macroscópicos y los anatomopatológicos y siempre que se hayan descartado otras patologías. La etiopatogénesis de esta enfermedad sigue siendo desconocida, si bien se ha postulado que una motilidad anómala del colon provocaría un prolapso mucoso que originaría las lesiones. Para su tratamiento se han empleado corticoides, aminosalicilatos, metronidazol, infliximab, llegando a recurrir a cirugía en los casos rebeldes. Parece existir acuerdo en que su tratamiento debe ser médico inicialmente con infliximab y polipectomía endoscópica ya que parece que la mayoría de las lesiones regresan de esta manera, así como la sintomatología y sólo recurrir a cirugía en casos rebeldes al tratamiento conservador.



**Figura 1**

Lesiones polipoideas de aspecto inflamatorio en paciente con colitis ulcerosa de larga evolución.



**Figura 2**

Lesiones polipoideas de aspecto inflamatorio en paciente con colitis ulcerosa de larga evolución.

### CP-082. RETO TERAPEUTICO EN COLITIS ULCEROSA: CORTICODEPENDENCIA Y REFRACTARIEDAD A INMUNOMODULADORES EN INSUFICIENCIA CARDIACA.

SORIA LÓPEZ, E; MORENO GARCÍA, A; FERNÁNDEZ PÉREZ, F; GARCÍA GAVILÁN, MC; HINOJOSA GUADIX, J; SÁNCHEZ CANTOS, A

SERVICIO APARATO DIGESTIVO. COMPLEJO HOSPITAL COSTA DEL SOL, MARBELLA.

#### Introducción

Disponemos de numerosos fármacos con distinto mecanismo de acción para controlar la colitis ulcerosa, pero las comorbilidades de cada paciente y su perfil de la colitis pueden hacer que las opciones de tratamiento médico se acoten.

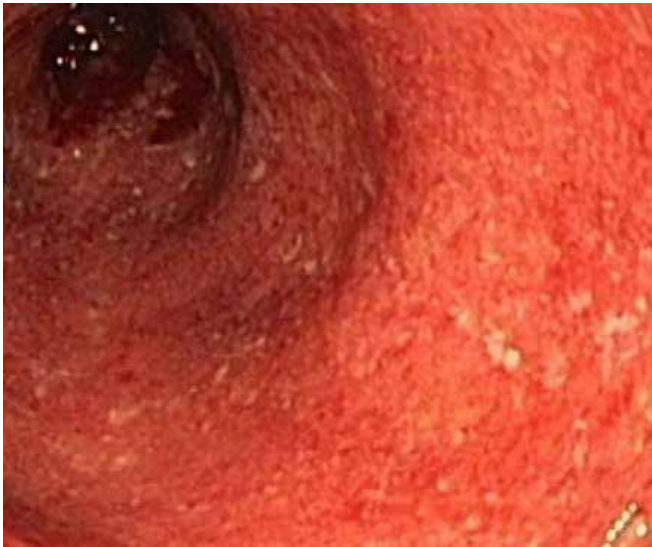#### Caso clínico

Varón 52 años. No antecedentes médicos ni hábitos tóxicos. Consulta por dolor en fosa iliaca izquierda y rectorragia. En colonoscopia se aprecia afectación continua desde recto hasta ciego, con pérdida de patrón vascular y sangrado espontáneo (figura1). Las biopsias confirman el diagnóstico de colitis ulcerosa (figura2). Tras niveles de TPMT y serología, comienza con corticoides y 5-ASA orales, presentando mejoría, pero empeorando al reducir la dosis de prednisona. Es ingresado por brote corticodependiente, iniciando Azatioprina 150mg/día. Dos meses después requiere nuevo ingreso; mediante biopsias por rectosigmoidoscopia se descarta sobreinfección por citomegalovirus, y tras escasa respuesta a corticoides intravenosos, se inicia nutrición parenteral e Infliximab. Evoluciona desfavorablemente, por lo que tomamos nuevas biopsias, detectándose sobreinfección por CMV. Recibe ganciclovir intravenoso y posteriormente valganciclovir oral. Tras comprobar eliminación de la infección, y ante un cuadro de corticodependencia y refractariedad a inmunomoduladores, decidimos reintroducir Infliximab según esquema habitual, con mejoría de la colitis. Tres meses después, en fase de mantenimiento con IFX, acude a urgencias por disnea, con dímero D elevado, descartándose tromboembolismo pulmonar mediante angioTC urgente. Su padre falleció a los 60 años por miocardiopatía dilatada. Es ingresado en Cardiología, detectándose en ecocardiograma transtorácico miocardiopatía dilatada con severa disfunción sistólica (FE 35%) (figura3). Ante la contraindicación de los anti-TNF en insuficiencia cardiaca NYHA III-IV, se decide suspenderlo, manteniéndose con azatioprina, mesalazina y beclometasona. Dos meses después es ingresado nuevamente, con buena respuesta a corticoides. Ante esta situación se decide comenzar granulocitoaféresis con Adacolumn® (figuras 4-5), fase de inducción (semanal durante 5 semanas) y de mantenimiento (sesión mensual). Por intolerancia digestiva a azatioprina se sustituyó por mercaptopurina 100mg/d, que mantiene en la actualidad junto con mesalazina 2g/12h y la sesión mensual de granulocitoaféresis; manteniéndose en remisión clínica y endoscópica en los últimos cuatro años.

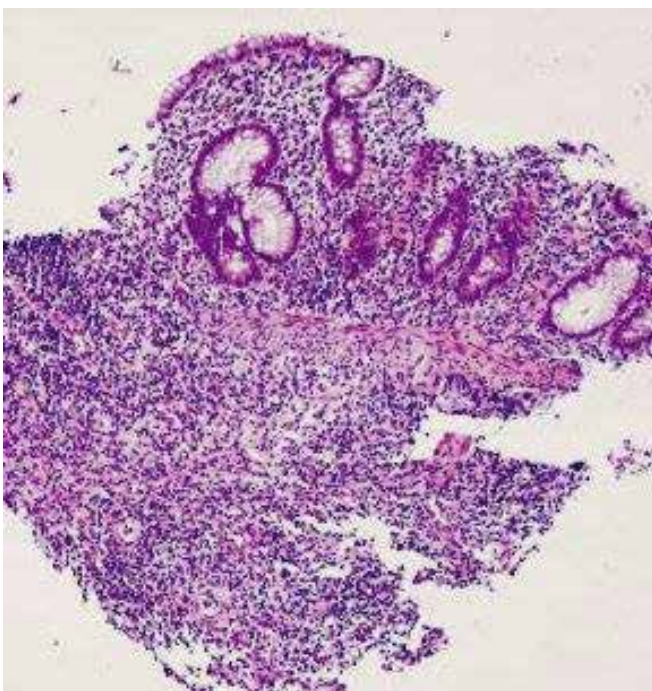
#### Discusión

En casos de colitis ulcerosa extensa corticodependiente, refractaria a inmunomoduladores, en los que se contraindique el uso de antiTNF, debemos plantearnos la posibilidad de granulocitoaféresis

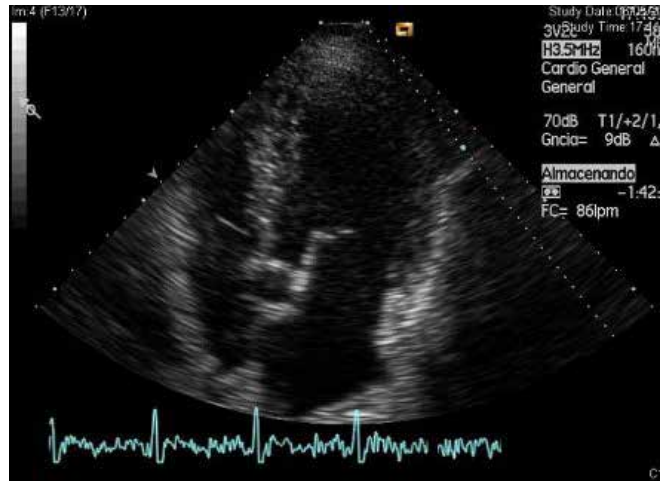
antes de decidir la cirugía. Mediante el filtrado se consigue extraer granulocitos y monocitos del plasma, produciendo además apoptosis de otras de estas células al pasar por el filtro de celulosa, consiguiendo que se produzca a nivel medular extirpes celulares no activadas contra el intestino.



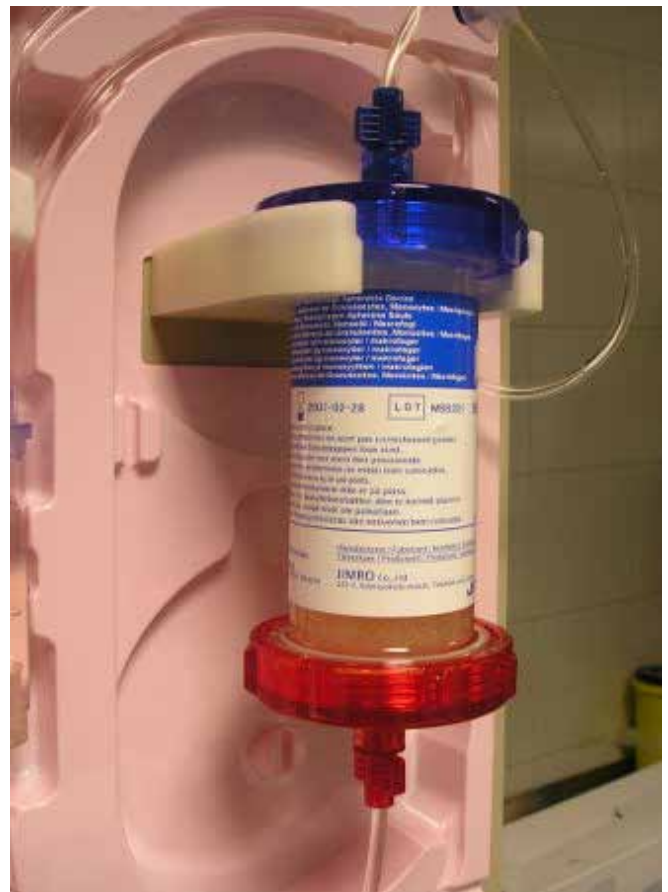**Figura 1** Colonoscopia inicial.



**Figura 2** Biopsia de colon. Infiltrado linfoplasmocitario con eosinófilos en lámina propia y criptitis. No se observan granulomas.



**Figura 3** Ecocardiograma transtorácico. Miocardiopatía dilatada con severa disfunción sistólica.



**Figura 4** Columna de filtro de Adacolumn.



**Figura 5** Adamonitor para programación de sesión de granulocitoféresis.

**CP-083. SINDROME DE SWEET EN PACIENTE CON COLITIS ULCEROSA CORTICODEPENDIENTE**

MORENO MÁRQUEZ, C; MALDONADO PÉREZ, B; COTRINA LINO, JL; CASTRO LARÍA, L; ARGÜELLES ARIAS, F; CAUNEDO ÁLVAREZ, A; ROMERO GÓMEZ, M

UGC APARATO DIGESTIVO. COMPLEJO HOSPITALARIO REGIONAL VIRGEN MACARENA, SEVILLA.

**Introducción**

La enfermedad inflamatoria intestinal (EII), puede asociarse a manifestaciones extraintestinales hasta en un 36%, siendo las cutáneas las más frecuentes, fundamentalmente en pacientes con afectación colónica. Se estima que un 20% de los pacientes con Colitis Ulcerosa (CU) presentan afecciones dermatológicas. Las más frecuentes son el Eritema Nodoso y el Pioderma Gangrenoso. Otras con menor incidencia, aunque no menos importantes son la Estomatitis Aftosa, el Síndrome de Sweet o el Crohn metastásico.

El Síndrome de Sweet o dermatosis neutrofílica febril aguda, se caracteriza por placas eritematosas, edematosas y dolorosas generalizadas, junto con leucocitosis, neutrofilia y fiebre, cuya

histología muestra un infiltrado neutrofílico dérmico masivo sin vasculitis. Su relación con la EII es conocida, aunque son pocos los casos publicados al respecto.

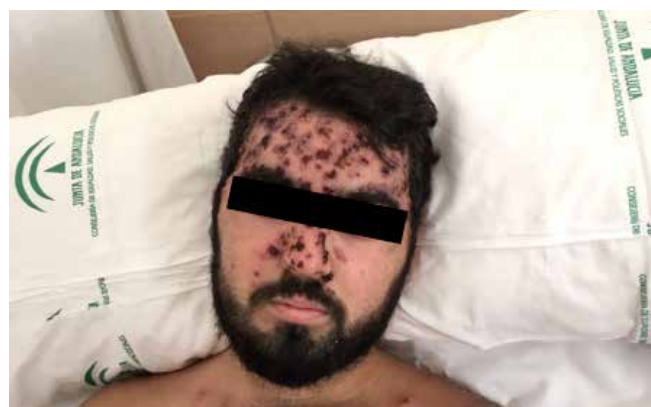**Caso clínico**

Varón de 25 años sin antecedentes personales, diagnosticado de CU hace 9 meses, en tratamiento de mantenimiento con mesalazina, e introducción reciente de Azatioprina por corticodependencia. Consulta por aumento del número de deposiciones, rectorragia y fiebre de 39º, por lo que se decide ingreso para tratamiento sistémico, iniciándose metilprednisolona iv: 1mg/Kg. A la exploración destacaban lesiones pustulosas en cara y tronco (acneiformes; referidas desde hace 4 semanas). A las 48 horas del ingreso evolucionaron a ampollas edematosas violáceas que sólo respetaban mucosas, palmas y plantas a pesar de alta dosis de corticoides sistémicos. Analíticamente destacaba anemia, leucocitosis y elevación de la Proteína C Reactiva (364mg/l). La colonoscopia objetivó una mucosa exudativa y friable, con úlceras inflamatorias difusas. Las lesiones cutáneas se biopsiaron, apreciándose dermatitis neutrofílica con discreto edema, hallazgos compatibles con Síndrome de Sweet.

Tras despistaje de infecciones oportunistas, sobreinfección de las lesiones y de proceso linfoproliferativo, se inició tratamiento de inducción con Infliximab 5mg/kg. A las 48h de la primera dosis las lesiones cutáneas mostraban buena evolución con tendencia a la cicatrización.

**Discusión**

El Síndrome de Sweet fue descrito en 1964 por Robert Douglas Sweet. Se asocia a enfermedades sistémicas en el 50%, infecciones, enfermedades autoinmunes, neoplasias, embarazo o EII. Es más común en la Enfermedad de Crohn que en la CU (70% vs 30%). Aparece entre los 24 y los 76 años y, aunque afecta con mayor frecuencia al sexo femenino (3:1), esta relación es mayor cuando se asocia a EII (9:1). En los casos publicados suele coincidir con brote de actividad de la enfermedad intestinal. El tratamiento principal son corticoides sistémicos, siendo también útil la Colchicina, la Ciclosporina o biológicos como el Infliximab.



**Figura 1** Lesiones faciales ampollosas confluyentes, de entre 0.5-1cm, que respetan mucosa oral.

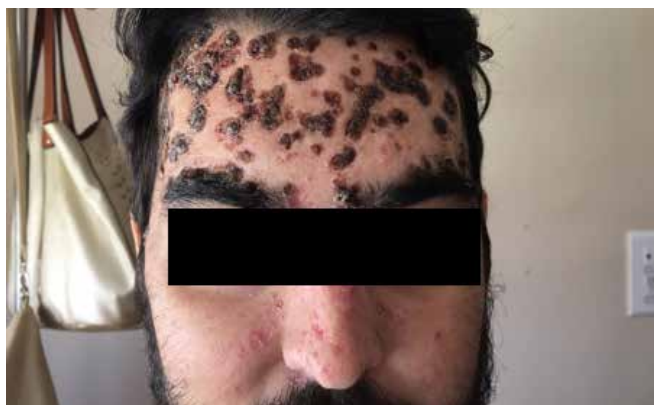

Figura 2

Lesiones faciales con costra, algunas ya cicatrizadas, a las 48h de la primera dosis de Infliximab 5mg/kg.

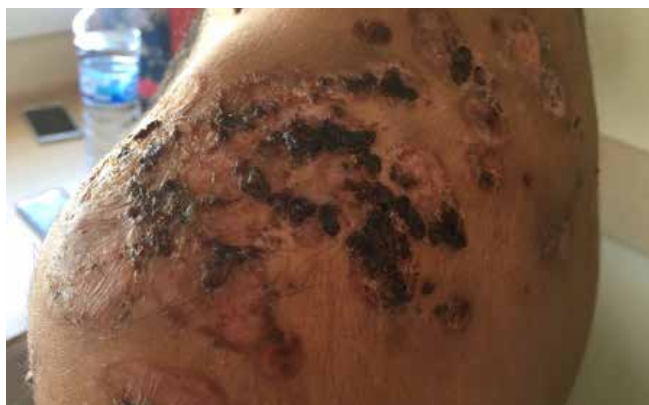

Figura 4

Evolución de las lesiones en tronco, con presencia de costra y tejido cicatricial, sin aparición de nuevas ampollas a las 48h de la primera dosis de Infliximab 5mg/kg.

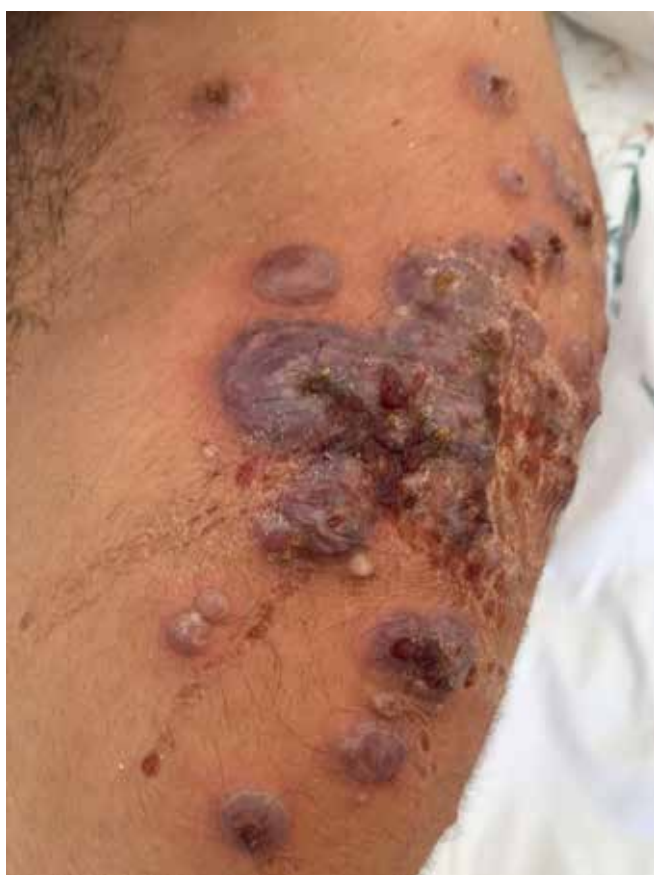

Figura 3

Ampollas de 10-30mm en tronco, que confluyen formando una gran placa ampollosa y ulcerada, de contenido serohemorrágico.

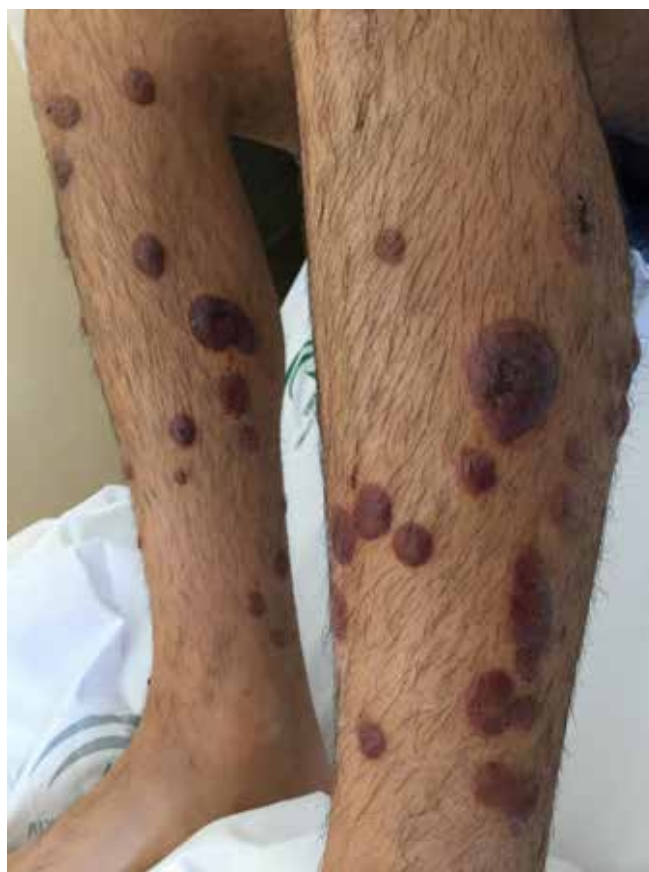
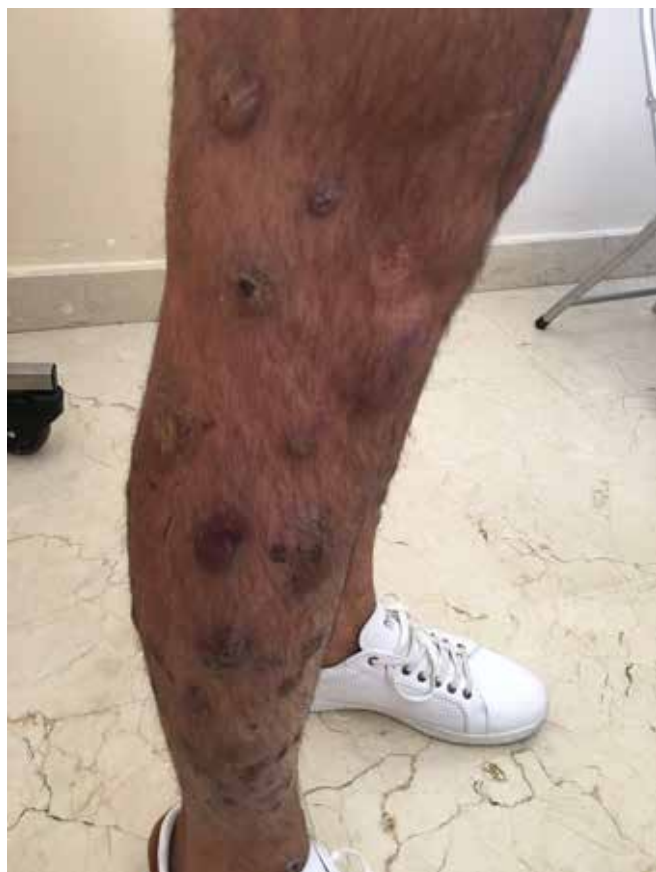
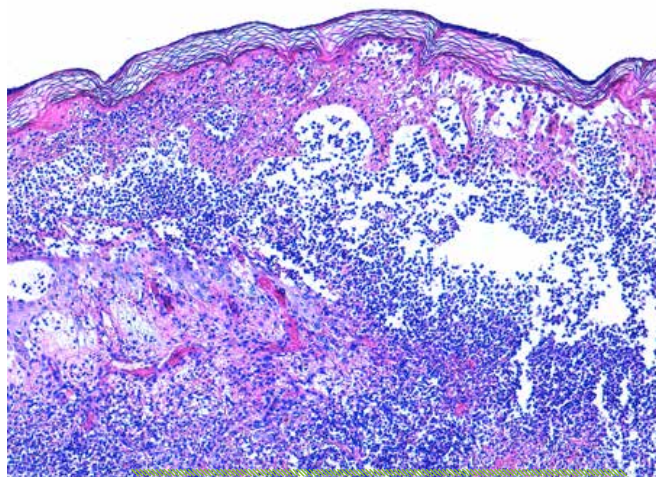
Figura 5

Ampollas serohemorrágicas en miembros inferiores, de aparición brusca, que se rompen fácilmente con la palpación simple exudando líquido seroso no purulento.



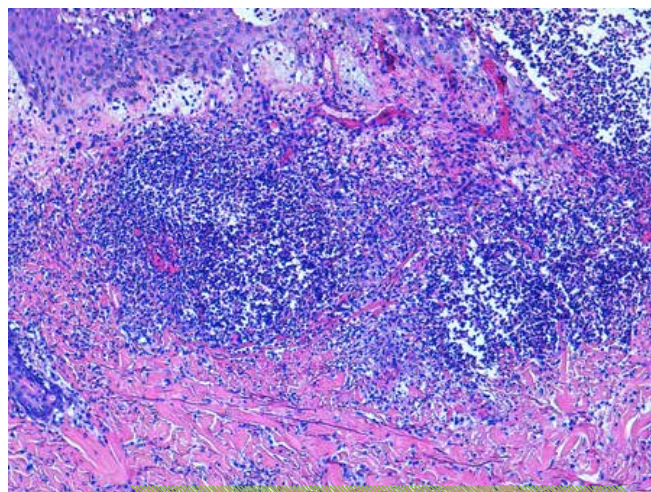
**Figura 6**

Evolución de las lesiones en miembros inferiores, con tendencia a la formación de costra, algunas aún ampollas, a las 48h de la primera dosis de Infiximab 5mg/kg.



**Figura 7**

Biopsia de lesión cutánea donde se observa el edema subepidérmico, así como la importante infiltración neutrofílica, sin vasculitis.



**Figura 8**

Biopsia de lesión cutánea a más aumento. Destaca la infiltración neutrofílica en ausencia de vasculitis, lo cual proporciona el diagnóstico del Síndrome de Sweet o Dermatitis Neutrofilia Afebril Aguda.

**CP-084. ¿ES LA ENTERORRESONANCIA UN BUEN MÉTODO PARA EL DIAGNÓSTICO DE LAS ESTENOSIS EN LA ENFERMEDAD DE CROHN? PRESENTACIÓN DE UN CASO.**

DÍAZ ALCÁZAR, MM; MARTÍNEZ TIRADO, P; DIÉGUEZ CASTILLO, C; ÍÑIGO CHAVES, A; DELGADO MAROTO, A; ROA COLOMO, A; SALMERÓN ESCOBAR, J

UGC APARATO DIGESTIVO. HOSPITAL SAN CECILIO, GRANADA.

**Introducción**

Los pacientes con enfermedad de Crohn (EC), dada la naturaleza crónica de esta enfermedad, requieren a lo largo de su vida múltiples pruebas de imagen, estando expuestos a más radiación ionizante que la población general. La enterorresonancia aporta información detallada de las alteraciones intestinales lumenales y extralumenales sin exponer al paciente a radiación ionizante.

**Caso clínico**

Paciente de 57 años con EC ileal en tratamiento con mesalazina que comienza con dolor abdominal, diarrea y vómitos. Se solicita enterorresonancia para valorar actividad, observando “asas de intestino delgado y colon de calibre normal sin engrosamientos parietales, estenosis ni captaciones patológicas de contraste. Grasa mesentérica y mesocolónica sin alteraciones.” Dado que persiste la clínica se solicita cápsula endoscópica, que informa “en íleon múltiples aftas pequeñas, con centro fibrinado y halo eritematoso, diseminadas entre mucosa normal. En íleon distal, úlceras grandes, algunas circunferenciales, con pliegues edematizados. Tras más de diez horas, la cápsula se agota sin llegar a pasar por ciego.” (Figura 1) El paciente no presentaba síntomas de obstrucción y se realizó,

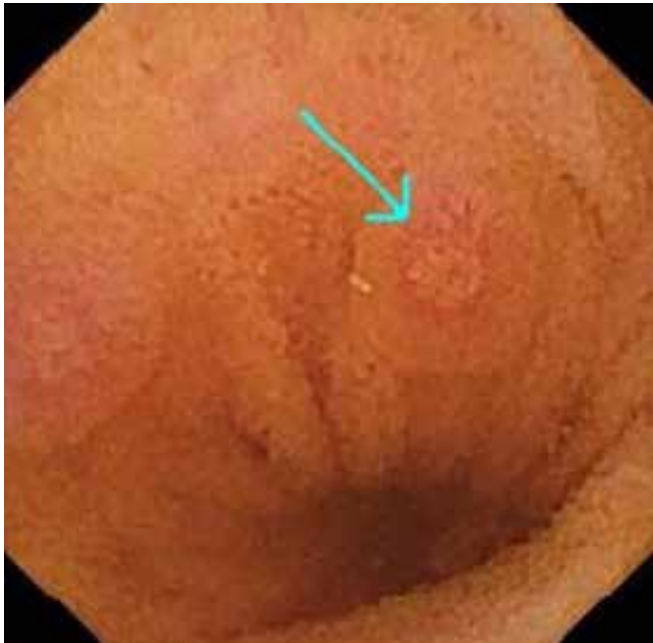a la semana, radiografía de abdomen, observándose la cápsula retenida (**Figura 2**).

Días después, ingresa por suboclusión intestinal tras realizar TAC urgente, que informaba de "segmentos de estenosis que afectan fundamentalmente a íleon, apreciando cápsula endoscópica retenida en íleon distal, como consecuencia de una estenosis." (**Figura 3**) Se inició tratamiento corticoideo, desapareciendo la sintomatología y se procedió al alta hospitalaria pendiente de programar cirugía ya que, en la radiografía de control, continuaba la cápsula retenida. Finalmente, la cápsula es expulsada espontáneamente.

### Discusión

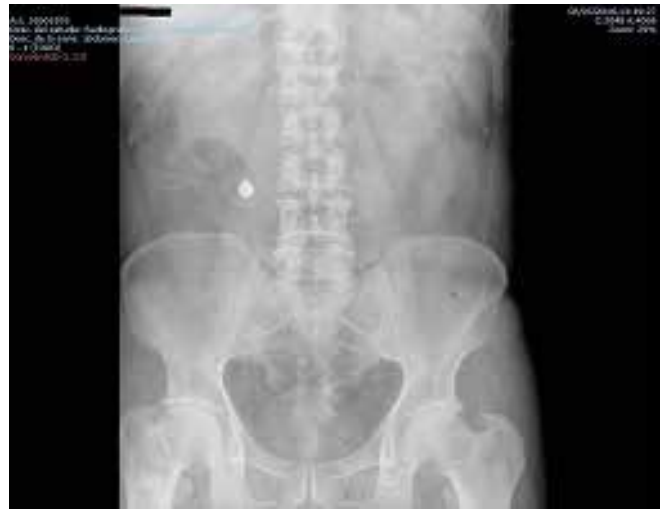La enterorresonancia aporta información valiosa en la valoración de la pared intestinal y en los hallazgos extraintestinales para el diagnóstico de enfermedad inflamatoria intestinal. Se ha demostrado que usando contraste con gadolinio hay correlación entre los hallazgos y la actividad de la enfermedad. Tiene similar sensibilidad y especificidad para el diagnóstico que la enterotomografía, sin exponer al paciente a la radiación ionizante, por lo que se considera la técnica diagnóstica de elección en la EC. Aunque en el caso presentado erró en el diagnóstico.

En el caso de síntomas obstructivos o estenosis conocidas, la ESGE recomienda enterorresonancia o enteroTAC previo a la cápsula, ya que la retención de la cápsula es la complicación más temida de la prueba. Se considera retención de la cápsula la persistencia de la misma en el tracto digestivo durante dos o más semanas.



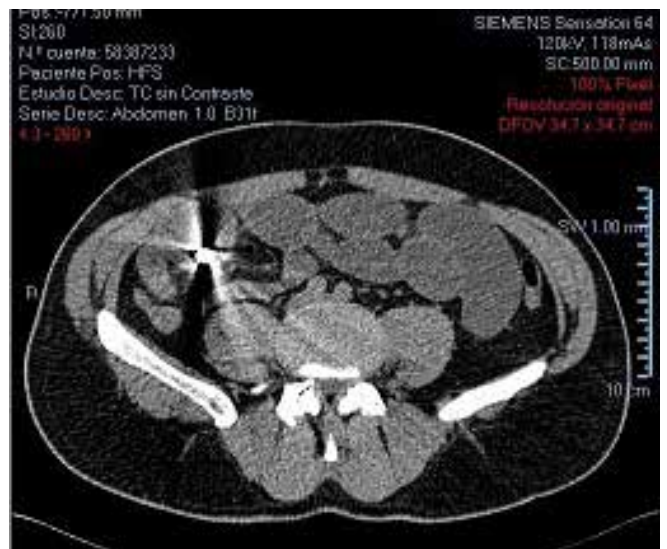**Figura 1** ~~~~~

Imagen de cápsula endoscópica.



**Figura 2** ~~~~~

Radiografía simple de abdomen.



**Figura 3** ~~~~~

Corte de TAC abdominal.

### CP-085. ANÁLISIS DE LA ADECUACIÓN DEL SEGUIMIENTO DEL HEPATOCARCINOMA

CEPERO LEÓN, C; PAVÓN GUERRERO, I; AGUILAR MARTÍNEZ, JC; PÉREZ PEIS, G; BLANCO RODRÍGUEZ, MJ

UGC APARATO DIGESTIVO. HOSPITAL DE ESPECIALIDADES DE JEREZ DE LA FRONTERA, JEREZ DE LA FRONTERA.

#### Introducción

El hepatocarcinoma (CHC) es el sexto tumor más prevalente y el tercero como causa de muerte a nivel mundial. En la mayoría de

los casos el CHC asienta sobre un hígado con enfermedad crónica establecida. En estos casos se acepta como principal método de cribado el control ecográfico cada 6 meses, cuya objetivo es la identificación precoz del CHC que permita la aplicación de tratamientos con intención curativa. El objetivo nuestro estudio fue valorar el impacto del seguimiento en consultas y, por tanto, del screening ecográfico en la supervivencia de la enfermedad.

**Material y métodos**

Para ello hemos realizado un estudio descriptivo, longitudinal, observacional y retrospectivo en el que se han incluido a los pacientes diagnosticados de CHC en el Hospital de Jerez de la Frontera desde enero de 2013 a Abril de 2015 (n=41), con un mínimo de seguimiento de un año desde la inclusión del último paciente. Se elaboró una base de datos anonimizada a partir de los datos clínicos recogidos de las historias clínicas. Para el análisis estadístico se utilizó el paquete estadístico SPSS en su versión 20.

**Resultados**

De la totalidad de los pacientes diagnosticados de CHC un 61% cumplía seguimiento en consultas, aunque un 7,3% de forma irregular. En la mayoría de los pacientes el diagnóstico se realizó dentro del programa de screening (53,7%). Un 29,3% se diagnosticaron por la aparición de síntomas y en un 17,1% el diagnóstico resultó ser un hallazgo casual. Según la clasificación BCLC un 31,7% de los pacientes fueron diagnosticados en estadio A, un 26,8%, 24,4% y 9,8% en B, C y D respectivamente y un 7,3% en estadio 0. Se encontraron diferencias significativas en las curvas de supervivencia según el estadio BCLC pero no en función de si existía o no seguimiento en consultas.

**Conclusiones**

Como era de esperar la supervivencia de los pacientes con diagnóstico de CHC en estadios precoces fue mayor. En nuestro medio el alto porcentaje de pacientes diagnosticados en estadios avanzados dentro del programa de screening, sugiere que el programa de cribado no está siendo correcto. Además no parece haber un claro impacto del programa de screening en la mejora de la supervivencia.

**CP-086. ANÁLISIS RETROSPECTIVO DE LOS PACIENTES DIAGNOSTICADOS DE SÍNDROME DE SOLAPAMIENTO AUTOINMUNE EN UN HOSPITAL DE TERCER NIVEL.**

SILVA RUIZ, MP; MEJÍAS MANZANO, MA; GIRÁLDEZ GALLEGO, Á; SOUSA MARTÍN, JM; FERRER RÍOS, MT; PASCASIO ACEVEDO, JM

UGC APARATO DIGESTIVO. COMPLEJO HOSPITALARIO REGIONAL VIRGEN DEL ROCÍO, SEVILLA.

**Introducción**

En el contexto de las hepatopatías colestásicas autoinmunes, la Cirrosis Biliar Primaria (CBP) y la Colangitis Esclerosante Primaria (CEP), se aprecia en un porcentaje variable la coexistencia-

superposición de rasgos propios de Hepatitis Autoinmune (HAI).

El objetivo del estudio es analizar las características de los pacientes diagnosticados de Síndrome de Solapamiento (overlap) en nuestro centro.

**Material y métodos**

Estudio retrospectivo descriptivo de pacientes diagnosticados entre 1994-2014 de Síndrome de Solapamiento en el H.U. Virgen del Rocío de Sevilla. El diagnóstico se realizó en base a los criterios de París (Figura 1).

**Resultados**

De los 37 pacientes diagnosticados inicialmente de overlap, 15 (40,5 %) cumplen verdaderos criterios.

Todos recibieron ácido ursodesoxicólico (AUDC) y corticoides, 13 (86,7%) azatioprina de los cuales 5 cambiaron a otro inmunosupresor por falta de respuesta (3 micofenolato, 1 ciclosporina, 1 tacrolimus).

Durante una mediana de seguimiento de 52 meses (18-257): 3 (30%) desarrollaron cirrosis (del total de cirróticos, 7 tenían varices esofágicas y 5 presentaron descompensación: 3 hemorragia digestiva, 1 ascitis y 1 encefalopatía), 1 (5,7%) hepatocarcinoma, 4 (26,7%) infecciones (2 peritonitis bacterianas espontáneas, 1 neumonía y 1 urinaria).

De los 4 pacientes trasplantados en nuestra serie, hubo recurrencia de la enfermedad en uno de ellos y otro falleció por shock séptico.

**Conclusiones**

- En nuestra serie hay un sobrediagnóstico de Síndrome de Solapamiento, cumpliendo verdaderamente criterios establecidos menos del 50 % de los pacientes inicialmente etiquetados del mismo.
- La asociación más frecuente es con CBP.
- Una tercera parte de los pacientes sin fibrosis avanzada al diagnóstico desarrollan cirrosis durante el seguimiento, a pesar del tratamiento con AUDC e inmunosupresores, reflejando una peor evolución que las enfermedades hepáticas autoinmunes aisladas.

CRITERIOS DIAGNÓSTICOS DE PARÍS DEL SÍNDROME DE SOLAPAMIENTO CBP-HAI	
CRITERIOS CBP	CRITERIOS HAI
1) FA > 2 VN o GGT > 5 VN 2) AMA ≥ 1:40 3) Biopsia hepática con lesiones del conducto biliar floridas (colangitis destructiva no supurada).	1) ALT > 5 VN 2) IgG > 2 VN o autoanticuerpos antimúsculo liso (AML +) 3) Biopsia hepática con hepatitis de interfase moderada-grave +/- infiltrado linfoplasmocitario periportal

**Figura 1** Criterios de París.

Asociaciones	CBP-HAI (14/15; 93.3%), CEP-HAI (1/15; 6.7%).
Sexo	Mujeres 93.3%, Hombres 6.7%
Edad media al diagnóstico	41,5 años (19-60)
Enfermedades autoinmunes asociadas	8 (53,3%)
Grado fibrosis biopsia inicial (100%)	75% estadios iniciales (F1-F2)
Afectación densitometría	80% (6 osteopenia y 6 osteoporosis).
Estudio de autoinmunidad	10 (66,7%) ANA + (patrón homogéneo en 2) 11 (73,3 %) AMA + 1 (6,7%) anti-SP100 + (siendo AMA negativo) 2 (13,3%) anti-GP210 + (AMA positivo) 1 (6,7 %) AML+
Estudio HLDRB1 03-04	6/15, siendo positivo en el 50%.
Cirrosis al diagnóstico	5/15 (33,3%)

Figura 2

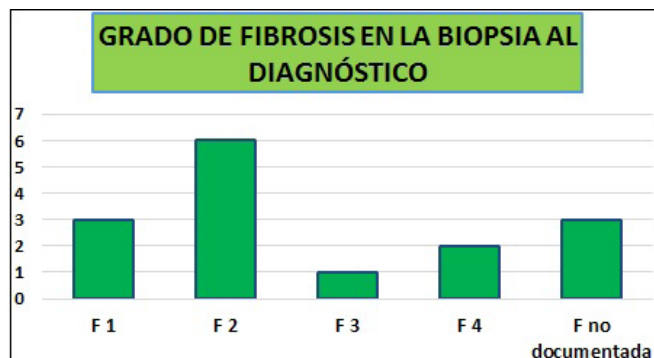


Figura 3

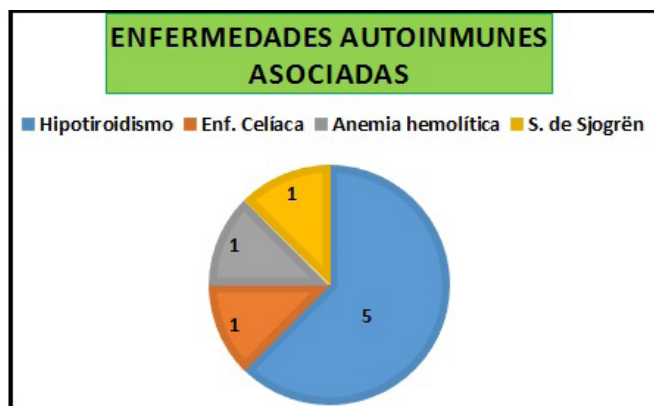


Figura 4

### CP-087. ANEURISMA DE ARTERIA ESPLÉNICA E HIPERTENSIÓN PORTAL

JIMENO MATÉ, C<sup>1</sup>; SÁNCHEZ AZOFRA, M<sup>2</sup>; MARÍN SERRANO, E<sup>2</sup>; OLVEIRA MARTÍN, A<sup>2</sup>

<sup>1</sup>SERVICIO APARATO DIGESTIVO. COMPLEJO HOSPITALARIO DE ESPECIALIDADES VIRGEN DE VALME, SEVILLA.

<sup>2</sup>SERVICIO APARATO DIGESTIVO. COMPLEJO UNIVERSITARIO LA PAZ, MADRID.

#### Introducción

Los aneurismas espléndidos son la tercera causa más común de aneurismas intraabdominales, con una prevalencia superior al 10%,

siendo los más frecuentes de los aneurismas viscerales (60%).

Como agentes predisponentes se encuentra la hipertensión portal, el embarazo, la arteriosclerosis, el sexo femenino y la fibrodisplasia de vasos arteriales. Un 80% de los casos son asintomáticos y se diagnostican de forma casual. En otras ocasiones, producen síntomas inespecíficos abdominales, masa pulsátil abdominal palpable, compresión de estructuras vecinas o bien, debutan con la rotura aneurismática (2-10%), con una mortalidad asociada superior al 25%.

#### Caso clínico

Se presenta el caso de una mujer de 55 años con antecedentes de hipertensión arterial, hipertrigliceridemia y obesidad central, remitida a consulta de aparato digestivo por reciente diagnóstico de cirrosis hepática autoinmune, para su seguimiento ecográfico. Clínicamente, compensada respecto de su hepatopatía y asintomática.

Se realiza ecografía de control que muestra un hígado de bordes irregulares, con hipertrofia de lóbulo caudado y parénquima con distorsión de su arquitectura, ecogenicidad heterogénea y grano tosco, como se muestra en la **figura 1**, todo ello compatible con una cirrosis hepática. Además, en epigastrio, se aprecia una formación anecogénica de bordes bien delimitados, de 18x15mm de tamaño (**Figura 2**) que muestra captación de flujo en modo doppler (**Figura 3**) y que sigue la trayectoria de la arteria esplénica, compatible con formación aneurismática de ésta.

#### Discusión

Los aneurismas de la arteria esplénica requieren vigilancia clínica y ecográfica dado que, según los estudios publicados, es preciso valorar tratamiento (endovascular o quirúrgico) si son sintomáticos, presentan crecimiento rápido (>0.4cm/año) o si su tamaño supera los 20 mm.

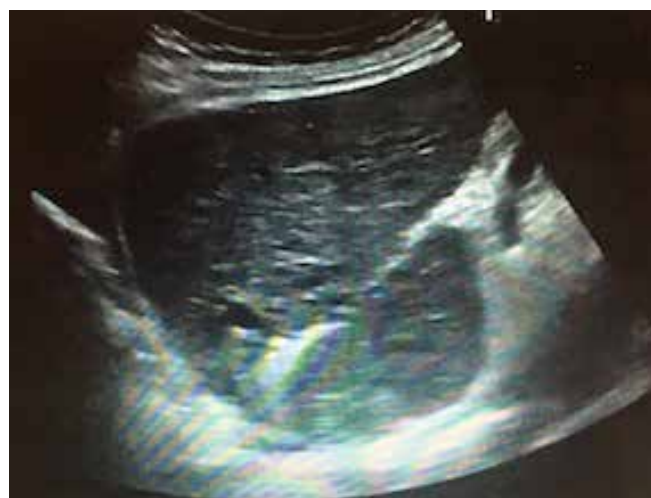

Figura 1

Hígado cirrótico.

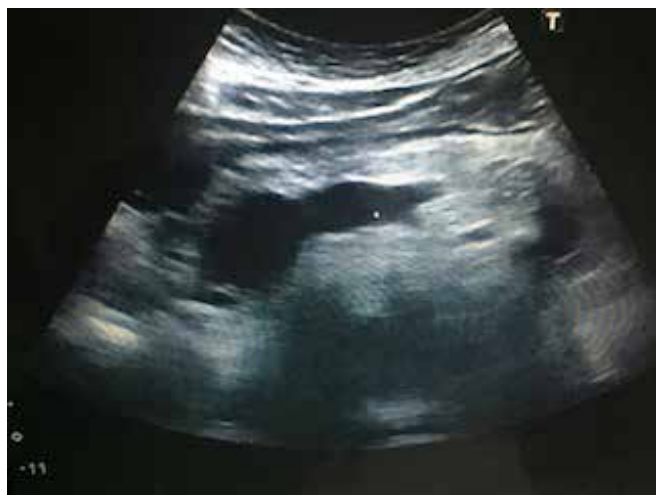

Figura 2

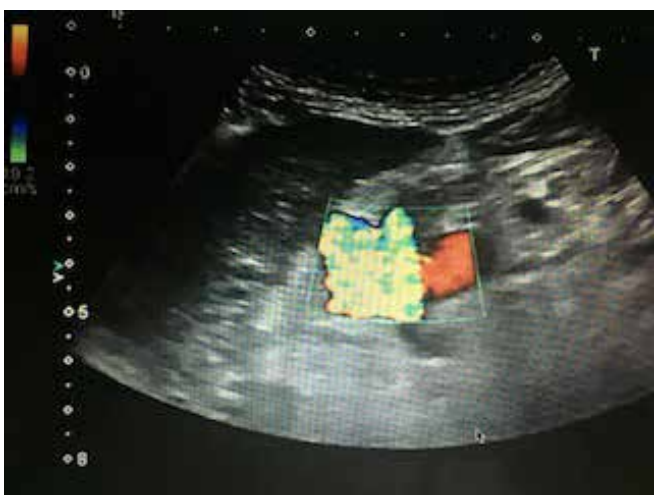

Figura 3

Registro doppler - aneurisma de arteria esplénica.

**CP-088. BIOMARCADORES DE IMAGEN PARA LA DETECCIÓN DE NASH Y FIBROSIS EN ENFERMEDAD HEPÁTICA POR DEPÓSITO DE GRASA NO ALCOHÓLICA**

GALLEGO-DURÁN, R<sup>1</sup>; CERRO SALIDO, P<sup>2</sup>; GÓMEZ GONZÁLEZ, E<sup>2</sup>; PAREJA, MJ<sup>3</sup>; AMPUERO, J<sup>1</sup>; RICO, MC<sup>1</sup>; AZNAR, R<sup>3</sup>; VILAR GÓMEZ, E<sup>1</sup>; CRESPO, J<sup>4</sup>; GONZÁLEZ SÁNCHEZ, FJ<sup>4</sup>; APARCERO, R<sup>3</sup>; MORENO, I<sup>5</sup>; SOTO, S<sup>6</sup>; ARIAS LOSTE, MT<sup>4</sup>; ABAD, J<sup>7</sup>; RANCHAL, I<sup>1</sup>; ANDRADE, RJ<sup>5</sup>; CALLEJA, JL<sup>7</sup>; PASTRANA, M<sup>7</sup>; LO LACONO, O<sup>6</sup>; ROMERO-GÓMEZ, M<sup>1</sup>

<sup>1</sup>COMPLEJO HOSPITALARIO REGIONAL VIRGEN DEL ROCÍO, SEVILLA  
<sup>2</sup>GRUPO FÍSICA INTERDISCIPLINAR. COMPLEJO HOSPITALARIO REGIONAL VIRGEN DEL ROCÍO, SEVILLA  
<sup>3</sup>COMPLEJO HOSPITALARIO DE ESPECIALIDADES VIRGEN DE VALME, SEVILLA

<sup>4</sup>HOSPITAL UNIVERSITARIO MARQUÉS DE VALDECILLA, SANTANDER  
<sup>5</sup>COMPLEJO HOSPITALARIO DE ESPECIALIDADES VIRGEN DE LA VICTORIA, MÁLAGA  
<sup>6</sup>HOSPITAL UNIVERSITARIO DEL TAJO, ARANJUEZ  
<sup>7</sup>HOSPITAL UNIVERSITARIO PUERTA DE HIERRO MAJADAHONDA, MAJADAHONDA

**Introducción**

Evaluar una herramienta basada en el análisis óptico de imágenes de resonancia magnética mediante biomarcadores de imagen para la detección de esteatohepatitis no alcohólica y fibrosis significativa en pacientes EGHNA.

**Material y métodos**

Se incluyeron pacientes diagnosticados de EGHNA mediante biopsia hepática por sospecha clínica de la enfermedad, y fueron sometidos a estudios de resonancia magnética usando protocolos comunes en la práctica clínica habitual (SSFSE-T2, FAST-STIR, in/out PHASE y DYNAMIC). Dos biomarcadores de imagen (NASHMRI y FibroMRI) fueron desarrollados, estandarizados y validados usando el área bajo la curva ROC (AUROC). Las biopsias fueron revisadas por una única patóloga que evaluó el NAS Score y el estadio de fibrosis según Kleiner. Además, los niveles de CK-18 fueron evaluados en suero de pacientes sometidos a un ayuno de 12 horas mediante kits ELISA comerciales. Finalmente, se calcularon los índices Sydney y NAFLD fibrosis Score (NFS), junto con la prueba de elastografía transitoria.

**Resultados**

Los resultados obtenidos indican que la seguridad diagnóstica para la detección de NASH es de 0,83 (IC95%: 0,73-0,93). Igualmente, para fibrosis significativa el AUROC obtenida fue 0,85 (IC95%: 0,77-0,94), muy por encima de otros métodos diagnósticos. Estos hallazgos fueron independientes del equipo de resonancia utilizado (Philips o General Electric). El tiempo medio para llevar a cabo los estudios de imagen y seleccionar la secuencia fue de 11,2±3,4 minutos. NASHMRI presentó una fuerte correlación con el NAS score (r=0,38; p<0,001) así como FibroMRI fue asociado con el estadio de fibrosis (r=0,61; p<0,0001). Asimismo, NASHMRI fue superior a los niveles de CK-18 en suero para la predicción de NASH, mientras que FibroMRI fue significativamente mejor que el índice Sydney y el NFS para detectar fibrosis significativa, ofreciendo un resultado comparable al alcanzado mediante elastografía transitoria.

**Conclusiones**

El análisis óptico de imágenes de resonancia magnética presenta un elevado potencial tanto para la detección de esteatohepatitis (NASHMRI) como para el diagnóstico no invasivo de fibrosis significativa (FibroMRI) en pacientes EGHNA.

**CP-089. CASO GRAVE DE PORFIRIA AGUDA INTERMITENTE. ENTIDAD DE DIFÍCIL DIAGNÓSTICO.**RUIZ PADILLA, FJ<sup>1</sup>; MOSTAZO TORRES, J<sup>2</sup>; VILCHEZ JAIMEZ, M<sup>3</sup><sup>1</sup>SERVICIO MEDICINA INTERNA. ÁREA DE GESTIÓN SANITARIA CAMPO DE GIBRALTAR, ALGECIRAS.<sup>2</sup>SERVICIO APARATO DIGESTIVO. ÁREA DE GESTIÓN SANITARIA CAMPO DE GIBRALTAR, ALGECIRAS.<sup>3</sup>SERVICIO MEDICINA FAMILIAR Y COMUNITARIA. ÁREA DE GESTIÓN SANITARIA CAMPO DE GIBRALTAR, ALGECIRAS.**Introducción**

El dolor abdominal es un motivo de consulta habitual, de difícil diagnóstico en muchas ocasiones. La porfiria aguda intermitente (PAI) es una entidad poco frecuente que se caracteriza por crisis de dolor abdominal, alteraciones psiquiátricas y afectación neurológica; además, en un inicio puede presentarse con pocos síntomas acompañantes lo que hace el diagnóstico precoz difícil. En muchos casos el diagnóstico se demora durante años lo que puede llevar a realizar tratamientos inadecuados y así probablemente se aumenta la morbilidad y la utilización de recursos médicos innecesarios

**Caso clínico**

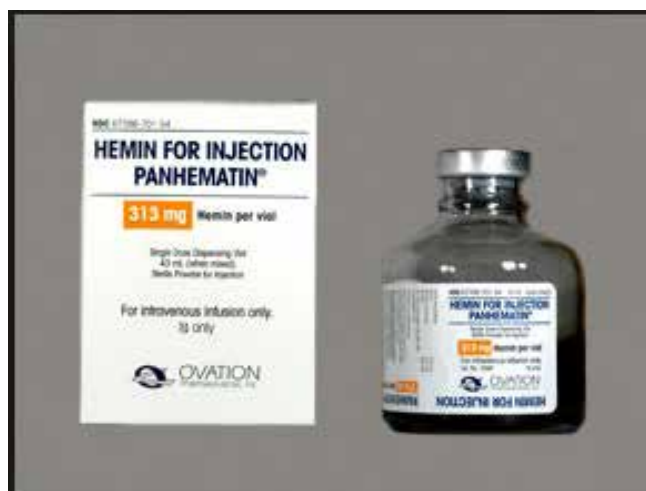Mujer de 30 años que acude al servicio de urgencias en repetidas ocasiones por dolor abdominal, mal estar general, escalofríos, fiebre 38, tos seca. Estreñimiento de 48 horas que asocia a vómitos, y persistencia del dolor abdominal. Se realizaron ecografía y TAC abdomen sin alteraciones, RMN craneal normal, en analítica se identifica hiponatremia que en inicio se creía que era responsable del cuadro, compatible con SIADH secundario. Hiponatremia severa 110. Hipopotasemia e hipomagnesemia severas, coprocultivos, toxina cl. Difíciles negativos. Anemia 6.9 de origen no filiado, no sangrado, no hemolisis. Deterioro neurológico progresivo con tetraparesia de predominio proximal con balance 2/5 por lo que descartan patologías neurológicas habituales. En bolsa sondaje se observan orinas rojas lo que asociado a SIADH nos orientó hacia la posibilidad de crisis de porfiria aguda. Se inició tratamiento con hemina iv durante 6 días. Analítica orina: porfirinas totales 2876 microgramos/24h. Posteriormente desde laboratorio se confirma Brote agudo de porfiria intermitente. La paciente tras 3 meses del diagnóstico sigue en consultas de medicina interna, ha mejorado llamativamente de la tetraparesia, camina sin dificultad. Ha ganado 47 kg. No dolor abdominal. Mantiene parestesias en manos y pies y sigue con rehabilitación, por el momento la paciente no ha repetido crisis de dolor por lo que por el momento no ha requerido tratamiento de mantenimiento.

**Discusión**

La PAI es una enfermedad genética bien definida autosómica dominante con una penetrancia del 10%. El diagnóstico de PAI debe considerarse en pacientes que después de la pubertad consultan de forma repetida por dolor abdominal sin causa razonable. La rapidez en el diagnóstico de la PAI es vital, ya que el retraso del tratamiento puede resultar en lesiones neurológicas irreversibles e incluso puede llegar a producir la muerte en casos graves. El diagnóstico puede ser rápidamente confirmado con la demostración de porfirinas en orina y el tratamiento con hemina debe iniciarse lo antes posible.

**Figura 1**

Orinas en porfiria.

**Figura 2**

Tratamiento porfiria aguda intermitente.

### CP-090. CRIOGLOBULINEMIA MIXTA ESENCIAL Y VHC: RESPUESTA AL TRATAMIENTO CON ANTIVIRALES DE ACCIÓN DIRECTA

JIMÉNEZ MACÍAS, FM<sup>1</sup>; MARTÍN-SUAREZ, I<sup>2</sup>; MERINO-PÉREZ, MJ<sup>3</sup>; MARAVER-ZAMORA, M<sup>1</sup>; ROMERO-HERRERA, G<sup>1</sup>; CABANILLAS-CASAFRANCA, M<sup>1</sup>; VARELA-CORREIA-ALMEIDA, A<sup>1</sup>; CABELLO-FERNÁNDEZ, A<sup>1</sup>; RAMOS-LORA, M<sup>1</sup>

<sup>1</sup>UGC APARATO DIGESTIVO. COMPLEJO HOSPITALARIO DE ESPECIALIDADES JUAN RAMÓN JIMENEZ, HUELVA.

<sup>2</sup>UGC MEDICINA INTERNA. COMPLEJO HOSPITALARIO DE ESPECIALIDADES JUAN RAMÓN JIMENEZ, HUELVA.

<sup>3</sup>UGC NEFROLOGÍA. COMPLEJO HOSPITALARIO DE ESPECIALIDADES JUAN RAMÓN JIMENEZ, HUELVA.

#### Introducción

La crioglobulinemia mixta esencial (CME) es una manifestación extrahepática asociada al VHC, que se manifiesta con un espectro clínico muy variado (cutáneo, renal, neurológico, etc), y que en ocasiones, predispone al paciente a una mayor morbimortalidad y potencial desarrollo de linfomas no Hodgking.

#### Material y métodos

Revisamos la eficacia y seguridad de los antivirales de acción directa (AAD) en pacientes con hepatitis crónica VHC afectados con CME durante el periodo comprendido desde marzo 2015 hasta abril 2016 en nuestra área.

#### Resultados

n=8 sujetos con CME, que fueron tratados con AAD con tasa RVS 100 %. Tasa RVR 87,5% y RVFT (100%). Edad media (54 + 11 años). Edad > 65 años (12,5%). Sexo masculino (87,5%). Carga viral alta (25%). Naive (87,5%). ExADVP (37,5%). AP transfusión sanguínea (12,5%). Cirrosis hepática (3/8; 37,5%). Hipertensión portal con varices (n=2). Ascitis (n=1). F3-F4 (n=4). Todos se encontraban en estadio Child-Pugh A, excepto un paciente con linfoma no Hodgking de debut (estadio B CH-P), que terminó falleciendo. Fibroscan > 20KPa (12,5 %). Distribución por genotipos: G1a (12,5 %); G1b (62,5 %); G3 (12,5%); G4 (12,5%). Espectro clínico: gammapatía monoclonal IgM Kappa (n=2). Insuficiencia renal crónica (IRC): n=6, siendo severa (n=3 con <50ml/min) y uno ya en hemodialisis. GN mensangioproliferativa (n=1). 75% pacientes (6/8) con filtrado glomerular medio reducido (FG 75 + 32 ml/min). Neuropatía periférica (n=3). ANA+ (n=3). Artralgias (n=4). Púrpura (n=5). Proteinuria (n=3), sd. Sjögren (n=1). Sd. Raynaud (n=1). Los antivirales empleados fueron: sofosbuvir + simeprevir (n=2); COMBO 3D/2D+ Ribavirina (n=1); Sofosbuvir/ledispavir + ribavirina (n=3); sofosbuvir + daclatasvir (n=2). El Birmingham Vasculitis Activity Score (BVAS) post-tto mejoró respecto al basal, reduciéndose desde 13,2 + 10,4 puntos a 5,9 + 4,9), respectivamente (p<0,018), así como factor reumatóide (pretto 273 + 200 y postto 141 + 120 U/L): p<0,018; crioglobulinas (pretto. 5 + 3% y postto. 1,2 + 0,8): p<0,011; GPT (pretto. 57 + 34 U y postto 21 + 8 U): p<0,025. C4 ascendió (basal 13 + 10,5 y posttto 26 + 12 mg/dl): p<0,012. La tolerancia y seguridad fue excelente, sin ninguna suspensión. Necesidad de esteroides (n=2), Rituximab (n=1), Basiliximab con necesidad trasplante renal (n=1), Micofenolato. Ninguno precisó plasmáferesis.

#### Conclusiones

Nuestros resultados en pacientes con CME han sido excelentes, con tasas de curación del 100%. El tratamiento con AAD consiguió reducir de forma significativa el BVAS, los niveles plasmáticos de factor reumatoide, el porcentaje de crioglobulinas y GPT, así como ascender las concentraciones de C4 post-tratamiento. G1b fue el más frecuente.

### CP-091. DIAGNÓSTICO DE SARCOIDOSIS EN PACIENTE CON COLESTASIS DISOCIADA ASINTOMÁTICA

RAMIREZ BOLLERO, JM<sup>1</sup>; VILCHEZ JAIMEZ, M<sup>2</sup>; MOSTAZO TORRES, J<sup>3</sup>

<sup>1</sup>UGC MEDICINA INTERNA. COMPLEJO HOSPITALARIO DE ESPECIALIDADES VIRGEN DE LA VICTORIA, MÁLAGA.

<sup>2</sup>SERVICIO MEDICINA FAMILIAR Y COMUNITARIA. ÁREA DE GESTIÓN SANITARIA CAMPO DE GIBRALTAR, ALGECIRAS.

<sup>3</sup>SERVICIO APARATO DIGESTIVO. ÁREA DE GESTIÓN SANITARIA CAMPO DE GIBRALTAR, ALGECIRAS.

#### Introducción

La sarcoidosis es una enfermedad granulomatosa multisistémica de etiología desconocida que se caracteriza por la presencia patológica de granulomas no caseificantes en los órganos afectados. Normalmente afecta a los adultos jóvenes, y en un principio se presenta con una o más de las siguientes anomalías: adenopatías hiliares bilaterales, infiltrado intersticial pulmonar, sinovitis articular acompañado de lesiones dérmicas y oculares. La afectación hepática es una forma rara de presentación, y aún más extraña que se acompañe de afectación hepatoesplénica.

#### Caso clínico

Varón de 42 años sin antecedentes personales de interés, que inicia estudio por aparición analítica compatible con colestasis disociada en control analítico rutinario; el paciente no refiere ninguna sintomatología por órganos y aparatos de interés. En la analítica únicamente destaca GGT 330 y FA 218. Se realiza ecografía de abdomen visualizándose LOEs en hígado y bazo.

En el TAC tóracoabdominal sin evidencia de adenopatías ni mediastínicas ni abdominales. Sobre el bazo y el hígado se describen múltiples lesiones hipodensas de pequeño tamaño sugestivas de metástasis (**Figuras 1 y 2**). Mismos resultados en RMN abdominal (**Figura 3**).

Se realiza analítica completa con autoinmunidad negativa (ANA y AMAs) y serología negativa para VHB-VHC-VIH-Brucella-Rickettsia-Coxiella burnnetii-Treponema Pallidum, Se realiza una biopsia hepática de la lesión descrita con los hallazgos de granulomas que no muestra necrosis caseosa, Ziehl Neelsen, PCR y cultivo para TBC negativos. Resultando finalmente granulomas compatibles con sarcoidosis.

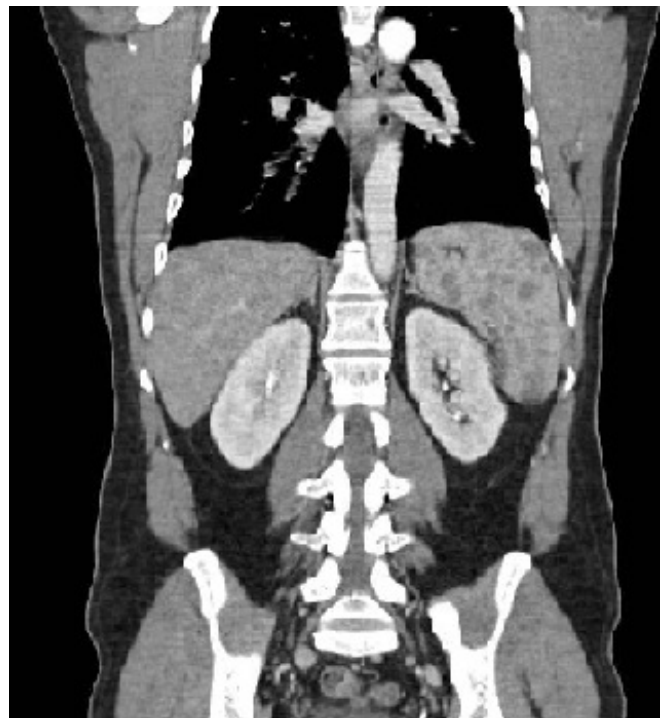
**Discusión**

En la sarcoidosis, el estómago es el órgano más frecuentemente afectado dentro del aparato digestivo, el hígado en la mayoría de los casos de sarcoidosis gastrointestinal está afectado aunque también puede verse afectada en ausencia de otra afectación gastrointestinal como en nuestro caso.

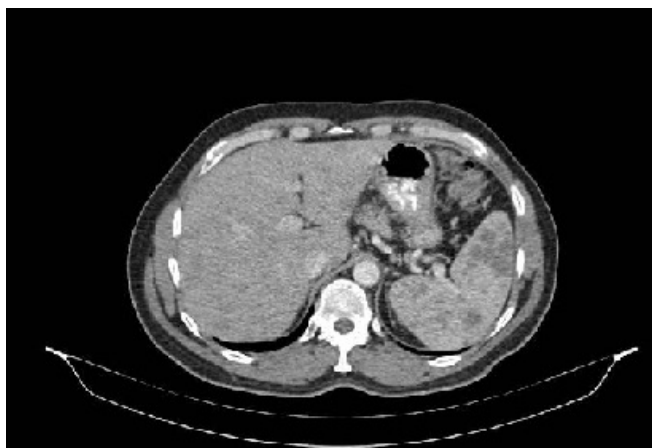
El diagnóstico diferencial de granuloma no caseificantes que afectan al hígado incluye sarcoidosis, enfermedad de Whipple, enfermedad de Crohn, y la infección por *Mycobacterium tuberculosis*, *histoplasmosis capsulatum*, o *Treponema pallidum*.

Muy pocos casos de sarcoidosis hepática evolucionan a enfermedad colestásica grave, cirrosis, hipertensión portal y / o trombosis de la vena hepática. En pacientes sintomáticos o alteraciones del perfil hepático se establecen dosis de prednisona 0,5 mg/kg por día con buena respuesta (tanto en el control de imagen como en el control analítico).

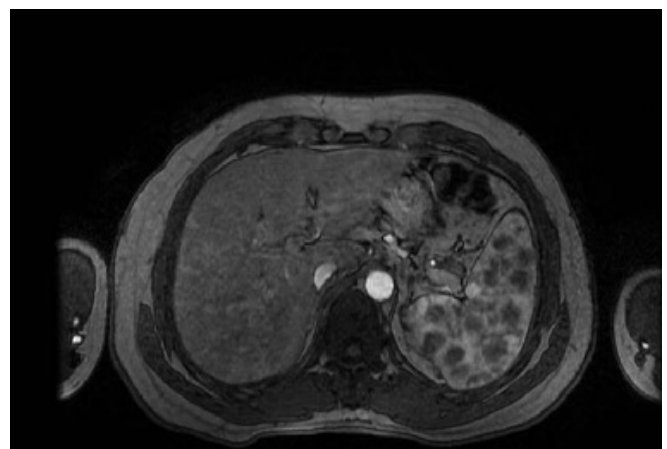
Con el caso queremos mostrar como una enfermedad rara puede presentarse de forma asintomática mediante una colestasis disociada, y la importancia de completar el estudio en los casos que se nos presenten en consulta a pesar de estar asintomáticos.



**Figura 2** Lesiones hipodensas hepáticas y esplénicas ocupantes de espacio.



**Figura 1** Lesiones hipodensas hepáticas y esplénicas ocupantes de espacio.



**Figura 3** Lesiones hipodensas hepáticas y esplénicas ocupantes de espacio.

### CP-092. DISTRIBUCIÓN DE GENOTIPOS DEL VIRUS DE LA HEPATITIS C (VHC) EN EL ÁREA SANITARIA DEL NORTE DE CÁDIZ DURANTE EL PERÍODO 2000-2015

AGUILAR MARTÍNEZ, JC<sup>1</sup>; BLANCO RODRÍGUEZ, MJ<sup>1</sup>; CEPERO LEÓN, C<sup>1</sup>; PAVÓN GUERRERO, I<sup>1</sup>; SÁNCHEZ RODRÍGUEZ, JJ<sup>1</sup>; ALADOS ARBOLEDAS, JC<sup>2</sup>

<sup>1</sup>UGC APARATO DIGESTIVO. HOSPITAL DE ESPECIALIDADES DE JEREZ DE LA FRONTERA, JEREZ DE LA FRONTERA.

<sup>2</sup>UGC MICROBIOLOGÍA. HOSPITAL DE ESPECIALIDADES DE JEREZ DE LA FRONTERA, JEREZ DE LA FRONTERA.

#### Introducción

Actualmente, el manejo de la infección crónica por el VHC está sufriendo un cambio importante, debido al descubrimiento de nuevos tratamientos con alta tasa de curación y mínima toxicidad. La tasa de curación de la infección por VHC, desde los primeros regímenes de tratamiento está íntimamente relacionada con factores clínicos y virológicos. Entre estos últimos se encuentra el genotipo/subtipo viral y la carga viral, de ahí que información actualizada sobre la distribución de genotipos sea de especial importancia en el desarrollo de estrategias de acción frente a dicha infección. El objetivo de este estudio es describir los genotipos/subtipos de VHC más prevalentes en el AGS Norte de Cádiz.

#### Material y métodos

El estudio realizado es de tipo transversal retrospectivo, e incluye a los pacientes infectados por VHC, diagnosticados en el AGS norte de Cádiz en el período 2004-2015. Las variables demográficas, clínicas y microbiológicas han sido recogidas a partir de historias clínicas y del sistema informático de laboratorio (SIL). Para el análisis estadístico se utilizará el paquete estadístico SPSS en su versión 20.

#### Resultados

En el estudio se incluyeron un total de 1699 pacientes, de los cuales un 78,9% eran varones, y un 21,1% mujeres. La mediana de edad fue 44 años (IQR 39-50). En la distribución de genotipos en la población de estudio se observó que el genotipo 1 es el más frecuente (62,4%), predominando el subtipo 1b (29,4%), seguido de los genotipos 3 (20,5%) y 4 (13,7%). La carga viral basal de los pacientes infectados por VHC es alta; en nuestra serie mostró unos valores de mediana de 5.86 log UI/ml (IQR 5,5-6,47), siendo escasos los pacientes con niveles de ARN inferiores a 1.000 UI/ml y ninguno de ellos inferior a 100 UI/ml. La carga viral en pacientes naïve con genotipo 1 es superior a la carga viral media en pacientes con genotipos 3 y 4, detectándose la menor carga viral para el genotipo 4.

#### Conclusiones

La distribución de genotipos en el AGS Norte de Cádiz durante el período 2004-2015 es similar a la descrita en estudios previos, con una mayor prevalencia del genotipo 1. Además, el genotipo 1 asocia una mayor carga viral basal en comparación al resto de genotipos.

### CP-093. EFICACIA Y SEGURIDAD DEL TRATAMIENTO CON ANTIVIRALES DE ACCIÓN DIRECTA EN SUJETOS CON HEPATITIS CRÓNICA C E INSUFICIENCIA RENAL CRÓNICA

JIMÉNEZ-MACÍAS, FM; MARAVER-ZAMORA, M; CABANILLAS-CASAFRANCA, M; ROMERO-HERRERA, G; VARELA-CORREIA-ALMEIDA, A; CABELLO-FERNÁNDEZ, A; RAMOS-LORA, M

UGC APARATO DIGESTIVO. COMPLEJO HOSPITALARIO DE ESPECIALIDADES JUAN RAMÓN JIMÉNEZ, HUELVA.

#### Introducción

Los pacientes con infección por VHC (HCC) e insuficiencia renal crónica (IRC) son aquellos con un filtrado glomerular (FG) < 80 mililitros/minuto. Son generalmente sujetos polimedicados, con alto riesgo de interacciones farmacológicas y de efectos 2º, sobre todo cuando se emplea ribavirina.

#### Material y métodos

Se evaluó la eficacia y seguridad de los nuevos antivirales de acción directa (AAD) en pacientes con IRC y HCC desde Marzo 2015 hasta Abril del 2016 en nuestra área.

#### Resultados

n=22 pacientes. Edad media 62 + 9 años. Varón (64%). Carga viral elevada (36%). Tasa F4 (54%; 12/22). Distribución según genotipo: G1a (n=6; 27,3%), G1b (n=13; 59,1%); G3 (n=2; 9,1%); G4 (n=1; 4,5%). Estadio Child-Pugh A (n=15; 68,2%), CH-P B (n=3; 13,6%) y C (n=4, 18,2%). MELD > 10 (n=7; 32%). Manifestaciones extrahepáticas (82%). Creatinina basal 1,4 + 1,1 mg/dl. FG 61 + 17 ml/min. IRC leve (n=16). IRC moderada (n=4). IRC severa (n=2). Hemodialisis (n=2). Trasplantado renal (n=1). Crioglobulinemia (n=4). Proteinuria (n=4). Diabético o RI (54%). HTA (41%). Cardiopatía isquémica (n=3). Hipertensión portal (64%). Varices (41%). Antecedentes PBE (n=1), encefalopatía (n=5) y ascitis (n=1). Naïve (64%). Nº fármacos concomitantes: 6 + 4. Nº interacciones: 2 + 1. Tasa RVR (86,4%), RVFT 91% y RVS (82%; 18/22). Tasa RVS según Child-A (93,3%), Child-B (67%) y Child-C (50%). Tasa exitus (4/22; 18%): hepatocarcinoma (n=2), linfoma (n=1) y 1 IAM (ninguna relacionada con tratamiento): Child C (Sofos/Ledis+Riba, n=2 y Sofos+Dacla, n=1), Child B (Sofos+Sime, n=1). La combinación empleadas: Sofosbuvir + Simeprevir + Ribavirina con RVS 83% (5/6); Sofosbuvir + Daclatasvir con RVS 50% (1/2); Combo 3D/2D + Ribavirina con RVS 80% (4/5); Harvoni + Ribavirina con RVS 80% (4/5) y Simeprevir + Daclatasvir + Riba (n=4) con RVS 100%. Empleo Ribavirina (36%) y la dosis fue > 600 mg/día en todos. No hubo diferencias por empleo Ribavirina (p=0,60). Salió de lista TOH (1/3). Duración: 12 sem (n=16; RVS 87,5%), 8 sem (n=3; RVS 33%), 24 sem (n=2; RVS 100%). Ef. 2º: ascitis (n=2), anemia con transfusión (n=1), hiperpigmentación (n=1), diarrea (n=1), elevación bilirrubina (n=4, contenía Simeprevir), SHU atípico (n=1), con necesidad hemodiálisis y Ecolizumab. Dos casos Child B empleó Sime o COMBO y 1 caso Child C Simeprevir: sin incidencias.

#### Conclusiones

Las tasas de curación en población renal son discretamente inferiores a la población no renal. La adicción de Ribavirina no

aportó beneficios terapéuticos a estos pacientes. Regímenes de 8 semanas tuvo peores tasas de curación. Simeprevir + Daclatasvir es un alternativa terapéutica para estos pacientes.

### CP-094. EFICACIA Y SEGURIDAD DE LOS NUEVOS ANTIVIRALES DE ACCIÓN DIRECTA EN CIRRÓTICOS DESCOMPENSADOS EN NUESTRA ÁREA

JIMÉNEZ-MACÍAS, FM; CABANILLAS-CASAFRANCA, M; ROMERO-HERRERA, G; MARAVER-ZAMORA, M; CORREIA-VARELA-ALMEYDA, A; CABELLO-FERNÁNDEZ, A; RODRÍGUEZ-MONCADA, R; RAMOS-LORA, M

UGC APARATO DIGESTIVO. COMPLEJO HOSPITALARIO DE ESPECIALIDADES JUAN RAMÓN JIMÉNEZ, HUELVA.

#### Introducción

Las tasas de curación en cirróticos descompensados VHC con los nuevos antivirales de acción directa (AAD) son inferiores, no evitando en muchas ocasiones que el paciente salga de la lista de TOH.

#### Material y métodos

Estudio observacional, descriptivo de pacientes con hepatitis crónica VHC descompensados tratados con AAD desde marzo 2015 hasta abril 2016 en nuestra área.

#### Resultados

n=15 pacientes, edad media 58 + 9 años, varón (66%). Sólo 1 sujeto carga viral elevada. Distribución según genotipo: G1a (n=6; 40%), G1b (n=5; 33,3%); G3 (n=4; 26,7%); G4 (n=0%). Hepatocarcinoma (n=5; 33%). Score fibroscan 40 + 17 KPa. Estadio Child-Pugh B (n=10; 67%) y Child-Pugh C (n=5, 33%). MELD > 10 (n=13; 87%). MELD pretto (13,7 + 4,3). MELD postto (15,5 + 7,8). En 40% mejoró MELDpostto. En 47% mejoró CH-Ppostto: mejoró 1 punto (3), 2 puntos (3), >3 puntos (1). Sólo 7 se pudieron incluir en lista TOH. Excluidos TOH: edad (2), hepatoca no Milán (4), enolismo (1), hipertensión pulmonar (1). Parámetros desfavorables pretto: albúmina 2 mg/dl (53%) y plaquetas 600 mg/dia:RVS 100%.

#### Conclusiones

En descompensados se recomienda terapias de 24 semanas y con Ribavirina. Recomendamos monitorizar evolución Child y MELD mensual, especialmente en CH-P C. Pacientes con menores posibilidades de salir de lista de TOH: albúmina < 3,5 g/dl, plaquetas <90000 e hipertensión portal.

### CP-095. ENDOTIPSITIS TARDÍA POR ESCHERICHIA COLI

MEJÍAS MANZANO, MÁ1; GIRÁLDEZ GALLEGO, Á1; SÁNCHEZ TORRIJOS, YM1; NACARINO MEJÍAS, V2; TRIGO SALADO, C1

<sup>1</sup>SERVICIO APARATO DIGESTIVO. COMPLEJO HOSPITALARIO REGIONAL VIRGEN DEL ROCÍO, SEVILLA.

<sup>2</sup>SERVICIO RADIOLOGÍA INTERVENCIONISTA. COMPLEJO

HOSPITALARIO REGIONAL VIRGEN DEL ROCÍO, SEVILLA.

#### Introducción

La endotipsitis es una complicación excepcional, grave y generalmente precoz.

#### Caso clínico

Paciente de 65 años, monorreno tras nefrectomía derecha por carcinoma renal y con antecedentes de colecistitis aguda litiásica con trombosis portal izquierda simultánea incidental (**Figura 1**). Un TC abdominal pre-colecistectomía mostró resolución de la trombosis tras 6 meses de tratamiento con enoxaparina 40 mg/24h. En el postoperatorio, presentó una pancreatitis aguda, detectándose mediante RM una papilitis fibrosa con retrombosis simultánea; siendo tratado mediante esfinterotomía endoscópica.

En los 19 meses sucesivos presentó hasta cuatro ingresos por hemorragia digestiva, con amplios requerimientos transfusionales, refractaria/recidivante a análogos de somatostatina y betabloqueantes. Endoscópicamente existía una red varicosa atípica en curvatura menor, no tratable, ni siquiera por ecoendoscopia. Finalmente se colocó una endoprótesis recubierta específica entre cava y porta derecha (**Figura 2**), realizándose seguimiento ecográfico posterior con velocidad intra-TIPS (80-95 cm/s).

Dos años después presentó bacteriemia persistente por E. Coli resistente a quinolonas -hemocultivos (HC) positivos en 5/6 tandas en dos días consecutivos- sin foco alternativo. Coincidentemente se comprobó mediante ecografía doppler datos de disfunción del TIPS (**Figura 3**) y se realizó un PET-TC que mostraba actividad metabólica incrementada intrahepática compatible con sospecha de infección del TIPS (**Figura 4**).

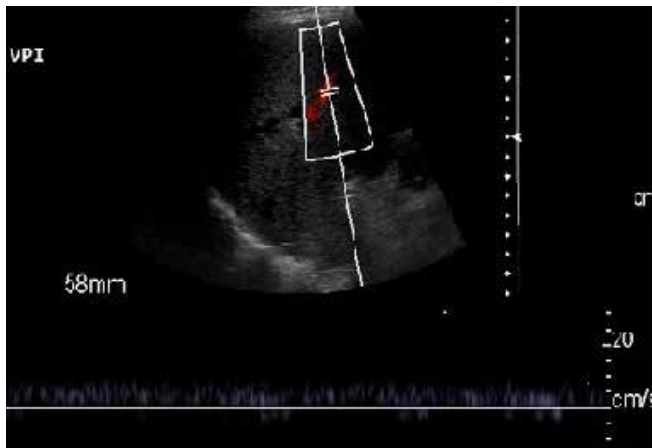Se inició tratamiento diario con dalteparina 7500 UI (3 meses) y ceftriaxona 2 g 6 semanas, seguida de trimetoprim/sulfametoxazol 160/800 mg, de forma "indefinida". La recanalización del TIPS no fue técnicamente posible de manera precoz por vía transyugular en hasta dos ocasiones, pero permitió obtener muestras de sangre portal para HC de control (negativos). La repermeabilización se consiguió tres meses después, vía transesplénica, previa angioplastia, mediante la colocación de una prótesis adicional Wallstent de 12x9 cm (**Figura 5**). En los siete meses posteriores de seguimiento no se ha documentado disfunción protésica (**Figura 6**).

#### Discusión

La bacteriemia transitoria inmediatamente post-TIPS es muy común. La bacteriemia persistente sin otro foco posible define la endotipsitis, pudiendo ser definitiva (con disfunción protésica: trombos/vegetaciones) o probable (TIPS normofuncionante). El cultivo de biopsia endotelial -del interior del TIPS- o los HC diferenciales (entre sangre periférica y portal) son herramientas diagnósticas adicionales. En nuestro caso, la participación de factores locales en la génesis de la endotipsitis parece obvia.

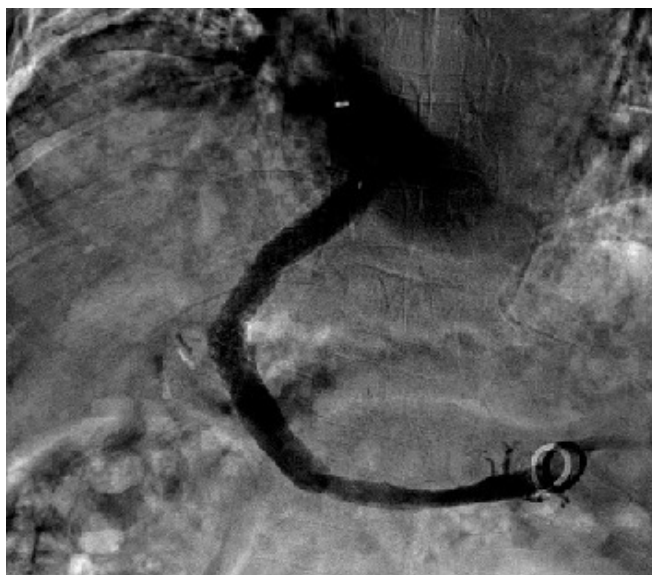La terapia consiste en anticoagulación, antibioterapia prolongada y tratamiento endovascular; la secuencia de aplicación de estos tratamientos debe individualizarse. La recurrencia de la infección es la norma y el pronóstico a largo plazo desfavorable, requiriéndose

ocasionalmente incluso un trasplante, que confirmaría la endotipsitis. El tratamiento supresor antibiótico prolongado puede constituir una alternativa empírica sensata.



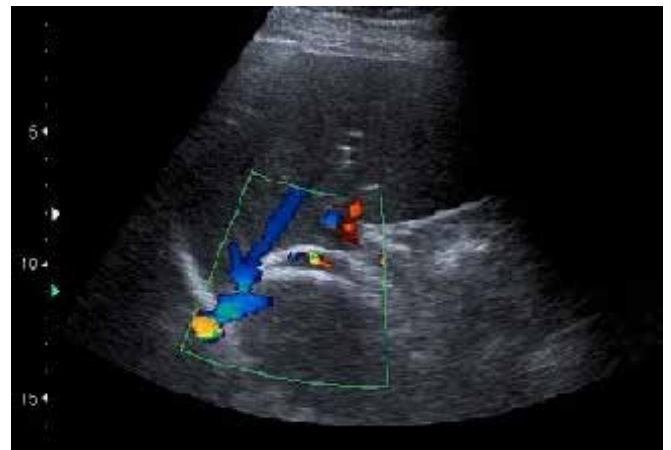**Figura 1** .....

Ecografía doppler: Trombosis parcial de vena porta izquierda.



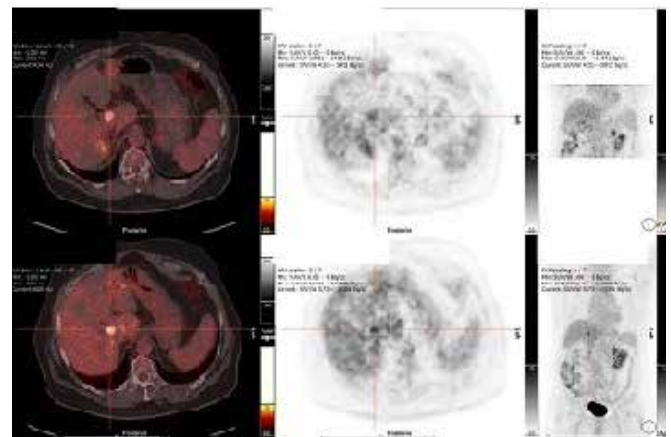
**Figura 2** .....

Realización de TIPS, con colocación de endoprótesis específica recubierta Viatorr. Buen resultado morfológico y funcional.



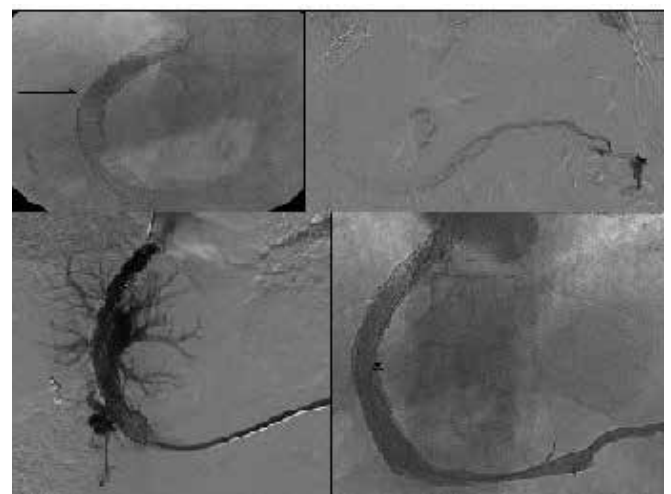
**Figura 3** .....

Ecografía doppler (Marzo 15): Trombosis TIPS. Datos de ausencia casi total del flujo intrastent (flecha).



**Figura 4** .....

PET: Incremento de la actividad metabólica a nivel del TIPS, en relación con infección del mismo (endotipsitis).



**Figura 5** .....

Trombosis TIPS (flecha). Acceso transesplénico, endoprótesis metálica Wallstent por dentro de la prótesis recubierta (X).

## CP-096. EVALUACIÓN DE TRATAMIENTOS LOCORREGIONALES PARA EL HEPATOCARCINOMA. NUESTRA EXPERIENCIA

HINOJOSA GUADIX, J<sup>1</sup>; NAVARRO JARABO, JM<sup>1</sup>; ROSALES ZÁBAL, JM<sup>1</sup>; RIVERA IRIGOIN, R<sup>1</sup>; MORENO MEGÍAS, P<sup>1</sup>; RAMOS GARCÍA, M<sup>2</sup>; SÁNCHEZ RODRIGUEZ, P<sup>2</sup>; PUYA GAMARRO, M<sup>1</sup>; SORIA LÓPEZ, E<sup>1</sup>; SÁNCHEZ CANTOS, AM<sup>1</sup>

<sup>1</sup>SERVICIO APARATO DIGESTIVO. COMPLEJO HOSPITAL COSTA DEL SOL, MARBELLA.

<sup>2</sup>SERVICIO RADIOLOGÍA INTERVENCIONISTA. COMPLEJO HOSPITAL COSTA DEL SOL, MARBELLA.

### Introducción

El hepatocarcinoma (HC) es una de las causas de muerte más frecuentes en pacientes con cirrosis hepática. Existen distintos tratamientos encaminados a aumentar la supervivencia pero no están exentos de complicaciones.

Nuestros objetivos fueron analizar los tratamientos locorregionales realizados en nuestro centro para HC y evaluar su respuesta. Conocer la tasa y tipo de complicaciones y la estancia media hospitalaria posttécnica.

### Material y métodos

Realizamos un estudio descriptivo con carácter retrospectivo de pacientes con HC sometidos a tratamiento locorregional: radiofrecuencia (RF), microondas (MC) y quimioembolización (QE) en nuestro centro desde Enero-2014 a Julio-2016. Se recogieron datos clínico-epidemiológicos y referentes a la técnica.

### Resultados

Analizamos 38 pacientes con HC, 53% hombres y 47% mujeres, edad media 71años. La etiología mayoritaria de la cirrosis fue 60.5% VHC (Virus hepatitis C), 13% mixta (VHC y alcohol), 8%etílica, 5%VHB (Virus hepatitis B), 5%EGNA (enfermedad grasa no alcohólica). El 66% de los pacientes recibieron QE, 24% RF y 11% MC. Ninguno de los pacientes sometidos a RF y MC presentaron complicaciones, la función hepática (Child-Pugh) pre/posttécnica no se modificó. El 66% de los pacientes que recibió RF presentó respuesta completa, 11% no respondió, 11% progresó la enfermedad y se desconoce en el resto. El 25% de los pacientes sometidos a MC presentaron respuesta completa, 25% respuesta parcial, 25% progresión, el resto se desconoce. La estancia hospitalaria de los pacientes sometidos a tratamiento ablativo fue de 1día. El 36% de los pacientes sometidos a QE presentó una o varias complicaciones: 5pancreatitis aguda moderadamente severas (55.5%), 5síndromes postquimioembolización (55.5%), 2bacteriemias (22%), 1colecistitis isquémica (11%), 1infarto esplénico (11%), 1isquemia mesentérica aguda (11%). Ninguna letal. No hubo cambios significativos en la función hepática (Child-pugh medio pre/posttécnica 5.6 vs 6.4). La estancia media hospitalaria tras QE fue 12 días (Rango: 1-81días). El 40% de los pacientes presentan progresión de la enfermedad, 20% respuesta parcial, 4% respuesta completa, 4% ausencia de respuesta y se desconoce el resto.

### Conclusiones

En nuestra serie, la radiofrecuencia y microondas son eficaces y seguras. La QE es el tratamiento locorregional más usado en nuestro centro con menor respuesta tumoral, como cabe esperar, y donde aparecen más complicaciones graves.

## CP-097. EXPERIENCIA EN PRÁCTICA REAL CON LOS NUEVOS ANTIVIRALES DE ACCIÓN DIRECTA EN EL ÁREA HOSPITALARIA JUAN RAMÓN JIMÉNEZ

JIMÉNEZ-MACÍAS, FM; MARAVER-ZAMORA, M; CABANILLAS-CASAFRANCA, M; ROMERO-HERRERA, G; CORREIA-VARELA-ALMEIDA, A; CABELLO-FERNÁNDEZ, A; RAMOS-LORA, M

UGC APARATO DIGESTIVO. COMPLEJO HOSPITALARIO DE ESPECIALIDADES JUAN RAMÓN JIMÉNEZ, HUELVA.

### Introducción

Es previsible que la introducción de los nuevos agentes antivirales de acción directa (AAD) en hepatitis crónica por VHC cambie la historia natural de estos pacientes en nuestra comunidad. Nuestro objetivo fue analizar los resultados terapéuticos en nuestra área.

### Material y métodos

Estudio observacional, descriptivo que incluyó a 126 pacientes con hepatitis crónica por VHC desde marzo 2015 hasta abril 2016. Se analizaron las tasas de curación (RVS), según genotipo viral, combinación de AAD empleada, uso o no de Ribavirina.

### Resultados

Con una n=126 pacientes, edad media 54 + 10 años (16% con > 65 años), varón (70%); cirrosis hepática (60,3%); fibrosis avanzada (F3-F4): 80%; carga viral elevada (49%). Distribución según genotipo viral: G1a (n=39; 31%), G1b (n=53; 42,1%); G3 (n=18; 14,3%); G4 (n=16; 12,7%). Hepatocarcinoma concomitante (n=11; 9%), descompensados (Child-Pugh B y C: n=17; 13,5%). MELD > 10 (10%). Naive (n=70; 55,6%); fracaso IP (Boceprevir/Telaprevir): n=14; 11%). Tasa RVR 92%, RFT 97% y RVS (110/126; 87,3%): Child-A (91%), Child-B (75%) y Child-C (60%). Tasa RVS en hepatoca (9/11: 82%). La combinación más empleada fue Combo 3D/2D + Riba (n=39, RVS=97,4 %), seguida de Sofosbuvir/Ledipasvir + Ribavirina (n=29, RVS=86,2%, siendo en G1 100%); Sofosbuvir+Simeprevir + Ribavirina (n=25, RVS=84%, con Ribavirina 100%); Sofosbuvir+Daclatasvir + Riba (n=15; RVS=80%; con Ribavirina 100%); Simeprevir+Daclatasvir + Ribavirina en G1 (n=18; RVS=78%, con Riba 100%). Empleo ribavirina (n=59; 47%). Dosis de Ribavirina > 600 mg (n=56; 44%). Tasa pacientes con >1 interacción farmacológica (n=68; 54%). La pauta de 12 semanas fue la más usada (n=113; 90%). Fracasos (16/126; 12,7%; 31% Child B o C). Fracasos sin ribavirina: Sofosbuvir+Simeprevir 12s (n=4): G1 (75%) y G4 (25%); Sofosbuvir+Daclatasvir 12s (n=3): G3 (67%) y G1b (33%); Simeprevir+Daclatasvir 12s (n=4) en G1a (50%); Harvoni 12s (n=1, G3). Fracasos con Ribavirina: Combo 3D/2D+Riba (n=1, G1a) y Sofosbuvir/Ledipasvir+Riba (n=3; todos G3). Todos los fracasos en G3 fueron en cirróticos. La tasa de fracasos en naive fue 10/16 (62,5%) y 3/16 (19%) habían fracasado previamente a IP. En un 56%

de los fracasos no se empleó ribavirina (9/16; 56%) y en 69% la dosis fue inferior a 600 mg/día.

### Conclusiones

Sofosbuvir/Ledipasvir, Combo 3D/2D y Sofosbuvir+Daclatasvir+Ribavirina fueron combinaciones con tasas de curación cercanas al 100% en genotipo 1. Genotipo 3 fue el que tuvo mayor tasa de fracasos, especialmente en cirróticos. Recomendamos el uso de Ribavirina en las combinaciones: Simeprevir+Daclatasvir en G1, Sofosbuvir+Simeprevir en G1 o G4 y Sofosbuvir+Daclatasvir en cirrosis G3. Genotipo 4 tuvo altas tasas de curación.

### CP-098. FACTORES DESFAVORABLES RELACIONADOS CON EL FRACASO CON LOS NUEVOS AGENTES ANTIVIRALES DE ACCIÓN DIRECTA EN PACIENTE CON HEPATITIS CRÓNICA C

JIMÉNEZ-MACÍAS, FMJM<sup>1</sup>; ROMERO-HERRERA, GRH<sup>1</sup>; HERRERO-MANCHANCES, F<sup>2</sup>; MARAVER-ZAMORA, M<sup>1</sup>; CABANILLAS-CASAFRANCA, M<sup>1</sup>; CORREIA-VARELA-ALMEIDA, A<sup>1</sup>; CABELLO-FERNÁNDEZ, A<sup>1</sup>; RAMOS-LORA, M<sup>1</sup>; GARCÍA-GARCÍA, F<sup>3</sup>

<sup>1</sup>UGC APARATO DIGESTIVO. COMPLEJO HOSPITALARIO DE ESPECIALIDADES JUAN RAMÓN JIMÉNEZ, HUELVA.

<sup>2</sup>DEPARTAMENTO EPIDEMIOLOGÍA. COMPLEJO HOSPITALARIO DE ESPECIALIDADES JUAN RAMÓN JIMÉNEZ, HUELVA.

<sup>3</sup>UGC MICROBIOLOGÍA. HOSPITAL SAN CECILIO, GRANADA.

### Introducción

Aunque los resultados terapéuticos con los nuevos antivirales de acción directa (AAD) han sido extraordinarios, alcanzándose tasas de curación en torno 90-95%, están comenzando a aparecer los primeros fracasos terapéuticos, asociados a resistencias, no empleo de Ribavirina, etc.

### Material y métodos

Estudio prospectivo, analítico, en el que se analizaron las variables asociadas a fracaso terapéutico en sujetos con hepatitis crónica por VHC (HCC) tratados con AAD desde marzo 2015 hasta abril 2016.

### Resultados

Fueron tratados 126. Hubo 16 fracasos terapéuticos (12,7%). Todas recidivas virológicas. Edad media: 56 + 11 años (25% con > 65 años). Varón (75%). Cirrosis hepática (75%). Fibrosis avanzada (F3-F4): 81%. Fibroscan > 20 KPa (56,3%). Carga viral elevada (50%). Distribución según genotipo viral: G3 (n=6; 37,5%), G1b (n=5; 31,3%); G1a (n=4; 25%); G4 (n=1; 6,3%). Hepatocarcinoma concomitante (n=2; 12%). Descompensados (3 Child-Pugh B y 2 CH-P C: n=5; 31%). Albúmina 2 mg/dl (12,5%). Plaquetas 100 ml/min: 50%. Genotipo IL-28BCT/TT (93%). Naïve (n=10; 62,5%); fracaso IP (Boceprevir/Telaprevir): n=3; 19%. Combinaciones que fracasaron: Combo 3D/2D + Riba 12s (n=1): resistencia G1a naïve (NS5A-p30 y NS5B-p448). Sofosbuvir/Ledipasvir + Ribavirina (n=4): todos G3 naïve, sin evidencia de RAVs. Sofosbuvir+Simeprevir 12s (n=4), todos sin Ribavirina: G1a recidiv (n=1): NS3-p80K, G1b naïve (n=2): (NS3-p168) y G4 recidiv (n=1): (NS3-p168). Sofosbuvir+Daclatasvir + Riba 12s (n=4): G1a recidiv (n=1): (NS3-p80K) y (NS5A-pos30); G1b recidiv (n=1): (NS3-p168)

y (NS5A-p93); G3 naïve (n=2): uno con (NS3-p80K) y (NS5A-p93) y en el otro no se detectó RAVs. Simeprevir+Daclatasvir + Ribavirina en G1 (n=4), 75% sin Ribavirina: G1a recidiv (n=1): (NS3-p155) y (NS5A-p30); G1b (n=3): 2 recidiv (NS3-p168) y (NS5A-p93) y 1 naïve (NS3-p80K) y (NS5A-p93). Empleo ribavirina (44%). Dosis de Ribavirina > 600 mg (5/16; 31%). Pauta de 12s (87%). Las variables asociadas a un fracaso terapéutico: diámetro porta (12,5 + 2 vs 11,3 + 2 mm (p<0,02), G3 (p<0,04), albúmina < 3,5 g/dl (p<0,038), plaquetas < 90.000 (p=0.003), descompensados (CH-P B y C): p=0,03, dosis Ribavirina < 600 mg/día (p=0.013), presencia hipertensión portal (p=0,036), ascitis basal (p=0,001), IBP, hepatomegalia eco (p=0,024) y/o es portador gen HFE (p=0,019).

### Conclusiones

En G3 es conveniente emplear ribavirina siempre que se pueda y con dosis al menos mayores de 600 mg/día. En combinación sofosbuvir+ (simeprevir o daclatasvir) es conveniente disponer test de resistencia basal, en cirróticos G1 y G3, respectivamente. La presencia de hipertensión portal y descompensación se asocian a fracaso.

### CP-099. HEMANGIOMA HEPÁTICO GIGANTE: ESTUDIO DE UN CASO

BERENGUER GUIRADO, R<sup>1</sup>; DEL MORAL MARTÍNEZ, M<sup>1</sup>; BARRIENTOS DELGADO, A<sup>2</sup>

<sup>1</sup>UGC APARATO DIGESTIVO. HOSPITAL SAN CECILIO, GRANADA.

<sup>2</sup>UGC APARATO DIGESTIVO. COMPLEJO HOSPITALARIO REGIONAL VIRGEN DE LAS NIEVES, GRANADA.

### Introducción

Los hemangiomas hepáticos son los tumores hepáticos más comunes. A menudo son lesiones solitarias y de pequeño tamaño. Los mayores de 5 cm se catalogan como hemangiomas gigantes. Desde el punto de vista clínico, la mayoría de los pacientes están asintomáticos. El diagnóstico se centra en excluir que se trate de otro tipo de tumor, por lo que se debe de considerar el diagnóstico diferencial de lesiones focales hepáticas.

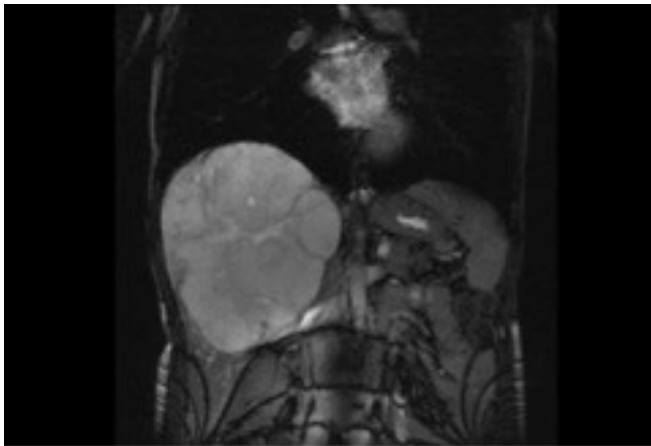
### Caso clínico

Paciente de 45 años sin antecedentes personales de interés que de forma incidental se diagnostica de un hemangioma hepático gigante, de unos 15 cm de tamaño en su eje mayor. Aunque la paciente se encontraba asintomática desde el punto de vista digestivo y no había una alteración analítica destacable se consideró realizar una embolización selectiva de la arteria hepática derecha que no fue efectiva y persistió la lesión. De la misma forma, la paciente seguía estando asintomática. Dos años más tarde, se realizó una RMN abdominal en la que se apreciaba el hemangioma hepático de 12,4x15x13 cm de diámetro (**Figuras 1 y 2**). Posteriormente se realizó un angio-TAC abdominal que confirmaba el tamaño, haciéndose una volumetría hepática que es de 2680 cc (**Figura 3**), de la que el lóbulo hepático derecho supone el 74,7% del volumen total. La paciente,

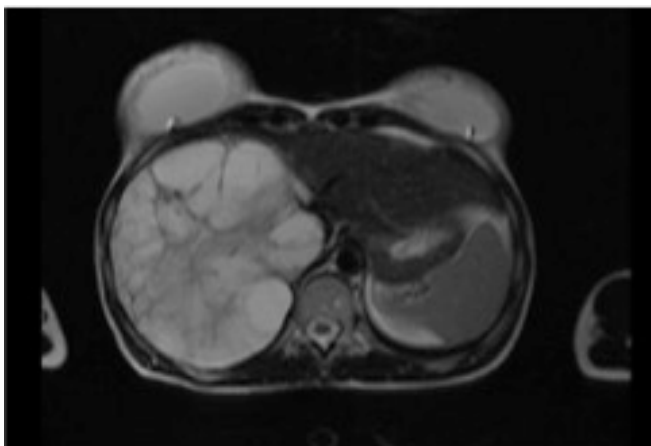
ante la persistencia del hallazgo, solicitó ser derivada a la consulta de Cirugía Hepatobiliar para valorar el tratamiento quirúrgico. Esta Unidad presentó el caso en la sesión conjunta con el S/Radiología, el comité de tumores y la propia Unidad de Cirugía Hepatobiliar, considerando que una nueva embolización no sería efectiva, ya que el TAC no mostraba una vascularización arterial. Así mismo, no consideraban que se debiera realizar resección quirúrgica de la lesión al presentar bajo riesgo de sangrado por rotura y que el balance beneficio/perjuicio era negativo.

### Discusión

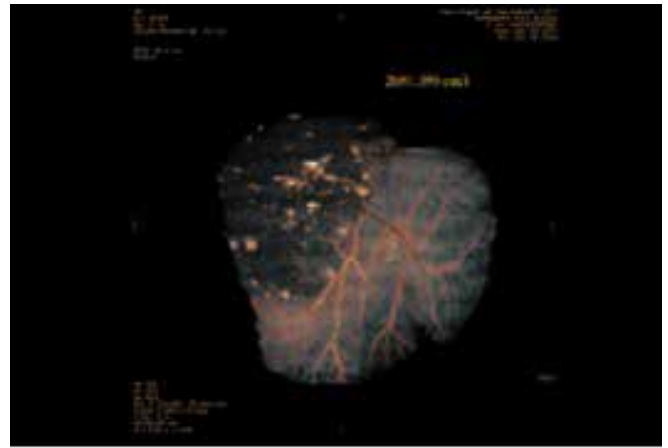
A pesar de ser un tumor benigno con un pronóstico excelente y a menudo sin relevancia clínica, en ocasiones se intenta tratar la lesión. En este caso se utilizó la embolización arterial como tratamiento a pesar de haber evidencia de su eficacia a largo plazo y su uso se centra en el control de una complicación hemorrágica, lo que remarca la importancia de las sesiones multidisciplinarias para tomar decisiones en el manejo de la lesión. Tras la reevaluación del caso se decidió realizar seguimiento con control radiológico, que es la actitud preferida ante hemangiomas gigantes asintomáticos, ya que el riesgo de complicaciones desaconseja la resección profiláctica.



**Figura 1**  
Hemangioma hepático de 12,4x15x13 cm de diámetro.



**Figura 2**  
Hemangioma hepático de 12,4x15x13 cm de diámetro.



**Figura 3**  
Volumetría hepática.

### CP-100. HEPATITIS LUPICA EN UN PACIENTE JOVEN ¿UNA PATOLOGÍA INFRECUENTE?

MÍNGUEZ CORTÉS, JM<sup>1</sup>; OCAÑA, F<sup>1</sup>; ACOSTA BAZAGA, EM<sup>2</sup>

<sup>1</sup>SERVICIO APARATO DIGESTIVO. HOSPITAL COMARCAL DE LA AXARQUÍA, VÉLEZ-MÁLAGA.

<sup>2</sup>SERVICIO NEUMOLOGÍA. COMPLEJO HOSPITALARIO REGIONAL DE MÁLAGA, MÁLAGA.

#### Introducción

El lupus eritematoso sistémico es una de las enfermedades autoinmunes con más polimorfismo clínico pudiendo afectar a cualquier órgano de muy diversas formas y grados. Aquí presentamos el caso de una paciente joven con compromiso hepático moderado-severo.

#### Caso clínico

Mujer de 23 años de edad diagnosticada de Lupus con 17 años en tratamiento con prednisona 5mgrs/día, Hidroxicloroquina, mofetil micofenolato y Vasartan. No toma de otros fármacos teniendo el tratamiento actual una duración de más de 2 años. Presenta cuadro brusco de dolor abdominal e ictericia conjuntival (leve ictericia cutánea). Asintomática a las 48 horas del ingreso.

Exploración Física: Sin alteraciones. No hepatomegalia.

Exámenes complementarios: Hemograma normal, Bilirrubina 6,34(En aumento), GOT: 834 GPT: 840 GGT: 432 AP: 102 %. Serología Viral Negativa. ASMA, LKM, AMA, ANCA: NEGATIVOS Anti DNA, FR,RNp y sm: Positivos con Hipocomplementemia.

Eco abdominal/ Tac abdominal: Ligera dilatación de la vía biliar intra y extrahepática. Colelitiasis. No se observa colecolitias.

ColangioRMN. No concluyente. Claustrofobia.

Con diagnóstico de hepatitis Lupica y tras modificación de tratamiento corticoideo (aumento) se remite a su centro de

referencia en Enfermedades autoinmunes a la espera de evolución con la posibilidad de biopsia hepática.

### Discusión

Se han descrito varios casos de hepatitis Lupica que podrían coincidir con los datos de nuestra paciente. Criterios diagnósticos clínicos y serológicos de LES, la ausencia de anticuerpos específicos de hepatitis autoinmunes y un patrón histológico que exceden lo que frecuentemente se encuentra en la hepatitis autoinmune a definir el compromiso hepático como Hepatitis Lupica. La evaluación Multidisciplinar es fundamental para las estrategias terapéuticas. El tratamiento corticoideo y los Inmunosupresores son la base del tratamiento.

### CP-101. HEPATOCARCINOMA Y QUIMIOEMBOLIZACIÓN TRANSARTERIAL CON PARTÍCULAS CARGADAS. EVALUACIÓN DE COMPLICACIONES Y EFICACIA.

HINOJOSA GUADIX, J<sup>1</sup>; RIVERA IRIGOIN, R<sup>1</sup>; NAVARRO JARABO, JM<sup>1</sup>; ROSALES ZÁBAL, JM<sup>1</sup>; MORENO MEGÍAS, PP<sup>1</sup>; RAMOS GARCÍA, M<sup>2</sup>; SÁNCHEZ RODRIGUEZ, P<sup>2</sup>; SORIA LÓPEZ, E<sup>1</sup>; PUYA GAMARRO, M<sup>1</sup>; SÁNCHEZ CANTOS, AM<sup>1</sup>

<sup>1</sup>SERVICIO APARATO DIGESTIVO. COMPLEJO HOSPITAL COSTA DEL SOL, MARBELLA.

<sup>2</sup>SERVICIO RADIOLOGÍA INTERVENCIONISTA. COMPLEJO HOSPITAL COSTA DEL SOL, MARBELLA.

### Introducción

La tasa de hepatocarcinoma (HC) ha aumentado en los últimos años y con ello el porcentaje de tratamientos endovasculares como la quimioembolización (QE), técnica no exenta de complicaciones. Nuestro objetivo es analizar la tasa de complicaciones post-quimioembolización (PQE) con partículas cargadas, valorar factores predictores de complicación y analizar la respuesta tumoral.

### Material y métodos

Estudio descriptivo retrospectivo de pacientes con HC sometidos a QE con partículas cargadas de doxorubicina desde Enero-2014 a Julio-2016. Se recogieron datos clínicos, analítico-radiológicos y técnicos del procedimiento.

### Resultados

Analizamos 25 pacientes sometidos a QE, 9 (36%) presentaron una o varias complicaciones: 5 pancreatitis agudas moderadamente severas (55.5%), 5 síndromes postquimioembolización (55.5%), 2 infartos esplénicos (22%), 2 bacteriemias (22%), 1 colecistitis isquémica (11%) y 1 isquemia mesentérica (11%). Los pacientes con complicaciones PQE presentaban una edad media de 67 años; el 66% eran hombres frente al 33% mujeres y en el 89% el HC era multicéntrico. Analizamos la comorbilidad (tasa de diabetes mellitus, hipertensión arterial, dislipemia, cardiopatía, broncopatía e insuficiencia renal crónica) y la etiología de la cirrosis, sin encontrar diferencias significativas entre el grupo con y sin complicaciones. El 33% de los pacientes con complicación PQ tenía

cirugía hepática previa por HC anterior, sin embargo, ninguno de los pacientes sin complicaciones PQE tenían antecedentes de cirugía hepática. En el grupo con complicaciones la cantidad media de doxorubicina fue 150mg, 89% en la arteria común/propia y 11% en la arteria hepática izquierda; en los pacientes sin complicaciones se liberó 123.75mg, el 53% en la arteria común/propia y el 47% en la arteria hepática derecha/izquierda. A los tres meses, el 50% de los pacientes que presentaron complicaciones PQE obtuvieron respuesta radiológica sobre el HC, esto ocurrió en el 20% de los pacientes sin complicaciones PQ.

### Conclusiones

En nuestro centro, se observan complicaciones graves hasta en un tercio de los pacientes sometidos a QE, tasa superior a la descrita en la literatura (10-16%). No encontramos factores predictores de complicación tras QE aunque se objetivó mayor tendencia de complicación en casos con cirugía hepática previa (posible modificación vascular) y cuando la liberación de quimioterápico es menos selectiva y en mayor cantidad. Obtuvo mayor tasa de respuesta tumoral el grupo con complicaciones.

### CP-102. HEPATOLITIASIS QUE SE PRESENTA SIMULTANEO COLANGIOCARCINOMA INTRAHEPÁTICO

RUIZ PADILLA, FJ<sup>1</sup>; MOSTAZO TORRES, J<sup>2</sup>; VILCHEZ JAIMEZ, M<sup>3</sup>

<sup>1</sup>UGC MEDICINA INTERNA. ÁREA DE GESTION SANITARIA CAMPO DE GIBRALTAR, ALGECIRAS.

<sup>2</sup>SERVICIO APARATO DIGESTIVO. ÁREA DE GESTION SANITARIA CAMPO DE GIBRALTAR, ALGECIRAS.

<sup>3</sup>SERVICIO MEDICINA FAMILIAR Y COMUNITARIA. ÁREA DE GESTION SANITARIA CAMPO DE GIBRALTAR, ALGECIRAS.

### Introducción

Con el caso clínico que presentamos queremos poner de manifiesto la dificultad diagnóstica que ocasionalmente se puede producir entre la patología benigna y maligna de la vía biliar (hepatolitiasis y colangiocarcinoma), ya que las características clínicas analíticas y de imagen pueden ser superponibles.

### Caso clínico

Varón de 78 años. HTA. En tratamiento con AAS 300mg, alprazolam 250 mg. Acude al servicio de urgencias presentando dolor abdominal de predominio en hipocondrio derecho, acompañado de ictericia, coluria, febrícula de varios días de evolución e hiporexia con pérdida de unos 5 kg en el último mes.

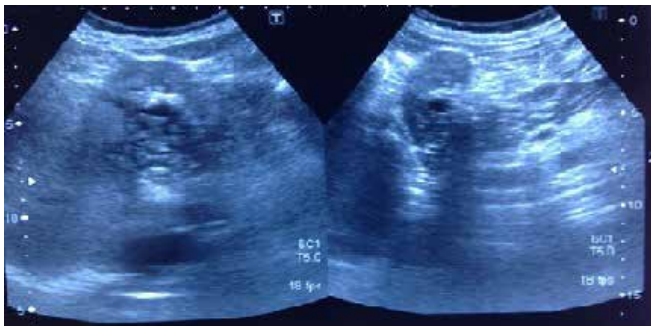A la exploración regular estado general, manteniendo estabilidad hemodinámica, tinte icterico de mucosas, dolor a la palpación en hipocondrio derecho sin signos de irritación. Analíticamente destaca marcada leucocitosis 17200 con neutrofilia 89,6%, bilirrubina total 4,3mg/dl con 3.6 mg/dl de directa, AST 197 U/l, ALT 270 U/l, GGT 428 U/l, FA 137 U/l. Marcadores tumorales normales salvo CA 19.9 138.4 U/l.

En ecografía se observa colelitiasis milimétrica y masa heterogénea de 5cm en lóbulo hepático izquierdo que dilata vía biliar izquierda (**Figura 1**). En TAC (**Figura 2**) con contraste se describe masa hipodensa en el lóbulo hepático izquierdo de unos 4 cm de diámetro sugestiva de neoplasia maligna. Y la RNM abdominal y ColangiRMN describen irregularidad en el conducto hepático izquierdo, con una zona de interrupción del mismo, en relación con lesión de señal intermedia en T2, de unos 3x1,8 cm, que muestra tenue realce tras la administración de contraste, siendo muy sugestiva de colangiocarcinoma, además de colelitiasis y coledocolitiasis.

Realizamos biopsia ecodirigida siendo el resultado de cambios histológico inespecífico sin evidencia de malignidad en el material remitido. Tras esto realizamos hepatectomía reglada de los segmentos 2, 3 y 4, así como colecistectomía. En el estudio histológico describen hepatectomía parcial con hepatolitis. Tras la hepatectomía el paciente cursa un postoperatorio favorable siendo dado de alta a los 10 días y mantiene revisiones cada 3 meses sin nuevas incidencias.

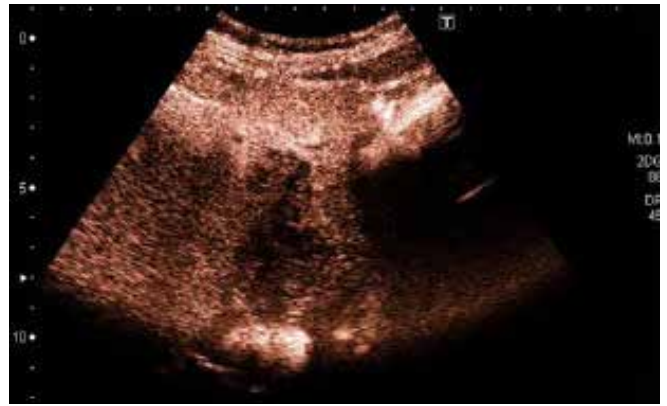### Discusión

Por la importancia en la diferencia entre un pronóstico y otro, creemos que en estos casos en los que tanto clínica, radiología y analítica orientan hacia patología neoplásica, deben de ser confirmado histológicamente ya sea por biopsia o por cirugía, al existir otros procesos con un pronóstico radicalmente opuesto como puede ser las hepatolitis.



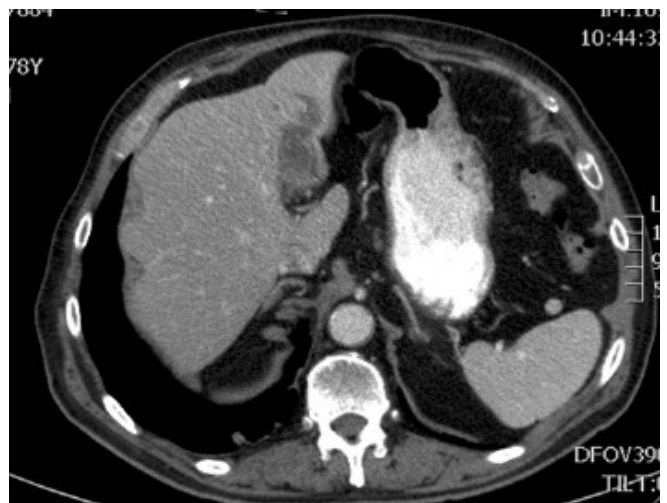
**Figura 1**

Dos imágenes de ecografía convencional en la que se observan masa heterogénea de 5 cm en lóbulo hepático izquierdo que dilata vía biliar izquierda.



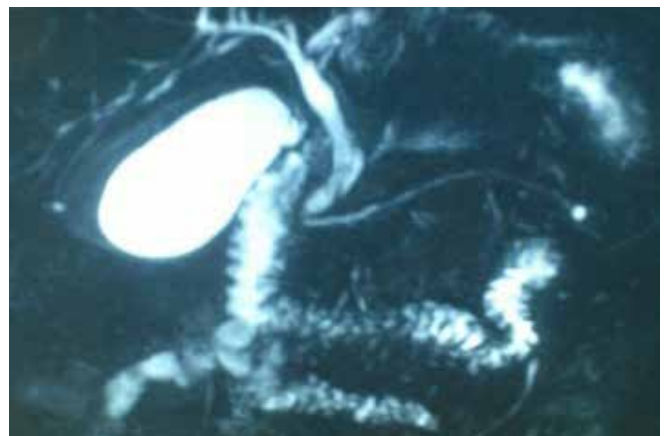
**Figura 2**

Imagen ecográfica con contraste en la que podemos ver masa que ocupa lóbulo hepático izquierdo e hilio.



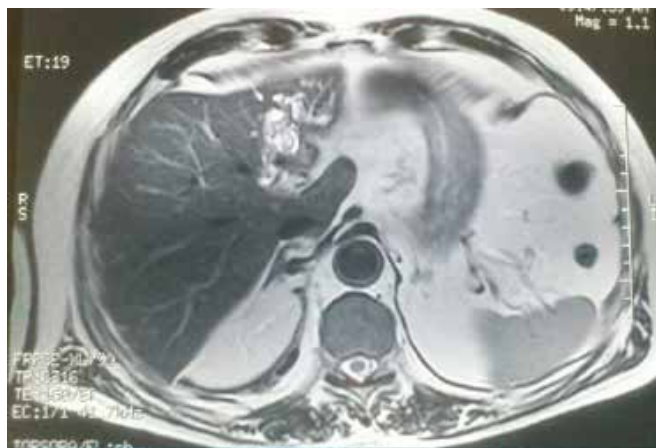
**Figura 3**

Imagen de TAC con contraste donde observamos masa hipodensa en el lóbulo hepático izquierdo de unos 4 cm de diámetro sugestiva de neoplasia.



**Figura 4**

Se observa irregularidad en el conducto hepático izquierdo, con una zona de interrupción del mismo, además de colelitiasis y coledocolitiasis.



**Figura 5**

Se objetiva lesión de señal intermedia en T2, de unos 3 x 1,8 cm en lóbulo hepático izquierdo, que muestra tenue realce tras la administración de contraste, siendo muy sugestiva de colangiocarcinoma.

### CP-103. HIERBAS MEDICINALES CHINAS COMO CAUSA DE SÍNDROME DE OBSTRUCCIÓN SINUSOIDAL

MEJÍAS MANZANO, MÁ; SÁNCHEZ TORRIJOS, YM; GIRÁLDEZ GALLEGO, Á; SOUSA MARTIN, JM; SERRANO JIMÉNEZ, M

UGC APARATO DIGESTIVO. COMPLEJO HOSPITALARIO REGIONAL VIRGEN DEL ROCÍO, SEVILLA.

#### Introducción

El síndrome de obstrucción sinusoidal (SOS) o enfermedad venooclusiva se caracteriza por la obstrucción de las vénulas hepáticas terminales, y aunque en Occidente está causada principalmente por terapia citorreductora previa al trasplante de precursores hematopoyéticos (TPH), en China es por alcaloides (fundamentalmente pirrolizidínicos) presentes en preparados de hierbas.

#### Caso clínico

Varón de 62 años, nacionalidad china, que ingresa por dolor abdominal y alteración del perfil hepático: bilirrubina total 23,63 mg/dl (expensas de directa); GPT 1301 UI/L; GOT 506 UI/L; GGT 527 UI/L; FA 305 UI/L; INR 3,47, creatinina 2,6 mg/dl.

En estudio inicial se descartó síndrome de Budd-Chiari mediante ecografía doppler (presentaba ascitis), así como origen viral mediante estudio serológico (y PCR) negativo para VHA, VHB, VHC, VIH, CMV, VEB, enterovirus, coxiella, leptospira o fasciola, y autoinmune.

Durante el ingreso presentó signos de insuficiencia cardíaca, objetivándose en ecocardiografía miocardiopatía dilatada con disfunción biventricular severa, insuficiencia mitral severa,

hipertensión pulmonar e insuficiencia tricuspídea, requiriendo ingreso en UCI con perfusión dobutamina y furosemida.

Reinterrogando al paciente, refería haber tomado 15 días antes unas capsulas no etiquetadas, de hierbas medicinales chinas, cuya composición era prolina, picos que corresponden a estructuras compatibles con antraquinonas y otros flavonoides de origen vegetal (estudio realizado por el Departamento de Inspección y Control de medicamentos de la AEMPS).

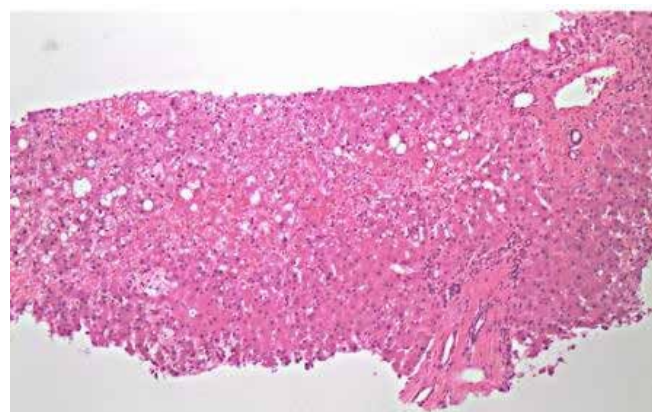
La biopsia hepática fue informada como SOS con afectación principalmente centrolobulillar con colostasis prominente, escasa hepatolisis y ausencia de cirrosis.

El paciente mejoró clínica y analíticamente con tratamiento sintomático (diuréticos y betabloqueantes), dándole el alta con el diagnóstico de hepatitis aguda grave por SOS de probable origen tóxico, en relación con la toma de alcaloides (antraquinonas), objetivando en revisión posterior mejoría significativa de la disnea y de los parámetros ecocardiográficos, planteando también posible origen tóxico de la miocardiopatía.

#### Discusión

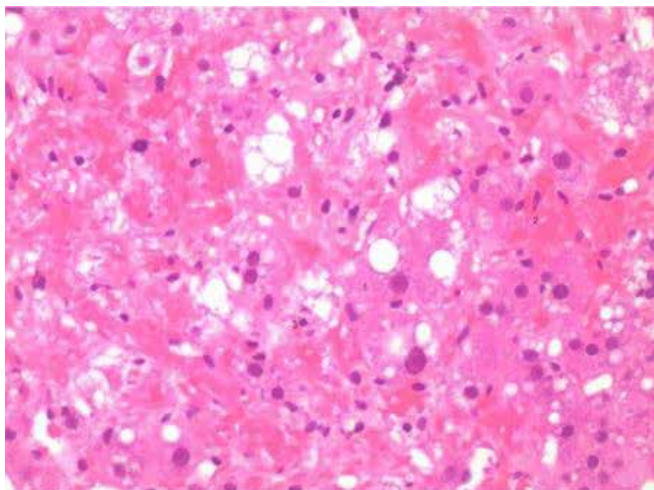
El mecanismo patogénico del SOS es la destrucción tóxica de las células endoteliales sinusoidales hepática, con un desprendimiento de las mismas y la obstrucción de las vénulas hepáticas terminales. La presentación clínica incluye ictericia, hepatomegalia a veces dolorosa y ascitis. El tratamiento es sintomático, utilizando el defibrotide cuando se asocia al TPH y el trasplante hepático (TOH) en caso de fallo hepático agudo.

El uso de hierbas medicinales que contienen alcaloides está muy extendido, pudiendo presentar éstas efectos hepatotóxicos, incluyendo el SOS. El diagnóstico requiere frecuentemente de biopsia hepática, una vez descartado otro posible origen. En los casos leves o moderados, la eliminación de la exposición al producto conlleva buena evolución. Los casos con insuficiencia hepática severa, presentan alta mortalidad y pueden requerir TOH.



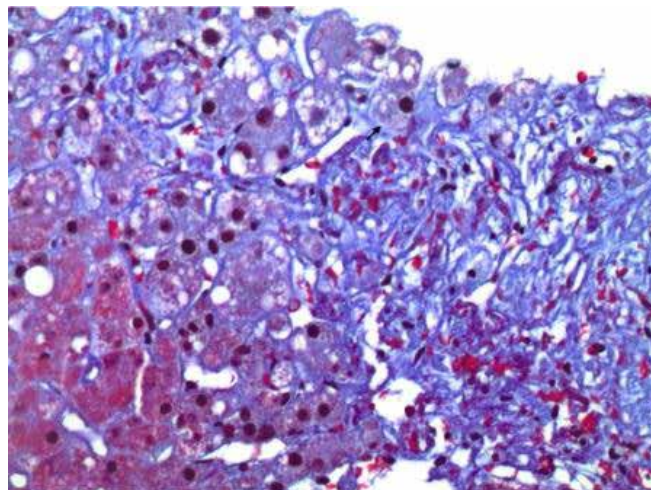
**Figura 1**

Espacios portas con discreto infiltrado linfocitario periportal y arquitectura conservada en zona 1 que contrasta con la dilatación y congestión de los sinusoides, causando degeneración del hepatocito.



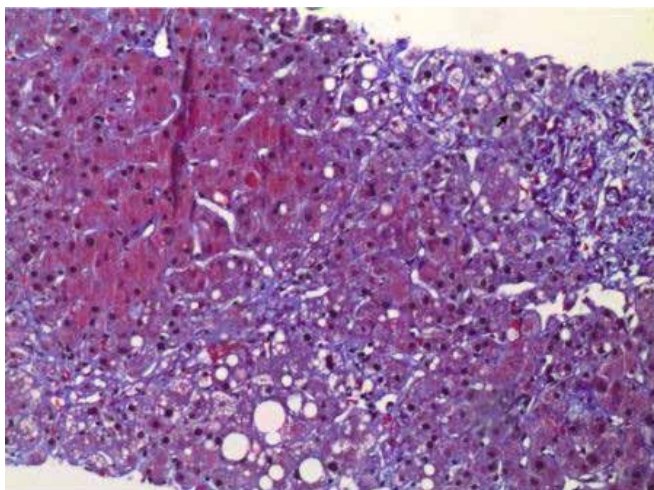
**Figura 2**

Apreciamos degeneración hepatocitaria con esteatosis macrovesicular focal(1), congestión sinusoidal, desprendimiento de las células endoteliales dañadas(2) y linfocitos aislados en zona 3(3).



**Figura 4**

Ampliación imagen anterior.



**Figura 3**

Marcada fibrosis sinusoidal que provoca una obstrucción del flujo venoso, manifestándose como una dilatación y congestión parcheada de éstos, rodeando a su vez hepatocitos degenerados.

#### CP-104. ICTERICIA A ESTUDIO. SINDROME HEMOFAGOCÍTICO.

AYUSO CARRASCO, CAB<sup>1</sup>; LOPEZ LARIO, B<sup>1</sup>; DEL CASTILLO RODES, I<sup>1</sup>; JAMAL, S<sup>1</sup>; TERCERO LOZANO, M<sup>1</sup>; BAÑEZ SÁNCHEZ, F<sup>2</sup>

<sup>1</sup>SERVICIO APARATO DIGESTIVO. COMPLEJO HOSPITALARIO DE JAÉN, JAÉN.

<sup>2</sup>SERVICIO MEDICINA INTERNA. COMPLEJO HOSPITALARIO DE JAÉN, JAÉN.

#### Introducción

El Síndrome hemofagocítico es el resultado de la excesiva activación de linfocitos y macrófagos condicionando una respuesta hiperinflamatoria por la masiva liberación de citoquinas. Es una entidad con baja incidencia (1.2 casos/millón habitantes/año), aunque parece estar subestimada al no llegar al diagnóstico en muchas ocasiones.

Hay dos tipos:

- Primario, asociado a alteraciones genéticas.
- Secundario, asociado a neoplasias, infecciones o enfermedades autoinmunes.

Se expone el caso de un paciente con síndrome hemofagocítico secundario a citomegalovirus y parvovirus B19.

#### Caso clínico

Varón de 59 años natural de Rumania residente en España desde hace 6 meses, sin antecedentes conocidos de interés salvo ingesta enólica 60gr/d. Ingresa con dolor abdominal, ictericia y fiebre de 5 días de evolución. 2 semanas previas al ingreso tuvo infección respiratoria de vías altas.

Exploración física: ictericia, abdomen con dolor generalizado, globuloso sin ascitis y sin megalias detectables a la palpación.

- Analítica al ingreso: Hb 7.6 g/dl, plaquetas 47.000/l, leucocitos 3270/l, bilirrubina 5.7mg/dl, GGT 219U/l, PCR 145mg/l

- Ecografía y TAC abdominal: discreta hepato-esplenomegalia.

- Analítica: plaquetas 16.000/l, GOT 232 U/l, GGT 314 U/L, Bilirrubina 12 mg/dl, ferritina 62460 ng/ml, TG 529mg/dl.

- Serología: IgM Citomegalovirus y parvovirus B19 positivos.

Tras 2 aspirados de médula ósea infructuosos, se biopsia médula ósea hallándose hemofagocitosis.

El paciente tuvo una evolución tórpida, falleciendo a los 27 días tras recibir tratamiento intensivo.

**Discusión**

El SH asociado a infecciones representa del 50 al 60% de las formas secundarias, de éstas, el 50% son víricas.

Criterios diagnósticos:

1. Historia familiar o defecto genético conocido

2. Criterios clínicos y de laboratorio (5 criterios):

- Fiebre

- Esplenomegalia

- Citopenias (al menos 2 líneas celulares): Hb <9 mg/l, plaquetas <100.000/l, leucocitos <1000/l

- Hipertrigliceridemia o hipofibrinogenemia

- Ferritina >500mg/l

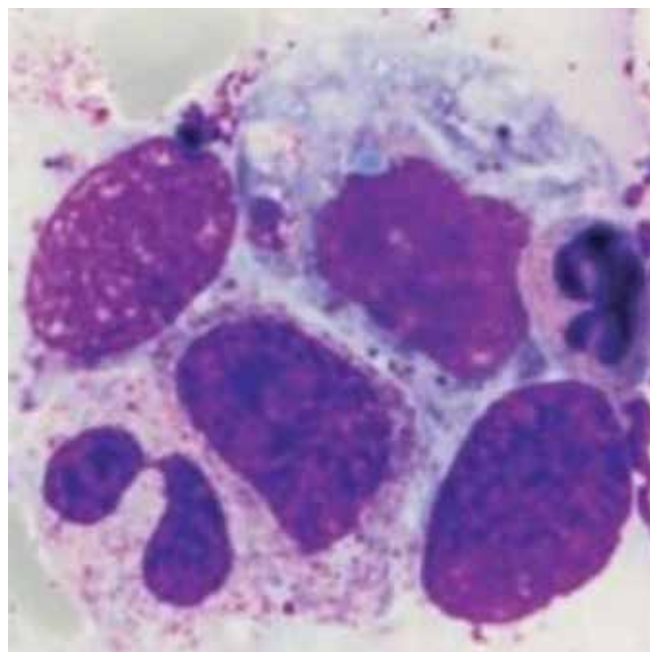
- Niveles bajos o ausencia de actividad de células NK

- Hemofagocitosis en médula ósea, bazo o ganglios sin evidencia de malignidad

Múltiples aspirados de médula ósea pueden ayudar para confirmar el diagnóstico.

La demostración de hemofagocitosis no es un requisito indispensable para diagnosticar SH, siempre que se cumplan otros criterios.

Tiene una mortalidad muy elevada desde el 20-40% si se asocia a infección y hasta el 100% cuando lo hace a otras causas, especialmente malignas. Esto hace necesario tener un alto índice de sospecha para administrar el tratamiento cuanto antes, ya que de esto dependerá su evolución.



**Figura 1** Imagen de hemofagocitosis.

**CP-105. IMPACTO SOBRE EL RIESGO CARDIOVASCULAR DEL TRATAMIENTO LIBRE DE INTERFERÓN EN LA HEPATITIS C**

MUÑOZ HERNÁNDEZ, R<sup>1</sup>; AMPUERO HERROJO, J<sup>2</sup>; MILLÁN DOMÍNGUEZ, R<sup>2</sup>; RICO GUTIÉRREZ, M<sup>2</sup>; ROMERA, M<sup>3</sup>; CARLOTA, J<sup>4</sup>; GIL GÓMEZ, A<sup>5</sup>; ROMERO GÓMEZ, M<sup>2</sup>

<sup>1</sup>LABORATORIO ENFERMEDADES INFECCIOSAS. COMPLEJO HOSPITALARIO REGIONAL VIRGEN DEL ROCÍO, SEVILLA.

<sup>2</sup>UGC APARATO DIGESTIVO. COMPLEJO HOSPITALARIO REGIONAL VIRGEN DEL ROCÍO, SEVILLA.

<sup>3</sup>RADIODIAGNÓSTICO. COMPLEJO HOSPITALARIO DE ESPECIALIDADES VIRGEN DE VALME, SEVILLA.

<sup>4</sup>UGC APARATO DIGESTIVO. COMPLEJO HOSPITALARIO DE ESPECIALIDADES VIRGEN DE VALME, SEVILLA.

<sup>5</sup>LABORATORIO APARATO DIGESTIVO. COMPLEJO HOSPITALARIO REGIONAL VIRGEN DEL ROCÍO, SEVILLA.

**Introducción**

Analizar el impacto del tratamiento libre de interferón sobre el riesgo cardiovascular (RCV) en pacientes con hepatitis C (VHC).

**Material y métodos**

Se reclutaron de manera consecutiva un total de 82 pacientes mono infectados con Virus C candidatos para recibir el tratamiento con antivirales de acción directa. Se analizó el RCV antes de comenzar el tratamiento y a las 12 semanas de finalización del mismo mediante la determinación del grosor íntima media de la carótida (GIM) y el índice tobillo brazo (ITB). Un valor de GIM > 0,9mm y un valor de ITB < 0,9 se consideraron patológicos. Los pacientes fueron clasificados en dos grupos; a) No mejoran/ empeoran, donde se incluyeron a los pacientes que presentaron un GIM o un ITB patológico tras el tratamiento: b) mejoran/no empeoran, constituido por aquellos que tenían valores normales

de GIM o ITB tras el tratamiento. Además, analizamos parámetros bioquímicos y micropartículas apoptóticas endoteliales (EMPs) como marcadores de daño endotelial.

### Resultados

Se midió el RCV antes y después del tratamiento en un total de 30 pacientes. En estado basal el 45,5% (10/22) presentaban un ITB patológico, esta valor disminuyó a un 27,3% (6/22) en la semana 12 post-tratamiento ( $p=ns$ ). También observamos una mejoría del GIM; 12% (3/25) en estado basal vs. 8% (2/25) en la semana 12 ( $p=ns$ ). Combinando ambos test observamos que el 60% de los pacientes (12/20) presentaban un ITB o un GIM patológico en estado basal, disminuyendo a un 35% (7/20) a las 12 semanas. Los pacientes que respondieron al tratamiento, en términos de mejoría de RCV, presentaban valores de biomarcadores solubles más patológicos en estado basal (Tabla 1).

### Conclusiones

Estos resultados preliminares muestran que los pacientes con condiciones basales proaterogénicas mostraban una mayor mejoría del riesgo cardiovascular.

	No mejoran/ Empeoran	Mejoran/ No em- peoran	p
Perímetro abdominal (cm)	93.33±9.36	102.9±49.47	0.023
TG (mg/dL)	68.62±27.86	114± 43.64	0.009
HOMA index	3.31±1.83	5.33± 2.88	0.076
LPa (mg/dL)	3.67±3.20	10.71± 12.67	0.357
BMI (kg/m <sup>2</sup> )	25.85±2.87	28.28± 3.67	0.108
Microalbuminuria (mcg/mL)	4.33±1.49	9.85±8.13	0.186
EMPs (U/μL)	434.63±220.30	1111.11±1065.49	0.035

Tabla 1

## CP-106. LA ALBÚMINA Y LA RESISTENCIA A LA INSULINA INFLUYEN EN LA DESCOMPENSACION DE PACIENTES CON CIRROSIS HEPÁTICA

JIMENO MATÉ, C; FIGUERUELA LÓPEZ, B; DEL CAMPO, JA; SUÁREZ GARCÍA, E; HOYAS PABLO, E; GRANDE SANTAMARÍA, L

SERVICIO APARATO DIGESTIVO. COMPLEJO HOSPITALARIO DE ESPECIALIDADES VIRGEN DE VALME, SEVILLA.

### Introducción

Analizar los factores predictivos de aparición de descompensaciones, hepatocarcinoma (CHC) y mortalidad en una cohorte de pacientes cirróticos.

### Material y métodos

Análisis retrospectivo de una cohorte de pacientes cirróticos, incluidos prospectivamente en seguimiento semestral, desde enero de 2012 hasta agosto de 2016 con una mediana de seguimiento de 45,5 meses (34.7-50 meses). Se evaluaron variables clínicas y bioquímicas que pueden influir tanto en el desarrollo de complicaciones (encefalopatía hepática, ascitis, Hemorragia por varices esofágicas, CHC), como en el fallecimiento.

### Resultados

Se incluyen 98 cirróticos, 77 varones (78,6%), con una edad media de 59,56 ± 9 años. Las etiologías fueron: alcohol 62,2% (61/98), VHC 18,4% (18/98), VHB 5,1% (5/98), EGHNA 10,2% (10/98) y otras causas 4,1% (4/98). 87% (86/98) de los pacientes eran Child A y 12% (12/98) Child B, con una media de MELD de 8,47±2,34. El 41,8% (41/98) presentaban un IMC>30Kg/m<sup>2</sup>. Al inicio del seguimiento 50 pacientes estaban compensados, de los que el 28% (14/50) se descompensaron: ascitis (7), EH (5) y HDA x VE (2). 7 desarrollaron CHC, 3 se trasplantaron y 6 fallecieron. Se observaron niveles inferiores de albúmina en pacientes que desarrollaron EH (4,0 ±0,3g/dl vs. 3,6±0,4 g/dl;  $p=0,027$ ), ascitis (4,0±0,3 vs. 3,6±0,3 g/dl;  $p=0,004$ ) y CHC (4,0±0,3 g/dl vs. 3,6±0,4 g/dl;  $p=0,015$ ). HOMA-IR se relacionó con la aparición de ascitis (5,27 vs. 8,68;  $p=0,01$ ). En el análisis multivariante ningún factor predijo el desarrollo de descompensaciones.

En la cohorte global, HOMA-IR ( $p=0,026$ ), Child ( $p=0,03$ ) y albúmina ( $p=0,000$ ) se asociaron al desarrollo de CHC. En el estudio multivariante la albúmina se mantuvo como factor predictor de CHC (OR=5,26; IC95% [1,41-19,6]  $p=0,022$ ).

La mortalidad fue mayor en pacientes con descompensación en el seguimiento ( $p=0,009$ ), obesos ( $p=0,0045$ ) y con HOMA-IR elevado ( $p=0,035$ ). En el análisis multivariado solo el HOMA-IR se asoció a mortalidad ( $p=0,002$ ).

### Conclusiones

En esta serie, el nivel de albúmina predice el desarrollo de descompensaciones y CHC en cirrosis hepática, sugiriendo que se podría incluir en scores pronósticos. La resistencia a la insulina estimada por HOMA-IR se asocia con mayor mortalidad, por lo que se debería considerar objetivo terapéutico.

## CP-107. LINFOMA B HEPÁTICO ASOCIADO AL USO DE AZATIOPRINA EN CIRROSIS AUTOINMUNE

CARNERERO RODRÍGUEZ, JA; VIEJO ALMANZOR, A; BONILLA FERNÁNDEZ, A; RODRÍGUEZ PARDO, MJ; DÍAZ JIMÉNEZ, AJ; RAMÍREZ RAPOSO, R; LEAL TÉLLEZ, J; CORRERO AGUILAR, FJ

UNIDAD INTERCENTROS APARATO DIGESTIVO. HOSPITAL PUERTA DEL MAR, CÁDIZ.

**Introducción**

El uso de tiopurinas se asocia con un incremento de la incidencia de linfomas no hodgkinianos (LNH), siendo ésta mayor en adolescentes varones. La práctica totalidad de los casos descritos en la literatura son linfomas de células T, siendo muy escasa la asociación con el fenotipo B.

**Caso clínico**

Mujer de 53 años con consumo de alcohol moderado y antecedentes de hepatitis aguda en la adolescencia de etiología no filiada, que se diagnostica de cirrosis hepática en marzo de 2012 tras descompensación ascítica, con buena respuesta a tratamiento diurético. El estudio de virus hepatotrópos, hemocromatosis, ceruloplasmina y  $\alpha$ 1-antitripsina resultó negativo, obteniéndose valores límites en la determinación de autoanticuerpos, hipergammaglobulinemia (IgG 2155, IgM 696) y una citología de líquido ascítico sospechosa de malignidad sin evidenciar lesiones tumorales en las pruebas complementarias realizadas.

En junio del mismo año acudió por cuadro febril de origen no aclarado y astenia, llevándose a cabo nueva determinación de autoanticuerpos con resultados similares a los del ingreso previo. Se decide realizar una biopsia hepática transyugular, en la que además de la cirrosis, se apreció marcado infiltrado inflamatorio sugestivo de etiología autoinmune. Se inició tratamiento con metilprednisolona y azatioprina, presentando desde el comienzo mejoría con desaparición de la astenia, disminución marcada de las transaminasas, bilirrubina y normalización de IgG. Se retiró el corticoide de forma progresiva, conservándose como tratamiento de mantenimiento la azatioprina a dosis de 50mg/día.

A los dos años de inicio del tratamiento inmunomodulador, en una de las ecografías de seguimiento, se objetivó una imagen hipoecogénica no descrita en exploraciones previas. Se realiza una RMN en la que se describían múltiples LOEs hepáticas en ambos lóbulos, así como adenopatías intra y retroperitoneales. Se realizó microbiopsia de LOE hepática siendo informada de infiltración linfoproliferativa B de alto grado sugestiva de linfoma.

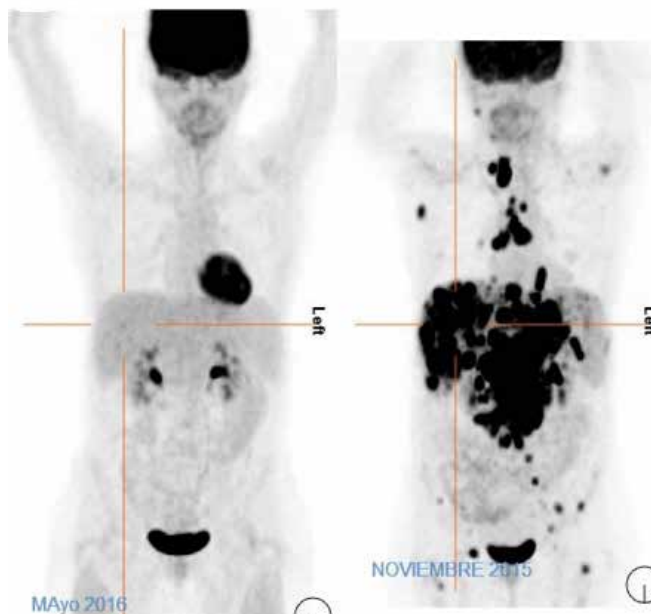
Tras valoración por Hematología, se retiró la azatioprina y se instauró tratamiento quimioterápico con R2CHOP, presentando excelente respuesta metabólica en PET con desaparición de las lesiones hepáticas (**Figuras 1 y 2**).

**Discusión**

El LNH tiene una incidencia estimada de 12.3/100000 varones/año y de 10.8 para mujeres, siendo su causa generalmente desconocida. Como factores de riesgo, se incluyen inmunosupresores (azatioprina), quimioterapia, trasplantes, infección por VIH, VHC, VEB...

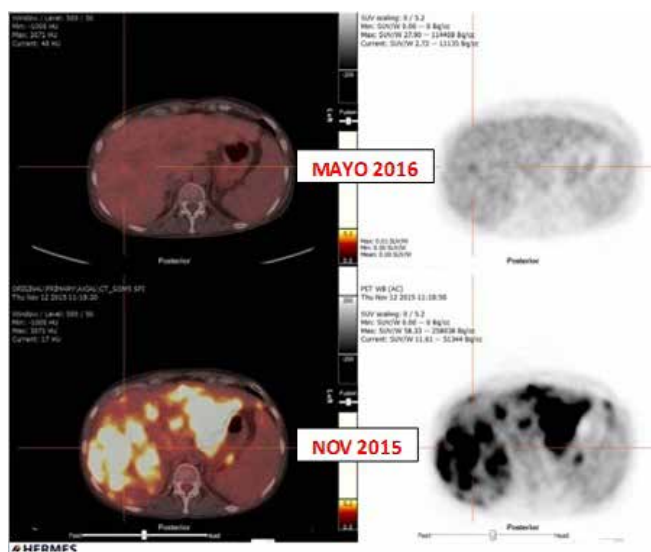
Debemos mantener una alta sospecha clínica durante el seguimiento de los pacientes en tratamiento con azatioprina y descartarlo ante la aparición de adenopatías u otras manifestaciones clínicas sugestivas como fiebre, pérdida de peso o sudoración profusa inexplicable por otras causas.

Study Date: mayo 23 2016 16:36:44



**Figura 1**

Comparativa PET de cuerpo entero pre-post tratamiento quimioterápico.



**Figura 2**

Comparativa PET-TC de las lesiones hepáticas pre-post tratamiento quimioterápico

**CP-108. MANEJO TERAPEÚTICO DE MANIFESTACIONES EXTRAHEPÁTICAS CON ANTIVIRALES DE ACCIÓN DIRECTA EN PACIENTES CON HEPATITIS CRÓNICA POR VHC**

JIMÉNEZ-MACÍAS, FM; ROMERO-HERRERA, G; MARAVER-ZAMORA, M; CABANILLAS-CASAFRANCA, M; CORREIA-VARELA-ALMEIDA, A; CABELLO-FERNÁNDEZ, A; RODRIGUEZ-MONCADA, R; RAMOS-LORA, M

UGC APARATO DIGESTIVO. COMPLEJO HOSPITALARIO DE ESPECIALIDADES JUAN RAMÓN JIMÉNEZ, HUELVA.

### Introducción

Las manifestaciones extrahepáticas asociadas a la infección por VHC son responsables de una morbimortalidad no despreciable, especialmente en la crioglobulinemia mixta esencial (CME), linfoma no Hodgking (LNH) y diabetes mellitus.

### Material y métodos

Revisamos la eficacia y seguridad de los antivirales de acción directa (AAD) empleados en el tratamiento de las manifestaciones extrahepáticas asociadas al VHC (MEC) desde marzo 2015 hasta abril 2016 en nuestra área.

### Resultados

n=82 sujetos con MEC tratados con AAD con tasa RVS 85,4% (70/82). Edad media (55+ 10 años). Edad > 65 años (18%). Sexo masculino (72%). Carga viral alta (45%). Naïve (55%). ExADVP (41,5%). AP transfusión sanguínea (26%). Cirrosis hepática (53/82; 65%), Estadio Child-Pugh A (89%): RVS 86%, B (7%): RVS 83% y C (4%): RVS (66,7%). Fibroscan > 20KPa (45,1%). Distribución por genotipos: G1a (31,7%): RVS 88,4% (23/26); G1b (40,2%): RVS 85% (28/33); G3 (13,4%): RVS 73% (8/11); G4 (14,4%): RVS 92% (11/12). MEC media por sujeto=2+1 Una MEC/sujeto (44/82; 54%), 2 MEC/sujeto (28/82; 34%), 3 MEC/sujeto (4/82; 5%), 4 o más MEC/sujeto (6/82; 7%). CME (n=8; RVS 100%), gammapatía monoclonal (n=2; RVS 100%), patología reumática (n=9; RVS 89 %), linfoma no Hodgking (n=2; RVS 100%), diabetes mellitus (n=22; RVS 82%), resistencia insulínica (n=34; RVS 88,5%), insuficiencia renal crónica (n=22; RVS 82%), glomerulonefritis membranoproliferativa (n=2; RVS 100%), patología autoinmune (n=16; RVS 84,2%), patología tiroidea (n=16; RVS 81,3%), anticuerpo antifosfolípido + (n=4; RVS 100%), liquen plano (n=1; RVS 100%), depresión (n=36; RVS 80,6%), neuropatía periférica (n=6; RVS 100%), patología neoplásica extrahepática (n=9; RVS 85%), ANA+ (n=22; RVS 82%), factor reumatoide + (n=12; RVS 92%), patología cutánea (n=13; RVS 100%), arritmia cardíaca (n=3; RVS 33,3%), cardiopatía isquémica (n=5; RVS 80%), síndrome Sjögren (n=3; RVS 100%), AVC (n=3; RVS 100%). Los antivirales empleados fueron: sofosbuvir + simeprevir + ribavirina (n=20; 24,4%): RVS 85% (17/20) y 100% con Riba; COMBO 3D/2D+ Ribavirina (23/82; 28%): RVS 91,3% (21/23); Sofosbuvir/ledispavir + ribavirina (19/82; 23,2%): RVS 89,4% (17/19) y 100% sin ribavirina; sofosbuvir + daclatasvir + ribavirina (9/82; 11%): RVS 78% (7/9) y 100% con ribavirina; simeprevir + daclatasvir + ribavirina (11/82; 13,4%): RVS 73% (8/11).

### Conclusiones

Las tasas de RVS en este colectivo no difieren significativamente respecto a la población sin manifestaciones extrahepáticas. Sin embargo, se resintieron en G3, Child C, siendo excelentes en sujetos afectados de CME, LNH y diabetes/resistencia insulínica, presentado en el resto tasas > 80%.

## CP-109. METÁSTASIS HEPÁTICAS DE ETIOLOGÍA MUY INFRECIENTE. CARCINOMA DE GLÁNDULAS ECRINAS EN UNA HERNIA UMBILICAL

PINAZO MARTÍNEZ, IL<sup>1</sup>; VÍLCHEZ JAIMEZ, M<sup>2</sup>; MOSTAZO TORRES, J<sup>1</sup>

<sup>1</sup>SERVICIO APARATO DIGESTIVO. ÁREA DE GESTION SANITARIA CAMPO DE GIBRALTAR, ALGECIRAS.

<sup>2</sup>SERVICIO MEDICINA FAMILIAR Y COMUNITARIA. ÁREA DE GESTION SANITARIA CAMPO DE GIBRALTAR, ALGECIRAS.

### Introducción

Presentamos el caso infrecuente de lesión epitelial en relación a carcinoma de glándulas ecrinas con metástasis hepáticas. Este tipo de tumores son muy infrecuentes y apenas hay literatura sobre los mismos, además de existir múltiples subtipos. Especialmente infrecuentes son las metástasis a distancia como se da en nuestro caso.

### Caso clínico

Hombre de 37 años. NAMC. No cirugías previas. Acude a consulta de digestivo refiriendo que desde hace unos meses está perdiendo peso, unos 24kg. Refiere estar muy cansado, sin ganas de nada. Hiporexia. Náuseas matutinas sin vómitos. A la palpación se objetiva nódulo supraumbilical indurado no móvil en su totalidad de unos 3-4 cm.

Se derivó a cirugía general para valoración, decidiendo su resección quirúrgica, describen lesión indurada (4.5 cm) que sugiere malignidad por lo que amplían margen resección.

Se realizó ecografía en consulta: sin poder valorar adecuadamente LHI, muy hipocogénico e irregular aspecto atrófico. No líquido libre.

Se solicitó TAC: lesión que afecta al LHI en los segmentos II, III, IV-a y IV-b, infiltrativa, mal definida, con calcificaciones heterogéneas difusas y con retracción de la cápsula hepática. Presenta una dilatación de la vía biliar en LHI. En el estudio con contraste se observa un realce centripeto y gradual, desde la fase arterial a la fase tardía. Todos estos hallazgos son compatibles con un colangiocarcinoma intrahepático.

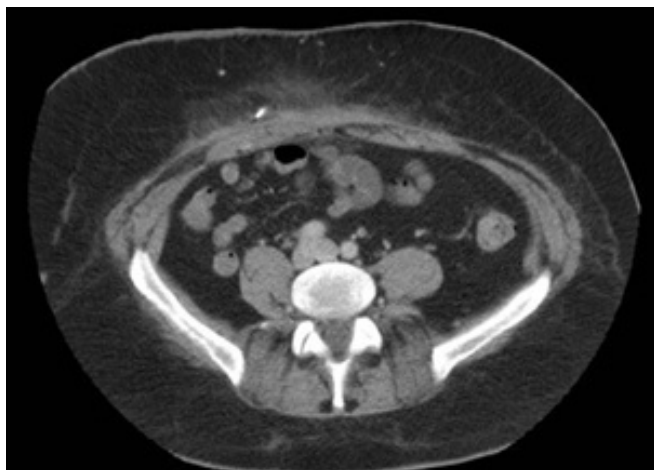
El estudio anatomopatológico de la lesión reseçada describe carcinoma de glándulas ecrinas. Ante la duda diagnóstica se realiza biopsia percutánea de la lesión hepática describiendo lesión neoplásica de probable origen epitelial. Dada la imposibilidad de resección quirúrgica se deriva para valoración y seguimiento por oncología.

### Discusión

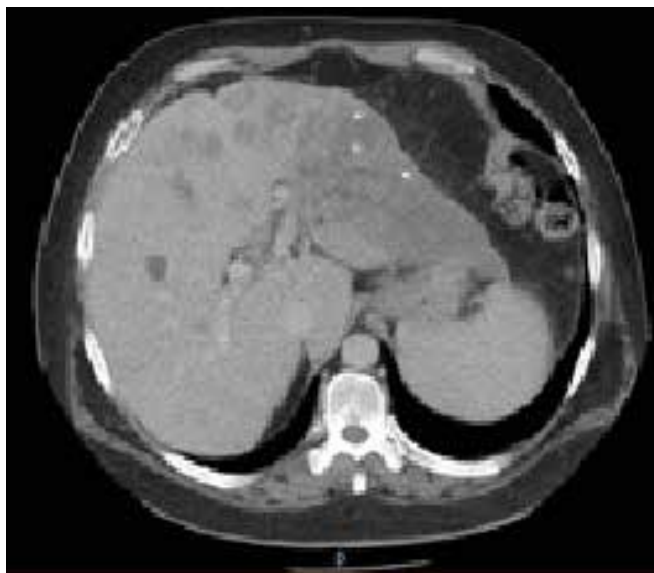El carcinoma mucinoso ecrino también conocido como carcinoma adenoquístico cutáneo, es una neoplasia poco común descrita por primera vez en 1971, se origina de las glándulas sudoríparas ecrinas, localizada frecuentemente en cabeza, cuello, párpados, y otros sitios como; axilas, tórax, abdomen, inglés y vulva. Son lesiones de lento crecimiento que se manifiestan como nódulos únicos de 0.7

a 8 cm de eje mayor, eritematoso o azul, afecta a hombres de edad media de la vida en promedio 62 años, son de curso indolente.

Estos tumores son altamente recurrentes y localmente destructivos con metástasis regionales en 3.5% y distantes en un 3%. La resección quirúrgica completa garantiza la curación del paciente algo que no pudo ser en el caso de nuestro paciente puesto que presentaba afectación a distancia.



**Figura 1**  
Observamos rarefacción de grasa periumbilical.



**Figura 2**  
Observamos lesión metastásicas que predominan en LHI, con algunas calcificaciones asociadas.

## CP-110. PREDICCIÓN DE LA EXISTENCIA DE VARICES ESOFÁGICAS EN UN HOSPITAL DE TERCER NIVEL SEGÚN LA ESTRATEGIA PROPUESTA EN BAVENO VI

SÁNCHEZ TORRIJOS, YM; SILVA RUÍZ, P; NUÑEZ ORTIZ, A; RUÍZ PEREZ, R; PASCASIO ACEVEDO, JM

UGC APARATO DIGESTIVO. COMPLEJO HOSPITALARIO REGIONAL VIRGEN DEL ROCÍO, SEVILLA.

### Introducción

La elastografía de transición (Fibroscan) como prueba no invasiva para la evaluación del grado de fibrosis hepática así como la identificación precoz de pacientes en estadio cirrótico con riesgo de desarrollar hipertensión portal (HTP) clínicamente significativa, ha supuesto un gran avance ya que puede evitar la realización de biopsias hepáticas y la endoscopia oral de screening de HTP, en aquellos con un valor  $150000$ , según las últimas recomendaciones del consenso Baveno VI.

El objetivo de nuestro estudio es conocer si dichas recomendaciones son válidas en nuestra población.

### Material y métodos

Estudio retrospectivo en el que se incluyen pacientes con fibroscan realizado entre Enero y Junio de 2015 en nuestro Hospital así como endoscopia oral hasta un año antes o después de la fecha del mismo.

### Resultados

La muestra analizada está constituida por 47 pacientes, un 61,7% (n: 29) varones, con una edad media de 60,47 años (23-79). En cuanto a la etiología de la hepatopatía, la mayoría (48,9%) eran por virus hepatitis C, seguido de alcohol (12,8%) y esteatohepatitis no alcohólica (12,8%). La edad media al diagnóstico de la enfermedad fue de 51,49 años.

Entre los pacientes con fibroscan  $150.000$  y el 48.1%  $<150.000$ .

De los pacientes con fibroscan  $>20$  KPa (42,6%), 14 pacientes (70%) presentaban VE (pequeñas en 9 y grandes en 5) y el 50% de los pacientes gastropatía por HTP. La gran mayoría (un 90%) tenía cifras de plaquetas por debajo de  $150000$  y prácticamente todos (n: 19, 90%) datos de cirrosis por radiología o anatomía patológica.

Existe en nuestro estudio, una asociación estadísticamente significativa entre la presencia de VE y la estrategia de Baveno VI (p 0,008), así como con un nivel de plaquetas  $<150.000$  (p 0,001).

### Conclusiones

- Aunque los métodos no invasivos clasifican correctamente a un alto número de pacientes, existe un porcentaje nada despreciable de VE no diagnosticadas.

- En nuestro estudio, un valor de plaquetas inferior a  $150.000$  aporta la mejor herramienta para predecir y descartar la existencia de VE.

- La estrategia de Baveno VI y un nivel de plaquetas inferior a 150.000 presentan una buena correlación con la existencia de VE.

### CP-111. REACTIVACION VHB AGVHB (-) ANTIHBC(+) ANTIHBS(+) TRAS TRATAMIENTO CHOP POR LINFOMA ANAPLASICO DE CELULAS GRANDES DE ORIGEN CUTANEO

MOSTAZO TORRES, J<sup>1</sup>; VILCHEZ JAIMEZ, M<sup>2</sup>; PINAZO MARTINEZ, IL<sup>1</sup>

<sup>1</sup>SERVICIO APARATO DIGESTIVO. ÁREA DE GESTION SANITARIA CAMPO DE GIBRALTAR, ALGECIRAS.

<sup>2</sup>SERVICIO MEDICINA FAMILIAR Y COMUNITARIA. ÁREA DE GESTION SANITARIA CAMPO DE GIBRALTAR, ALGECIRAS.

#### Introducción

La reactivación de la infección por el VHB en pacientes con infección resuelta se detecta en pocas ocasiones, usualmente asociado a un tratamiento inmunosupresor y conlleva una morbilidad y mortalidad altas. Se ha publicado en la literatura médica algunos casos de reactivación de la infección por el VHB asociada al empleo de rituximab.

#### Caso clínico

Mujer de 58 años. Madre cáncer vesícula. Sin factores de riesgo cardiovascular. En mayo de 2015 comienza con una lesión rojiza en región cigomática derecha, al principio no supuraba pero posteriormente comenzó con supuración serosanguinolenta, se realizó RMN facial con afectación nodular de lesión subcutánea, por lo que se derivó a cirugía plástica que reseca la lesión. AP: linfoma anaplásico de células grandes de origen cutáneo, se realizó estudio general previo al inicio del tratamiento oncológico (CHOP), con perfil virológico AgVHB (-) AntiHbc (+) AntiHBs (+) y AntiVHC (-). Se inició tratamiento con CHOP cada 3 semanas, 6 sesiones. Durante el tratamiento tuvo molestias gastrointestinales inespecíficas, náuseas, diarreas autolimitadas, pero que fue tolerando cediendo con tratamiento sintomático. Tras última sesión presenta analítica con hb 13,8. VCM 86,6. Plaquetas 213.000, linfocitos 1800 y NT 260. PCR 11,7. GOT 37, GPT 32, GGT 87 Y FA 62. Al mes siguiente acude por astenia intensa, orinas coléricas e ictericia franca de una semana de evolución en analítica de 2 días antes: TP% 83BT 3.05, BT 1.7, GGT 463, AST 2782, ALT 1735, FA 151. Se realizó Ecografía abdominal sin alteraciones. Se solicita control analítico con perfil vírico de nuevo con DNA-VHB y ante la duda se inicia tratamiento con tenofovir ese mismo día. Analítica: TP 59%, BT 19.76, BD 14.13, AST 1920, ALT 1280, GGT 435, FA 183. DNA-VHB 307.680.842, detectándose AgVHB (+).

Se cursó ingreso y se mantuvo tratamiento con tenofovir y a las 3 semanas comenzó progresivamente a mejorar perfil hepático. Actualmente 6 meses después la paciente mantiene buen estado general, perfil hepático normal, y DNA-VHB menos de 12 copias.

#### Discusión

En los pacientes con HBsAg (-), anti-HBc (+) la profilaxis de la reactivación no está bien establecida y probablemente sea apropiado adecuarla al grado teórico de riesgo individual. Si el ADN-VHB (+) (infección oculta) o si se emplean fármacos como corticoides o rituximab se debe iniciar tratamiento antiviral profiláctico. En resto de casos control DNA Viral para diagnóstico precoz de reactivación e inicio tratamiento antiviral. Es recomendable que todos los pacientes HBsAg (+) o anti-HBc (+) previamente a recibir tratamiento inmunosupresor sean evaluados por hepatólogo.

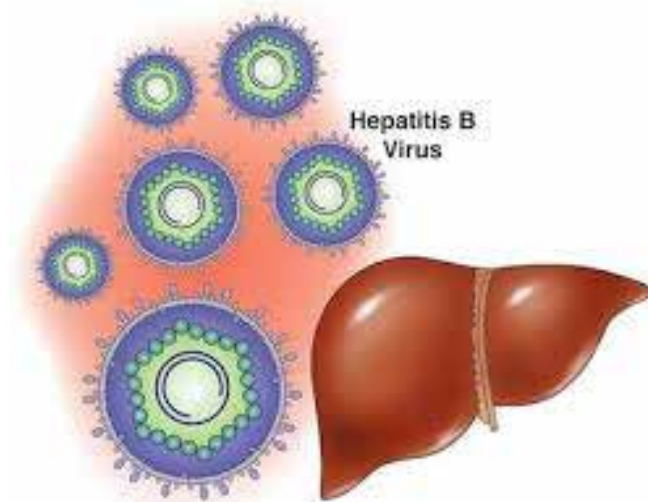


Figura 1

### CP-112. TUBERCULOSIS ESPLENICA EN PACIENTE INMUNOCOMPETENTE

RAMIREZ BOLLERO, JM<sup>1</sup>; MOSTAZO TORRES, J<sup>2</sup>; VILCHEZ JAIMEZ, M<sup>3</sup>

<sup>1</sup>UGC MEDICINA INTERNA. COMPLEJO HOSPITALARIO DE ESPECIALIDADES VIRGEN DE LA VICTORIA, MÁLAGA.

<sup>2</sup>SERVICIO APARATO DIGESTIVO. ÁREA DE GESTION SANITARIA CAMPO DE GIBRALTAR, ALGECIRAS.

<sup>3</sup>SERVICIO MEDICINA FAMILIAR Y COMUNITARIA. ÁREA DE GESTION SANITARIA CAMPO DE GIBRALTAR, ALGECIRAS.

#### Introducción

La tuberculosis (TBC) es una enfermedad granulomatosa, de etiología infecciosa, causada por *Mycobacterium tuberculosis*. Su manifestación más habitual es el compromiso pulmonar, mientras que el compromiso extrapulmonar es más frecuente en pacientes inmunocomprometidos y conlleva un desafío diagnóstico importante que requiere una alta sospecha clínica, presentándose comúnmente como un cuadro de fiebre de origen desconocido.

#### Caso clínico

Presentamos el caso de una mujer de 65 años, fumadora habitual de 20 cigarrillos/día, HTA, que acude al servicio de Urgencias por un cuadro de 3 días de dolor en hipocondrio izquierdo, con irradiación

hacia FI izquierda, sin fiebre, ni cambio del hábito intestinal. No pérdida de peso ni otros síntomas de interés. No refería datos epidemiológicos de interés. En la exploración física destacaba dolor a la palpación en hipocondrio izquierdo, sin esplenomegalia ni adenopatías periféricas palpables.

En analítica destaca ligera leucocitosis (13.500/ $\mu$ L) con fórmula leucocitaria normal, 410.000 plaquetas, 1,4 creatinina y PCR 34. En TAC de abdomen con contraste evidenciaron dos lesiones esplénicas, la de mayor tamaño de 6,1 x 4,7 cm heterogénea, sin hallarse adenopatías ni otras lesiones significativas.

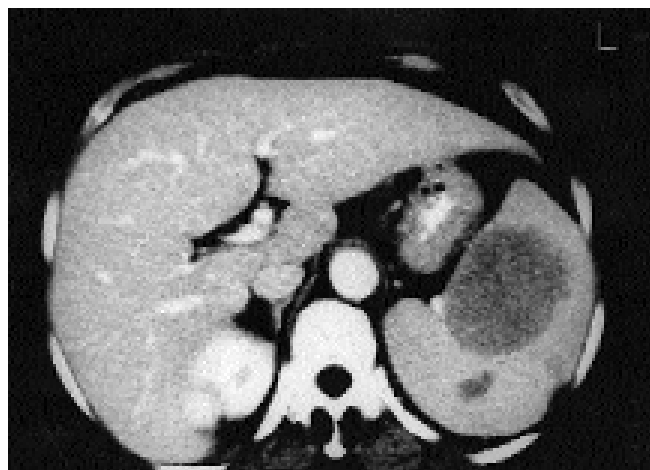
En la siguiente analítica 10.700 leucocitos, 13,5 hb, 473.000 plaquetas, TP% 99, Creatinina 0,8, GOT 12, GPT 57, GGT 198, FA 167. PCR 15,9, Beta-2-microglobulina 3,65 y un proteinograma con ligero aumento de alfa globulinas. La serología para virus hepatotropos, VIH e Hidatosis resultó negativa.

Se realizó PET, que mostró una lesión hipermetabólica a nivel esplénico sin afectación a otro nivel. Se programó para esplenectomía, con la sospecha diagnóstica de linfoma sin poder descartar causa metastásica, dado el antecedente de tabaquismo y los nódulos milimétricos pulmonares. La esplenectomía fue diagnóstica: linfadenitis granulomatosa caseificante tipo tuberculosis y ganglios linfáticos extirpados, confirmada con PCR positiva para Mycobacterium Tuberculosis.

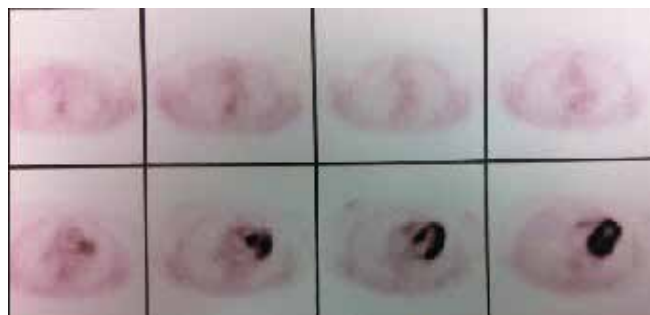Se inició tratamiento antituberculoso con isoniazida, rifampicina, pirazinamida y etambutol, con buena evolución clínico-analítica. Sin evidenciar en revisiones posteriores afectación tuberculosa en otros órganos.

**Discusión**

La TBC es muy inespecífica, siendo los síntomas generales los más frecuentes (astenia, anorexia, ligera elevación febril, pérdida de peso). La prevalencia de TBC esplénica es muy difícil de determinar debido a los pocos casos comunicados en las diferentes partes del mundo. Esta forma de presentación de TBC extrapulmonar, como LOE esplénica es muy rara en nuestro medio, tanto en pacientes inmunocompetentes como inmunodeprimidos (asociado a VIH, enfermedades hematológicas, trasplante de órganos sólidos, toma crónica de esteroides), habiéndose descrito muy pocos casos en la literatura a nivel mundial y alguno en España.



**Figura 1** Imagen de TAC: Se evidenciaron dos lesiones esplénicas, la de mayor tamaño de 6,1 x 4,7 cm heterogénea sin adenopatías en las inmediaciones.



**Figura 2** PET que muestra lesión hipermetabólica a nivel esplénico sin afectación a otro nivel.

**CP-113. UTILIDAD DE LA CUANTIFICACIÓN DEL ANTÍGENO CORE DEL VIRUS DE LA HEPATITIS C (AGVHC) EN EL MANEJO DE PACIENTES TRATADOS CON TRIPLE TERAPIA Y ANTIVIRALES DE ACCIÓN DIRECTA (AADS)**

CEPERO LEÓN, C<sup>1</sup>; PAVÓN GUERRERO, I<sup>1</sup>; BLANCO RODRÍGUEZ, MJ<sup>1</sup>; AGUILAR MARTÍNEZ, JC<sup>1</sup>; TORRES MARTOS, E<sup>2</sup>; ALADOS ARBOLEDAS, JC<sup>2</sup>

<sup>1</sup>UGC APARATO DIGESTIVO. HOSPITAL DE ESPECIALIDADES DE JEREZ DE LA FRONTERA, JEREZ DE LA FRONTERA.  
<sup>2</sup>UGC MICROBIOLOGÍA. HOSPITAL DE ESPECIALIDADES DE JEREZ DE LA FRONTERA, JEREZ DE LA FRONTERA.

**Introducción**

Las guías de práctica clínica indican que la monitorización de tratamiento frente al virus de la hepatitis C (VHC) se debe de hacer con técnicas moleculares (ARN VHC). En los últimos años se ha desarrollado un método automatizado de cuantificación

del antígeno core del VHC (AgVHC), que podría ser útil en la monitorización del tratamiento. El objetivo inicial de nuestro estudio fue valorar la posible utilidad de la cuantificación del AgVHC en el manejo del tratamiento con triple terapia, y su posterior validez con el empleo con los nuevos antivirales de acción directa (AAD).

### Material y métodos

En el estudio se incluyeron 48 pacientes que habían sido tratados con triple terapia (28 con Boceprevir y 20 con Telaprevir) en la Unidad de Enfermedades Digestivas del AGS Norte de Cádiz y todos los pacientes (n= 253) que recibieron tratamiento con AADs durante 2015 en el mismo área. El ARN VHC se determinó mediante Cobas Ampliprep/TaqMan Quantitative test (Roche®) y los niveles de AgVHC se cuantificaron mediante Architect HCV Ag Reagent Kit® -Abbott Diagnostics.

### Resultados

TRIPLE TERAPIA: El nivel de RNA (log UI/ml)/AgVHC (log fmol/L) basal en ambos grupos fue similar: 6.2(4.7-7.6)/6.0(2.7-7.4) y 3.5(2.5-4.2)/3.6(1.2-5.2) para Boceprevir y Telaprevir respectivamente.

En el grupo Boceprevir, 3 de los 4 pacientes que mostraron respuesta viral sostenida (RVS) tras lead-in, negativizaron el AgVHC en semana 4. Se dispuso de los datos de AgVHC de 5/6 pacientes no respondedores, detectándose simultáneamente el fracaso en cuatro por ambas técnicas.

En el grupo TVR, los 3 pacientes que no consiguen CVVHC < 1.000 UI/ml en semana 4, tampoco consiguen AgVHC < 10 fmol/l. Se detectaron 4 pacientes no respondedores: un paciente respondedor nulo y las 3 recidivas se identificaron en la semana 4 de tratamiento y 24 postratamiento respetivamente, por ambas técnicas.

AAD: De los 212 pacientes que han finalizado el seguimiento, 202 han conseguido RVS, uno fue respondedor nulo y nueve recidivaron tras finalizar el tratamiento. La mediana de los niveles basales de ARN (log UI/ml) y antígeno (log fmol/l) fueron 6.2 y 3.4 en pacientes con RVS y 6.1 y 3.2 en no respondedores. En todos los casos se detectó la ausencia de respuesta de forma simultánea con las dos técnicas.

### Conclusiones

La cuantificación del AgVHC ha mostrado una utilidad similar al RNA para la monitorización del tratamiento antiviral y es capaz de detectar los fracasos terapéuticos de los nuevos AADs de igual manera que la carga viral.

## CP-114. AISLAMIENTO INUSUAL DE SHEWANELLA ALGAE A PARTIR DE COPROCULTIVO EN PACIENTE CON CIRROSIS HEPÁTICA

FERNÁNDEZ-FERNÁNDEZ, E<sup>1</sup>; VADILLO-CALLES, F<sup>1</sup>; JIMÉNEZ-ROSALES, R<sup>1</sup>; GUTIERREZ FERNÁNDEZ, J<sup>2</sup>

<sup>1</sup>SERVICIO APARATO DIGESTIVO. COMPLEJO HOSPITALARIO REGIONAL VIRGEN DE LAS NIEVES, GRANADA.

<sup>2</sup>UGC MICROBIOLOGÍA. COMPLEJO HOSPITALARIO REGIONAL VIRGEN DE LAS NIEVES, GRANADA.

### Introducción

Shewanella algae es un bacilo gramnegativo halófilo que habita en el suelo y el agua, comportándose como un microorganismo oportunista. Se han descrito casos de infecciones agresivas de partes blandas y gastroenteritis (GEA) graves. Los pacientes afectados suelen haber tenido contacto con agua salada, marisco o pescado no controlado. Presentamos el aislamiento, por primera vez en nuestro medio, de esta bacteria en una muestra de heces.

### Caso clínico

Paciente de 69 años con cirrosis hepática criptogénica estadio A6, DM-2, cardiopatía isquémica, isquemia crónica de miembros inferiores y HTA que ingresa en UCI por cuadro de GEA sin productos patológicos, con fracaso renal oligoanurico, acidosis metabólica e hiperpotasemia. Tras 48 horas de estancia en UCI pasa a planta de Aparato Digestivo donde tiene buen control del cuadro diarreico y es dado de alta en 10 días. En el estudio microbiológico se aísla S. algae y la toxina de Clostridium difficile fue positiva. El paciente recibió ciprofloxacino y metronizadol, con buena respuesta clínica.

Se realiza una segunda anamnesis dirigida y el paciente refiere habitar en medio urbano, a 80 km de la costa, con vida limitada cama-sillón por su patología de base. No refiere realizar viajes recientes a la costa, ni consumo de alimentos no controlados. Solo bebe agua de la red pública. Vive en su domicilio con su esposa, que es su cuidadora. Posee un perro con revisiones periódicas en el veterinario. Jubilado desde hace más de 10 años. No se pudo establecer la fuente de la infección del paciente.

### Discusión

Se presenta un paciente con GEA grave, con toxina positiva de C. difficile e infección por S. algae. El paciente tuvo 3 ingresos previos en los 6 meses anteriores y en el previo al actual ya presentaba la toxina C. difficile positiva. Existen antecedentes de GEA por S. algae asociada a otro agente patógeno (Escherichia coli), en este caso sin embargo consideramos que la positividad de la toxina puede deberse al fuerte componente de nosocomialidad del paciente y que Shewanella algae podría ser la verdadera causante del cuadro. En cualquiera de los casos es una bacteria inusual en nuestro medio.

A veces esta bacteria es incorrectamente identificada como una Pseudomonas por parte de algunos laboratorios de Microbiología que no disponen de los medios necesarios para identificarla, esto unido a que la mayoría de los casos descritos proceden de la India podría significar que existe un infradetección de este agente patógeno.

### CP-115. ANÁLISIS DEL INFILTRADO DE CÉLULAS DE LA INMUNIDAD INNATA EN TEJIDO ADIPOSO DE OBESOS MÓRBIDOS EN RELACIÓN A LA PRESENCIA Y PROGRESIÓN DE LA ENFERMEDAD DEL HÍGADO GRASO NO ALCOHÓLICO (EHGNA)

CARAZO GALLEGO, Á<sup>1</sup>; GARCÍA RUBIO, J<sup>2</sup>; MUÑOZ GÁMEZ, JA<sup>1</sup>; PAVÓN CASTILLERO, E<sup>2</sup>; CÓZAR IBÁÑEZ, A<sup>2</sup>; CABA MOLINA, M<sup>3</sup>; SALMERÓN ESCOBAR, J<sup>4</sup>

<sup>1</sup>LABORATORIO INVESTIGACIÓN. HOSPITAL SAN CECILIO, GRANADA.

<sup>2</sup>UGC CIRUGÍA GENERAL Y DIGESTIVA. HOSPITAL SAN CECILIO, GRANADA.

<sup>3</sup>UGC ANATOMÍA PATOLÓGICA. HOSPITAL SAN CECILIO, GRANADA.

<sup>4</sup>UGC APARATO DIGESTIVO. HOSPITAL SAN CECILIO, GRANADA.

#### Introducción

La obesidad provoca un estado de inflamación crónica en el tejido adiposo que se refleja en la infiltración de una amplia variedad de células inmunológicas. La liberación de citoquinas proinflamatorias a la circulación portal-hepática por los depósitos viscerales de tejido adiposo ha sido considerada como uno de los mecanismos implicados en la evolución desde esteatosis hepática simple hacia esteatohepatitis. Sin embargo, aún quedan numerosos aspectos por aclarar y existen datos contradictorios en la bibliografía. El objetivo es cuantificar la cantidad y el fenotipo de las principales células de la inmunidad innata infiltradas en el tejido adiposo de obesos (macrófagos, mastocitos y natural killers) y relacionar dichos datos con la presencia y grado de la EHGNA.

#### Material y métodos

Se ha analizado una cohorte de 51 obesos mórbidos sometidos a cirugía bariátrica. Durante el transcurso de la cirugía se obtuvieron muestras de hígado y tejido adiposo (subcutáneo y visceral). La EHGNA fue valorada mediante estudio anatomopatológico de la biopsia hepática. La fracción de células no adiposas del tejido se obtuvo mediante disgregación enzimática. Las células se analizaron mediante citometría de flujo multiparamétrica adaptada a la determinación de macrófagos (CD45+/CD14+/CD15-), mastocitos (CD45+/CD117+) y natural killers (CD45+/CD3-/CD16+/CD56+). Los fenotipos de macrófago M1-proinflamatorio y M2-antiinflamatorio se identificaron por la presencia o ausencia del marcador de superficie CD11c.

#### Resultados

Los pacientes se clasificaron en tres grupos según la presencia y grado de la EHGNA. Grupo-1: 6 pacientes (13,3 %) sin EHGNA. Grupo-2: 19 pacientes (42,2 %) con hígado graso sin inflamación. Grupo-3: 20 pacientes (44,4 %) con probable esteatohepatitis o esteatohepatitis. La cantidad total de macrófagos no varió en relación a la presencia de hígado graso. Sin embargo, en ambos tipos de tejido adiposo, se encontraron descensos (en torno al 50 %) en la subpoblación de macrófagos M2-antiinflamatorios que fueron significativos tanto en relación a la presencia de esteatosis simple como a la progresión hacia esteatohepatitis. La cantidad de mastocitos descendió al comparar pacientes del Grupo-2 con pacientes del Grupo-3. No encontramos cambios significativos en la cantidad de Natural Killers.

#### Conclusiones

Nuestro estudio aporta nuevos datos sobre el papel de las células de la inmunidad innata infiltradas en tejido adiposo de obesos. Destacamos la relevancia del tejido adiposo subcutáneo, cuyo grado de inflamación se asocia a la presencia y progresión de la EHGNA, en paralelo a la inflamación del tejido adiposo visceral (tradicionalmente considerado como el más importante en la etiología de la esteatohepatitis).

### CP-116. APENDANGITIS: CAUSA INFRECIENTE DE DOLOR ABDOMINAL.

MOSTAZO TORRES, J<sup>1</sup>; RUIZ PADILLA, FJ<sup>2</sup>; VILCHEZ JAIMEZ, M<sup>3</sup>

<sup>1</sup>SERVICIO APARATO DIGESTIVO. ÁREA DE GESTION SANITARIA CAMPO DE GIBRALTAR, ALGECIRAS.

<sup>2</sup>UGC MEDICINA INTERNA. ÁREA DE GESTION SANITARIA CAMPO DE GIBRALTAR, ALGECIRAS.

<sup>3</sup>SERVICIO MEDICINA FAMILIAR Y COMUNITARIA. ÁREA DE GESTION SANITARIA CAMPO DE GIBRALTAR, ALGECIRAS.

#### Introducción

El dolor abdominal agudo es un síntoma frecuente en la práctica médica general y en gastroenterología, siendo necesario un diagnóstico diferencial preciso con vistas a un adecuado tratamiento, médico o quirúrgico. Existen numerosas causas a tener en cuenta que en ocasiones pueden ser motivo de error, con la consiguiente falta de recuperación y/o complicaciones para el paciente. Por ello, es necesario conocer una amplia gama de diagnósticos diferenciales y entre ellos la apendagitis es una causa poco frecuente pero a tener en cuenta en estos casos.

#### Caso clínico

Varón de 32 años, sin alergias conocidas, sin intervenciones previas, y sin patologías prevalentes, que acude a urgencias por dolor abdominal continuo, de unas 48-72h de evolución, localizado a nivel de flanco derecho, sin modificación con las comidas, ni alteración del hábito intestinal. Afebril. Exploración dolor intenso a nivel de flanco derecho sin signos de irritación.

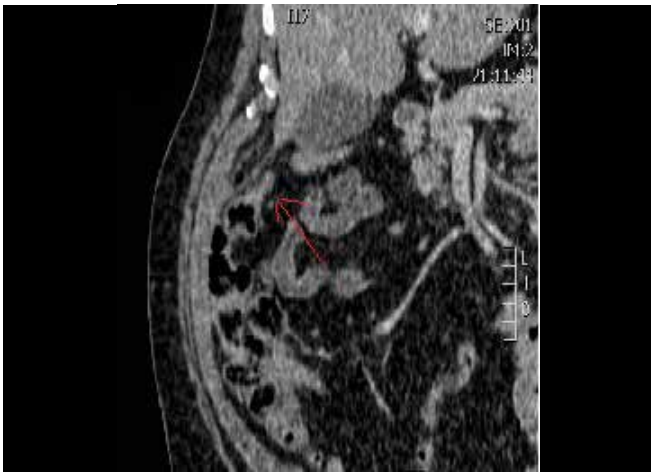
Análítica: 14.9 hb, 13100 leucocitos (68%N), TP100%, creat 1.12, pcr 24.

Se realiza ecografía: alteración de la grasa adyacente al colon ascendente. En TAC: en el espacio parietocólico derecho, a nivel unión entre colon ascendente y ángulo hepático del colon, se observa un aumento de la atenuación del tejido graso adyacente que forma una imagen ovoidea con halo hiperdenso, en relación con proceso inflamatorio local en relación probablemente a apendagitis. Resto de colon sin alteraciones. Apéndice sin signos inflamatorios.

A los dos días con tratamiento conservador se fue de alta sin dolor. Revisado a los 15 días manteniéndose asintomático.

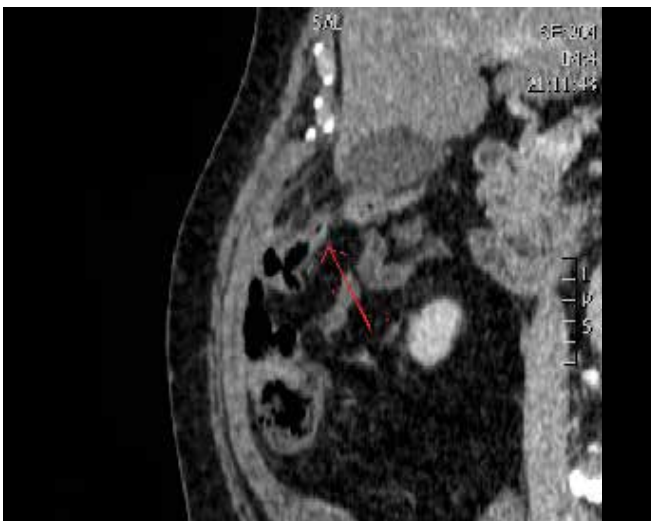## Discusión

Los apéndices epiploicos son estructuras adiposas de 2-5cm de grosor, que protuyen de la serosa del colon, en relación con las tenias. No visualizados en condiciones normales, se hacen evidentes cuando sufren algún proceso patológico o la cavidad peritoneal está ocupada líquido. El origen es un proceso inflamatorio de origen vascular secundario a torsión o trombosis de la vena de drenaje. Obesidad, sobrepeso, que aumentan su tamaño, la actividad física intensa que aumenta su movilidad y las comidas copiosas que determinan ectasia venosa esplácnica y trombosis. Se trata de un proceso benigno, poco frecuente que puede ocurrir a cualquier edad incluso en niños, pero es más común en adultos jóvenes. Sin embargo, el aumento de la utilización de técnicas de imagen en el estudio del dolor abdominal agudo, lo ha convertido en un hallazgo cada vez más frecuente. El tratamiento es conservador a base de reposo, analgesia y dieta ligera no siendo necesaria la utilización de antibióticos, ni el tratamiento quirúrgico.



**Figura 1**

Se objetiva apéndice epiploico: estructura adiposa de 2-5 cm de grosor, que protuye de la serosa del colon.



**Figura 2**

Espacio parietocólico derecho, se observa un aumento de la atenuación del tejido graso adyacente que forma imagen ovoidea con halo hiperdenso, en relación con proceso inflamatorio local.

## CP-117. CARACTERÍSTICAS EPIDEMIOLOGIAS Y CLÍNICAS DEL CÁNCER DE COLON EN EL ÁREA SANITARIA BAHÍA DE CÁDIZ LA JANDA, HOSPITAL UNIVERSITARIO DE PUERTO REAL, ANÁLISIS DE 3 AÑOS.

RIVAS RIVAS, M<sup>1</sup>; DE LA VEGA OLIAS, C<sup>2</sup>; ROSELL MARTI, C<sup>1</sup>; NAVARRO SERRATO, S<sup>1</sup>; SANTAMARIA RODRIGUEZ, G<sup>1</sup>; VEGA RUIZ, V<sup>2</sup>

<sup>1</sup>UGC APARATO DIGESTIVO. HOSPITAL DE ESPECIALIDADES DE PUERTO REAL, PUERTO REAL.

<sup>2</sup>UGC CIRUGÍA GENERAL Y DIGESTIVA. HOSPITAL DE ESPECIALIDADES DE PUERTO REAL, PUERTO REAL.

### Introducción

En España se han comunicado tasas muy diferentes en las distintas regiones sobre la epidemiología del cancer de colon, nuestro objetivo es conocer las características epidemiológicas y clínicas de este tumor, su incidencia, localización, distribución por edad y sexo, manifestación clínica y estadio tumoral en el momento diagnóstico en la provincia de Cádiz, concretamente al área sanitaria que abarca el Hospital Universitario de Puerto Real (Puerto de Santa María, Rota, Puerto Real, Chiclana, Conil, Vejer, Barbate, Medina Sidonia, Benalup, Alcalá de los gazules y Paterna de Rivera), análisis de los últimos 3 años.

### Material y métodos

Se ha realizado un estudio descriptivo, retrospectivo, de todos los casos de cáncer de colon diagnosticados en el Hospital Universitario de Puerto Real en el periodo tiempo 2013-2015. Todos los pacientes tenían un diagnóstico histológico. Se realizó una revisión de las historias clínicas aplicándose a todos los casos un protocolo de recogida de datos que incluía múltiples variables (antecedentes familiares, personales, datos clínicos, analíticos, datos radiológicos, localización tumoral, estadio TNM, histología tumoral y tratamientos prescritos). Los datos se han analizado utilizando un paquete informático estadístico SPSS (versión 15.0).

### Resultados

En el año 2013, 2014, y 2015 se diagnosticaron de cáncer de colon un total de 207 pacientes (65+79+63), lo que supone una incidencia de 19,7/105 habitantes, 24,1/105 habitantes, 19,4/105 habitantes respectivamente. La distribución de los pacientes según el sexo fue de 68,1%(128) hombres y 38,2% (79) mujeres y según la edad, el 81% de los pacientes tenían más de 60 años, la edad media fue de 69,8 años. La localización más frecuente del tumor fue sigma. La manifestación clínica más frecuente fue la alteración del tránsito intestinal, seguida de rectorragia y dolor. La mayoría de los tumores en el momento del diagnóstico eran estadio II 38% y III 27% seguido de estadio I 19,3% y IV 15,7%.

### Conclusiones

El cáncer de colon es uno de los tumores más frecuentes en los países occidentales, la incidencia en nuestro medio es alta, tanto la predilección por el sexo masculino, la localización mas frecuente del tumor y así como la edad de presentación y clínica de diagnostico se correlaciona con los publicado por otros autores. Se deberán

realizar esfuerzos encaminados para aumentar el porcentaje de diagnóstico en estadio más precoz en nuestra área sanitaria.

Año	N	incidencia
2013	65	19,75%
2014	79	24,01%
2015	63	19,4%

Figura 1 Incidencia.

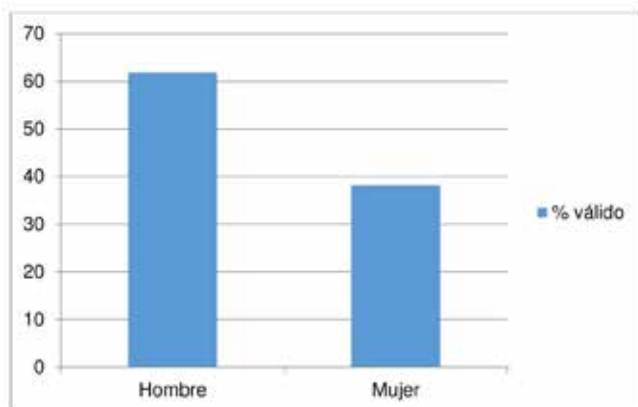


Figura 2 Según el sexo.

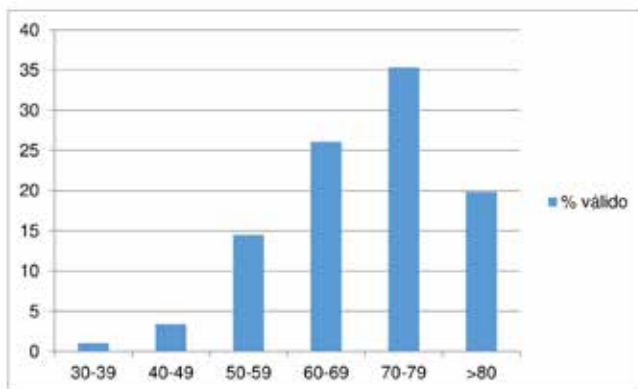


Figura 3 Según edad.

M. Clínica	N	% válido
Alteración Transito	58	28
Anemia	41	19,8
Rectorragia	43	20,8
Dolor	43	20,8
Sd. Constitucional	9	4,3
Cribado	13	6,3
Total	207	100

Figura 4 Manifestación clínica.

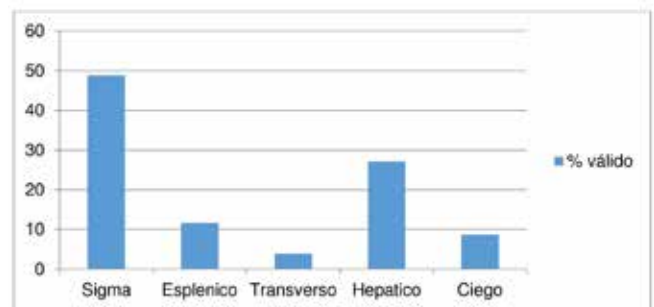


Figura 5 Localización del tumor.

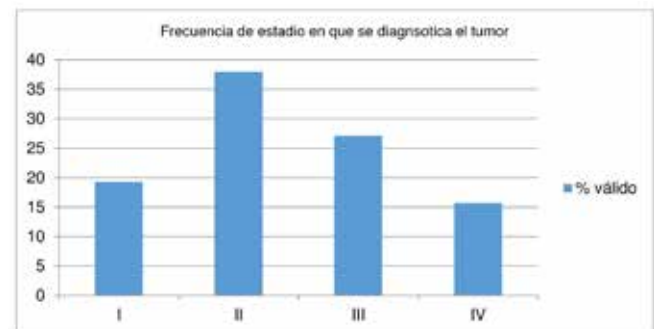

Figura 6 Frecuencia de estadio.

**CP-118. CAUSA INUSUAL DE SÍNDROME MALABSORTIVO**

JIMÉNEZ-ROSALES, R; ARIZA-FERNÁNDEZ, JL; MARTIN-RODRIGUEZ, MM; DE TERESA-GALVÁN, J

SERVICIO APARATO DIGESTIVO. COMPLEJO HOSPITALARIO REGIONAL VIRGEN DE LAS NIEVES, GRANADA.

**Introducción**

La diarrea, que se define como un aumento del volumen o frecuencia de las deposiciones, es una manifestación frecuente de enfermedades gastrointestinales pero también puede aparecer en el contexto de enfermedades sistémicas. Según su duración, distinguimos entre diarrea aguda ( $\leq 14$  días), persistente ( $>14$  días) y crónica ( $>30$  días). En la diarrea crónica, como primera aproximación diagnóstica, se debe realizar una anamnesis detallada, examen físico y estudios analíticos que incluyan hemograma; bioquímica completa con PCR, proteínas y albúmina; hormonas tiroideas, autoinmunidad de celiaquía, coagulación, coprocultivo y estudio de parásitos en heces. Los exámenes posteriores dependerán de las características clínicas de cada caso.

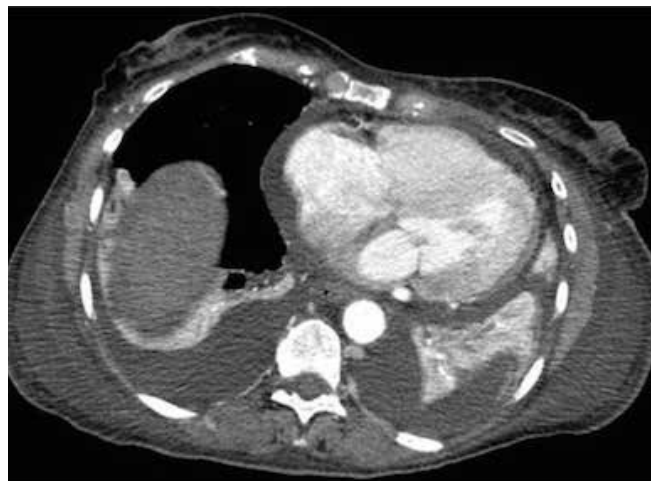
**Caso clínico**

Mujer de 59 años con antecedentes de cáncer de cérvix intervenido en 2011, con ulterior quimioterapia, radioterapia y braquiterapia. Acude por diarrea de 3-4 deposiciones líquidas de más un mes de evolución (nocturnas principalmente) asociada a epigastralgia, náuseas, hiporexia, astenia, pérdida ponderal y disnea de grandes esfuerzos. A la exploración presentaba TA 94/60, FC 96 y abdomen no doloroso sin masas ni organomegalias. Ingresó en Digestivo para estudio, solicitando analítica (destacaba Hb 10.8g/dL, proteínas 4.2g/dL, albúmina 2.4g/dL, hierro 19 $\mu$ g/dL, PCR 35mg/L, BNP 209, troponina ultrasensible 329, tiempo protrombina incoagulable y cadenas lambda libres suero 8599) y TC abdominal con presencia de derrame pleural bilateral y pericárdico, dilatación de la vena cava inferior y de las venas suprahepáticas, engrosamiento moderado y difuso de la pared de asas intestinales y hernia paraumbilical izquierda (**Figuras 1 y 2**). Ante la clínica de insuficiencia cardíaca se solicita además ecocardiograma (objetivando miocardiopatía restrictiva infiltrativa con disfunción diastólica severa y derrame pericárdico moderado sin compromiso hemodinámico). Con sospecha de amiloidosis se realiza biopsia rectal que confirmó amiloidosis AA. La paciente presentó una evolución tórpida con hipotensión, anasarca, oliguria y disnea a mínimos esfuerzos que requirieron traslado a UCI. A pesar de tratamiento intensivo falleció a los 27 días de ingreso, no dando lugar a completar el estudio diagnóstico.

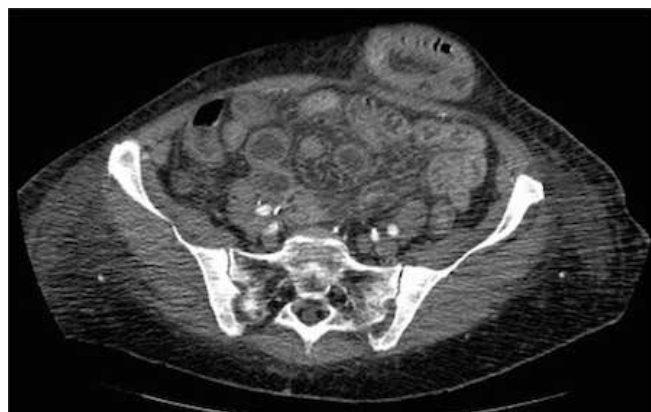**Discusión**

La amiloidosis es una enfermedad por depósito extracelular de proteínas de estructura fibrilar. Existen varios tipos, siendo las que con más frecuencia ocasionan afectación gastrointestinal la amiloidosis AA o reactiva (debida a procesos inflamatorios crónicos) y la amiloidosis AL o primaria (causada por discrasia de células sanguíneas). Las manifestaciones clínicas son muy variadas y dependen del órgano afectado y del tipo de amiloide depositado; a nivel gastrointestinal puede aparecer hepatomegalia +/-

esplenomegalia, sangrado, gastroparesia, estreñimiento y diarrea por malabsorción. La histología confirma el diagnóstico; siendo el hallazgo característico la presencia de depósitos extracelulares en forma de fibrillas que presentan refringencia verde manzana con luz polarizada tras tinción con rojo Congo; recomendándose biopsia rectal o aspirado de grasa subcutánea para obtener tejido. El tratamiento difiere en función de la causa que origina el depósito amiloide, por ejemplo, irá dirigido a la enfermedad inflamatoria subyacente en la amiloidosis AA.

**Figura 1**

TC tórax donde se observa derrame pleural bilateral y pericárdico.

**Figura 2**

TC de abdomen donde se puede ver la presencia de engrosamiento parietal difuso de asas de intestino delgado.

**CP-119. CORRELACION DEL ESTADIAJE GANGLIONAR Y METASTASICO, ANTES Y DESPUÉS DE LA CIRUGÍA, DE LOS CASOS DE CÁNCER DE COLON DIAGNOSTICADOS EN EL HOSPITAL UNIVERSITARIO DE PUERTO REAL, PERIODO 2013-2015.**

DE LARA BENDAHAN, V<sup>1</sup>; RIVAS RIVAS, M<sup>2</sup>; GARCIA CAMACHO, L<sup>1</sup>; LORENZO QUESADA, V<sup>1</sup>; DE LA VEGA OLIAS, C<sup>3</sup>

<sup>1</sup>UGC RADIODIAGNÓSTICO. HOSPITAL DE ESPECIALIDADES DE PUERTO REAL, PUERTO REAL.

<sup>2</sup>UGC APARATO DIGESTIVO. HOSPITAL DE ESPECIALIDADES DE PUERTO REAL, PUERTO REAL.

<sup>3</sup>UGC CIRUGÍA GENERAL Y DIGESTIVA. HOSPITAL DE ESPECIALIDADES DE PUERTO REAL, PUERTO REAL.

**Introducción**

Analizar la correlación que existe entre el estadiaje clínico concretamente la presencia de adenopatías y la presencia de lesiones metastásicas, y compararlo con el estadiaje patológico realizado después de la intervención quirúrgica de los pacientes con adenocarcinoma de colon, conocer el papel de la tomografía axial computerizada. (TAC), como método de estudio de estratificación prequirúrgica.

**Material y métodos**

Se ha realizado un estudio descriptivo, retrospectivo, de todos los casos de adenocarcinoma de colon sometidos a cirugía digestiva en el Hospital Universitario de Puerto Real en el periodo tiempo 2013-2015. Todos los pacientes tenían un diagnóstico histológico. Se determinó la capacidad del TAC para el estadiaje ganglionar y metastasico y se compararon los resultados con los obtenidos en la anatomía patológica tras la resección quirúrgica. Los datos fueron analizados en el programa estadístico informático SPSS (Versión 15.0)

**Resultados**

La estimación con TAC de abdomen en la presencia de adenopatías en el cáncer de colon fue correcta en el 66,4% (97) de los casos dependiendo en su mayoría del diagnóstico de los ganglios negativos, verdaderos negativos 65 casos, verdaderos positivos 32 casos, subestadiada en el 15,1% (22) de los casos y sobreestadiada en el 18,5% (27) de los casos. Con respecto a la presencia de metástasis el diagnóstico fue correcto en el 94,5% de los casos, dependiendo en casi su totalidad de ausencia de lesiones metastásicas, subestadiada en el 2,7% (4) y sobreestadiada igualmente en un 2,7% de los casos.

**Conclusiones**

La probabilidad de que un paciente con afectación ganglionar obtenga en la tomografía axial computerizada un resultado positivo es del 59%, y la probabilidad de que un paciente con metástasis de un resultado positivo es del 73%.

La probabilidad de que un paciente sin afectación ganglionar obtenga un resultado negativo es del 70% y la probabilidad de que un paciente sin metástasis obtenga un resultado negativo es del 96%.

Adenopatías Nc y Np	N	% válido
Diagnóstico Correcto	97	66,4
Supra diagnosticado	27	18,5
Infradiagnosticado	22	15,1
Total	146	100

Afectación ganglionar	Casos Positivos	Casos Negativos
TAC Positivo	32	27
TAC Negativo	22	65

<b>Sensibilidad</b>	59%
<b>Especificidad</b>	70%
<b>VPP</b>	54%
<b>VPN</b>	74%

Metástasis	N	% válido
Diagnostico Correcto	138	94,5
Supra diagnosticado	4	2,7
Infra diagnosticado	4	2,7
Total	146	100

Afectación metastasica	Casos Positivos	Casos Negativos
TAC Positivo	11	4
TAC Negativo	4	127

<b>Sensibilidad</b>	73%
<b>Especificidad</b>	96%
<b>VPP</b>	73%
<b>VPN</b>	96%

La sensibilidad y especificidad fue mayor para el diagnóstico de metástasis que para el diagnóstico ganglionar, la especificidad fue mayor para ambos casos, eso es de esperar en las pruebas diagnósticas confirmatorias para evitar graves consecuencias físicas, psicológicas o económicas, a diferencia de las pruebas de cribado donde es de esperar mayor sensibilidad.

## CP-120. ENDOMETRIOSIS INTESTINAL COMO CAUSA DE ESTENOSIS COLÓNICA

SÁNCHEZ TORRIJOS, YM; LEÓN MONTAÑÉS, R; AGUILERA JALDO, VI; SOBRINO RODRÍGUEZ, S; LÓPEZ RUÍZ, TJ; BOZADA GARCÍA, JM

UGC APARATO DIGESTIVO. COMPLEJO HOSPITALARIO REGIONAL VIRGEN DEL ROCÍO, SEVILLA.

### Introducción

La endometriosis es una enfermedad ginecológica crónica, benigna y prevalente en mujeres en edad fértil (15%), presentando en un 10-15% afectación intestinal, más frecuentemente a nivel rectosigmoideo.

### Caso clínico

Presentamos el caso de una paciente de 36 años diagnosticada de endometriosis por laparoscopia realizada por dolor abdominal, donde se objetivó implante endometriósico en vejiga. Al año continuaba con dolor abdominal importante y dispareunia, por lo que se solicitó una colonoscopia donde se objetivó región mucosa en sigma de 3 cm de longitud, edematosa, tosca, ocupando un tercio de la circunferencia, de aspecto infiltrativo compatible con implante endometriósico, tomándose biopsias que no fueron concluyentes. La RM abdominal mostró afectación por endometriosis del espacio rectouterino. Finalmente se realizó histerectomía abdominal total y sigmoidectomía, con diagnóstico histológico de endometriosis con afectación recto-vaginal, y de colon sigmoide que alcanza la submucosa.

### Discusión

La endometriosis es una enfermedad ginecológica caracterizada por la presencia de glándulas y estroma endometrial fuera de la cavidad y la musculatura uterina. La principal localización de los implantes endometriósicos es la cavidad pélvica, siendo el tracto gastrointestinal es la localización extrapélvica más común, principalmente a nivel rectosigmoideos (85-95%), seguido en frecuencia por el intestino delgado, ciego y apéndice.

La presentación clínica suele ser inespecífica, manifestándose como dolor abdominal, distensión, diarrea con tenesmo y rectorragia coincidiendo con el ciclo menstrual (cuando afecta a la mucosa).

La biopsias por endoscopia no suelen ser diagnósticas dada la afectación de las capas más externas de la pared intestinal, siendo la mucosa con frecuencia normal (90%) o con cambios mínimos/ inespecíficos.

El tratamiento de la endometriosis intestinal no complicada depende de la edad y el deseo de paridad de la paciente. Si la afectación visceral es leve, se puede comenzar con un tratamiento hormonal médico, principalmente danazol (atrofia implantes endometriósicos), pudiéndose utilizar también éste como tratamiento coadyuvante (tanto pre como postoperatorio). La resección intestinal se llevará a cabo en 1% de las pacientes, y estaría indicada ante síntomas obstructivos, sangrado o si no se ha podido descartar patología neoplásica.

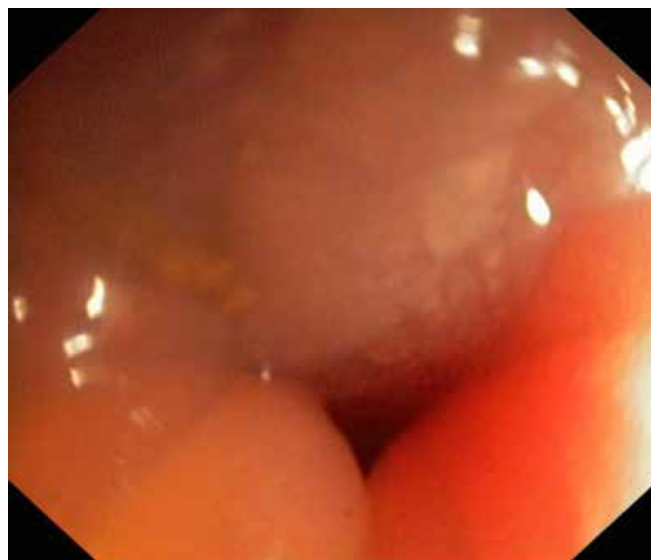

Figura 1

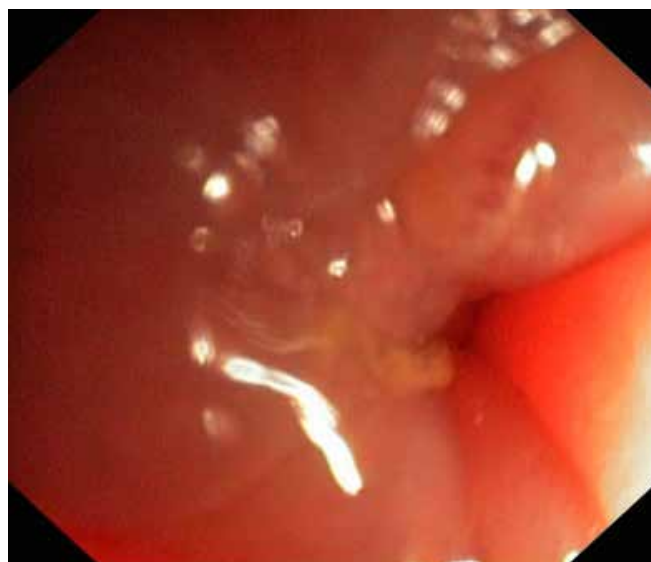

Figura 12

En pacientes en edad fértil, la resección del segmento intestinal involucrado será lo más conservadora posible y generalmente por vía laparoscópica. En caso de no ser así, estaría indicada la histerectomía con doble anexectomía.

**CP-121. ENFERMEDAD DE RENDU-OSLER-WEBER (TELANGIECTASIA HEMORRÁGICA HEREDITARIA)**

MOSTAZO TORRES, J<sup>1</sup>; VILCHEZ JAIMEZ, M<sup>2</sup>; RAMIREZ BOLLERO, JM<sup>3</sup>

<sup>1</sup>SERVICIO APARATO DIGESTIVO. ÁREA DE GESTION SANITARIA CAMPO DE GIBRALTAR, ALGECIRAS.

<sup>2</sup>SERVICIO MEDICINA FAMILIAR Y COMUNITARIA. ÁREA DE GESTION SANITARIA CAMPO DE GIBRALTAR, ALGECIRAS.

<sup>3</sup>UGC MEDICINA INTERNA. COMPLEJO HOSPITALARIO DE ESPECIALIDADES VIRGEN DE LA VICTORIA, MÁLAGA.

**Introducción**

La telangiectasia hemorrágica hereditaria es un trastorno familiar de herencia AD infrecuente. Se caracteriza por angiodisplasias viscerales o mucocutáneas, que se distribuyen a través del sistema cardiovascular, la piel, los pulmones, el tubo digestivo y el cerebro. Suele debutar en forma de sangrado recurrente (epistaxis, melenas...). El tratamiento actual se basa en la actuación local de las malformaciones arteriovenosas, mediante coagulación con plasma de argón, sobre todo cuando las lesiones se sitúan dentro del alcance del endoscopio y no son excesivamente difusas. Su uso en hemorragias activas o entre episodios de sangrado ha disminuido la necesidad de la resección intestinal urgente. Mientras que otro tipo de tratamiento sistémico no está aún consensuado.

**Caso clínico**

Varón de 56 años. Hemorragia digestiva crónica, persistente y severa secundaria a Síndrome de Rendu-Osler-Weber con altísimo requerimiento transfusional. Anemia ferropénica secundaria. Requerimiento transfusional semanal y ferroterapia oral desde 2002.

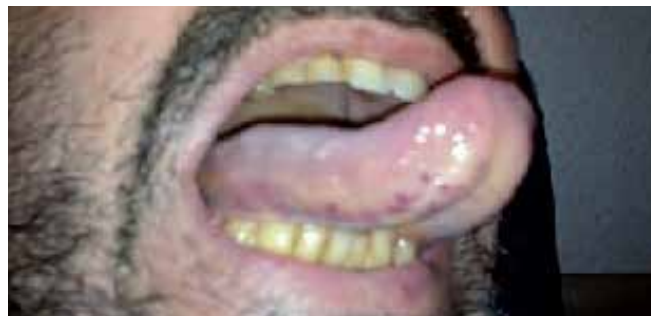El paciente acude al hospital de Melilla para trasfusión programada, con semiología anémica, objetivándose 2,9 mg/dl de hemoglobina. Se trasfunde. En la endoscopia se evidencian 3 pequeñas angiodisplasias en bulbo, y múltiples en segunda e inicio de tercera porción, fulgurando las de mayor tamaño. Se traslada al H. Carlos haya para completar estudio. En la capsula endoscópica se observa múltiples angiodisplasias desde duodeno hasta yeyuno algunas de ellas en tercera porción duodenal presentan sangrado activo por lo que se realiza una enteroscopia, cuyo resultado evidencia ectasias vasculares múltiples desde bulbo duodenal a lo largo de yeyuno. Se procede en retirada a realizar fulguración con argón de casi todas las lesiones encontradas.

El paciente se mantiene estable con hb en torno 5-6 g/dl, requiriendo transfusiones de 2-3 concentrados de hemafés semanalmente.

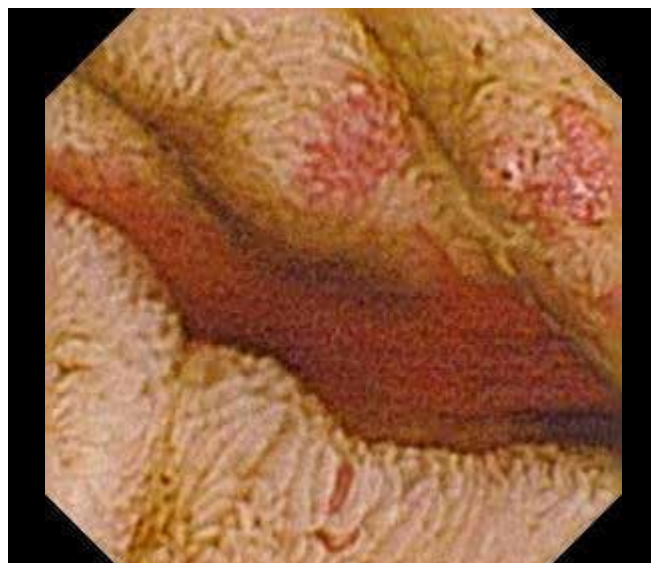**Discusión**

La enfermedad de Rendu-Osler-Weber es una enfermedad sistémica poco común, que se caracteriza por sangrados recurrentes debidas a alteraciones arteriovenosas.

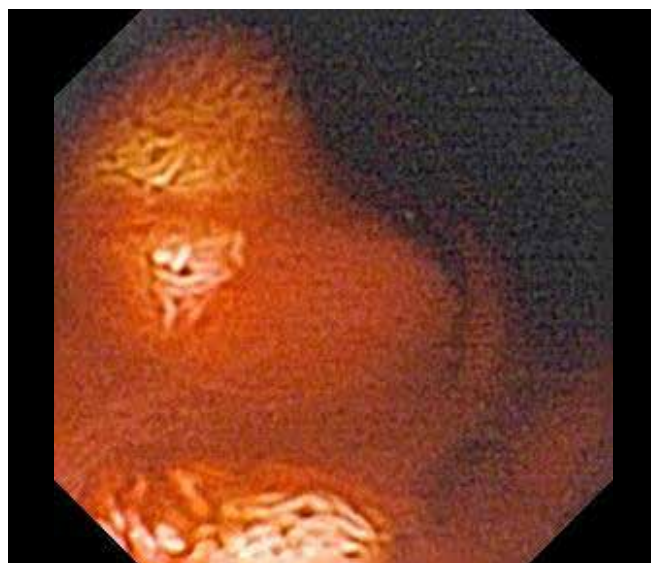
En caso de que la actuación local sobre estas no sea posible el paciente tiene que depender de transfusiones periódicas o iniciar farmacoterapia empírica. El pronóstico de los pacientes que sufren este tipo de enfermedad suele ser favorable si se detectan precozmente las posibles complicaciones.

**Figura 1**

Angiodisplasias típicas en pómulo y base de la lengua.

**Figura 2**

Varias angiodisplasias yeyunales.

**Figura 3**

Angiodisplasia yeyunal sangrando.

## CP-122. ENTEROCOLITIS NEUTROPÉNICA. A PRO- PÓSITO DE UN CASO

BONILLA FERNÁNDEZ, A; LEAL TÉLLEZ, J; SANABRIA MARCHANTE, I; DÍAS JIMÉNEZ, JA; RAMÍREZ RAPOSO, R; CARNERERO RODRIGUEZ, JA; CORRERO AGUILAR, FJ

UGC APARATO DIGESTIVO. HOSPITAL PUERTA DEL MAR, CÁDIZ.

### Introducción

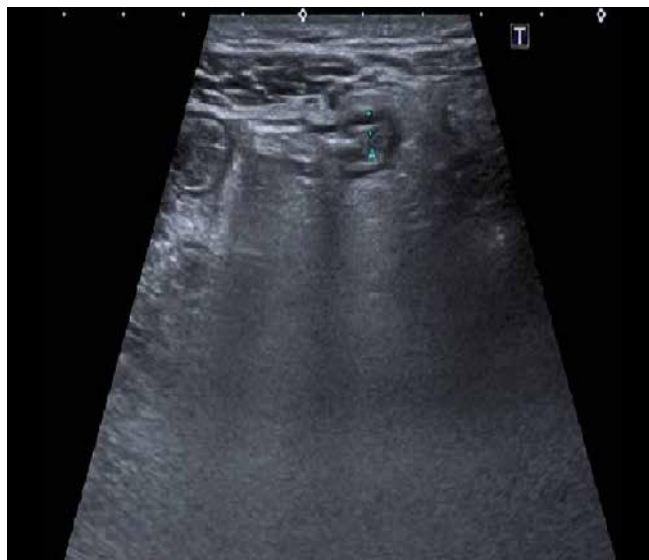La enterocolitis neutropénica es una entidad poco frecuente, con una de prevalencia de 0.8-26%, afecta a pacientes con neoplasias hematológicas tratados con altas dosis de quimioterapia, que por ello padecen neutropenia. Se presenta como dolor abdominal, fiebre y engrosamiento de la pared intestinal mayor de 4 mm medido por ultrasonido (US) o tomografía computarizada (TAC). El ciego es la porción que más se afecta, seguida del colon ascendente y descendente.

### Caso clínico

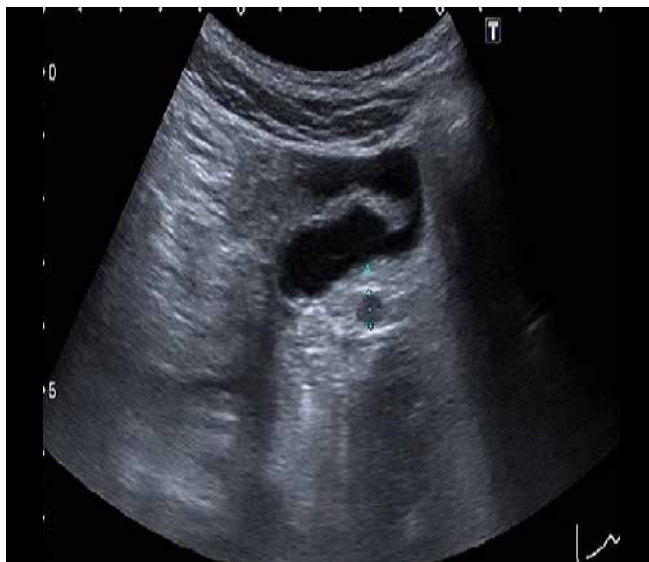Varón de 53 años con diagnóstico de trombocitemia esencial desde hace 3 años en tratamiento con hidroxiurea y ácido acetil salicílico. Ingresa por síndrome constitucional, aftas orales y fiebre vespertina, realizándose aspirado de médula ósea y diagnosticándose de leucemia mieloide aguda. Con posterior inicio de tratamiento quimioterápico con Idarrubicina (3 dosis) y Citarabina (7 dosis). A los 15 días del inicio del tratamiento quimioterápico presenta dolor abdominal periumbilical y en flanco izquierdo, asociado a fiebre y deposiciones semilíquidas con algunos restos hemáticos, en la analítica con Leucocitos 210/mmc, neutrófilos 9%; estudio de heces (coprocultivo, parasitológico y toxina clostridium difficile) negativos y hemocultivos negativos. Se realiza US que describe a nivel de sigma un mínimo engrosamiento de la pared con estratificación de sus capas, acompañada de discreto aumento de la ecogenicidad de las asas, todo sugerente de afectación inflamatoria del sigma (**Figuras 1 y 2**), por persistencia de la sintomatología se realiza TAC Abdominal donde se confirma un engrosamiento mural concéntrico de un segmento extenso del sigma de aproximadamente 10 cm de longitud, con un espesor máximo de la pared de 11 mm, asociado a ingurgitación vascular en la grasa adyacente y atenuación de la grasa mesentérica con adenopatías en el seno de la misma, en relación con paniculitis (**Figuras 3 y 4**). Durante todo el ingreso por persistencia de cuadro febril sin foco asociado a neutropenia mantuvo tratamiento antibiótico de amplio espectro, antifúngicos y factores estimulantes de colonias de granulocitos. El paciente presentó la resolución clínica tras recuperarse de la neutropenia y presentó una ecografía abdominal normal al alta.

### Discusión

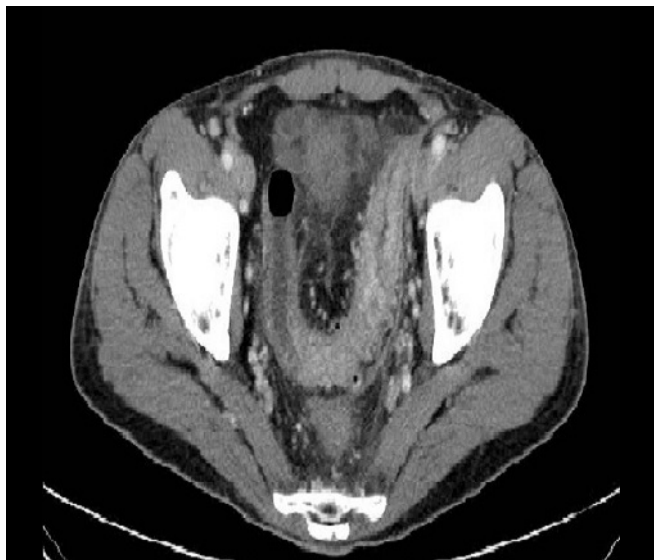
La enterocolitis neutropénica es una complicación poco frecuente, pero con alta mortalidad. Debido a la inespecificidad de la clínica, se debe tener una elevada sospecha diagnóstica en el paciente neutropénico lo que permite un diagnóstico precoz y una mayor tasa de éxito del manejo conservador; En nuestro paciente la afectación es de sigma, que es la localización menos frecuente. La evolución con tratamiento conservador fue favorable sin presentar complicaciones posteriores.



**Figura 1** Ecografía abdominal: estratificación de las capas a nivel de sigma.

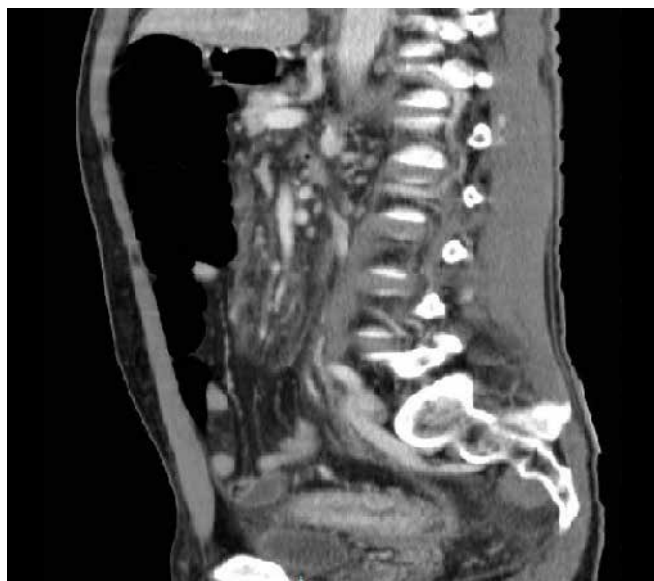

**Figura 2** Ecografía abdominal. Aumento de ecogenicidad de las asas asociado a una adenopatía milimétrica.



**Figura 3**

TAC Abdominal: engrosamiento mural concéntrico de un segmento extenso del sigma.



**Figura 4**

TAC Abdominal. Engrosamiento mural de 10cm longitud y 11mm espesor.

### CP-123. ENTEROPATÍA SPRUE-LIKE POR OLMESARTÁN: A PROPÓSITO DE UN CASO.

DELGADO MAROTO, A; ÍÑIGO CHAVES, AM; DIÉGUEZ CASTILLO, C; DÍAZ ALCÁZAR, MM; SALMERÓN ESCOBAR, FJ

SERVICIO APARATO DIGESTIVO. COMPLEJO HOSPITALARIO REGIONAL VIRGEN DE LAS NIEVES, GRANADA.

#### Introducción

La diarrea representa una de las cinco causas más frecuentes de mortalidad mundial. La morbimortalidad en países desarrollados es significativa, siendo en adultos la causa infecciosa la más frecuente. Uno de los dilemas en el asesoramiento médico suele ser decidir cuándo realizar un estudio etiológico y si es necesario iniciar tratamiento.

#### Caso clínico

Mujer de 69 años con antecedentes de HTA, hipotiroidismo, hiperreactividad bronquial y osteoporosis, en tratamiento domiciliario con olmesartán, amlodipino, hidroclorotiazida, levotiroxina y paracetamol a demanda. Acude al servicio de Urgencias Externas en cuatro ocasiones por cuadro de vómitos y diarrea sin productos patológicos de dos semanas de evolución, junto con sensación de mareo y malestar general. A la exploración destaca hipotensión arterial y signos de deshidratación. Analíticamente se aprecia deterioro de la función renal (Cr 1.6 mg/dl (0.6 -1.2 mgr/dl)). Se procede a su ingreso hospitalario y se realiza colonoscopia con toma de biopsias, tránsito intestinal, coprocultivos y estudio inmunológico de celiaquía; siendo todos los resultados negativos. Ante la mejoría clínica de la paciente se procede al alta con tratamiento sintomático.

Tres días después la paciente reingresa por clínica similar a la que motivó el primer ingreso, realizándose TC abdominal normal y EDA normales. Se toman biopsias para estudio de celiaquía que informan de "aplanamiento vellositario total en relación con enfermedad celíaca (lesiones tipo 3C de Marsh), si la serología es positiva, o con otros procesos que la simulan." Se realiza estudio HLA-DQ2 y DQ8 negativos. La paciente experimenta franca mejoría clínica. Revisamos la bibliografía y encontramos alerta de la FDA que indica que olmesartán puede provocar síntomas de enteropatía sprue-like severa, con diarrea crónica y pérdida de peso. Se procede al alta con cambio de fármaco antihipertensivo, manteniéndose la paciente asintomática en sucesivas revisiones en consultas externas.

#### Discusión

El olmesartán es un ARA-II aprobado para el tratamiento de la HTA. Puede provocar síntomas que simulan una enteropatía sprue-like severa con diarrea crónica y pérdida de peso, incluso años después del inicio de su toma. No se ha objetivado cuadros similares en otros fármacos ARA-II. El diagnóstico se realiza ante la sospecha clínica y la presencia de atrofia de vellosidades en las biopsias duodenales. Siempre debe realizarse un diagnóstico diferencial con la enfermedad celíaca. Tras la retirada del fármaco mejoran el cuadro clínico y las alteraciones histológicas.

## CP-124. ESTUDIO SOBRE UNA ENTIDAD INFRA-DIAGNOSTICADA EN LA PRÁCTICA CLÍNICA: GASTROENTERITIS EOSINOFÍLICA. NUESTRA EXPERIENCIA EN 10 AÑOS.

PUYA GAMARRO, M<sup>1</sup>; SORIA LÓPEZ, E<sup>1</sup>; HINOJOSA GUADIX, J<sup>1</sup>; ABITEI, C<sup>2</sup>; PEREDA SALGUERO, T<sup>2</sup>; RIVAS RUIZ, F<sup>3</sup>; SÁNCHEZ CANTOS, A<sup>1</sup>; PÉREZ AISA, Á<sup>1</sup>

<sup>1</sup>SERVICIO APARATO DIGESTIVO. COMPLEJO HOSPITAL COSTA DEL SOL, MARBELLA.

<sup>2</sup>SERVICIO ANATOMÍA PATOLÓGICA. COMPLEJO HOSPITAL COSTA DEL SOL, MARBELLA.

<sup>3</sup>UNIDAD INVESTIGACIÓN. COMPLEJO HOSPITAL COSTA DEL SOL, MARBELLA.

### Introducción

La gastroenteritis eosinofílica (GEE) es una entidad poco prevalente, caracterizada por la infiltración eosinofílica del estómago, intestino delgado y/o colon. Su diagnóstico exige demostración de eosinofilia tisular >25 cel/cga en estómago y >50 cel/cga en colon, en ausencia de otras causas de eosinofilia. La dificultad del estudio radica en las escasas series publicadas en la literatura.

El objetivo es analizar características clínico/epidemiológicas de pacientes diagnosticados de GEE en nuestra área sanitaria, su evolución y respuesta al tratamiento.

### Material y métodos

Estudio descriptivo-retrospectivo que analiza pacientes diagnosticados de GEE en nuestro centro desde Enero-2007 a Junio-2016 (Figura 1). Se recogen datos epidemiológicos, clínicos, diagnósticos y respuesta terapéutica. El diagnóstico se realizó mediante estudio histopatológico de biopsias endoscópicas. Realizamos un análisis descriptivo con medidas de posición (mediana-rango intercuartílico), y distribución de frecuencias (cualitativas). Empleamos el programa SPSS versión 15.

### Resultados

Analizamos 20 pacientes. La mediana de edad fue 31 años (RI 16.25-56.75) con mayor prevalencia en mujeres (60%) y raza caucásica (95%). Los síntomas más frecuentes fueron dolor abdominal (55%) y diarrea (25%). Analizamos un niño cuyo síntoma principal fue fallo de medro. Observamos asociación con atopia, alergias alimentarias (ambas 15%), asma (10%) y esofagitis eosinofílica (5%). El 5% tenían antecedentes familiares de GEE. Observamos eosinofilia periférica en 65% (valor medio 26,3%) y concentración sérica elevada de IgE (valor medio 1390) en 83,3% de los casos. El 75 y 70% de pacientes se realizó gastroscopia y colonoscopia respectivamente (el 45% ambas), siendo lo más frecuente la ausencia de hallazgos patológicos (30 y 40%). En las biopsias, las zonas más afectadas fueron duodeno (55%), colon (35%), estómago e ileon (20%). El 5% presentó infiltración eosinofílica submucosa, el resto sólo mucosa. Realizamos cápsula endoscópica en 10%, siendo patológica en 50% pacientes. Se realizó test de intolerancia a lactosa en un 10%, siendo negativo. El test de intolerancia a fructosa-sorbitol se realizó en 10%, siendo positivo en la mitad. El 75% inició tratamiento, con buena evolución y baja tasa de recurrencia a largo plazo. Los más empleados fueron: dieta restrictiva (93%), Budesonida y Prednisona (33.3%). Un paciente recibió Montelukast.

### Conclusiones

La GEE debe considerarse en pacientes con dolor abdominal y diarrea. Es preciso un alto índice de sospecha si existen antecedentes de atopia, alergias alimentarias y en aquellos con eosinofilia periférica y niveles elevados de IgE. La dieta restrictiva es el primer escalón terapéutico, con buena evolución a largo plazo y bajas tasas de recurrencia.

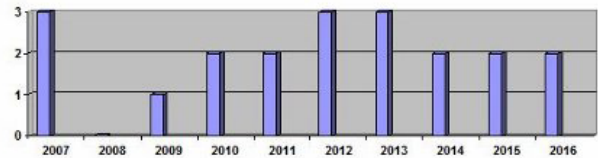


Figura 1

Nº de pacientes diagnosticados por año.

## CP-125. FENÓMENO EMBOLÍGENO SÉPTICO EN PACIENTE CON INFLAMACIÓN DE DIVERTÍCULO DE MECKEL

BELVIS JIMÉNEZ, MI; MALDONADO PÉREZ, B; MORENO MÁRQUEZ, C; CAUNEDO ÁLVAREZ, A; ROMERO GÓMEZ, M

UGC APARATO DIGESTIVO. COMPLEJO HOSPITALARIO REGIONAL VIRGEN MACARENA, SEVILLA.

### Introducción

El divertículo de Meckel (DM) es una de las malformaciones congénitas más frecuentes del tracto digestivo (1), la mayoría diagnosticados en edad pediátrica, más común en varones (3). Se suelen hallar de forma casual, requiriendo solo tratamiento quirúrgico cuando es sintomático (8).

### Caso clínico

Varón de 43 años sin antecedente de interés, que consulta por fiebre de 5 días de evolución, dolor en hipocondrio izquierdo, sudoración y coluria. Estable hemodinámicamente, 38°C, sin adenopatías.

Analíticamente, bilirrubina total de 2.59 mg/dl, a expensas de directa, LDH 615 U/L, aumento de transaminasas (GOT 71 U/L, GPT 73.6 U/L) y PCR 265 mg/l.

En TC de abdomen: gas en el sistema venoso portal; esplenomegalia con nódulos hipodensos; burbujas aéreas en vasos mesentéricos. El paciente inicia antibioterapia, pero ante la falta de respuesta y el empeoramiento clínico tiene que ser intervenido de urgencias, donde se observa un divertículo a 30 cm de válvula ileocecal de 17 cm de longitud inflamado y con gran engrosamiento de meso, que se resecciona. Anatomía patológica compatible con diverticulitis de Meckel.

En TC de control, resolución del cuadro.

**Discusión**

El DM se observa en el 2% de los adultos (1), la mayoría en el borde antimesentérico y de 2 cm (8). Se debe al cierre incompleto del conducto onfalomesentérico (6).

Es un divertículo verdadero, pues contiene las tres capas de la pared del intestino normal (3). El 60% contiene mucosa heterotópica, siendo en más del 60% mucosa gástrica (4,5). El diagnóstico es histológico (1).

La mayoría son hallados de forma accidental, y no necesitan ser tratados (3). La tasa de complicaciones es aproximadamente de un 4%, la mayoría en la infancia (6), siendo éstas hemorragia digestiva (la más frecuente en la infancia), perforación, diverticulitis, vólvulo y obstrucción intestinal (la más frecuente en el adulto) (1,3). En ocasiones puede simular una apendicitis, una úlcera péptica o una enfermedad de Crohn (8).

En conclusión, aunque el DM es la malformación congénita más frecuente del aparato digestivo, las complicaciones derivadas de él son un desafío diagnóstico, pues además de ser poco frecuente su complicación, se añade que las tasas de éstas son más habituales en edad pediátrica, lo que aumenta la dificultad de su diagnóstico en el adulto. Es importante, por tanto, que también lo tengamos en cuenta en la patología abdominal del adulto, pues puede tratarse de la causa de un abdomen agudo en el mismo.

**CP-126. IMPACTO DE LA CÁPSULA ENDOSCÓPICA EN LA ENFERMEDAD CELÍACA**

LÓPEZ HIGUERAS, A; PÉREZ-CUADRADO ROBLES, E; PÉREZ-CUADRADO MARTÍNEZ, E

SECCIÓN APARATO DIGESTIVO. HOSPITAL GENERAL UNIVERSITARIO J.M. MORALES MESEGUER, MURCIA.

**Introducción**

La cápsula endoscópica (CE) tiene una elevada rentabilidad en el diagnóstico de la enfermedad celiaca (EC) y sus complicaciones. Sin embargo, hay poca evidencia científica de su impacto para esta indicación. El objetivo de nuestro estudio es evaluar el impacto de ésta técnica en la EC.

**Material y métodos**

Se incluyeron 72 pacientes con EC (edad media: 46.19 ±16.85, 18.06% hombres) en los que se realizó una CE entre los años 2005-2016 por sospecha diagnóstica (n = 35) o de complicaciones de EC establecida (n = 37). Se analizó el impacto de la técnica en base a su indicación.

**Resultados**

En pacientes con sospecha de EC se presentaron con clínica digestiva (51.4%), anemia (10.8%) o ambas (29.7%). La CE tuvo un rendimiento diagnóstico del 63.9% al evidenciar atrofia intestinal sugestiva de EC (n=36, 50%), EC complicada (n=6, 8.3%) u otras enteropatías (n=4, 5.5%). Los Ac anti-TG positivos se relacionaron

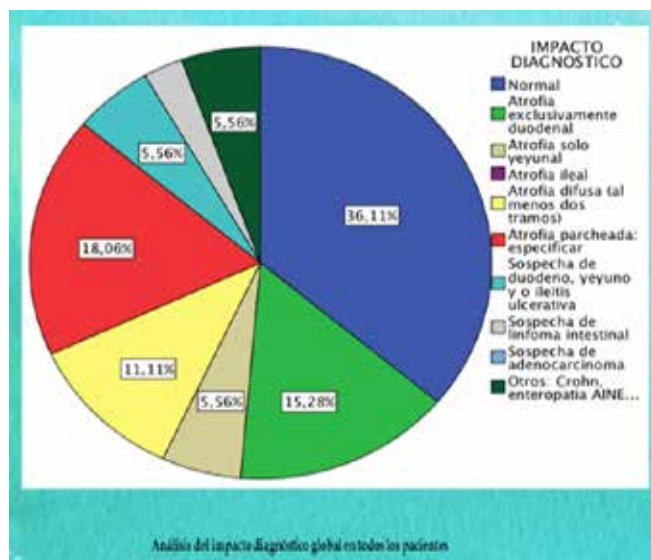
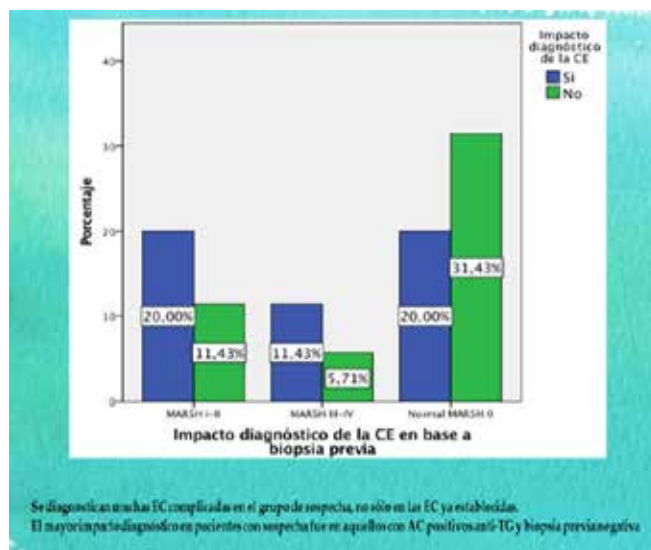
con un impacto positivo (75% vs. 44.4%, p=0.008). Se indicó la dieta sin gluten en 14 casos (40%), respondiendo un 71.42%.

En pacientes celiacos, la CE se indicó por sospecha de complicaciones (n=22, 59.5%) y EC refractaria (n=13, 35.1%). En un 24.3% la CE fue normal y en 22 casos (59.46%) se objetivó atrofia intestinal, diagnosticando además 3 yeyunitis/ileitis ulcerativas, 2 linfomas y 1 enfermedad de Crohn. El impacto terapéutico positivo de la técnica fue del 60% en este subgrupo al modificar el curso evolutivo.

De forma global, el 95.3% de las CE fueron completas, con un tiempo medio intestinal de 214.28±67.91 minutos. La CE tuvo un rendimiento diagnóstico en el 63.9% de los pacientes y modificó el curso evolutivo en 37 casos (51.4%), modificando la dieta (n=17,23.6%), indicando nuevas exploraciones (n=13,18.1%) incluyendo 7 enteroscopias. Sin complicaciones

**Conclusiones**

La CE tiene un alto impacto en la EC, tanto en la sospecha de la enfermedad como en sus complicaciones, modificando el curso clínico de gran parte de los pacientes.



**CP-127. INCIDENTALOMA: MUCOCELE APENDICULAR.**

MOSTAZO TORRES, J<sup>1</sup>; PINAZO MARTINEZ, IL<sup>1</sup>; OMONTE GUZMAN, E<sup>2</sup>; BOCANEGRA VINIEGRA, M<sup>3</sup>; MORCILLO JIMENEZ, E<sup>3</sup>; SANCHEZ GARCIA, O<sup>3</sup>; TENORIO GONZALEZ, E<sup>3</sup>; FLORES MORENO, H<sup>3</sup>; RICO CANO, A<sup>3</sup>

<sup>1</sup>UGC APARATO DIGESTIVO. ÁREA DE GESTION SANITARIA CAMPO DE GIBRALTAR, ALGECIRAS.

<sup>2</sup>UGC APARATO DIGESTIVO. ORGANIZACIÓN SANITARIA INTEGRADA ALTO DEBA, ARRASATE/MONDRAGÓN.

<sup>3</sup>UGC APARATO DIGESTIVO. COMPLEJO HOSPITALARIO REGIONAL DE MÁLAGA, MÁLAGA.

**Introducción**

El mucocele apendicular es una entidad poco frecuente y se caracterizan por un apéndice distendido, lleno de moco. Su incidencia varía entre 0.07 y 0.3% de todas las apendicectomías y su curso y pronóstico depende del subtipos histológicos (**Tabla 1**).

**Caso clínico**

Mujer de 73 años sin antecedentes de interés.

Consulta dolor abdominal en fosa iliaca derecha de meses de evolución, tendencia al estreñimiento sin síntomas de alarma.

Solicitamos ecografía abdominal que Radiología amplía a TC abdominal con el resultado de imagen en flanco derecho de baja atenuación, morfología tubular de 68 mm, con calcificaciones periféricas y focalmente groseras que contacta ampliamente con colon derecho-ciego, compatible con mucocele apendicular. Igualmente parece contactar con polo inferior renal derecho, resto de la exploración sin alteraciones.

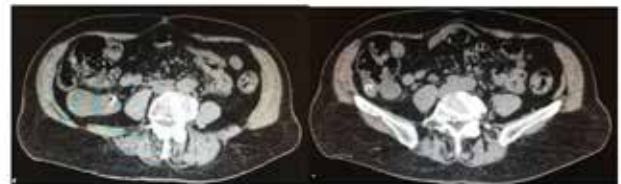
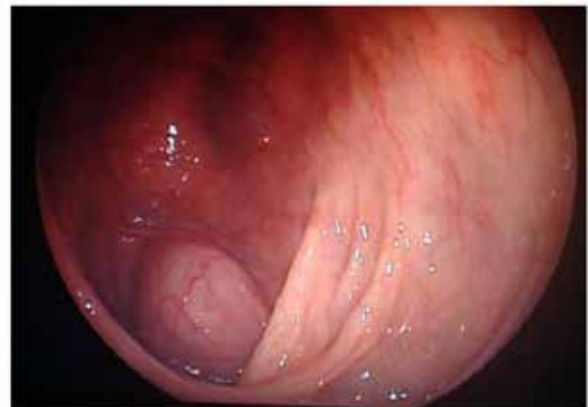Se completa estudio con EDB donde se objetiva uno pólipo en ciego plano de unos 18 mm que se levanta con infiltración de adrenalina diluida y se reseca con asa de polipectomía sin poder recuperar para estudio. No se consigue identificar orificio apendicular tras múltiples maniobras. En área prececal impronta extrínseca con mucosa brillante sin alteraciones que parece moverse con las respiraciones del paciente. A 35 cm de margen anal otro pólipo de pedículo largo con cabeza eritematosa de unos 20mm que se reseca con asa previa infiltración de adrenalina diluida con buena escara (adenoma tubular con displasia leve). Resto de la mucosa explorada sin alteraciones.

Ante los hallazgos radiológicos y endoscópicos se deriva a la paciente a Cirugía General para intervención.

**Discusión**

Los mucoceles apendiculares son hallazgos casuales durante pruebas de imagen o endoscopias realizadas por otro motivo. Habitualmente asintomáticos, deben ser intervenidos para conocer su naturaleza dado su riesgo de malignidad. Existe la asociación descrita entre el mucocele y los tumores de colon, mama, ovario y renales, por lo que es recomendable ampliar el estudio para descartarlos previa a la intervención del mismo.

Hiperplasia mucosa	Histológicamente similar a un pólipo hiperplásico de colon	
Quistes simples o de retención	Cambios degenerativos debidos a la obstrucción y distensión apendicular (por ejemplo 2º a apendicolito)	
Cistoadenomas	Histológicamente semejante a los pólipos adenomatosos o vellosos del colon	Son productores de mucina, su extravasación puede provocar ascitis mucinosa y adherencias con obstrucción posterior
Cistoadenocarcinomas mucinosos	Presentan invasión glandular del estroma apendicular	

**Tabla 1****Figura 1****Figura 2**

### CP-128. INFECCIÓN DISEMINADA POR MICOBACTERIUM GENAVENSE: DIAGNÓSTICO DIFERENCIAL DE CAUSAS DE MALABSORCIÓN INTESTINAL

TENORIO GONZÁLEZ, E; RICO CANO, A; VÁZQUEZ PEDREÑO, L; JIMÉNEZ PÉREZ, M

UGC APARATO DIGESTIVO. COMPLEJO HOSPITALARIO REGIONAL DE MÁLAGA, MÁLAGA.

#### Introducción

La infección por *M. genavense* es una infección oportunista emergente, de carácter diseminado y en pacientes severamente inmunodeprimidos, habiéndose comunicado en VIH con CD4 bajos y en receptores de órganos sólidos, con escasos casos en trasplante renal.

Supone un reto diagnóstico debido a su similitud con infección por MAI y otras micobacterias atípicas, diferenciándose por su mayor implicación a nivel abdominal. Además, suele coexistir con otras infecciones oportunistas (debido a la inmunosupresión severa del paciente), lo cual añadido a su dificultad para cultivo (medios especiales y crecimiento lento) suponen mayor dificultad para su diagnóstico.

Su reservorio es animal (perros, gatos, conejos, pájaros) y existe además en el tracto gastrointestinal de pacientes sanos.

#### Caso clínico

Varón de 59 años. Trasplante renal en 2011, rechazo del injerto en mayo 2016 por infección diseminada por CMV.

Vive en el campo con perros. Ingesta habitual de lácteos no procesados.

Ingresa en Nefrología por malestar general, febrícula, deshidratación y aumento de la frecuencia de deposiciones (4-5 diarias), acuosas y sin productos patológicos. Asocia meteorismo y dolor intermitente en FII. Mantiene buena tolerancia oral. Destacan edemas en MMII.

Análiticamente, parámetros consistentes con desnutrición, comprobándose intensa hipoalbuminemia con ausencia de proteinuria por lo que se descartó síndrome nefrótico y nos realizan interconsulta.

Se realiza gastroscopia observándose mucosa pálida, de aspecto reticulado y con ausencia de vellosidades desde bulbo duodenal. Se toman biopsias para estudio microbiológico e histológico, describiéndose atrofia vellositaria severa con macrófagos en lámina propia; hallazgos sugestivos de enfermedad de Whipple Vs infección por micobacterias atípicas intracelulares; así como copresencia de CMV.

Por microbiología se obtienen bacilos ácido-alcohol resistentes y tras amplificación con PCR se identifican micobacterias no tuberculosas.

Se amplía estudio con micobacterias en heces mediante tinción específica (resultados en cultivo especial en 3-4 semanas) y nueva PCR (disponible en 48 horas).

Se inició tratamiento para micobacteriosis atípica con esquema etambutol+claritromicina+rifampicina; ajustándose una vez identificada la micobacteria causal como *Micobacterium genavense* (resistente a isoniazida y etambutol pero sensible a estreptomicina y rifampicina).

Ya se había retirado desde el ingreso el tratamiento inmunosupresor por disfunción del injerto.

#### Discusión

Ante el compromiso intestinal, el diagnóstico óptimo debe realizarse mediante la toma de muestras histológicas y cultivo de materia fecal, puesto que resulta crucial la correcta tipificación para seleccionar el esquema de tratamiento adecuado.

Presenta alta mortalidad, con supervivencia media de 9 meses, debido probablemente no únicamente a la infección, sino a la elevada complejidad de estos pacientes debido a la enfermedad subyacente.

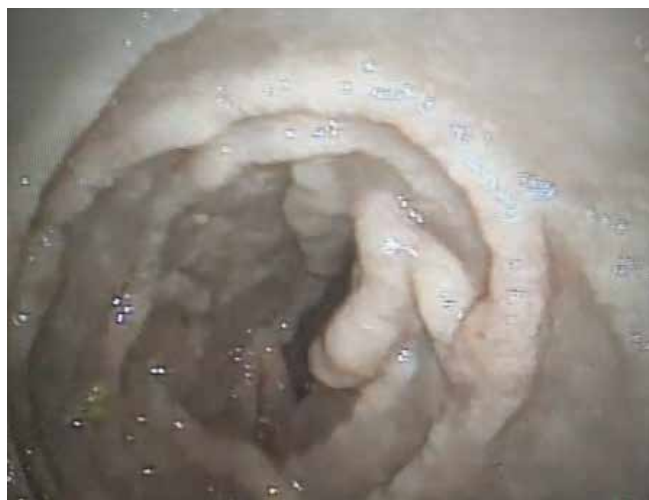

Figura 1

Atrofia vellositaria severa.

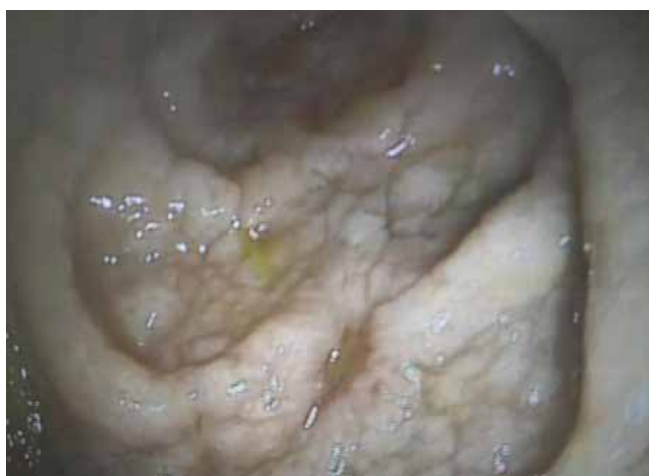

Figura 2

**CP-129. LA BÚSQUEDA DEL PRIMARIO EN EL SÍNDROME CARCINOIDE, UN RETO DIAGNÓSTICO**

JIMÉNEZ-ROSALES, R; JERVEZ-PUENTE, PI; MARTÍN-RODRÍGUEZ, MM; DE TERESA-GALVÁN, J

SERVICIO APARATO DIGESTIVO. COMPLEJO HOSPITALARIO REGIONAL VIRGEN DE LAS NIEVES, GRANADA.

**Introducción**

La infección por *M. genavense* es una infección oportunista emergente, de carácter diseminado y en pacientes severamente inmunodeprimidos, habiéndose comunicado en VIH con CD4 bajos y en receptores de órganos sólidos, con escasos casos en trasplante renal.

Supone un reto diagnóstico debido a su similitud con infección por MAI y otras micobacterias atípicas, diferenciándose por su mayor implicación a nivel abdominal. Además, suele coexistir con otras infecciones oportunistas (debido a la inmunosupresión severa del paciente), lo cual añadido a su dificultad para cultivo (medios especiales y crecimiento lento) suponen mayor dificultad para su diagnóstico.

Su reservorio es animal (perros, gatos, conejos, pájaros) y existe además en el tracto gastrointestinal de pacientes sanos.

**Caso clínico**

Varón de 59 años. Trasplante renal en 2011, rechazo del injerto en mayo 2016 por infección diseminada por CMV.

Vive en el campo con perros. Ingesta habitual de lácteos no procesados.

Ingresa en Nefrología por malestar general, febrícula, deshidratación y aumento de la frecuencia de deposiciones (4-5 diarias), acuosas y sin productos patológicos. Asocia meteorismo y dolor intermitente en FII. Mantiene buena tolerancia oral. Destacan edemas en MMII.

Analíticamente, parámetros consistentes con desnutrición, comprobándose intensa hipoalbuminemia con ausencia de proteinuria por lo que se descartó síndrome nefrótico y nos realizan interconsulta.

Se realiza gastroscopia observándose mucosa pálida, de aspecto reticulado y con ausencia de vellosidades desde bulbo duodenal. Se toman biopsias para estudio microbiológico e histológico, describiéndose atrofia vellositaria severa con macrófagos en lámina propia; hallazgos sugestivos de enfermedad de Whipple Vs infección por micobacterias atípicas intracelulares; así como copresencia de CMV.

Por microbiología se obtienen bacilos ácido-alcohol resistentes y tras amplificación con PCR se identifican micobacterias no tuberculosas.

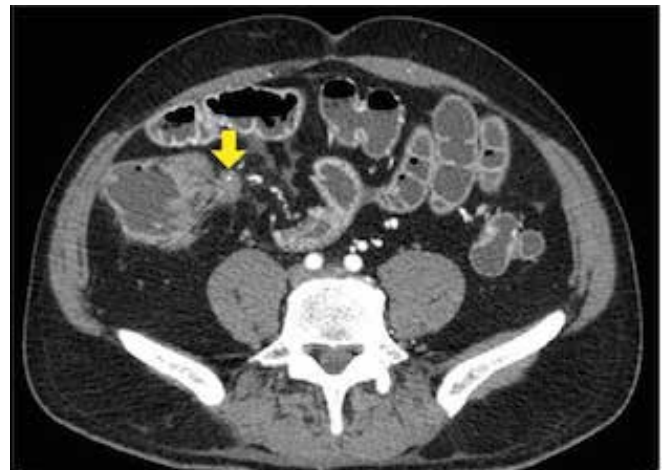Se amplía estudio con micobacterias en heces mediante tinción específica (resultados en cultivo especial en 3-4 semanas) y nueva PCR (disponible en 48 horas).

Se inició tratamiento para micobacteriosis atípica con esquema etambutol+claritromicina+rifampicina; ajustándose una vez identificada la micobacteria causal como *Micobacterium genavense* (resistente a isoniazida y etambutol pero sensible a estreptomycin y rifampicina).

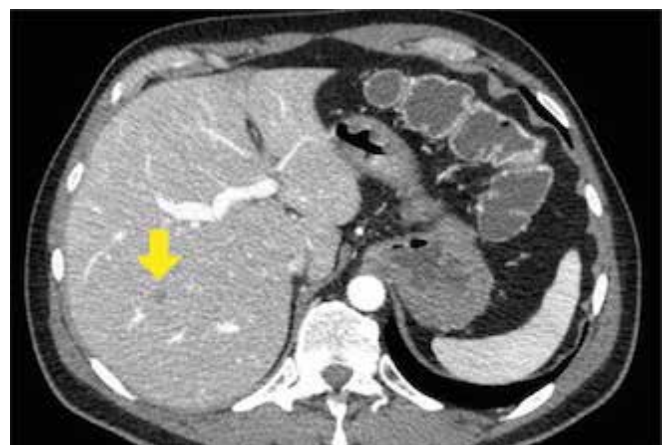Ya se había retirado desde el ingreso el tratamiento inmunosupresor por disfunción del injerto.

**Discusión**

La localización más frecuente de los TNE intestinales es ileon distal. Suelen ser asintomáticos; cuando dan clínica, lo más típico es dolor abdominal. El SC, resultado de la producción de aminas vasoactivas, sólo aparece cuando los productos de secreción tienen acceso directo a la circulación sistémica (evitando así el metabolismo hepático); esto ocurre por diseminación metastásica, principalmente al hígado. Sus síntomas más frecuentes son diarrea y flushing. La prueba más útil para diagnóstico del SC es la detección de 5HIA en orina de 24h. La localización del tumor primitivo es supone un reto, siendo el TC y el octreoscan las pruebas principalmente empleadas.

**Figura 1**

TC abdomen: lesiones nodulares submucosas a nivel de ileon terminal. Colindante se aprecia nódulo espiculado con reacción desmoplásica y calcificación en su interior.

**Figura 2**

TC abdominal: lesión hepática menor de 1cm sugerente de metástasis.

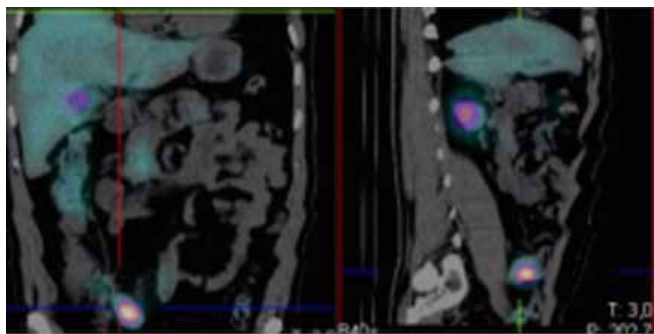


Figura 3

Octreoscan: Aumento de captación de trazador a nivel de ileon terminal y válvula ileocecal.

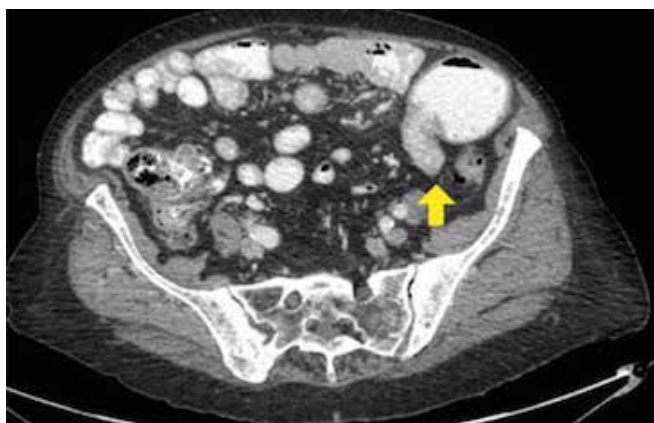

Figura 4

TC abdomen: probable neoplasia de yeyuno.

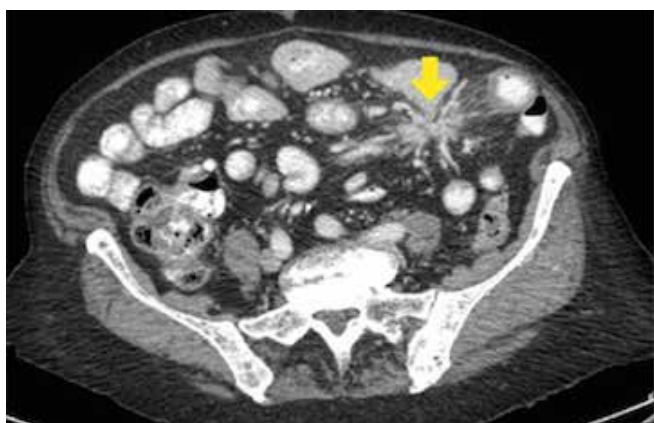


Figura 5

TC abdomen: "Masa mesentérica" constituida por bandas de tejido blando.

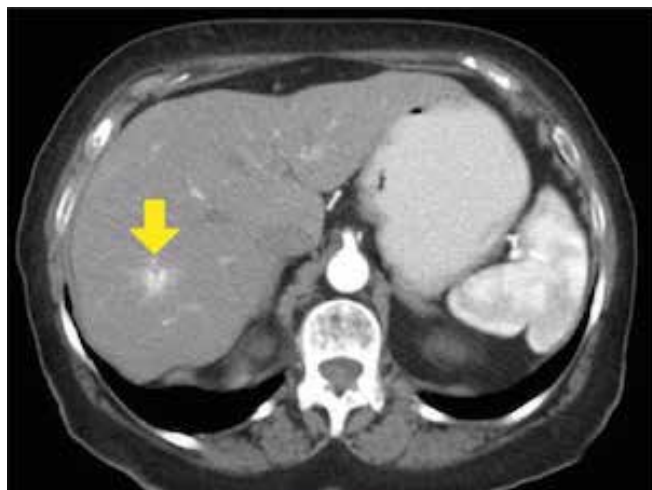


Figura 6

TC abdomen: Lesión hipodensa sólida de 10mm situada en el segmento 7 del hígado, que se realza intensamente en la fase arterial, comportamiento sugerente de benignidad.

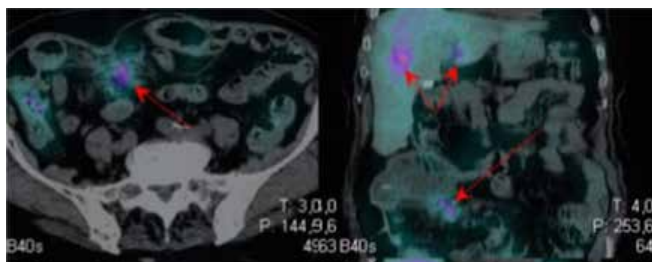


Figura 7

Octreoscan: se aprecia foco de captación en FID (sugere TNE baja/moderada expresión receptores de somatostatina) y captación heterogénea a nivel hepático con foco de mayor captación en segmento III.

### CP-130. LEISHMANIASIS INTESTINAL EN PACIENTE VIH

CABALLERO MATEOS, AM; UBEDA MUÑOZ, M; JERVEZ PUENTE, PI; DE TERESA GALVÁN, J

SERVICIO APARATO DIGESTIVO. COMPLEJO HOSPITALARIO REGIONAL VIRGEN DE LAS NIEVES, GRANADA.

#### Introducción

La inmunodepresión por VIH puede dar lugar a la aparición de un gran número de cuadros infecciosos muy infrecuentes en el resto de la población.

La Leishmaniasis es una enfermedad infecciosa causada por el protozoo Leishmania. El parásito es transmitido a través de la picadura del mosquito del género Phlebotomus.

#### Caso clínico

Paciente de 43 años con infección HIV en tratamiento con Tenofovir,

Emtricitavina, Darunavir, Ritonavir y Septrim Forte. Presenta discordancia inmunológica y virológica, manteniéndose la carga viral indetectable desde hace años pero con <200 CD4. Presenta desde hace meses diarrea acuosa en unas seis-siete ocasiones diarias, además de astenia marcada y cuadro de desnutrición importante.

Se realiza analítica de orina donde aparece antigenuria de Leishmania positiva y se solicita colonoscopia. La prueba se realiza completa hasta pasar válvula ileocecal sin encontrar ningún tipo de alteración. Se toman numerosas biopsias a lo largo de todo el recorrido.

La anatomía patológica muestra la presencia de abundantes macrófagos en la lámina propia en cuyos citoplasmas se observan formaciones de aspecto parasitario morfológicamente compatibles con Leishmania.

Se comienza tratamiento con anfotericina B, pero el paciente presenta reacción alérgica; por lo que se decide tratar con Meglumina intramuscular diariamente durante un mes y Miltefosina 50mg cada 8h vía oral.

Después de seis meses de tratamiento, tras una mejoría inicial, la clínica abdominal continuó, aunque menos llamativa que al comienzo, al igual que la positividad de antígeno en orina. Actualmente se encuentra en estudio por Alergología para desensibilización a Anfotericina B.

### Discusión

No es infrecuente encontrar en pacientes inmunodeprimidos con >200 CD4 encontrar afectaciones viscerales por Leishmania, ya sea en hígado, intestino o médula ósea.

El cuadro clínico de la afectación intestinal incluye diarrea, malabsorción y desnutrición. No se han encontrado lesiones características en endoscopia que se asocien a afectación intestinal. El diagnóstico se basa en la toma de biopsias. El tratamiento de primera línea se basa en Anfocericina B 3-5mg/kg/día durante 5-10 días y posteriormente una dosis semanal durante 3-6 semanas.

### CP-131. LINFANGIECTASIAS INTESTINALES EN EL ADULTO OBJETIVADAS EN CAPSULA ENDOSCOPI-CA

RAMIREZ BOLLERO, JM<sup>1</sup>; MOSTAZO TORRES, J<sup>2</sup>; VILCHEZ JAIMEZ, M<sup>3</sup>

<sup>1</sup>UGC MEDICINA INTERNA. COMPLEJO HOSPITALARIO DE ESPECIALIDADES VIRGEN DE LA VICTORIA, MÁLAGA.

<sup>2</sup>SERVICIO APARATO DIGESTIVO. ÁREA DE GESTIÓN SANITARIA CAMPO DE GIBRALTAR, ALGECIRAS.

<sup>3</sup>SERVICIO MEDICINA FAMILIAR Y COMUNITARIA. ÁREA DE GESTIÓN SANITARIA CAMPO DE GIBRALTAR, ALGECIRAS.

### Introducción

La linfangiectasia intestinal es una entidad rara que se incluye dentro de las gastroenteropatías perdedoras de proteínas, clínicamente se caracteriza por la presencia de edemas, diarrea, dolor abdominal

y pérdida de peso. Presentamos el caso de una paciente adulta con cuadro de diarrea crónica y dolor abdominal secundario a linfangiectasia intestinal.

### Caso clínico

Mujer de 46 años con antecedentes de neoplasia ginecológica intervenida y tratada con radioterapia hace aproximadamente 20 años. Posteriormente uropatía obstructiva unilateral izquierda por fibrosis retroperitoneal que requirió cirugía. Actualmente cuadro de diarrea crónica asociada a episodios de dolor abdominal motivo por el que es estudiada en nuestra unidad. Destaca a la exploración física delgadez, analíticamente anemia microcítica, sideremia 24, albúmina 2.97. En tránsito intestinal se aprecia asa central de intestino delgado con morfología lobulada que se encuentra discretamente distendida y centralizada. La TAC de abdomen describe dilatación segmentaria de asas de intestino delgado. Se decide realización de cápsula endoscópica visualizándose a partir de yeyuno proximal múltiples lesiones puntiformes, blanquecinas, dispersas, sugestivas de linfangiectasias (figuras 1 y 2). Se completa el estudio con enteroscopia de pulsión explorándose intestino delgado hasta yeyuno proximal tomándose múltiples biopsias a nivel de duodeno y yeyuno para estudio histológico que confirma la presencia de vasos linfáticos dilatados.

Se realizan pruebas complementarias pertinentes para descartar resto de causas secundarias de linfangiectasia intestinal.

Se inicia tratamiento con dieta hipograsa suplementada con triglicéridos de cadena media consiguiéndose un buen control clínico por el momento.

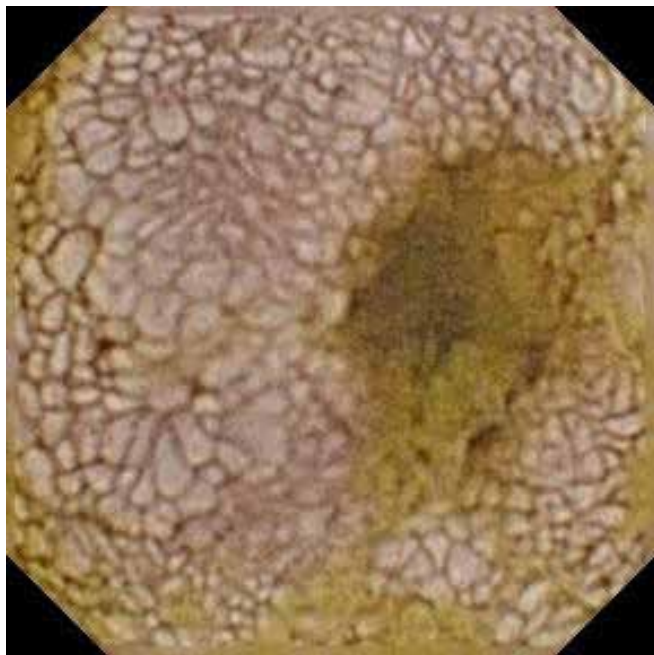
### Discusión

La linfangiectasia intestinal es una enteropatía pierde proteínas que se caracteriza por una dilatación de los vasos linfáticos entéricos con la consiguiente pérdida de linfa hacia la luz intestinal y por tanto malabsorción proteica, grasa y pérdida de linfocitos.

La linfangiectasia intestinal primaria fue descrita por primera vez por Waldman afecta fundamentalmente a niños y adultos jóvenes, aunque también puede ser diagnosticada a edades más tardías. Se describen varias causas secundarias entre las que se encuentra el tratamiento con quimioterapia y radioterapia asociado a fibrosis retroperitoneal.

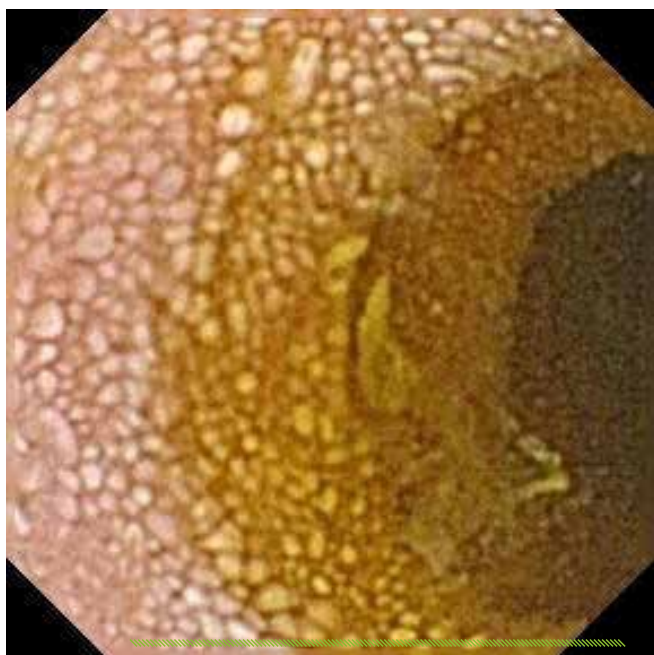
El diagnóstico se basa fundamentalmente en los hallazgos endoscópicos y la confirmación histológica de la presencia de vasos linfáticos dilatados a nivel de mucosa y submucosa del intestino delgado.

En nuestro caso no podemos obviar el antecedente de la paciente como posible causa secundaria de linfangiectasia intestinal.



**Figura 1**

Observamos linfangiectasias difusas en la mucosa intestinal.



**Figura 2**

Siguen las linfangiectasias difusas a otro nivel de intestino delgado visualizado mediante capsula endoscópica.

## CP-132. LINFOMA DE BURKITT ABDOMINAL

FERNÁNDEZ GONZÁLEZ, R; PLEGUEZUELO NAVARRO, M; GÓMEZ GARCÍA, M

UGC GASTROENTEROLOGÍA Y HEPATOLOGÍA. COMPLEJO HOSPITALARIO REGIONAL REINA SOFÍA, CÓRDOBA.

### Introducción

El linfoma de Burkitt es un linfoma no Hodgking de células B con alto grado de malignidad y crecimiento (tiempo de duplicación 24-48 horas), indiferenciado y difuso. Se caracteriza por presentar una traslocación del gen c-MYC en el cromosoma 8, lo cual provoca una replicación incontrolada de células. Presenta tres formas clínicas: endémico (asociado a VEB y típico de África), asociado a inmunodeficiencia (VIH) y esporádico, este último es el más frecuente en nuestro medio. Es un tumor típico de la infancia, cuando aparece en adultos suele ser en menores de 35 años con predominio del sexo masculino y la localización más frecuente a nivel abdominal. En esta localización puede afectar a cualquier órgano dando gran variedad de cuadros clínicos: hemorragia digestiva, obstrucción intestinal, síndrome constitucional entre otros, lo característico de todos ellos es el inicio brusco y agudo. Además es el único tumor que se ha relacionado con el desarrollo de síndrome de lisis tumoral espontáneo.

### Caso clínico

Paciente de 19 años que ingresa en nuestro servicio por presentar desde hace mes y medio cuadro de diarrea acuosa mezclada con sangre roja fresca y moco, urgencia defecatoria, tenesmo rectal, dolor abdominal tipo cólico, vómitos alimentarios ocasionales y pérdida de 12 kg de peso. No fiebre. No toma de antibióticos. No viajes al extranjero. Niega episodios previos similares. No tiene antecedentes familiares de enfermedad inflamatoria ni CCR. Valorada hace un mes en CCEE de Digestivo (por sospecha de EICI) con rectosigmoidoscopia normal. A la exploración destaca una sensación de masa en hipocondrio derecho dolorosa a la palpación. Se realiza colonoscopia en la que se objetiva gran pólipo en ángulo hepático ulcerado que estenosa la luz pero permite el paso al endoscopio del que se toman biopsias. En TAC se confirma masa de ángulo hepático de 8x6cm que produce obstrucción intestinal y adenopatías ileocólicas. A la espera de resultado de biopsias la paciente comienza con cuadro de obstrucción intestinal por lo que se traslada a cirugía y se interviene de urgencia mediante hemicolecotomía derecha. Se envía la pieza a anatomía patológica, siendo diagnosticada finalmente de linfoma de Burkitt CD20+, BCL2+, con índice proliferativo del 100%. Se completó el tratamiento con tres ciclos de quimioterapia.

### Discusión

El tratamiento del linfoma de Burkitt es médico, con una excelente respuesta a la quimioterapia (tasa de respuesta completa entre el 65-95%) realizando profilaxis de síndrome de lisis tumoral y neuroprofilaxis. La cirugía queda reservada como método diagnóstico o en caso de emergencia.

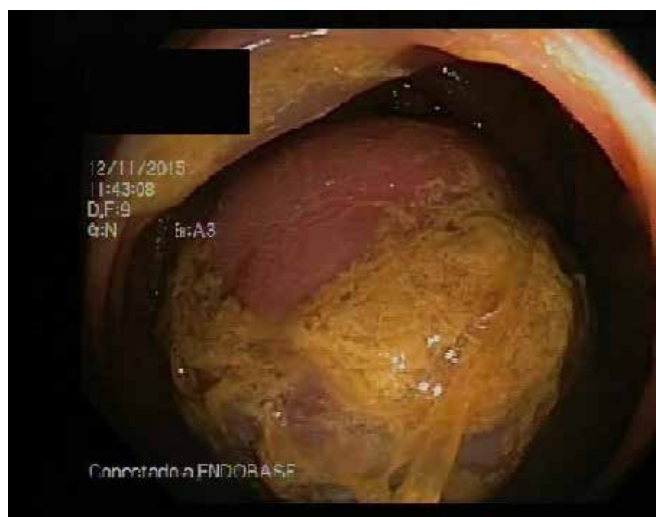


Figura 1

Pólipo de gran tamaño que estenosa luz.

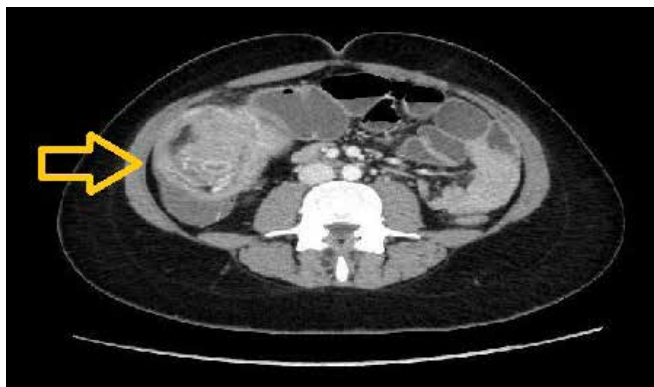

Figura 2

Imagen radiológica de masa en ángulo hepático de 6 x 8 cm.

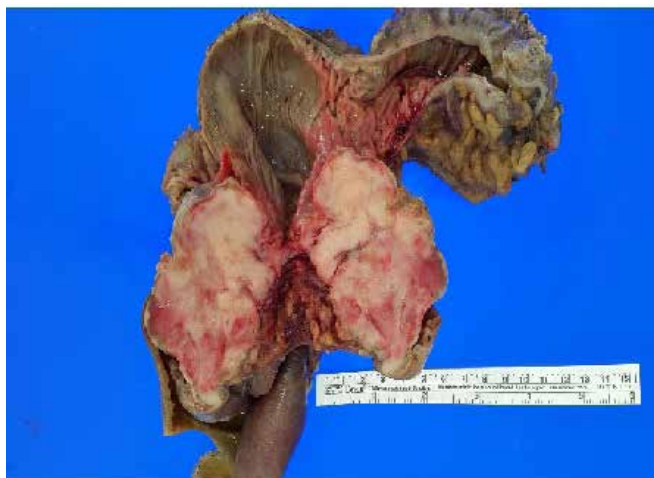

Figura 3

Pieza quirúrgica (hemi-colectomía derecha).

### CP-133. LINFOMA PRIMARIO DE COLON COMO CAUSA DE INVAGINACIÓN INTESTINAL

GUERRA VELOZ, MF<sup>1</sup>; BELVIS JIMENEZ, M<sup>1</sup>; BELLIDO MUÑOZ, F<sup>1</sup>; GOMEZ RODRIGUEZ, B<sup>1</sup>; MOLINA NAVARRO, A<sup>2</sup>; HERGUETA DELGADO, P<sup>1</sup>; CAUNEDO ALVAREZ, A<sup>1</sup>

<sup>1</sup>UGC APARATO DIGESTIVO. COMPLEJO HOSPITALARIO REGIONAL VIRGEN MACARENA, SEVILLA.

<sup>2</sup>SERVICIO RADIODIAGNÓSTICO. COMPLEJO HOSPITALARIO REGIONAL VIRGEN MACARENA, SEVILLA.

#### Introducción

La invaginación intestinal se produce de forma idiopática en la infancia, siendo rara su presentación en la edad adulta. En el 80% de adultos que la presentan se atribuye a una lesión orgánica maligna o benigna (tumores, pólipos, lipomas, fibrosis de cirugía previas) de localización íleo y colon preferentemente.

#### Caso clínico

Paciente hombre de 33 años, con antecedentes de hipotiroidismo, que acude en varias ocasiones al servicio de urgencias por cuadro de dolor abdominal difuso, sin mejoría con analgesia. No presenta pérdida de peso, sudoración nocturna, ni estreñimiento. Analíticamente destaca LDH 781mg/ dl.

Se solicitó una ecografía abdominal en la que se evidencia en región cólica derecha, una imagen redondeada aperistáltica en capas con centro hiperecogénico y halo hipoeecogénico (**Figura 1**) confirmándose con el Tc abdominal de invaginación ileocólica por probable lesión intramural sólida 2.7cm (**Figura 2**), junto con pequeñas adenopatías mesentéricas. En nuevo Tc tórax-abdomen se descarta afectación metastásica.

En la colonoscopia (**Figura 3**) se aprecia masa en ciego de 4cm que protruye desde la válvula ileocecal, se tomaron varias muestras para biopsias, con resultado histológico de cambios inflamatorios inespecíficos. Dada la edad de paciente y ante la sospecha de lesión tumoral se decide realizar hemicolectomía derecha con anastomosis ileocólica manual. El resultado histológico de la pieza quirúrgica indica proliferación linfóide con fuerte expresión de CD 20+, BCL6+, CD 10+, confirmando el diagnóstico de linfoma de células B grandes difuso con diferenciación centro germinal. La hibridación in situ resultó positivo para el virus Epstein Barr (EB).

#### Discusión

El linfoma intestinal es un tumor de estirpe linfóide que afecta de manera exclusiva o primaria al tubo digestivo. El linfoma primario colorectal es extremadamente raro, constituyendo 0.2% del total de tumores malignos colorectales.

El subtipo histológico más frecuente que afecta a ciego es el linfoma difuso de células grandes B (47-81%), este expresa CD19, CD20, CD22, CD79a, generalmente CD10+, bcl-6+, bcl-2-. Predomina en hombres entre 40 – 60 años, suelen estar asociados a enfermedad inflamatoria, enfermedades autoinmunes, VIH, infección VHC. y se presenta con clínica de dolor abdominal, pérdida de peso, o masa palpable. Hay un subtipo asociado al virus EB. Nuestro caso se presentó como invaginación, llegando al diagnóstico de linfoma.

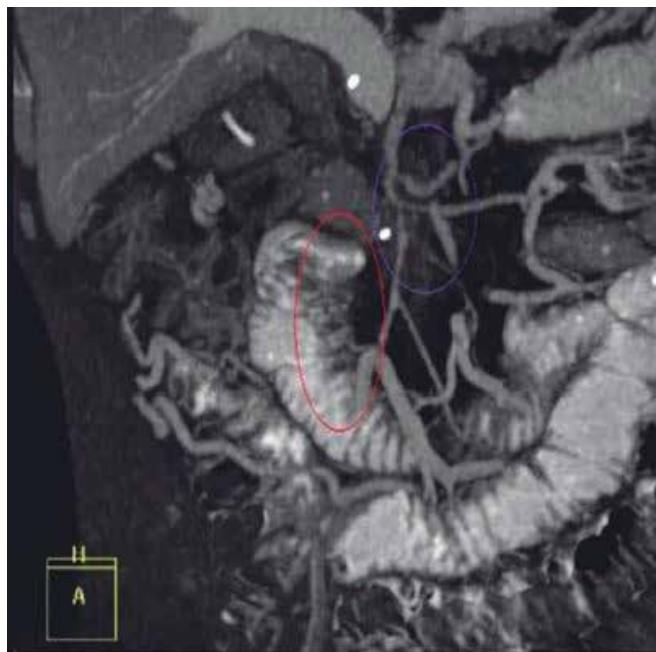

paciente refiere posteriormente síndrome diarreico con 4-5 al día con restos alimenticios no digeridos y pérdida de peso marcada. Considerando como primera opción la sospecha de insuficiencia pancreática secundaria se solicita test de aliento con 13 triglicéridos C-mixta (13C-MTG), determinación de elastasa fecal y PET-TC.

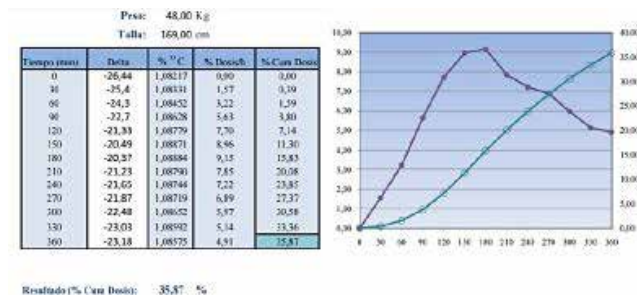
Tras valoración de resultados se apreció buen ajuste de dosis de enzimas pancreáticas en test de 13C-MTG que descartó IP, destacando en PET-TC congestión venosa y edema de pared intestinal como consecuencia de obstrucción de la vena mesentérica en relación con captación focal a nivel de VMS sugestivo de patología tumoral por lo que se remite el caso para valoración por oncología y cirugía ante cuadro de desnutrición secundario a infiltración vascular con cuadro de desnutrición secundario (Figura 1).

**Discusión**

La realización de una pancreatometomía cefálica implica un proceso malabsortivo hasta en el 80% de los pacientes secundario a IP de los pacientes constituyendo el tratamiento con enzimas pancreáticas el tratamiento fundamental para evitar su desarrollo. Ante la ausencia o respuesta parcial a enzimas pancreáticas debe contemplarse el ajuste de dosis de estas en primer lugar y realizar un amplio abordaje diagnóstico que valore otras opciones que permita valorar otras entidades subyacentes y posibilidades de tratamiento como la presencia de infiltración vascular a nivel mesentérico con edema de la pared intestinal y disfunción en la absorción de nutrientes para el correcto abordaje terapéutico y resolución del proceso malabsortivo.



**Figura 1** Edema de colon a nivel de colon ascendente y asas intestinales en probable relación a congestión venosa por obstrucción de vena mesentérica.



**Figura 2** Test con test de 13C-MTG que descartó Insuficiencia pancreática como causa de desnutrición.

**CP-135. NEUMATOSIS QUÍSTICA INTESTINAL: HALLAZGO ENDOSCÓPICO CASUAL. IMPLICACIONES CLÍNICAS.**

TENORIO GONZÁLEZ, E; VÁZQUEZ PEDREÑO, L; SÁNCHEZ GARCÍA, O; BOCANEGRA VINIEGRA, M; MORCILLO JIMÉNEZ, E; RICO CANO, A; FLORES MORENO, H; JIMÉNEZ PÉREZ, M

UGC APARATO DIGESTIVO. COMPLEJO HOSPITALARIO REGIONAL DE MÁLAGA, MÁLAGA.

**Introducción**

La neumatosis quística intestinal (NQI) es una enfermedad poco común, caracterizada por la presencia de múltiples quistes llenos de gas en la pared del tracto gastrointestinal, a nivel subseroso y/o submucoso, siendo más frecuente en intestino delgado (42%) y colon (36%).

No existe presentación clínica típica; en la mayoría de los casos, los pacientes refieren síntomas variados e inespecíficos (molestias erráticas abdominales, diarrea, estreñimiento, rectorragia, tenesmo y pérdida de peso) o incluso son asintomáticos, convirtiendo esta entidad en un hallazgo incidental al realizar una prueba endoscópica o radiológica, o al analizar una pieza quirúrgica tras una intervención de urgencia.

Un signo patognomónico de esta enfermedad es la presencia de neumoperitoneo, característicamente, sin irritación peritoneal; debido a la rotura de un quiste y que se puede observar hasta en un tercio de los pacientes, por lo que se conoce también como "neumoperitoneo benigno"

Su etiología no está claramente establecida, y puede tratarse de una forma primaria (15%) o secundaria (85%), mucho más frecuente y en relación con cirugías, infecciones colónicas, traumatismos, cuadros obstructivos (secundarios a neoplasia, vólvulo o malrotación intestinal), inmunosupresión o situaciones de inflamación crónica como EII; o incluso otras causas extraintestinales (esclerodermia, enfermedad pulmonar obstructiva crónica).

**Caso clínico**

Presentamos a continuación el caso de un varón 80 años, EPOC tipo enfisema como único antecedente de interés, que acude a nuestra consulta derivado por hábito intestinal alternante, sin productos patológicos, y molestias abdominales difusas. Tras hallazgo de anemia ferropénica y SOH positiva débil se solicita colonoscopia en el marco de proceso CCR, con los siguientes hallazgos:

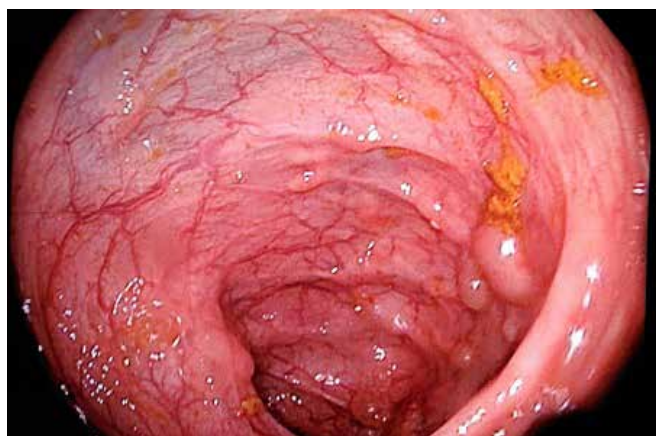
"Se observan, en colon derecho y a nivel de submucosa, múltiples imágenes pseudopolipoideas y de aspecto abullonado, algunas con superficie mucosa eritematosa y en otras de aspecto blanquecino translúcido, que a la toma de biopsias dejan expuesto su interior, de aspecto quístico y con contenido claro que impresiona de aéreo".

La anatomía patológica confirmó la sospecha de NQI y posteriormente se demostró nuevamente en colono-TAC.

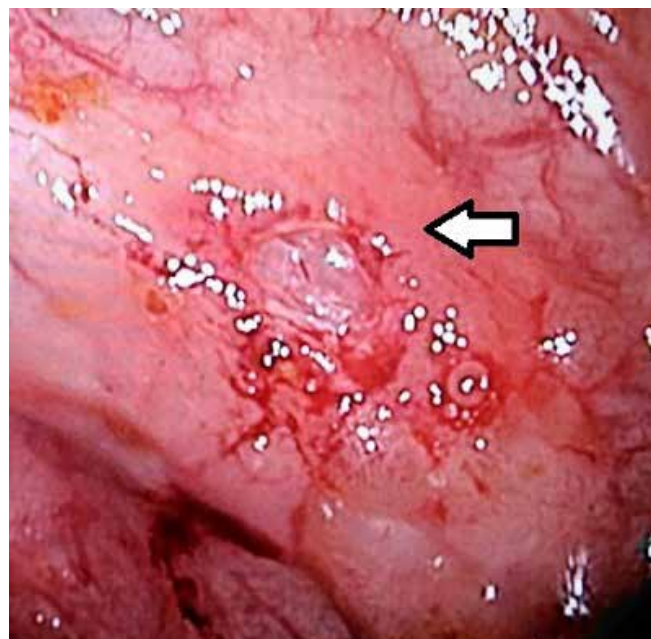
**Discusión**

En nuestro paciente, dado el cuadro clínico y alteraciones analíticas asociadas, el cáncer colorrectal fue la sospecha inicial, descartado tras colonoscopia y toma de biopsias que confirman el diagnóstico y pueden justificar dichas alteraciones.

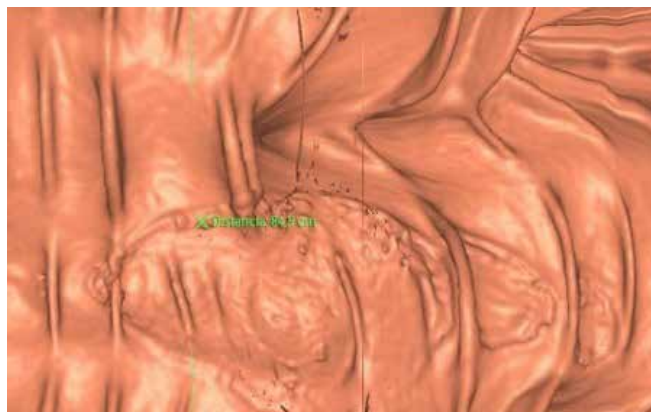
Como conclusión, podemos decir que la neumatosis quística intestinal es una entidad poco frecuente, generalmente asintomática y usualmente asociada a otra patología subyacente (EPOC en nuestro caso). Ante la presencia de quistes con contenido aéreo en el espesor de la pared intestinal tenemos que pensar y descartar esta patología.



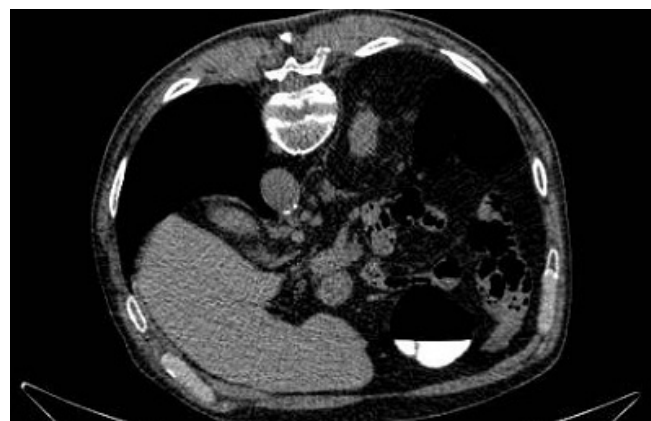**Figura 1** Lesiones pseudopolipoideas en colon ascendente.



**Figura 2** Quistes de paredes finas y contenido aéreo. Neumatosis quística submucosa.



**Figura 3** Imagen por colonoscopia virtual.



**Figura 4** Múltiples quistes en espesor pared.

### CP-136. OBSTRUCCIÓN INTESTINAL ALTA SECUNDARIA A ENTERITIS EOSINOFÍLICA

ROMERO PEREZ, E<sup>1</sup>; ORTEGA ALONSO, A<sup>2</sup>; RODRIGUEZ COBO, J<sup>1</sup>; LARA ROMERO, C<sup>1</sup>; GARCÍA FERREIRA, A<sup>1</sup>; GARCÍA GARCÍA, A<sup>1</sup>; ANDRADE BELLIDO, RJ<sup>1</sup>

<sup>1</sup>UGC APARATO DIGESTIVO. COMPLEJO HOSPITALARIO DE ESPECIALIDADES VIRGEN DE LA VICTORIA, MÁLAGA.

<sup>2</sup>UGC APARATO DIGESTIVO. HOSPITAL QUIRÓN, MÁLAGA.

#### Introducción

La gastroenteritis eosinofílica es una entidad poco frecuente con afectación potencial de todo el tracto gastrointestinal pudiendo provocar un amplio espectro sintomático. El diagnóstico se basa en demostración de la infiltración eosinofílica en la pared del intestino y la exclusión de diversos trastornos provoquen afectación similar. Se presenta caso de gastroenteritis eosinofílica con patrón obstructivo que planteó el diagnóstico diferencial con un proceso neoplásico.

#### Caso clínico

Mujer de 75 años que precisa ingreso por hemorragia digestiva alta con repercusión hemodinámica asociando tinte icterico y refiriendo cuadro constitucional con hiporexia en relación con vómitos de carácter postprandial. En endoscopia destaca úlcera en bulbo sobre lesión excrecente que estenosa la luz intestinal e impide el paso a segunda porción duodenal. En biopsias se describen cambios inflamatorios con abundantes eosinófilos sugestivos de enteritis eosinofílica y ausencia de neoplasia. Ante la sospecha de proceso neoplásico subyacente se amplía estudio de extensión mediante tránsito esofagogastroduodenal y TC abdominal que confirman un engrosamiento de las paredes de la unión antro-duodenal compatible radiológicamente con proceso tumoral sin evidenciar enfermedad a distancia. Al correlacionar los datos endoscópicos y radiológicos que sugieren descartar neoplasia, se repite EDA para nueva toma de biopsias sin evidenciarse cambios en histología por lo que ante la posibilidad de enteritis eosinofílica se inicia tratamiento con corticoides i.v. y posteriormente orales con buena evolución clínica permitiendo tolerancia oral y remisión de lesiones descritas en Tc y endoscopia así como una disminución del número de eosinófilos en biopsias.

#### Discusión

La enteritis actínica crónica es una patología que va a provocar una importante morbilidad y repercusiones significativas en la calidad de vida del enfermo. El tratamiento utilizado dependerá de la gravedad de los síntomas. El tratamiento sintomático de soporte puede ser útil en los casos leves, siendo fundamental un adecuado soporte nutricional de estos pacientes. El tratamiento quirúrgico se reserva para tratar las posibles complicaciones: obstrucción, perforación, fístula o hemorragia, siendo la tasa de complicaciones postoperatorias muy elevadas.

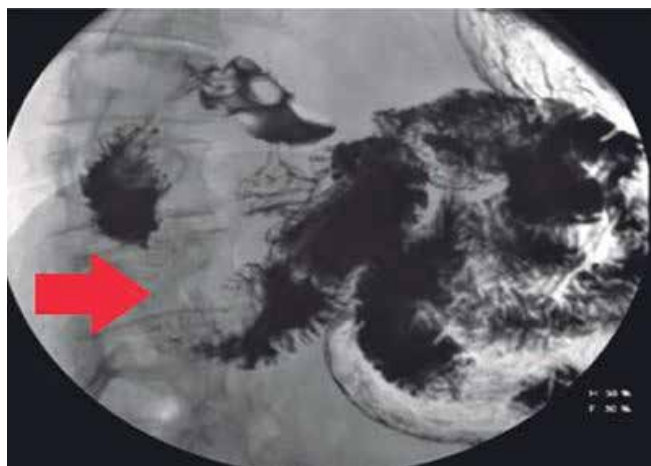


Figura 1

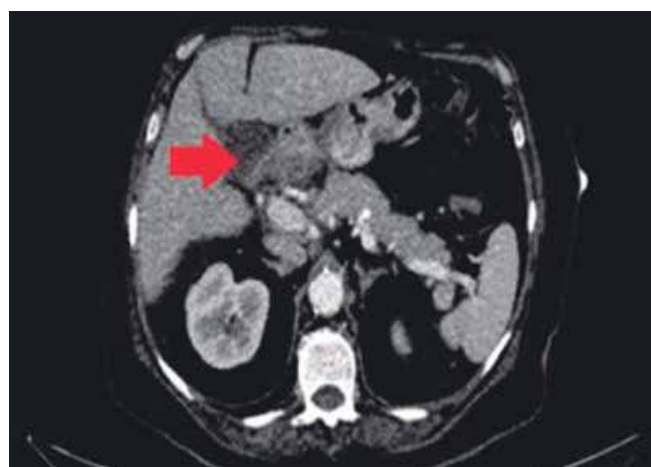

Figura 2

TC abdominal y tránsito EGD que evidencian patrón intestinal obstructivo a nivel duodenal planteando posible neoplasia intestinal.

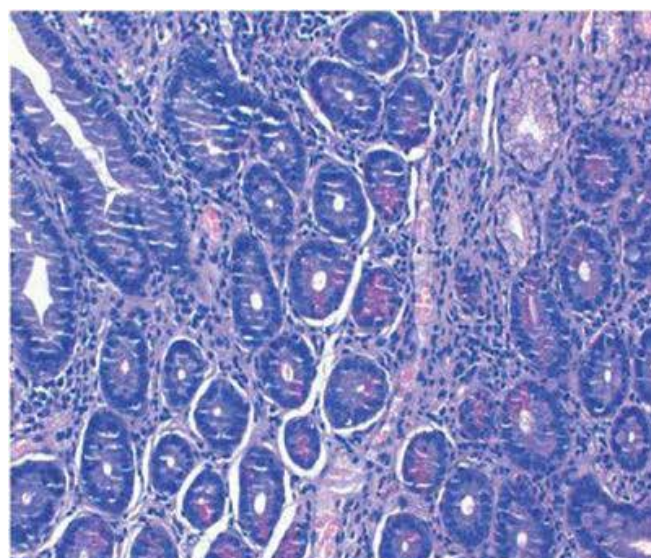


Figura 3

Bx duodenal (H&E 40x). Infiltración por elevado número de eosinófilos a nivel de submucosa y muscular mucosa. La mucosa está intacta sin erosión ni ulceración.

**CP-137. PRESENCIA DE ANEMIA EN EL MOMENTO DEL DIAGNOSTICO DE LOS CASOS DE CANCER DE COLON DEL HOSPITAL UNIVERSITARIO DE PUERTO REAL, PERIODO 2013-2015.**

RIVAS RIVAS, M<sup>1</sup>; DE LA VEGA OLIAS, C<sup>2</sup>; SALAS ALVAREZ, JM<sup>2</sup>; ROSELL MARTI, C<sup>1</sup>; SANTAMARIA RODRIGUEZ, G<sup>1</sup>; VEGA RUIZ, V<sup>2</sup>

<sup>1</sup>UGC APARATO DIGESTIVO. HOSPITAL DE ESPECIALIDADES DE PUERTO REAL, PUERTO REAL.

<sup>2</sup>UGC CIRUGÍA GENERAL Y DIGESTIVA. HOSPITAL DE ESPECIALIDADES DE PUERTO REAL, PUERTO REAL.

**Introducción**

Conocer la prevalencia de la anemia y su relación con la edad, con la localización del tumor y estadio tumoral en el momento del diagnóstico de los pacientes con cáncer de colon, en el área sanitaria que abarca el Hospital Universitario de Puerto Real, (Puerto de Santa María, Rota, Puerto Real, Chiclana, Conil, Vejer, Barbate, Medina Sidonia, Benalup, Alcalá de los Gazules y Paterna de Rivera), análisis de los últimos 3 años.

**Material y métodos**

Se ha realizado un estudio descriptivo, retrospectivo, de todos los casos de cáncer de colon diagnosticados en el Hospital Universitario de Puerto Real en el periodo tiempo 2013-2015. Todos los pacientes tenían un diagnóstico histológico. Se realizó una revisión de las historias clínicas aplicándose a todos los casos un protocolo de recogida de datos que incluía múltiples variables (antecedentes familiares, personales, datos clínicos, analíticos, datos radiológicos, localización tumoral, estadio TNM, histología tumoral y tratamientos prescritos). Los datos fueron analizados en el programa estadístico SPSS (versión 15.0).

**Resultados**

De 207 pacientes con cáncer de colon el 57% (118) presentaron anemia en el momento del diagnóstico, de los cuales el 67,8% (80) presentaron valores de hemoglobina < 10 g/dl.

**Conclusiones**

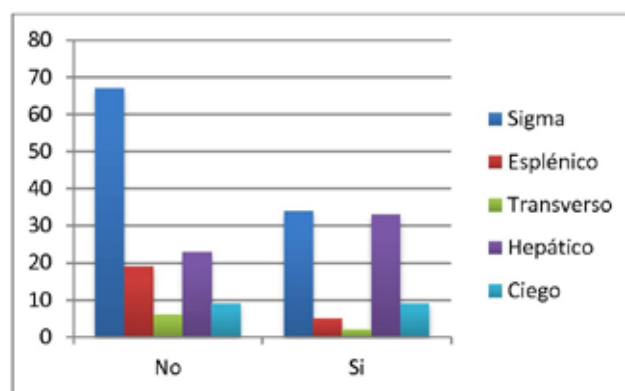
La anemia es una de las manifestaciones extra intestinales más frecuentes del cáncer de colon, su prevalencia es alta, su etiología es multifactorial. El mayor porcentaje de pacientes que presentan anemia se encuentran en estadios precoces del tumor subsidiarios a intervención quirúrgica, esto supone un problema de salud frecuente, es importante su valoración y tratamiento pre-quirúrgico ya que está asociado a una mayor morbilidad postoperatoria, mayor estancia hospitalaria y deterioro de calidad de vida.

Anemia	N	% válido
No	89	43
Si	118	57
Total	207	100

**Tabla 1**  
Presencia de anemia.

Hg < 10 g/dl	N	% válido
No	38	32,2
Si	80	67,8
Total	118	100

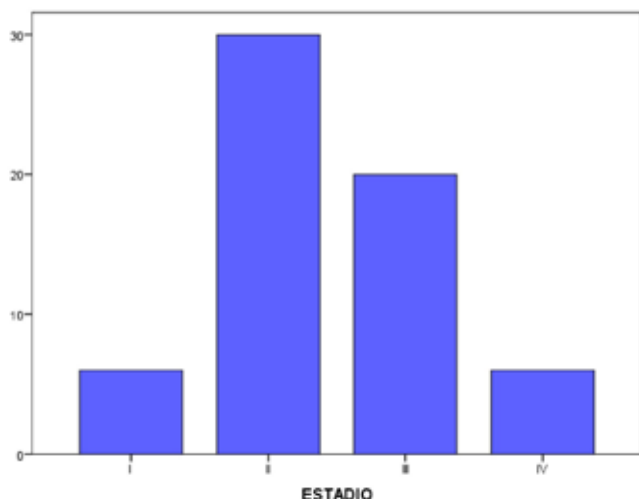
**Tabla 2**  
Presencia de Hg < 10g/dl.



**Figura 1**  
Hg <10 y localización.

		LOCALIZACIÓN			TOTAL	
		Colon izquierdo	Trans-verso	Colon derecho		
HG < 10 g /dl	No	N	86	6	32	124
		% válido	72,75%	75,00%	45,55%	59,90%
	Si	N	39	2	42	83
		% válido	27,25%	25,00%	54,45%	40,10%
TOTAL	N	125	8	74	207	
	% válido	100%	100,00%	100%	100%	

**Tabla 3**  
Anemia y localización.



**Figura 2**  
Anemia y estadio.

### CP-138. PSEUDOObSTRUCCIÓN INTESTINAL CRÓNICA

SAN JUAN LÓPEZ, C; ANGUITA MONTES, MF; HERNÁNDEZ MARTÍNEZ, A; HALLOUCH TOUTOUH, S; PRÁXEDES GONZÁLEZ, E; VEGA SAÉNZ, JL

SERVICIO APARATO DIGESTIVO. COMPLEJO HOSPITALARIO DE ESPECIALIDADES TORRECÁRDENAS, ALMERÍA.

#### Introducción

La pseudoobstrucción intestinal crónica (CIPO) es un trastorno poco frecuente de la motilidad gastrointestinal caracterizado por cuadros recurrentes similares a una obstrucción mecánica en ausencia de trastornos orgánicos, sistémicos o metabólicos, y sin ningún tipo de obstrucción física detectable. Se desarrolla predominantemente en niños y en el sexo femenino. Los pacientes presentan síntomas crónicos por obstrucción intestinal y los resultados radiológicos incluyen el íleo paralítico hasta la dilatación de las asas del intestino.

El tratamiento conservador se basa en cambios dietéticos y agentes procinéticos, considerándose el trasplante intestinal una opción terapéutica en los pacientes con enfermedad refractaria grave. En la actualidad hay estudios que demuestran la superioridad de la Prucaloprida a dosis de 1mg-4mg / día frente al placebo en mejorar los síntomas del estreñimiento crónico severo.

#### Caso clínico

Presentamos el caso de una mujer de 63 años seguida por nuestra unidad durante más de 5 años por una CIPO tipo miopatía visceral, que el curso de su enfermedad ha presentado múltiples cuadros pseudobstructivos con sintomatología típica y varios de ellos han precisado intervenciones quirúrgicas (Gastrectomía en Y de Roux, derivación duodeno-yeyunal, duodenorrafia por múltiples perforaciones). La calidad de vida de la misma se ha visto limitada por los síntomas diversos (vómitos, distensión, dolor abdominal...) que además de impedir la ingesta vía oral han condicionado

un cuadro de malabsorción intestinal, desnutrición severa y polineuropatía sensitiva carencial.

La paciente ha sido tratada previamente con diversos fármacos sin alivio significativo y se encuentra actualmente en lista de espera para trasplante intestinal. En los últimos 5 meses ha sido tratada con Prucaloprida 2mg una vez por día objetivándose a día de hoy mejoría clínica, disminución del número de ingresos hospitalarios y mejoría subjetiva de la calidad de vida.

#### Discusión

En resumen, la Picaluprida a dosis de 1-4mg/día tomados en un sola dosis, puede considerarse un opción terapéutica alentadora para el tratamiento de pacientes con pseudoobstrucción intestinal crónica (CIPO) , ofreciéndoles tanto una mejoría clínica a nivel de los síntomas como de la calidad de vida de dichos pacientes.

### CP-139. SÍNDROME DE LA PINZA AORTO-MESENTÉRICA COMO CAUSA DE OBSTRUCCIÓN INTESTINAL ALTA

NÚÑEZ ORTIZ, A<sup>1</sup>; PARADA BLÁZQUEZ, MJ<sup>2</sup>; SILVA RUIZ, P<sup>1</sup>; PIZARRO MORENO, ÁE<sup>1</sup>

<sup>1</sup>UGC APARATO DIGESTIVO. COMPLEJO HOSPITALARIO REGIONAL VIRGEN DEL ROCÍO, SEVILLA.

<sup>2</sup>UGC RADIODIAGNÓSTICO. COMPLEJO HOSPITALARIO REGIONAL VIRGEN DEL ROCÍO, SEVILLA.

#### Introducción

El síndrome de la pinza aorto-mesentérica (SPAM), también llamado Síndrome de Willkie es una entidad rara, causada por la compresión de la tercera porción duodenal contra la aorta por parte de la arteria mesentérica superior (AMS). Suele cursar con sintomatología oclusiva intestinal alta siendo necesaria la cirugía para su resolución.

#### Caso clínico

Mujer de 26 años fumadora de 20 cigarrillos/día y sin antecedentes de interés, con cuadro de vómitos diarios de contenido bilioso y alimentario. Asocia dolor abdominal y pérdida de peso. Como estudio inicial se solicitó curva de lactosa y estudio de celiaquía que fueron negativas y endoscopia oral que visualiza dilatación de 2ª y 3ª porción de duodeno. Tras esto, se realiza estudio baritado radiológico en el que llama la atención una dilatación de la segunda y tercera porción duodenales hasta el nivel del cruce con la AMS sugiriendo un SPAM que se confirma mediante TC abdominal midiendo el ángulo aortomesentérico 21º con una amplitud de 6 mm. La paciente se interviene realizando un descruzamiento duodenal con anastomosis duodenoyeyunal sin incidencias encontrándose desde entonces asintomática.

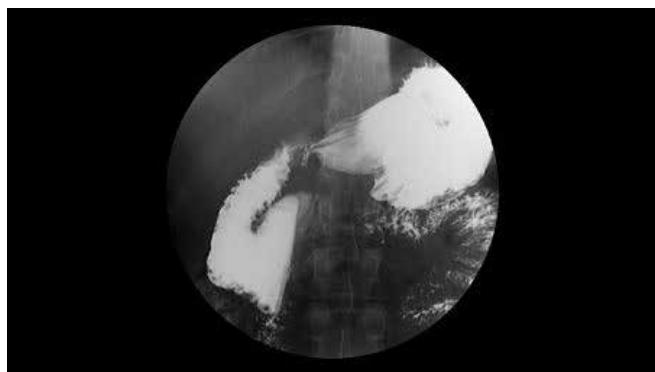#### Discusión

El SPAM es infrecuente encontrándose en menos del 1% de los estudios radiológicos. Se produce por una obstrucción extrínseca de la tercera porción duodenal por la salida de la AMS desde la

aorta. El ángulo aorto-mesentérico normal en adultos es entre 40-50°, un ángulo <25° puede producirlo. Puede ser congénito o adquirido por pérdida de la grasa retroperitoneal, estados catabólicos, alteraciones óseas restrictivas... Predomina en mujeres y es más frecuente en adolescentes y adultos jóvenes.

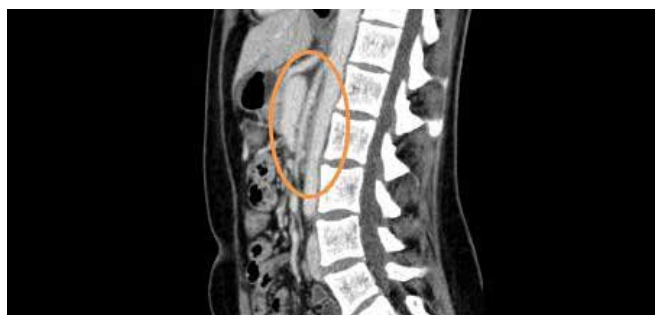Las manifestaciones clínicas son dolor epigástrico, plenitud/distensión postprandial y vómitos biliosos. Los síntomas mejoran en decúbito lateral izquierdo, posición prona o flexión de la rodilla contra el tórax, y se agravan en decúbito supino. Se diagnostica mediante pruebas radiológicas siendo el angioTC el método de elección permitiendo la medición precisa del ángulo aorto-mesentérico y la distancia entre la AMS y la aorta abdominal. La angiografía se reserva para casos dudosos.

Respecto al tratamiento el abordaje inicial debe ser médico mediante corrección de las alteraciones hidroelectrolíticas, descompresión mediante sonda nasogástrica, medidas posturales y soporte nutricional. Si fracasa o presenta dilatación duodenal el tratamiento es quirúrgico siendo de elección la duodenoyeyunostomía por laparotomía o laparoscopia con un índice de éxito superior al 90%. Otras opciones son la operación de Strong (sección del ligamento de Treitz para desplazar el duodeno de la pinza aortomesentérica), una gastroenteroanastomosis si presenta distensión gástrica o la desrotación de Ladd si es producido por malrotación intestinal.



**Figura 1**

Dilatación de la 2ª y 3ª porción duodenal.



**Figura 2**

TC abdominal que demuestra la disminución del ángulo aorto-mesentérico.

## CP-140. SÍNDROME DE OBSTRUCCIÓN INTESTINAL DISTAL EN PACIENTES CON FIBROSIS QUÍSTICA. A PROPÓSITO DE UN CASO.

TERCERO LOZANO, M; GARCIA ROBLES, A; AYUSO CARRASCO, CAB; CABRERA GONZÁLEZ, E; DEL CASTILLO CODES, I

UGC APARATO DIGESTIVO. COMPLEJO HOSPITALARIO DE JAÉN, JAÉN.

### Introducción

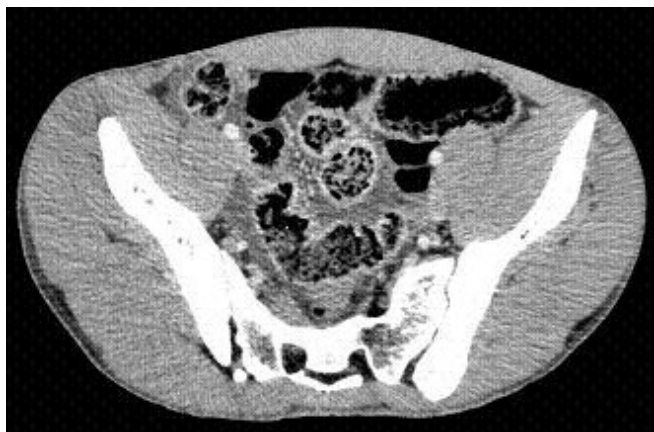
La fibrosis quística (FQ) es la enfermedad hereditaria más común en la raza blanca con una importante reducción de la esperanza de vida. Estos pacientes presentan una gran variedad de síntomas especialmente respiratorios pero las manifestaciones gastrointestinales son cada vez más frecuentes, relevantes y causan una importante morbilidad. El síndrome de obstrucción intestinal distal (SOID) describe un cuadro de obstrucción intestinal en pacientes con FQ muy similar al íleo meconial en neonatos. Se caracteriza por el acúmulo de heces muy viscosas y secreción mucosa espesa adherida a criptas de íleon terminal y ciego, difíciles de movilizar. Puede presentarse en el 8,3-16% de los pacientes con FQ, de manera aguda como una obstrucción intestinal o subaguda.

### Caso clínico

Presentamos caso de paciente de 22 años con antecedentes de FQ desde infancia con múltiples ingresos por infecciones respiratorias. Ingresó por cuadro de estreñimiento y dolor abdominal tipo cólico. A la exploración física presentaba abdomen distendido, timpanizado, doloroso en hemiabdomen derecho con ruidos intestinales aumentados. Se solicitó Tac abdominal urgente con dilatación de asas de intestino delgado con presencia de abundantes imágenes en "miga de pan" en íleon pélvico que sugiere secreciones/heces solidificadas y discreto líquido libre intraabdominal en pelvis menor (figuras 1 y 2). Se consultó con servicios de digestivo y cirugía y se inició tratamiento conservador con hidratación endovenosa, diatrizoato (Gastrografin®) a través de sonda nasogástrica así como N-acetilcisteína sin éxito. Dada la evolución tórpida del paciente con empeoramiento de síntomas digestivos pese a tratamiento médico se decide finalmente intervención quirúrgica con resección intestinal de 15 cm con anastomosis latero-lateral y apendicectomía preventiva. El paciente evolucionó favorablemente y fue alta hospitalaria.

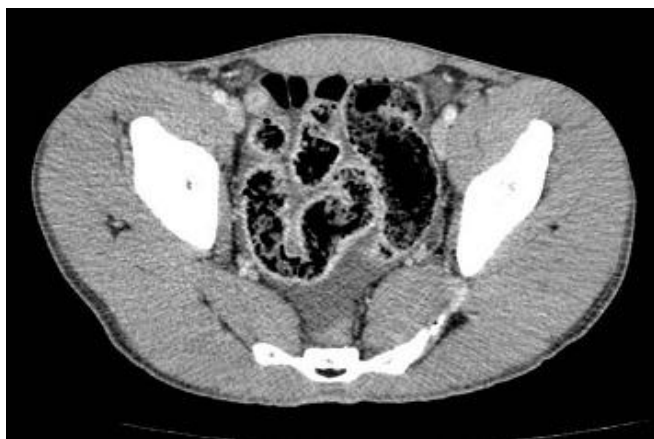### Discusión

El SOID es exclusivo de pacientes con FQ y no se ha observado en otras formas de insuficiencia pancreática. Existen factores que pueden precipitar el SOID como infecciones respiratorias repetición, deshidratación o malnutrición. El tratamiento del SOID es muy variable mediante suplementos de enzimas pancreáticas, laxantes, N-acetilcisteína y mucolíticos, pero en general da buenos resultados. La cirugía presenta alto riesgo de morbimortalidad, por lo que debería reservarse exclusivamente para casos de fracaso del tratamiento médico o presencia de complicaciones como obstrucción intestinal completa, invaginación, vólvulo o perforación intestinal. Por el alto riesgo quirúrgico que supone se debe ser lo más conservador posible, por lo que, el desimpastamiento y la enterotomía son las técnicas a realizar en primer lugar, siendo la última opción quirúrgica la resección intestinal más anastomosis como ocurrió en nuestro caso.



**Figura 1**

Imagen en "miga de pan" en íleon distal.



**Figura 2**

Imagen en "miga de pan" en íleon distal.

### CP-141. TUMOR CARCINOIDE DE MESENTERIO

LÓPEZ LARIO, B; AYUSO CARRASCO, CAB; TERCERO LOZANO, M; MARTÍNEZ GARCÍA, R; BAEYENS CABRERA, E

COMPLEJO HOSPITALARIO DE JAÉN, JAÉN.

#### Introducción

Los tumores carcinoides son neoplasias procedentes del sistema neuroendocrino.

El mesenterio tiene su origen en el intestino medio. Los tumores carcinoides presentes en el intestino medio son argentafines y provocan la liberación de serotonina y taquicinas (sustancia P, neuropéptido K y sustancia K) que ocasionan la triada clásica del síndrome carcinóide: flush, diarrea y valvulopatía.

#### Caso clínico

Varón de 59 años con antecedentes de cardiopatía isquémica revascularizada, HTA y artrosis. Consulta por dolor abdominal difuso que se inicia tras ingesta y diarrea acuosa de un año de evolución. No pérdida de peso. Empeoramiento en el control de las cifras de tensión arterial, episodios de flushing y telangiectasias faciales de nueva aparición.

Exploración física sin hallazgos destacables.

Exploraciones complementarias:

Análítica: Cromogranina 1721 (VN 19.1-98.1 ng7ml) y serotonina 2250 (VN 101-283 ng/ml). 5HIA normal.

TAC abdomen:

- Nodulación de 20x20 mm con densidad de partes blandas de bordes estrellados que condiciona retracción del tejido mesentérico adyacente, sugerente de tumor carcinóide con reacción desmoplásica.

- Adenopatías significativas en la raíz del mesenterio.

- Aumento de partes blandas de la aorta abdominal infrarrenal que sugiere fibrosis retroperitoneal.

- Al menos 6 lesiones metastásicas hipervasculares en hígado.

GA y SPECT-TC (99mTc.Octreótido): depósitos patológicos a nivel hepático y abdominal.

Ecocardiografía: ligera regurgitación tricuspídea. No se aprecia anillo tricuspídeo.

Biopsia LOEs hepáticas: infiltración hepática por tumor neuroendocrino grado 1, compatible con origen metastásico. Índice de proliferación <1%. Cromogranina, Sinaptofisina y CD-56 positivos.

Sandostatin®

Se instaura tratamiento con Sandostatin® Lar 20 mg (octreótido), mejorando los episodios de flushing, dolor abdominal y diarrea.

Análiticamente disminución de Cromogranina A en 548 ng/ml.

Actualmente el paciente continúa en tratamiento con Lar 30mg/mes.

#### Discusión

Los tumores carcinoides representan el 1% de los tumores malignos.

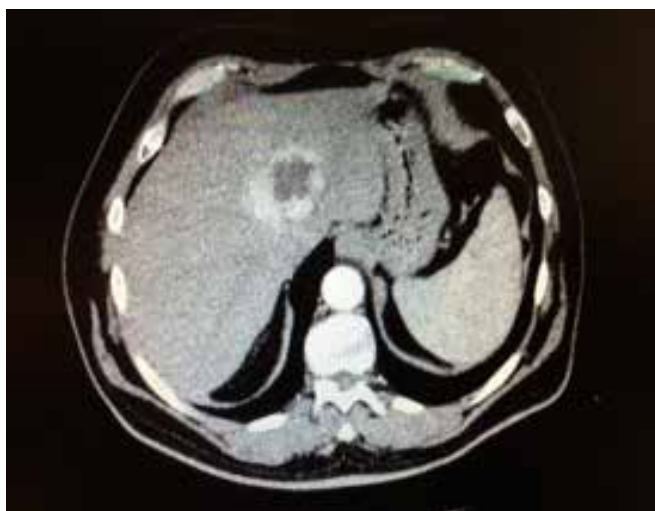La localización más frecuente es el tubo digestivo (70%), seguido del árbol bronquial (25%). Incidencia similar en ambos sexos con pico máximo entre 50 y 70 años.

La presencia de metástasis es factor pronóstico más importante,

siendo el hígado el órgano diana. El riesgo de metástasis depende del tamaño tumoral, apareciendo en casi todos los casos cuando mide más de 2 cm.

La elevada secreción de serotonina puede ocasionar obstrucción intestinal, hemorragia digestiva, perforación, etc. por reacción fibrótica de los tejidos peritumorales siendo TAC abdominal la prueba de imagen de elección. La cromogranina A se utiliza como marcador pronóstico.

Si no hay metástasis, la cirugía es tratamiento de elección. En caso de metástasis irresecables la embolización arterial tumor puede ser una alternativa, empleando octeótrido como tratamiento sintomático.



**Figura 1** Metástasis segmento hepático IV-VIII.

**CP-142. UTILIDAD DEL ACIDO HIALURONICO EN LA PROCTITIS ACTINICA. PREVENCIÓN O TRATAMIENTO. A PROPOSITO DE UN CASO.**

MINGUEZ CORTES, JM<sup>1</sup>; ACOSTA BAZAGA, EM<sup>2</sup>; OSUNA, J<sup>3</sup>

<sup>1</sup>SERVICIO APARATO DIGESTIVO. HOSPITAL COMARCAL DE LA AXARQUÍA, VÉLEZ-MÁLAGA.  
<sup>2</sup>SERVICIO NEUMOLOGÍA. COMPLEJO HOSPITALARIO REGIONAL DE MÁLAGA, MÁLAGA.  
<sup>3</sup>SERVICIO MEDICINA INTERNA. HOSPITAL COMARCAL DE LA AXARQUÍA, VÉLEZ-MÁLAGA.

**Introducción**

La proctitis actínica es la inflamación de la mucosa del colon que se produce en ocasiones después del tratamiento con radioterapia de distintos tumores del abdomen o de zona pélvica (recto, útero, próstata, vejiga o testículos). Se caracteriza por la aparición de diarrea y rectorragia que en algunos de los casos puede ser incapacitante. Se está investigando la utilización AH (ácido hialurónico) no sólo como tratamiento de la misma sino como prevención de la misma previo a la radioterapia.

**Caso clínico**

Paciente de 77 años de edad recibe radioterapia tras ser diagnosticado de adenocarcinoma de próstata que presenta rectorragia y diarrea de hasta 8 deposiciones al día.

Se realiza Rectosigmoidoscopia con Diagnostico de colitis actínica severa. Tras recibir tratamiento con sucralfato, corticoides y mesalazina con poca respuesta se decide tratamiento con ácido hialurónico de acuerdo con el paciente y de manera experimental en forma de enemas con mejor respuesta y disminución de la sintomatología.

**Discusión**

El ácido hialurónico es un componente del tejido conjuntivo del cuerpo como son dermis y cartílagos. Es un glucosaminoglucano de alto peso molecular, sintetizado por el sistema vacuolar de los fibroblastos y otras células, entre ellas los queratinocitos. Entre sus funciones se encuentran el formar parte de la estructuración de la matriz extracelular, de la homeostasis y de la migración celular. Por ello, juega un papel fundamental en el envejecimiento cutáneo, la curación de las heridas y la cicatrización.

1. Estructuración de la matriz extracelular. (Proteoglicanos).
2. Facilitación del transporte de solutos iónicos. (Homeostasis).
3. Hidratación cutánea. (Retención acuosa).
4. Promoción de la migración celular. (Curación de las heridas).

La cicatrización de las heridas se lleva a cabo mediante un proceso complejo, que de manera artificiosa se ha separado en varias fases: fase de hemostasia, fase de inflamación, fase de proliferación y migración y fase de maduración o remodelación de la matriz extracelular.

A nivel dérmico las alteraciones cutáneas producidas por la radioterapia fueron menores en los pacientes tratados profilácticamente con una crema de AH al igual que en pacientes urológicos con instilaciones vesicales previas también a la misma. Extrapolando estos datos podríamos plantearnos la utilización del mismo no solo como tratamiento de la proctitis actínica sino también como prevención de la misma.

**CP-143. CASOS DE PANCREATITIS ATENDIDOS EN LA UCI DE UN HOSPITAL COMARCAL. ESTUDIO DESCRIPTIVO DE LOS ÚLTIMOS 6 AÑOS.**

MINGUEZ CORTES, JM<sup>1</sup>; RODRÍGUEZ DÍAZ, F<sup>2</sup>; ACOSTA BAZAGA, EM<sup>3</sup>

<sup>1</sup>SERVICIO APARATO DIGESTIVO. HOSPITAL COMARCAL DE LA AXARQUÍA, VÉLEZ-MÁLAGA.  
<sup>2</sup>SERVICIO MEDICINA INTERNA. HOSPITAL COMARCAL DE LA AXARQUÍA, VÉLEZ-MÁLAGA.  
<sup>3</sup>SERVICIO NEUMOLOGÍA. HOSPITAL COMARCAL DE LA AXARQUÍA, VÉLEZ-MÁLAGA.

## Introducción

Describir las características epidemiológicas de los casos de pancreatitis atendidos en la Unidad de Cuidados Intensivos (UCI) de un Hospital Comarcal, durante los últimos 6 años.

La pancreatitis aguda (PA) es un proceso inflamatorio cuyo rango de severidad se encuentra entre leve y severa, pudiendo terminar con el fallecimiento del paciente. La etiología de las PA en la mayoría de la bibliografía es de origen biliar, seguida por la de origen enólico.

Las PA graves (PAG) son subsidiarias de ser evaluadas y tratadas en la UCI de los centros hospitalarios.

## Material y métodos

Se realizó un estudio descriptivo de los pacientes con PA hospitalizadas en la UCI del Hospital Comarcal de la Axarquía, en Vélez-Málaga, durante el periodo comprendido entre enero del 2010 a diciembre del 2015. En este estudio se incluyeron pacientes procedentes de distintos Servicios, que por su evolución, o presentación inicial requirieron la asistencia de la UCI para su manejo. Se excluyeron pacientes trasladados a otros centros hospitalarios por su complejidad y necesidad de técnicas no disponibles en el centro. Los datos han sido recopilados mediante la aplicación informática Diraya Atención Especializada (DAE) Hospitalización, del Sistema Andaluz de Salud, y analizados mediante el programa Excel 2007® (Microsoft®).

## Resultados

Se han recogido un total de 39 casos de PAG, distribuidos de la siguiente forma. Por sexo, 58,9% fueron varones, frente al 41,02% mujeres. La edad media fue de 60,03 años con una mediana de 65 años. La etiología fue de un de origen litiasico o biliar un 66,66%, de origen etílico un 23,07%, y el resto de casos origen incierto o postquirúrgico. Casos recidivantes en un 28,20%. La estancia en UCI osciló entre 1 día y 74 días con una mediana de 4 días. En cuanto a los casos de Exitus, se produjeron un total de un 41,02% siendo el origen litiasico la causa principal con un 75%.

## Conclusiones

La UCI de un Hospital Comarcal, pese a sus limitaciones de infraestructura, es el lugar indicado para el manejo de los casos de PAG. En nuestro Hospital, la mayoría de los casos de PA son manejados en Sala o en Urgencias, y observamos con los datos de esta comunicación que estamos dentro de los casos esperados para una UCI de un Hospital Comarcal.

## CP-144. CAUSA INFRECUENTE DE PANCREATITIS AGUDA. POSTLEGRADO.

SANAHUJA BORT, S<sup>1</sup>; MOSTAZO TORRES, J<sup>2</sup>; VILCHEZ JAIMEZ, M<sup>3</sup>

<sup>1</sup>UGC CIRUGÍA GENERAL Y DIGESTIVA. ÁREA DE GESTION SANITARIA CAMPO DE GIBRALTAR, ALGECIRAS.

<sup>2</sup>SERVICIO APARATO DIGESTIVO. ÁREA DE GESTION SANITARIA CAMPO DE GIBRALTAR, ALGECIRAS.

<sup>3</sup>SERVICIO MEDICINA FAMILIAR Y COMUNITARIA. ÁREA DE GESTION SANITARIA CAMPO DE GIBRALTAR, ALGECIRAS.

## Introducción

La pancreatitis aguda se presenta en relación con dos grandes etiologías la litiasis y el alcohol, suponiendo hasta un 80% de los casos. Otras causas menos frecuentes son ciertos medicamentos, hipertrigliceridemia, hipercalcemia, traumatismos de gran energía, CPRE, y en caso raros algunas intervenciones quirúrgicas. Queremos presentar el caso infrecuente de una pancreatitis aguda tras la realización de un legrado.

## Caso clínico

Presentamos el caso de una mujer de 52 años con antecedentes de hernia de hiato, mioma uterino. Intervención quirúrgica: hemorroidectomía. No tratamientos previos ni hábitos tóxicos. Ingresa en el servicio de ginecología a través de urgencias por un cuadro de menometrorragia recidivante. Se realizó ECO transvaginal: útero en AVF, cavidad uterina dilatada con restos hemáticos, diámetro endometrial 52 mm. Por lo que se ingresa para la realización de legrado endometrial eco-guiado.

A las 5 horas del legrado la paciente comienza con dolor abdominal difuso, náuseas intensas, Progresivamente presenta empeoramiento del estado general, hipotensión, mareo, obnubilación,

Se realiza control analítico urgente donde destaca hb 11,3, 14500 leucocitos (79%N), 170.000 plaquetas, Creatinina 1.4, iones normales. Amilasa pancreática en 698 y amilaturia 3570. PCR 57.

Se procede a realizar TAC abdomen donde se objetiva: páncreas difusamente engrosado con infiltración difusa de la grasa peri pancreática y discreta cantidad de líquido peri pancreático, rodeando el estómago, vesícula y lóbulo hepático izquierdo; hallazgos compatibles con pancreatitis aguda edematosa.

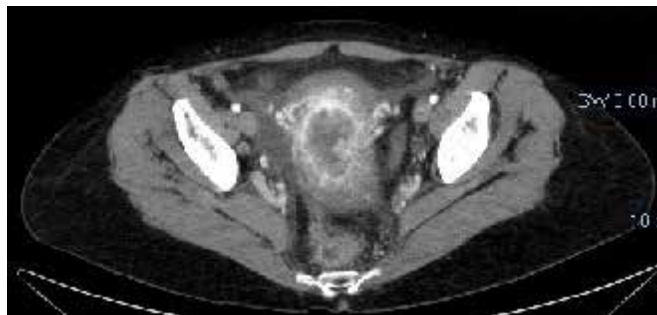
Dado el empeoramiento progresivo se comenta el caso con UCI ingresando a la paciente durante unas 48 horas hasta la estabilización de la misma.

En planta se completó estudio general de pancreatitis aguda, descartando causas frecuentes y menos frecuentes de pancreatitis aguda. Se realizó RMN: vesícula distendida no a tensión con paredes regulares sin identificarse litiasis. Vía biliar no dilatada y de aspecto normal. Páncreas aumentado de tamaño en relación con pancreatitis aguda edematosa.

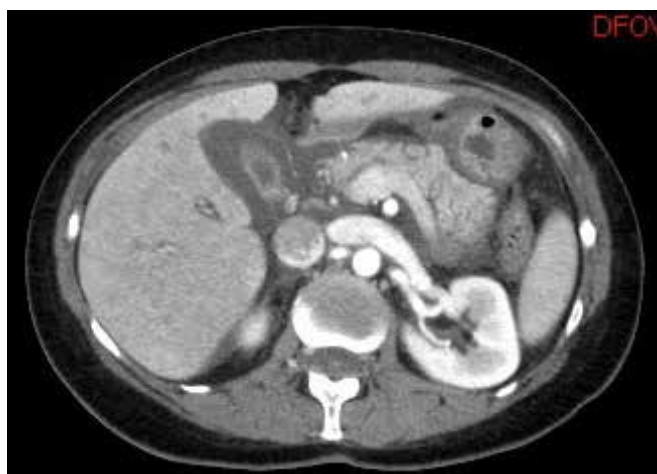## Discusión

La pancreatitis aguda es una enfermedad inflamatoria, causada por la activación, liberación intersticial y auto digestión de la glándula

por sus propias enzimas; la medición de enzimas pancreáticas, si bien es útil para el diagnóstico de pancreatitis aguda no permite diagnosticar gravedad por cuanto la magnitud de su elevación no se correlaciona con la gravedad local o sistémica de la pancreatitis. Su desarrollo como complicación de un procedimiento habitual como un legrado es infrecuente, aunque su manejo inicial no difiere de las otras posibles causas de pancreatitis aguda.



**Figura 1** Útero. Cavidad uterina dilatada con restos hemáticos, diámetro endometrial 52 mm.



**Figura 2** Pancreatitis aguda. Páncreas difusamente engrosado con infiltración de la grasa peripancreática y discreta cantidad de líquido peripancreático.

**CP-145. CORRELACIÓN DE LA PCR CON EL GRADO DE BALTHAZAR EN LOS PACIENTES INGRESADOS DURANTE 4 AÑOS POR PANCREATITIS AGUDA EN UN HOSPITAL COMARCAL**

MINGUEZ CORTES, JM<sup>1</sup>; OSUNA, J<sup>2</sup>; BERNAL, E<sup>3</sup>

<sup>1</sup>SERVICIO APARATO DIGESTIVO. HOSPITAL COMARCAL DE LA AXARQUÍA, VÉLEZ-MÁLAGA.

<sup>2</sup>SERVICIO MEDICINA INTERNA. HOSPITAL COMARCAL DE LA AXARQUÍA, VÉLEZ-MÁLAGA.

<sup>3</sup>SERVICIO MEDICINA DEL APARATO DIGESTIVO. HOSPITAL ALTO GUADALQUIVIR, ANDÚJAR.

**Introducción**

Correlacionar la gravedad mediante la PCR expresada en mg/L y el grado de Balthazar en los pacientes con pancreatitis aguda ingresados en el Hospital Comarcal de la Axarquía desde enero de 2011 a diciembre de 2014.

**Material y métodos**

Análisis descriptivo retrospectivo basado en el total de pacientes ingresados en el hospital Comarcal de la Axarquía durante 4 años con el diagnóstico de pancreatitis aguda. Se recogieron datos demográficos (edad y género), etiología, la estancia media y mortalidad. Se trabajó con herramientas de estadística descriptiva (frecuencias, medias y porcentajes). Se analizaron los datos utilizando para el análisis multivariante el test de ANOVA, posteriormente se realizó un estudio post hoc con los test de Sheffe, DMS y Bonferroni.

**Resultados**

Se estudiaron un total de 344 pacientes de los cuales el 53,8% eran varones, la edad media fue de 62,54 ± 17,58, una estancia media de 14,83 ± 12,08 días, y una mortalidad del 7,6%.

Se correlacionó la gravedad del proceso mediante un análisis multivariante (ANOVA) entre la PCR expresada en mg/L, y los grados de Balthazar (A, B, C, D, E), hallando los siguientes resultados: La media de PCR para un grado de Balthazar A fue de 57,65 ± 14,42; Para el B fue de 120,11 ± 23,78; Para el C 138,7 ± 14,88; Para el D 143, 88 ± 12,15 y para el E fue de 213,66 ± 26. Se obtuvieron diferencias estadísticamente significativas de manera global (p < 0,001), posteriormente se realizó un análisis post hoc donde se vio que existían diferencias estadísticamente significativas entre todos los grupos.

**Conclusiones**

Las pancreatitis aguda son una patología frecuente tanto en los servicios de Medicina Interna, Urgencias, Unidad de Cuidados Intensivos y Cirugía, con una incidencia de 35-40 casos por cada 100.000 habitantes y año. Se han utilizado numerosas escalas para determinar el grado de severidad pronóstico siendo las más utilizadas y validadas la escala de Ramson y la APACHE II. En cuanto a los parámetros analíticos se ha estudiado y comprobado ampliamente que una PCR > 150 mg/L se correlaciona con la presencia de necrosis pancreática y por tanto con mayor gravedad de la misma, pero no se ha estudiado ampliamente con qué grado de Balthazar se correspondería.

En nuestro estudio hemos demostrado que cuanto más aumenta la PCR en el momento del ingreso mayor será el grado de Balthazar, por lo que ese paciente será susceptible de presentar mayor gravedad que otro con menor PCR.

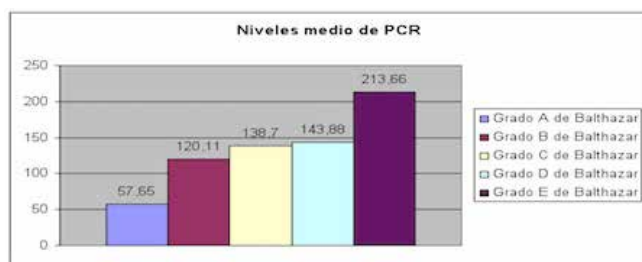


Figura 1

Pancreatitis. PCR. Grados de Balthazar.

### CP-146. DEBUT DE PANCREATITIS AGUDA COMO COMPLICACIÓN LOCAL DE LA MISMA: A PROPÓSITO DE UN CASO.

MOLINA VILLALBA, C; REINA SERRANO, S; LLAMAS BELLIDO, I; GALLEGO ROJO, F

UGC APARATO DIGESTIVO. COMPLEJO HOSPITALARIO DE PONIENTE, EJIDO, EL.

#### Introducción

Las complicaciones locales de la pancreatitis aguda (necrosis, colecciones y pseudoquistes) suelen aparecer a partir de las 72 horas tras el diagnóstico. Los pseudoaneurismas son una complicación infrecuente pero de gran trascendencia clínica por su alta mortalidad, siendo el de la arteria esplénica el más prevalente.

#### Caso clínico

Mujer de 54 años fumadora activa sin otros antecedentes personales. Presenta epigastralgia con náuseas y vómitos de 15 días de evolución, con empeoramiento en los últimos días. A la palpación, abdomen doloroso en epigastrio y flanco izquierdo. Analíticamente leucocitosis, neutrofilia, elevación marcada de PCR y amilasemia de 780, siendo diagnosticada de pancreatitis aguda. En el estudio ecográfico al ingreso (**Figura 1**) se aprecia imagen hipoecogénica en cuerpo pancreático; en TAC abdominal (**Figura 2**) se describe lesión quística en cuerpo pancreático de 37x32 mm bien definida compatible con pseudoquiste. Ante la buena evolución clínica, es dada de alta para seguimiento en consulta. Acude a revisión refiriendo molestias en hipocondrio izquierdo y aporta colangiorresonancia y TAC abdominal (**Figuras 3-4**) en las que se evidencia la lesión descrita en estudios previos, ahora con una zona focal hipercaptante en fase arterial que depende de arteria esplénica, catalogándose dicha lesión como pseudoaneurisma de la arteria esplénica en el contexto de un pseudoquiste. En vista de estos hallazgos, se deriva al Servicio de Angiología que solicitan angioTAC abdominal (**Figura 5**), actualmente pendiente de tratamiento.

#### Discusión

La aparición de colecciones o pseudoquistes en la pancreatitis aguda hacen que ésta sea considerada grave, con mayor riesgo de fallo multiorgánico del paciente.

Los pseudoaneurismas arteriales son una complicación infrecuente de las pancreatitis agudas (0,7%) pero potencialmente mortales. Se asocian a pancreatitis agudas graves y pseudoquistes, tanto que hasta el 40% de los pseudoaneurismas esplénicos se producen en el contexto de pseudoquistes.

Su localización más frecuente es la arteria esplénica seguida de la gastroduodenal.

Un tercio son asintomáticos. Clínicamente pueden producir dolor abdominal y hemorragia al tracto digestivo si se produce rotura.

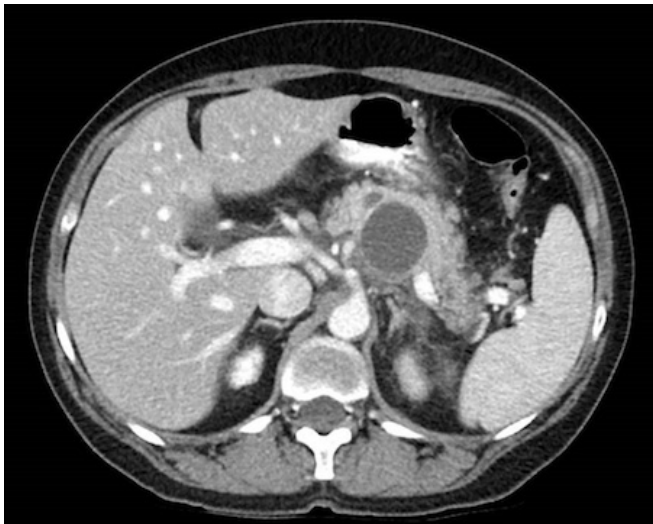
El gran avance en las técnicas de imagen y su mayor difusión, ha disminuido la frecuencia de roturas de aneurismas (del 10 al 3%) y por tanto, la mortalidad asociada.

Siempre requieren tratamiento debido a la alta mortalidad (hasta el 50% en pancreatitis necrotizantes), siendo el tratamiento endovascular con endoprótesis y/o embolización de primera elección, con altas tasas de éxito.

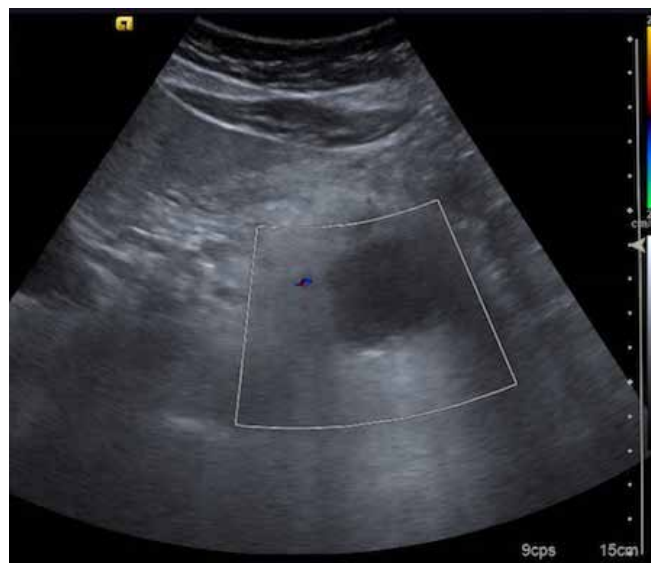

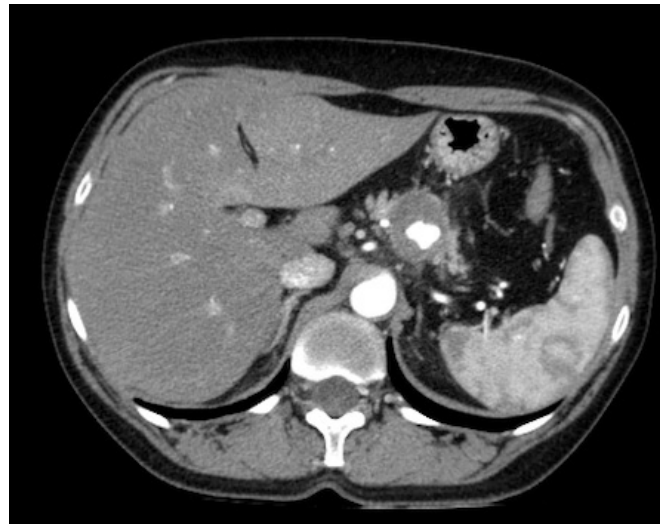Figura 1

Lesión quística en cuerpo pancreático.



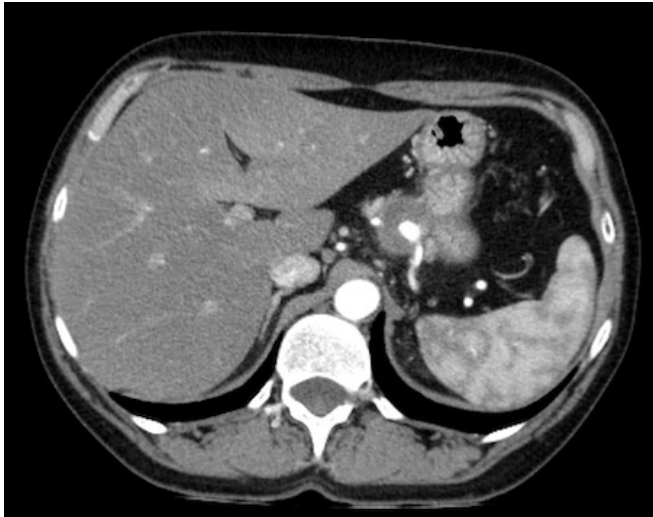
**Figura 2**

TAC al ingreso: imagen compatible con pseudoquiste.



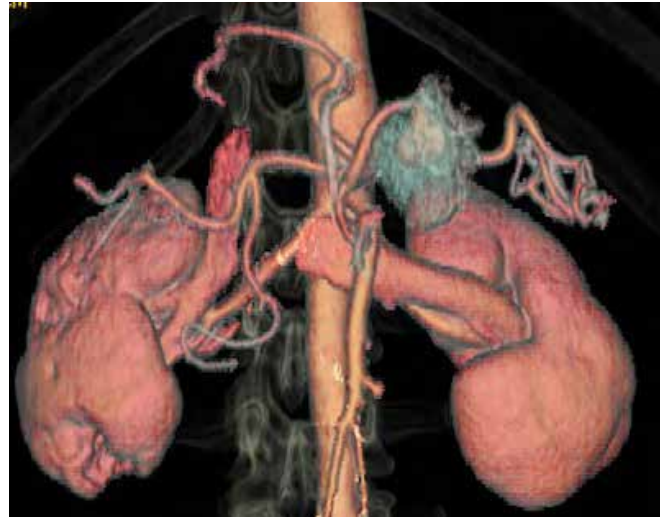
**Figura 4**

TAC con contraste: Pseudoaneurisma.



**Figura 3**

Pseudoaneurisma y arteria esplénica.



**Figura 5**

AngioTAC: pseudoquiste y pseudoaneurisma de arteria esplénica.

## CP-147. DIAGNOSTICO CASUAL DE PANCREAS ECTOPICO EN RELACION CON ESTUDIO DE DOLOR EPIGASTRICO AGUDO.

MOSTAZO TORRES, J<sup>1</sup>; RUIZ PADILLA, FJ<sup>2</sup>; VILCHEZ JAIMEZ, M<sup>3</sup>

<sup>1</sup>SERVICIO APARATO DIGESTIVO. ÁREA DE GESTION SANITARIA CAMPO DE GIBRALTAR, ALGECIRAS.

<sup>2</sup>SERVICIO MEDICINA INTERNA. ÁREA DE GESTION SANITARIA CAMPO DE GIBRALTAR, ALGECIRAS.

<sup>3</sup>SERVICIO MEDICINA FAMILIAR Y COMUNITARIA. ÁREA DE GESTION SANITARIA CAMPO DE GIBRALTAR, ALGECIRAS.

### Introducción

La existencia de tejido pancreático ectópico se ha intentado explicar con diferentes teorías, si bien la mayoría de los autores coinciden en que se trata de una evolución embriológica anómala, que se produce durante el periodo prenatal, se forman implantes de las yemas pancreáticas en diferentes partes del tracto gastrointestinal, dando como resultado, tejido que pierde continuidad anatómica y vascular con el páncreas propiamente dicho. Presentamos el caso de una paciente con páncreas ectópico sintomático.

### Caso clínico

Mujer de 35 años. Sin antecedentes de interés. Alcohol social. Acude por dolor abdominal epigástrico continuo intenso asociado a vómitos persistentes de unas 24 horas. No fiebre ni otros síntomas. No alteración del hábito intestinal. No pérdida de peso ni síntomas digestivos previos.

Exploración: dolor intenso con defensa voluntaria a nivel epigástrico. Murphy negativo. No signos de irritación.

As: hb 13,2, Leucocitos 13560 (77%N), Plaquetas 349000. TP 85%, Creatinina 1.1. Potasio 3.1. Bt 1.8 resto perfil hepático normal. Amilasa 130. PCR 23.

Eco abdomen: vesícula de pared y contenido normal. No líquido libre.

TAC abdomen: Páncreas de tamaño y morfología normal, antro gástrico con pared ligeramente engrosada por lo que se recomienda gastroscopia.

GASTROSCOPIA: esofagitis péptica grado C y a nivel antral se observa lesión de apariencia umbilicada regular de aspecto submucoso, se toman biopsias: mucosa gástrica normal. Bulbo y segunda porción duodenal normal.

USE: se observa lesión nodular submucosa de aspecto irregular. Se biopsia: acinos pancreáticos con presencia de conductos y ocasionales islotes de Langherhans con configuración lobular. Por lo que es diagnosticada de páncreas ectópico de antro gástrico. Tras 5 días con reposo digestivo comienza con tolerancia y a los 7 días es dada de alta sin dolor abdominal y con tolerancia a dieta normal.

### Discusión

El páncreas ectópico gástrico es una lesión subepitelial poco frecuente, descubierta en forma incidental en la mayoría de

los casos. Como en otras lesiones subepiteliales gástricas, el diagnóstico es difícil. Las biopsias endoscópicas convencionales de la mucosa no son útiles en estos casos. La USE permite determinar características de la lesión, el origen en la pared gástrica pero no determina en forma absoluta el tipo de lesión y si ésta es benigna o maligna por lo que es necesario el estudio histopatológico.

En conclusión podemos decir que el tejido pancreático ectópico es una entidad rara y que es difícil de diagnosticar tanto por su localización variada y la sintomatología propia de cada órgano.

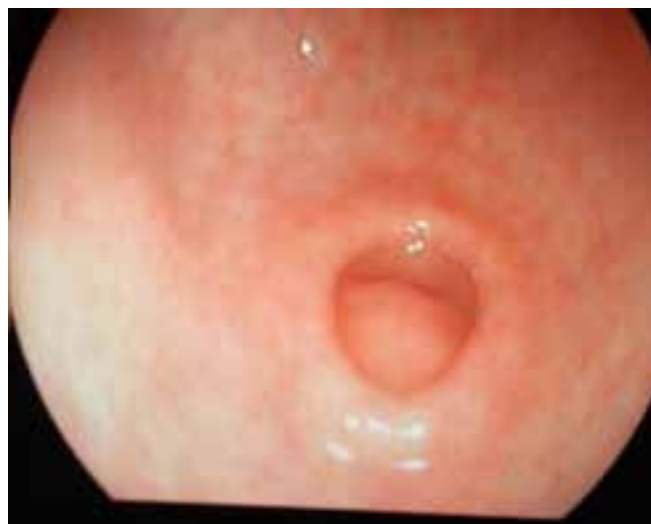

Figura 1

Lesión umbilicada a nivel antral en relación con páncreas ectópico subcutáneo.

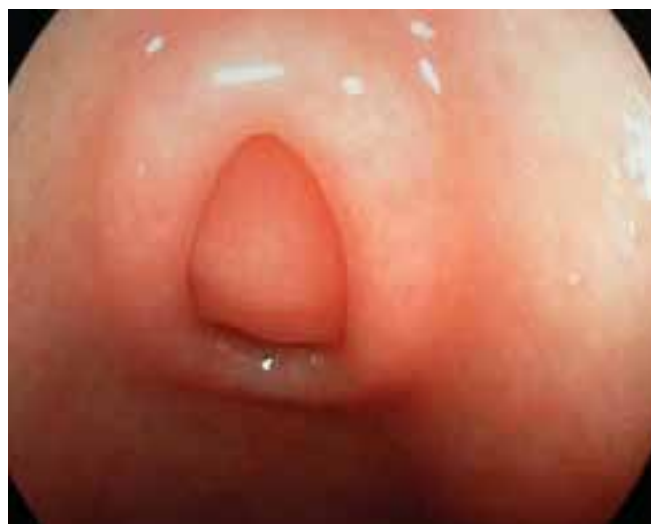

Figura 2

Lesión umbilicada a nivel antral en relación con páncreas ectópico subcutáneo.

**CP-148. DIAGNOSTICO INCIDENTAL DE AMPULOMA TRAS ESTUDIO DE EXTENSION DE CA UTERINO.**

MOSTAZO TORRES, J<sup>1</sup>; VILCHEZ JAIMEZ, M<sup>2</sup>; RUIZ PADILLA, FJ<sup>3</sup>

<sup>1</sup>SERVICIO APARATO DIGESTIVO. ÁREA DE GESTION SANITARIA CAMPO DE GIBRALTAR, ALGECIRAS.

<sup>2</sup>SERVICIO MEDICINA FAMILIAR Y COMUNITARIA. ÁREA DE GESTION SANITARIA CAMPO DE GIBRALTAR, ALGECIRAS.

<sup>3</sup>SERVICIO MEDICINA INTERNA. ÁREA DE GESTION SANITARIA CAMPO DE GIBRALTAR, ALGECIRAS.

**Introducción**

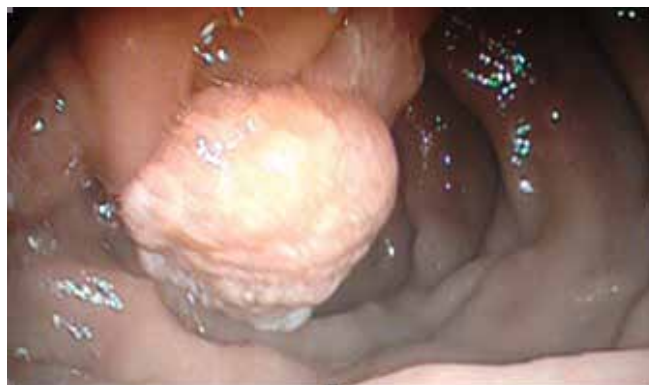Los tumores de la ampolla de Vater se denominan ampulomas, representan el 2% de todos los tumores del tracto digestivo y se pueden originar sobre cualquiera de los tres epitelios (duodenal, pancreático y biliar) que conforman la papila. Estos tumores tienen una especial relevancia clínica, por lo que es fundamental realizar un diagnóstico precoz, una estadificación apropiada y un tratamiento correcto. Presentamos el caso diagnosticado de una forma infrecuente gracias al estudio de extensión de otro proceso neoplásico diferente.

**Caso clínico**

Mujer de 48 años de origen peruano. En seguimiento por Ginecología por sangrado irregular entre menstruaciones, asociado a síndrome constitucional, diagnosticándose finalmente de neoplasia uterina. La paciente en ningún momento se queja de síntomas digestivos, no dolor abdominal, no alteración del hábito intestinal, no ictericia ni coluria. En analítica destacaba hb 10.9, bt 1.5, GGT 189 y FA 145. En estudio de extensión muestra engrosamiento duodenal. En ColangioRMN se observó colédoco de 6 mm con afilamiento distal. Se realizó gastroscopia: a nivel duodenal en torno a la papila gran lesión mamelonada, dura al corte, permite el paso del endoscopio a segunda porción duodenal, se tomaron múltiples biopsias (AP: lesión adenomatosa con displasia de alto grado sin poder descartar adenocarcinoma por escasas muestras). Se solicitó valoración por hospital de referencia pero antes se repitió endoscopia donde se tomó macrobiopsia (AP: describen focos de adenocarcinoma). En hospital de referencia se valoró mediante USE y se decidió por el tamaño, histología y la edad de la paciente su resección quirúrgica realizando duodenopancreatectomía cefálica.

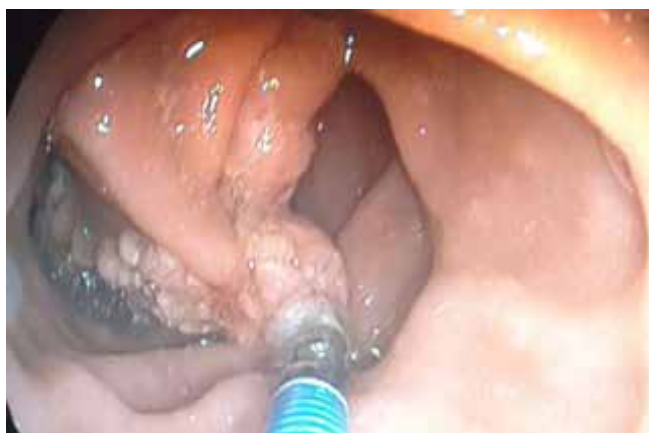**Discusión**

Los ampulomas presentan un mejor pronóstico y una mayor tasa de reseabilidad, en comparación con otros tumores peripapilares, gracias a que presentan síntomas de forma más precoz y a que tienden a ser más diferenciados desde el punto de vista histológico en nuestro caso el diagnóstico precoz se realizó por estudio de extensión de otro proceso tumoral, y no por presentar ningún síntoma digestivo lo que probablemente dado la histología hizo que el pronóstico fuese mejor.



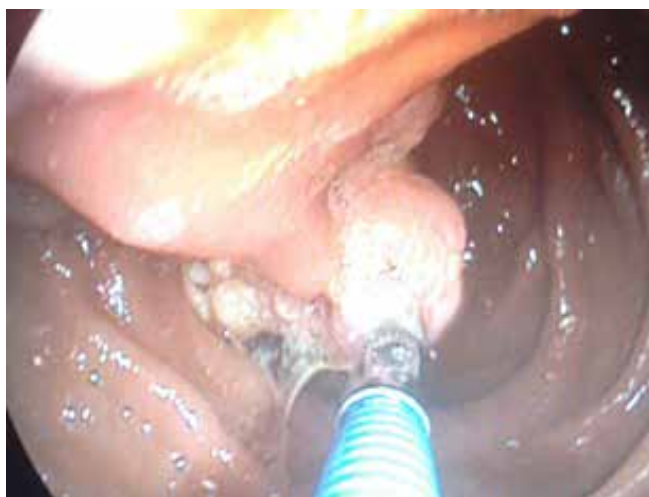**Figura 1**

Lesión mamelonada a nivel de la papila mayor.



**Figura 2**

Lesión mamelonada a nivel de la papila mayor, no da impresión de estar fijo, ya que permite movilización con pinzas.



**Figura 3**

Lesión mamelonada a nivel de la papila mayor.

**CP-149. DIVERTÍCULO DUODENAL COMPLICADO. A PROPÓSITO DE UN CASO.**

VALVERDE-LÓPEZ, F; ARIZA-FERNÁNDEZ, JL; RODRÍGUEZ-SICILIA, MJ; DE TERESA-GALVÁN, J

SERVICIO APARATO DIGESTIVO. COMPLEJO HOSPITALARIO REGIONAL VIRGEN DE LAS NIEVES, GRANADA.

**Introducción**

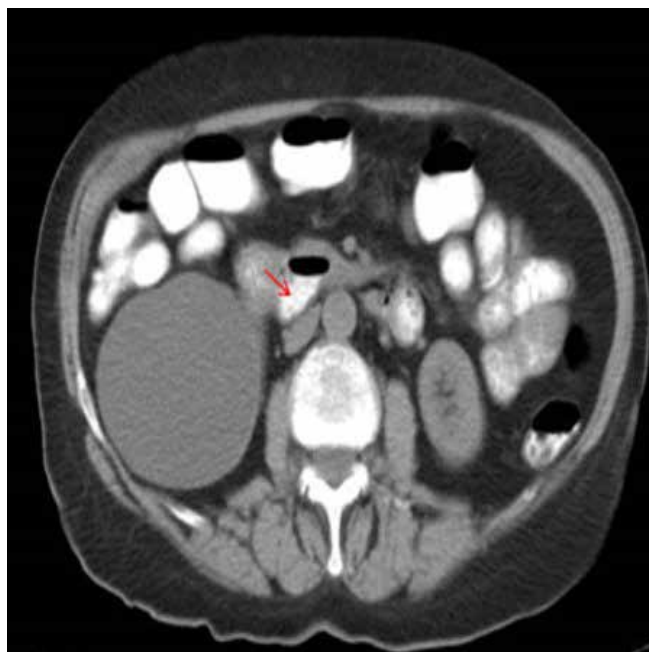El divertículo duodenal se ha descrito en 2-5% de pacientes que se han realizado un tránsito baritado y hasta un 7% de pacientes que se realizan CPRE. La localización duodenal es la más frecuente dentro de los divertículos del intestino delgado y normalmente se localizan cercanos a la papila.

**Caso clínico**

Mujer de 81 años con AP de HTA, ACV sin secuelas, IRC leve, Osteoporosis, sin hábitos tóxicos, en tratamiento con Omeprazol, Furosemida, AAS, Enalapril/HZT, Nicardipino y Simvastatina. Acude a urgencias por dolor abdominal en HD, no irradiado, náuseas y vómitos. Analíticamente destacaba BT 1.04, GOT 546, GPT 332, GGT 91, FA 185, amilasa 3064, siendo diagnosticada de Pancreatitis Aguda. La paciente es hospitalizada, realizándose Ecografía abdominal en la que no se aprecia litiasis vesicular ni coledociana, con hallazgos compatibles con Pancreatitis Aguda sin colecciones. Los Triglicéridos y el calcio eran normales en la analítica. Se realiza ColangioRMN que tampoco evidencia patología litiasica pero sí aprecia ectasia de radicales biliares de primer orden así como dilatación del colédoco (hasta 9 mm) adelgazándose en su trayecto de forma progresiva con divertículo, de unos 4 cm de diámetro mayor, en contacto con el colédoco y unión pancreatobiliar en su tercio distal que podría ocasionar leve compresión extrínseca. La paciente evoluciona favorablemente y es dada de alta siendo valorada en consulta, planteándose la realización de CPRE. Un mes después la paciente acude de nuevo a urgencias con nuevo episodio de Pancreatitis Aguda, realizándose CPRE en la que se aprecian divertículos de gran tamaño con gran distorsión del eje luminal no permitiendo identificar la papila y siendo imposible la realización de esfinterotomía. La paciente es derivada a consulta de cirugía general para tratamiento quirúrgico.

**Discusión**

Aproximadamente el 95% de los divertículos duodenales son asintomáticos. El 5% de los casos sintomáticos suelen presentar ictericia, colangitis o pancreatitis aguda, complicaciones relacionadas con coledocolitiasis, pudiendo presentar también perforación, obstrucción o sangrado gastrointestinal. El diagnóstico se realiza por técnicas de imagen (TAC o RMN) o endoscopia (preferiblemente duodenoscopia). En casos asintomáticos el manejo es conservador, en caso de complicaciones biliopancreáticas (colangitis o pancreatitis aguda recurrente) el tratamiento de primera elección es la esfinterotomía por CPRE pasando al tratamiento quirúrgico en caso de imposibilidad técnica.

**Figura 1**

Ejemplo de divertículo duodenal visualizado por TAC abdominal.

**CP-150. DOLOR ABDOMINAL CRÓNICO: DE UN CASO DE PANCREATITIS AL DIAGNOSTICO DE FIEBRE MEDITERRÁNEA FAMILIAR.**

CHAARO BENALLAL, D; MALDONADO PEREZ, B; CAUNEDO ÁLVAREZ, A; HERRERÍAS GUTIÉRREZ, JM

UGC APARATO DIGESTIVO. COMPLEJO HOSPITALARIO REGIONAL VIRGEN MACARENA, SEVILLA.

**Introducción**

La fiebre mediterránea familiar (FMF) es un trastorno hereditario autoinflamatorio, autosómico recesivo caracterizado por episodios recurrentes de fiebre y serositis. Se manifiesta como episodios de dolor abdominal agudo, pleural, articular o muscular.

La clínica es aguda y los síntomas persisten en un corto periodo de tiempo entre 6-96 horas resolviéndose de forma espontánea, debiéndose realizar un diagnóstico diferencial amplio.

Presentamos el caso de un paciente con diagnóstico de pancreatitis focal y sospecha de pancreatitis crónica, que finalmente es diagnosticado de FMF.

**Caso clínico**

Paciente de 38 años con antecedentes de hipertrigliceridemia bien controlada. Presenta clínica de dolor abdominal intermitente de tipo cólico y periumbilical de dos años de evolución que se acompaña de fiebre intermitente. Ha requerido múltiples consultas y dos ingresos hospitalarios en otro centro donde es diagnosticado de pancreatitis focal y dos colecciones peripáncreaticas de 3 y 8 cm. No se identifican factores causales del episodio de pancreatitis.

Además se observa la existencia de derrame pericárdico moderado.

El paciente inicia clínica de astenia progresiva y dolor en grandes articulaciones. Ante persistencia de cuadro de dolor se le propone laparoscopia exploradora a lo que se niega y consulta en nuestro centro para una segunda opinión. Durante el episodio de dolor las analíticas son normales incluyendo reactantes de fase aguda. Se solicita estudio de inmunidad de vasculitis, estudio de plomo, sarcoidosis, angioedema hereditario, porfiria, alteraciones hormonales y patología infecciosa con serología de brúcela, fiebre Q, rickettsia, VIH y tuberculosis, que son normales.

En colangiografía RMN no se observan alteraciones anatómicas a nivel de páncreas y persisten las colecciones peripancreáticas, así como escaso derrame pericárdico y pleural. En ecoendoscopia se descartan signos de pancreatitis crónica, realizándose vaciado de las colecciones peripancreáticas mediante PAAF. Siendo el líquido normal incluido CEA y ADA.

Se realiza despistaje de amiloidosis con biopsia rectal negativa. No existe eosinofilia periférica, ni en biopsia endoscópica. Finalmente se realiza estudio genético para diagnóstico de síndrome autoinflamatorio, identificándose mutaciones en heterocigosis en la proteína MEFV con diagnóstico final de FMF.

**Discusión**

En este caso no encontramos causa que justifique la pancreatitis focal que presentó el paciente previo al diagnóstico de FMF.

Entre sus antecedentes consta de hipertrigliceridemia pero que en todo momento fue de valores inferiores de 300mg/dL no justificando con estos valores una pancreatitis.

Por lo tanto nos planteamos la posibilidad de la afectación pancreática secundaria a FMF sin embargo no existen reportes al respecto.

**CP-151. EXPERIENCIA EN CPRE EN PACIENTES MENORES DE 18 AÑOS EN UN SERVICIO DE ADULTOS DE UN HOSPITAL DE TERCER NIVEL**

MOSTAZO TORRES, J<sup>1</sup>; VILCHEZ JAIMEZ, M<sup>2</sup>; RAMIREZ BOLLERO, JM<sup>3</sup>

<sup>1</sup>UGC APARATO DIGESTIVO. ÁREA DE GESTION SANITARIA CAMPO DE GIBRALTAR, ALGECIRAS.

<sup>2</sup>UGC MEDICINA FAMILIAR Y COMUNITARIA. ÁREA DE GESTION SANITARIA CAMPO DE GIBRALTAR, ALGECIRAS.

<sup>3</sup>UGC MEDICINA INTERNA. XANIT HOSPITAL INTERNACIONAL, BENALMÁDENA.

**Introducción**

La colangiopancreatografía retrógrada endoscópica (CPRE) es una reconocida herramienta diagnóstica y terapéutica cuyo uso en las dos primeras décadas de la vida es cada vez más común, existiendo pocos datos sobre la seguridad y utilidad de este procedimiento en ellos.

**Material y métodos**

El objetivo es revisar la experiencia en CPRE en niños y adolescentes en un hospital de tercer nivel de adultos. Desde marzo 2010 hasta diciembre 2015 se han realizado en nuestro hospital 13 CPRE en menores de 18 años. Hemos analizado las características demográficas de los pacientes, las indicaciones de la CPRE, sus hallazgos y los procedimientos terapéuticos realizados, así como los resultados obtenidos en la eficacia y seguridad de la técnica.

**Resultados**

Nueve pacientes son mujeres, y cuatro hombres, con una media de 14 años. Todos, salvo uno, se realizaron bajo anestesia general. En 3 casos se utilizaron duodenoscopios laterales pediátricos. En tres ocasiones hubo fallo de canulación de la vía biliar, siendo posible en el siguiente intento. Las indicaciones para su realización fueron: un caso de fístula biliar postcolecistectomía en el que se realizó esfinterotomía biliar; un estudio de pancreatitis aguda recurrente (PAR) con resultado de vía biliar y pancreática normales, realizándose esfinterotomía biliar y pancreática; cuatro casos PAR secundarios a páncreas divisum realizando esfinterotomía de papila menor y colocación de prótesis plástica (2 casos al segundo intento con leve reacción pancreática posterior), cinco casos de ictericia obstructiva por coledocolitiasis realizándose esfinterotomía biliar y extracción de cálculos; dos casos de pancreatitis aguda biliar con coledocolitiasis haciéndose esfinterotomía y extracción de barro biliar. No se produjo ninguna complicación salvo la comentada en los páncreas divisum dos de ellos presentaron pancreatitis postcpre leve resuelta en 48 horas.

**Conclusiones**

La CPRE es una técnica eficaz y segura, en el manejo de la patología biliopancreática en las dos primeras décadas de la vida, cuando es realizada por endoscopistas bien entrenados y dedicados a ella, recomendando realizarla siempre bajo sedación controlada por anestesista.

	Mujeres	Hombres
Sexo	9	4
Edad media (años)	12.7 años	15.6 años
Porcentaje	69%	31%

Indicación	Número	Porcentaje
Fístula biliar	1	7.7%
PAR (doble esfinterotomía)	1	7.7%
PAR P. DIVISUM	4	30.8%
COLEDOCOLITIASIS	5	38.4%
P. AGUDA + COLEDOCOLITIASIS	2	15.4%

**Tabla 1**

## CP-152. EXPERIENCIA EN EL TRATAMIENTO DEFINITIVO DEL PANCREAS DIVISUM (PD) CAUSANTE DE PANCREATITIS AGUDA DE REPETICION (PAR) MEDIANTE CPRE

MOSTAZO TORRES, J<sup>1</sup>; VILCHEZ JAIMEZ, M<sup>2</sup>; PINAZO MARTINEZ, IL<sup>1</sup>

<sup>1</sup>SERVICIO APARATO DIGESTIVO. ÁREA DE GESTION SANITARIA CAMPO DE GIBRALTAR, ALGECIRAS.

<sup>2</sup>SERVICIO MEDICINA FAMILIAR Y COMUNITARIA. ÁREA DE GESTION SANITARIA CAMPO DE GIBRALTAR, ALGECIRAS.

### Introducción

El PD se debe a la falta de fusión de los conductos del páncreas dorsal y ventral embriológico. La mayor parte de las secreciones exocrinas se drenan a través del conducto de santorini y la papila menor al contrario que ocurre en los páncreas normales. La mayor parte de los pacientes con estas alteraciones se mantienen asintomáticos, pero en algunos existe alguna alteración en el drenaje de las secreciones causando PAR.

Evaluación de la eficacia y seguridad del tratamiento del PD causante de PAR mediante CPRE.

### Material y métodos

Revisión de los pacientes que presentaban PAR secundarios a PD en nuestro centro en los últimos 5 años.

### Resultados

Caso 1: Varón 20 años. 4 PA en 6 años. Colocación endoprótesis plástica. PA postCPRE leve. Asintomático 4 años.

Caso 2: Mujer 36 años. 3 PA en 3 años. Colocación endoprótesis plástica al segundo intento sin complicaciones. Asintomática 3 años y medio.

Caso 3: Varón 19 años. 9 PA en 10 años. 5 CPRE en otros centros. Colocación endoprótesis al segundo intento con pancreatitis aguda leve postCPRE. 3 años y medio asintomático.

Caso 4: Mujer 39 años. 5 PA. Colocación endoprótesis al segundo intento sin alteraciones.

Caso 5: Mujer de 14 años. 7 PA. Contactan con nosotros por la lectura de una publicación previa de nuestro centro sobre dicha patología. Se consigue colocación endoprótesis con PA postCPRE leve. Asintomática 1 año.

### Conclusiones

Dada la dificultad para canalizar la papila menor, estas exploraciones se deben de realizar bajo sedación profunda ya sea controlada por endoscopista o por anestesia. En los casos PAR secundarios a PD no se debe de desistir en el tratamiento endoscópico porque en ocasiones no se consigue a la primera o la segunda pero evita el tratamiento quirúrgico más agresivo.

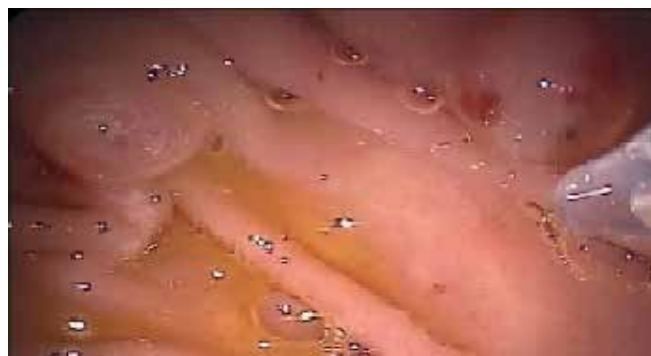

Figura 1

Papila menor (izquierda) y papila mayor (derecha) en un mismo plano.

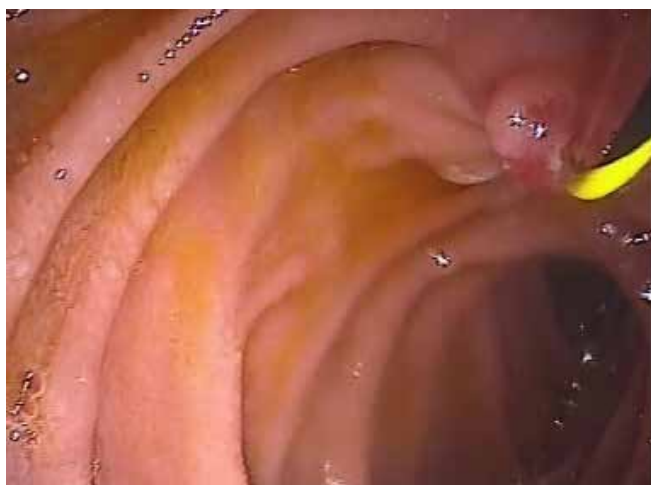

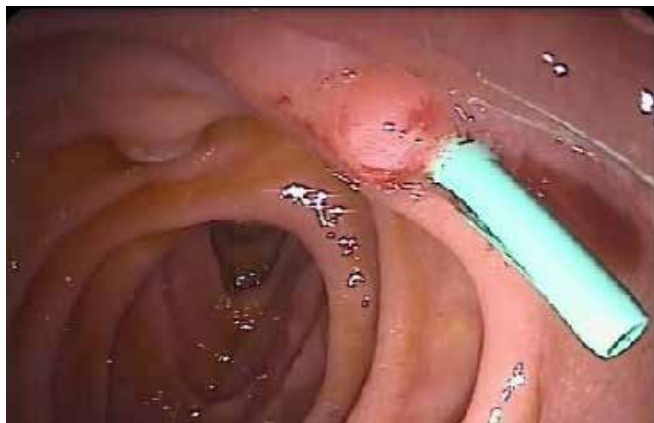
Figura 2

Canalización de papila menor mediante guía.

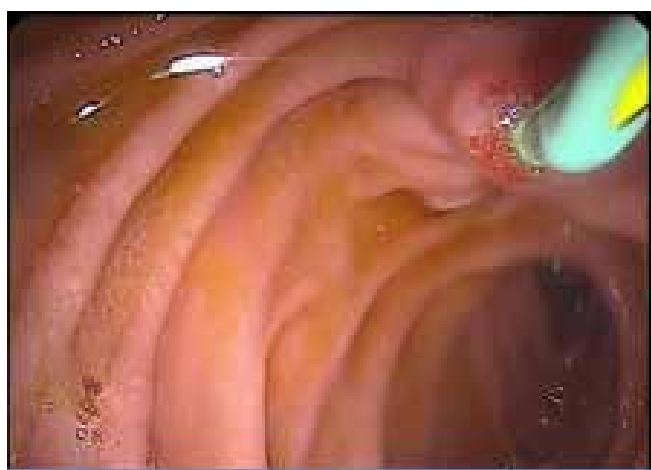

Figura 3

Colocación de prótesis plástica sobre guía.



**Figura 4** Prótesis plástica en papila menor. Tratamiento definitivo.

**CP-153. FÍSTULA COLECISTOCUTÁNEA COMO MANIFESTACIÓN INFRECIENTE DEL CARCINOMA DE VESÍCULA BILIAR**

VALDÉS DELGADO, T; BENÍTEZ RODRÍGUEZ, B; BELLIDO MUÑOZ, F; APARCERO LÓPEZ, R; CAUNEDO ÁLVAREZ, Á; ROMERO GÓMEZ, M

SERVICIO APARATO DIGESTIVO. COMPLEJO HOSPITALARIO REGIONAL VIRGEN MACARENA, SEVILLA.

**Introducción**

La fístula colecistocutánea (FCC) es una entidad rara asociada a complicaciones infecciosas de la vesícula biliar, siendo excepcional su asociación con neoplasias de vesícula con extensión local a pared, como en el siguiente caso.

**Caso clínico**

Mujer de 86 años con antecedentes de hipertensión arterial y poliartrrosis. Ingresa por dolor abdominal y tumefacción en hipocondrio derecho de 2 semanas de evolución con pérdida de 4 Kg en 4 meses. No presentaba fiebre, ni ictericia ni coluria. No alteración del hábito intestinal. Parámetros analíticos normales. En la exploración se palpa masa en hipocondrio derecho.

En TAC de abdomen se observa vesícula biliar de morfología irregular con paredes engrosadas y varias litiasis en su interior, que contacta y destruye la pared abdominal anterior y fistuliza colon a nivel de la flexura hepática (Figuras 1-2). Se procede a realización de drenaje quirúrgico percutáneo que no es efectivo, presentando al tercer día fístula a pared anterior con débito purulento y rectorragia franca y masiva de varios días de evolución.

El TAC de control revela aumento de las colecciones perivesiculares y del absceso en tejido subcutáneo de pared abdominal, con imagen de la litiasis cálcica en dicha localización (Figuras 3-5).

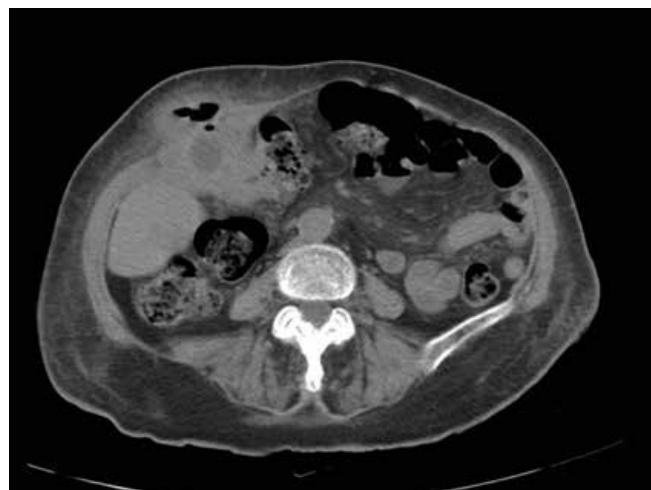La colonoscopia revela mucosa sugestiva de infiltración neoplásica en ángulo hepático cuya biopsia confirma adenocarcinoma de vesícula biliar moderadamente diferenciado (Figuras 6-7).

**Discusión**

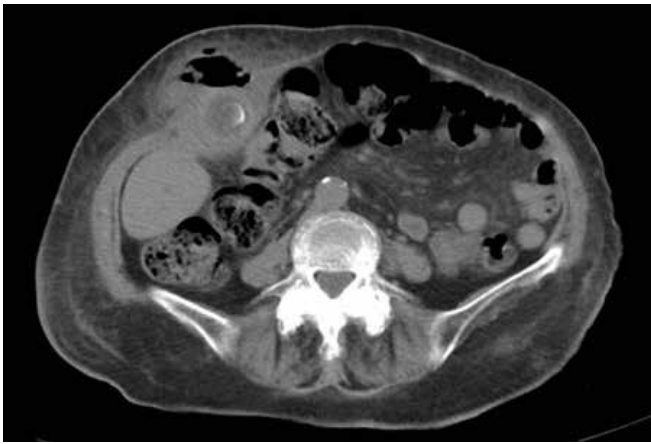A pesar de no ser una forma habitual de presentación, se han descrito casos aislados de FCC secundaria a carcinoma vesicular. Esta entidad es cada vez menos frecuente debido al diagnóstico temprano y manejo quirúrgico de la coledocistitis. Se presenta fundamentalmente como complicación de un proceso inflamatorio litiasico, siendo muy inusual su asociación con el carcinoma vesicular.

En este proceso se pueden ver afectadas estructuras vecinas con formación de fístulas internas y más raramente con fístulas externas hacia pared abdominal, pudiendo observarse cálculos en pared abdominal, como en este caso. Entre el diagnóstico diferencial ante fistulización externa debemos descartar quiste epidérmico infectado, granuloma piógeno, tuberculoma de descarga, carcinoma metastásico costal y osteomielitis costal.

La mortalidad de esta enfermedad se relaciona con el grado de diseminación tumoral locorregional. La presencia de masas en hipocondrio derecho (como en nuestro caso) se asocia con una irresecabilidad del tumor. Se considera la colecistectomía radical extensa como tratamiento de elección, en este caso se desestimó una segunda intervención para realización de cirugía radical dada la edad y estado general de paciente, además de lo avanzado de la enfermedad.

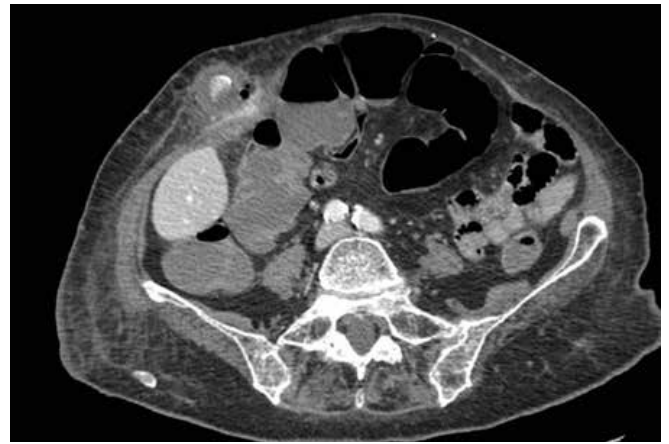

**Figura 1** TAC Abdominal s/c iv: El fundus vesicular contacta con pared abdominal anterior, con destrucción y abscesificación a dicho nivel. Pérdida del plano graso entre vesícula y colon del ángulo hepático.



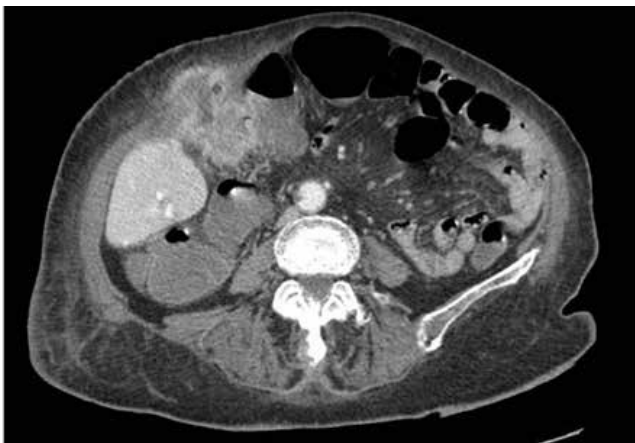
**Figura 2**

TAC abdominal s/c iv: Mismo hallazgos descritos en Figura 1, añadir la presencia de varias litiasis cálcica en la luz de vesícula biliar.



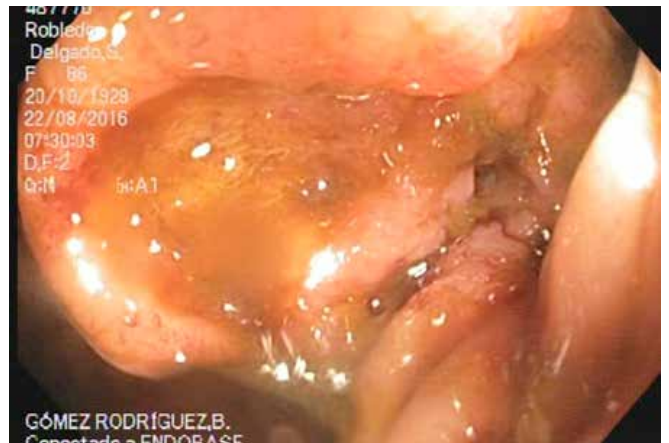**Figura 5**

TAC Abdominal c/c iv: Litiasis cálcica en interior del absceso del tejido subcutáneo de pared abdominal anterior.



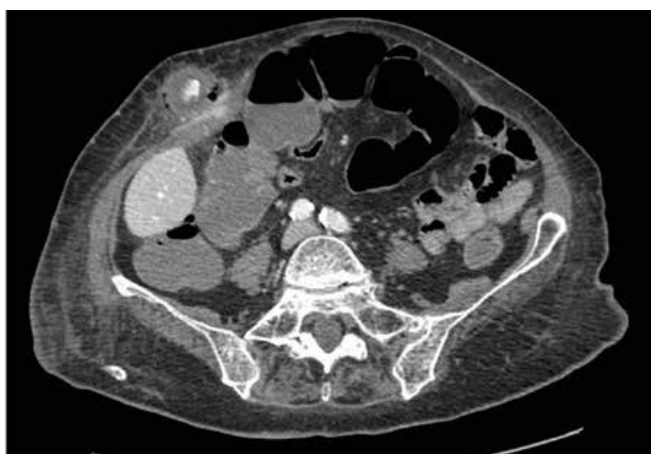**Figura 3**

TAC abdominal c/c iv: Vesícula biliar de aspecto muy heterogéneo, paredes mal definidas, con colección que fistuliza tejido celular subcutáneo de pared anterolateral derecha con absceso de 3.6 x 3 cm.



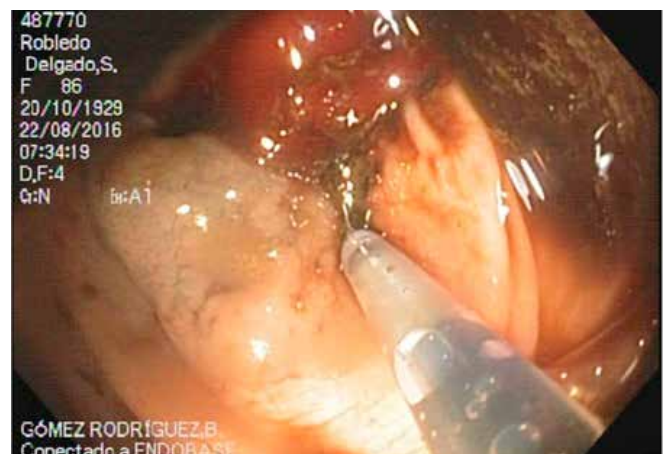**Figura 6**

Colonoscopia: En ángulo hepático se aprecia lesión ulcerada que estenosa la luz con sangrado espontáneo, de aspecto infiltrativo.



**Figura 4**

TAC abdominal c/c iv: La litiasis cálcica que en el estudio previo se objetivaba en la vesícula biliar se encuentra ahora en el interior del absceso subcutáneo.



**Figura 7**

Colonoscopia: Lesión sugestiva de neoplasia de colon vs infiltración de neoplasia de la vecindad.

**CP-154. ICTERICIA INDOLORA CON RESULTADO INESPERADO**

CABALLERO MATEOS, AM; JIMÉNEZ ROSALES, R; RODRÍGUEZ SICILIA, MJ; DE TERESA GALVÁN, J

SERVICIO APARATO DIGESTIVO. COMPLEJO HOSPITALARIO REGIONAL VIRGEN DE LAS NIEVES, GRANADA.

**Introducción**

La ictericia indolora es una forma frecuente de presentación de patologías malignas, sin embargo existen otras posibilidades que se deben tener en cuenta.

**Caso clínico**

Varón de 64 años que acude a urgencias por ictericia de piel y mucosas indolora de pocos días de evolución, coluria y acolia. Refiere molestias abdominales difusas desde hace años y pérdida de unos diez Kg en los últimos dos meses.

Al ingreso destacaba BT 8mg/, BD 8.6mg/dl, GOT 95 ui/l, GPT 181 ui/l, GGT 575 ui/l, FA 267 mg/dl. La ecografía abdominal detecta una vía biliar intra y extrahepática dilatadas y colédoco de 9mm hasta su porción intrahepática. Se visualiza imagen nodular en proceso uncinado de 20 x 21 mm sugerente de tumor ampular.

Se realiza ecoendoscopia, que describe una imagen sospechosa de masa de 20 mm donde se realizan cinco pases PAAF aguja de 25 g con obtención de escaso material para estudio. El páncreas es heterogéneo y con tendencia a la lobularidad. El estudio anatomopatológico describe hallazgos sugerentes de colangiocarcinoma, aunque las células de aspecto neoplásico están escasamente representadas en la muestra.

El PET-TC no observa ningún foco de actividad tumoral macroscópica. El TC con contraste no encuentra en ninguna de las fases la lesión nodular de 2 cm descrita en la ecografía.

Durante el ingreso el paciente va tornando una coloración más icterica, la bilirrubina total llega a alcanzar 33.6mg/dl. Se decide drenar la vía biliar mediante CPRE y colocación de tubo de drenaje plástico de 10 Fr.

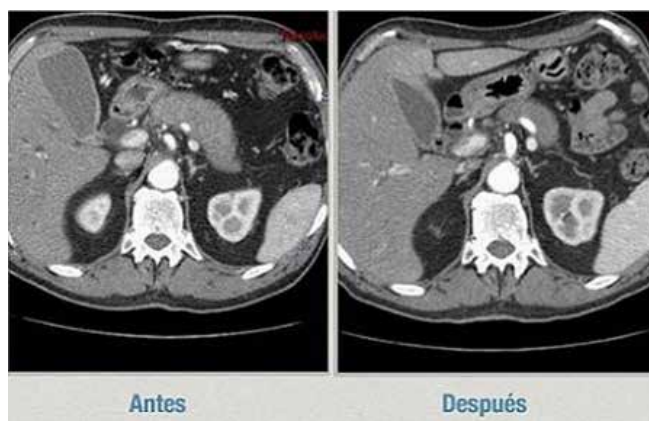
En una nueva ecoendoscopia se observa páncreas con marcado engrosamiento, hipocogénico, irregular, lobulado; sin identificarse la masa descrita previamente. Se realiza PAAF de cabeza-cuerpo, que describe infiltrado inflamatorio de predominio linfocitario compatible con pancreatitis. Simultáneamente llegaban resultados analíticos con una IgG4>144mg/dl.

Con estos resultados se comienza corticoterapia a altas dosis. Tras diez días se realiza TC de control donde se aprecia mejoría radiológica significativa. Tras 18 días de tratamiento y casi normalización de bilirrubina se deriva al alta.

**Discusión**

La forma de presentación de la pancreatitis autoinmune (en este caso del tipo 1) es la obstrucción distal de la vía biliar; sin embargo

dada su baja prevalencia y los resultados incongruentes de las pruebas diagnósticas el diagnóstico final fue dificultoso.



**Figura 1** Imagen TC pre y postratamiento con corticoides iv. Se observa cambio significativo en el tamaño pancreático.

**CP-155. LA HEMOBILIA COMO COMPLICACIÓN INFRECUENTE DE LA COLANGIOGRAFÍA TRANSHEPÁTICA PERCUTÁNEA**

SÁNCHEZ TORRIJOS, YM<sup>1</sup>; LEÓN MONTAÑÉS, R<sup>1</sup>; ONTANILLA CLAVIJO, G<sup>1</sup>; LÓPEZ RUÍZ, TJ<sup>2</sup>; BOZADA GARCÍA, JM<sup>1</sup>; IGLESIAS LÓPEZ, Á<sup>2</sup>

<sup>1</sup>UGC APARATO DIGESTIVO. COMPLEJO HOSPITALARIO REGIONAL VIRGEN DEL ROCÍO, SEVILLA.

<sup>2</sup>UGC RADIOLOGÍA INTERVENCIONISTA. COMPLEJO HOSPITALARIO REGIONAL VIRGEN DEL ROCÍO, SEVILLA.

**Introducción**

La colangiografía transhepática (CTH) se utiliza actualmente para tratar la ictericia obstructiva cuando la colangiografía retrógrada endoscópica (CPRE) resulta fallida. Sus complicaciones son infrecuentes, destacando la sepsis y la hemobilia severa.

A continuación presentamos un caso de un paciente con dicha complicación tras técnica de rendez-vous mediante dicho procedimiento.

**Caso clínico**

Paciente varón de 87 años con buena calidad de vida, colecistectomizado, que ingresa por dolor en hipocondrio derecho, asociado a náuseas e ictericia, sin fiebre ni síndrome constitucional. En la ecografía y colangioRM destacaba dilatación de vía biliar intra y extrahepática con coledocolitiasis múltiple, y tras intento fallido de CPRE, se realizó la misma guiada por técnica de rendez-vous mediante acceso percutáneo por CTH. Se realizó esfinterotomía con sangrado importante posterior, desestimando otras técnicas terapéuticas en ese mismo acto, colocando stent de 10F x 7cm.

Nueve días después el paciente presenta anemización sin exteriorización, con ascenso de la bilirrubina, dolor abdominal, vómitos y leucocitosis, descartando complicaciones por ecografía. Posteriormente comienza con melenas de fondo rojo e inestabilidad hemodinámica, visualizando gran coágulo adherido a la papila, inyectando adrenalina diluida perilesional (se consideró sangrado tardío post-esfinterotomía). Seis horas después, presentó de nuevo la misma clínica, extrayéndose esta vez el coágulo mediante asa de polipectomía (formaba gran molde ocupando completamente el colédoco), saliendo bilis grumosa tras su completa extracción. Posteriormente, tras visualizar el sangrado pulsátil y de alto débito proveniente de la papila, se trató con adrenalina diluida perilesional y 3 hemoclips, con cese del mismo.

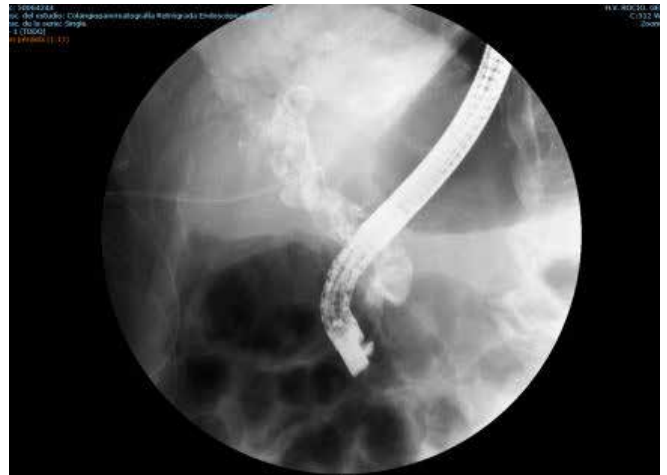Al día siguiente, el paciente presentó la misma sintomatología, sospechando finalmente una hemobilia post-CTH (severidad del sangrado, pulsatividad del mismo en la endoscopia y refractariedad al tratamiento); se realizó arteriografía urgente, objetivando fístula arterioiliar entre la rama distal de la arteria hepática derecha y la vía biliar intrahepática, tratándola exitosamente con coils fibrados.

**Discusión**

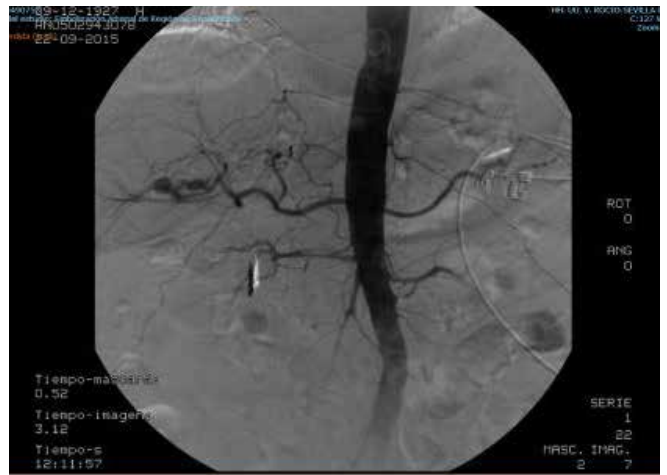La hemobilia es una complicación de la CTH infrecuente, con una incidencia de 2,31%, que puede llegar a ser muy grave (mortalidad de hasta el 50%).

La clínica típica sería hemorragia digestiva alta de alto débito, con inestabilidad hemodinámica y dolor local intenso, pero también se puede presentar como ictericia, colangitis y pancreatitis, por la obstrucción e irritación que produce el contenido hemático en la vía biliar, lo que dificulta aún más el diagnóstico.

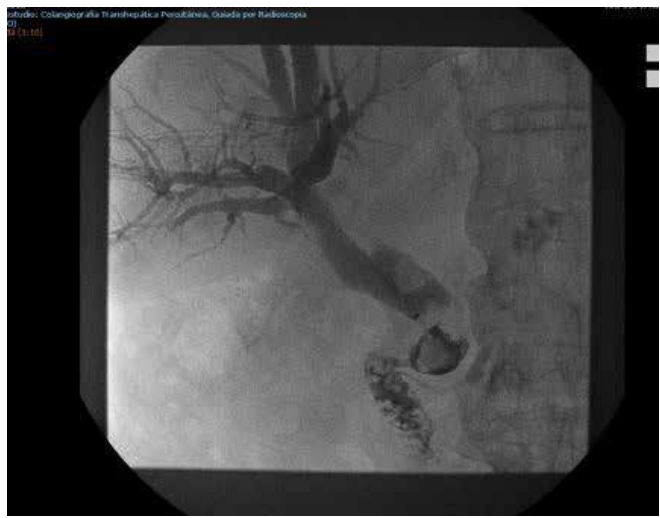La arteriografía debe realizarse lo más precozmente posible, dado que es la prueba de elección para el diagnóstico definitivo y la terapéutica posterior (la embolización selectiva de la arteria dañada).



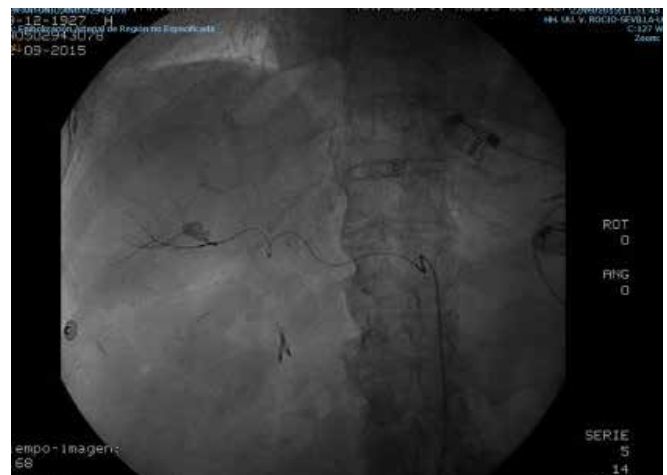**Figura 2** Imagen CPRE.



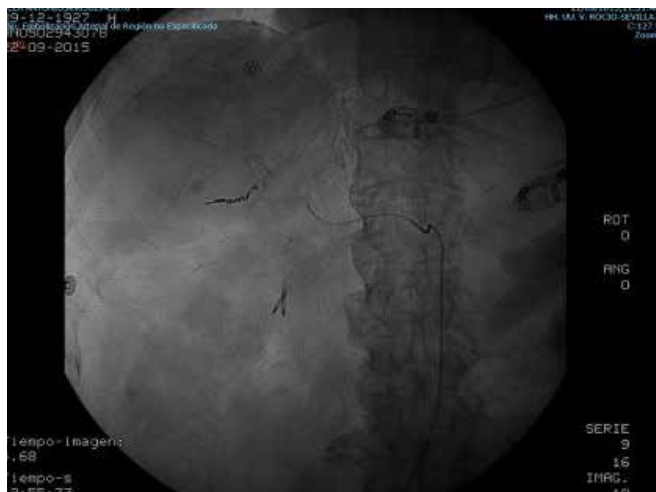**Figura 3** Arteriografía.



**Figura 1** Imagen CTH.



**Figura 4** Arteriografía selectiva.



**Figura 5**

Colocación de coils.

**CP-156. MANEJO CONSERVADOR MEDIANTE DRENAJE TRANSPAPILAR DE PSEUDOQUISTE PANCREÁTICO CON EXTENSIÓN MEDIASTÍNICA.**

CARNERERO RODRIGUEZ, JA; RAMÍREZ RAPOSO, R; VIEJO ALMANZOR, A; BONILLA FERNÁNDEZ, A; DÍAZ JIMÉNEZ, AJ; LEAL TÉLLEZ, J; RODRÍGUEZ RAMOS, C; SORIA DE LA CRUZ, MJ

UNIDAD INTERCENTROS APARATO DIGESTIVO. HOSPITAL PUERTA DEL MAR, CÁDIZ.

**Introducción**

La extensión de pseudoquistes (PQ) pancreáticos hacia mediastino es una entidad rara, con una incidencia estimada del 6-14% de todas las colecciones, siendo mayor en pancreatitis crónicas de origen etílico. Puede producirse una fístula pancreático-pleural tras disrupción del Wirsung con extensión de la secreción pancreática hacia el tórax, alimentando al pseudoquiste a través de aberturas anatómicas del diafragma, con graves complicaciones que incluyen digestión inflamatoria de la pared aórtica y esofágica (1), malnutrición y sepsis.

**Caso clínico**

Mujer de 46 años fumadora de 40 cigarrillos/día y consumidora de 60gr de alcohol/día, con antecedentes de esplenectomía y dos episodios de pancreatitis aguda alcohólica. En el último de ellos se detectó un PQ en mediastino inferior de 15x5cm (craneocaudal-anteroposterior) que fue manejado de forma conservadora.

Ante el tamaño mantenido, fue remitida a nuestra UGC para valoración. Asintomática y con exploración física anodina, presentaba al ingreso además de la colección, derrame pleural derecho. Se realizó ecoendoscopia con punción del PQ confirmándose amilasa elevada y descartándose infección tanto en

citobioquímica como cultivo. Estudio del derrame pleural, estéril. Mediante CPRE se confirmó disrupción del Wirsung a nivel de cuello y cola pancreática, colocándose endoprótesis transpapilar (2).

A las 48 horas, la paciente presentó disnea progresiva y aumento del derrame pleural (3). Analíticamente ascenso marcado de RFA. Se realiza nueva toracocentesis diagnóstica con datos de empiema, amilasa>3.000 y crecimiento de *Cándida albicans*. Ante hipoxemia severa se colocó drenaje pleural en UCI con débito total de 2.200cc.

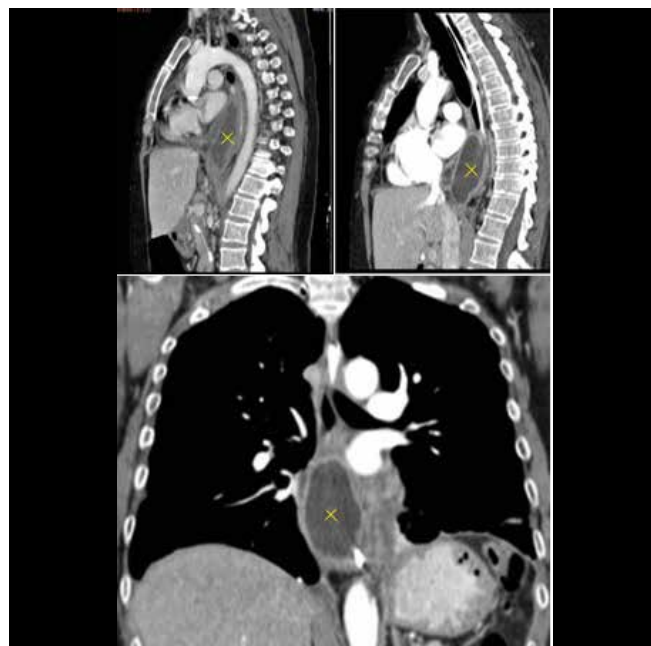
Tras recuperación del evento agudo, fue derivada a Cirugía Pancreática de Hospital de referencia para valoración de intervención quirúrgica, que fue desestimada tras estabilización clínica de la paciente y ligera reducción en el tamaño del PQ (4).

**Discusión**

El pseudoquiste pancreático mediastínico fue descrito por primera vez en 1951, existiendo menos de 50 casos publicados. Los síntomas son generalmente secundarios a la compresión o invasión de estructuras adyacentes, variando su presentación clínica desde leves molestias torácicas hasta situaciones potencialmente mortales como derrame pleural masivo, taponamiento cardiaco o hemotorax.

El TAC y la RMN son las exploraciones que presentan mayor precisión diagnóstica informando de localización, tamaño y posibles trayectos fistulosos del pseudoquiste.

El tratamiento debe ser individualizado dada la baja prevalencia de esta entidad, incluyendo nutrición enteral y somatostatina/análogos para reducir la secreción pancreática, prótesis pancreática si existe disrupción del conducto y, ante fracaso del tratamiento médico, cirugía, la cual es curativa en el 80-90% de los casos pero presenta una mortalidad cercana al 10%.



**Figura 1**

Relaciones anatómicas de PQ pancreático herniado a mediastino.

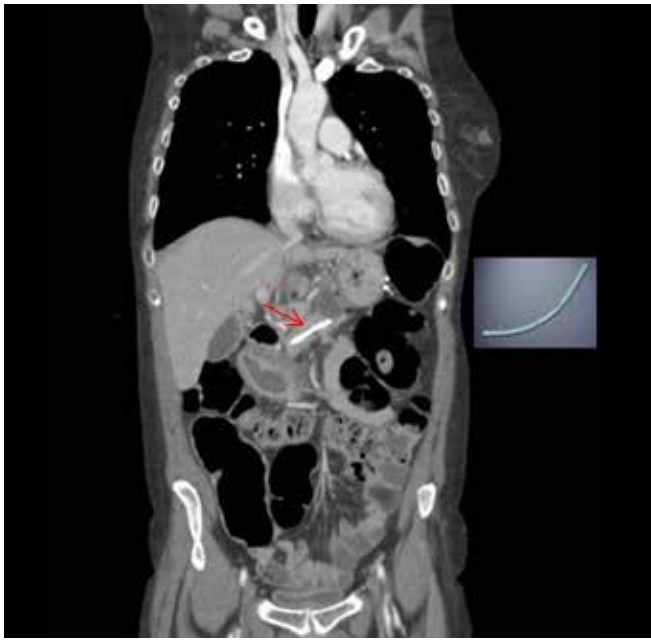


Figura 2

Endoprótesis transpapilar pancreática.

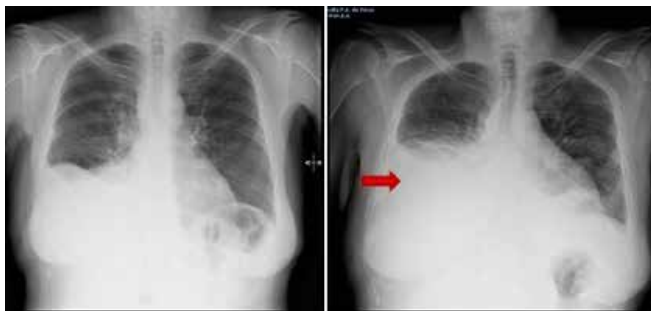

Figura 3

Empeoramiento del derrame pleural.

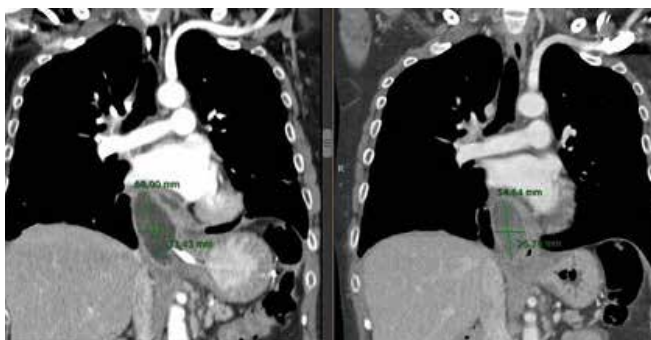


Figura 4

Reducción en el tamaño del PQ y resolución de las pequeñas colecciones asociadas con el drenaje pancreático colocado endoscópicamente.

## CP-157. MEDISTINITIS SECUNDARIA A PANCREATITIS AGUDA. A PROPOSITO DE UN CASO.

MINGUEZ CORTES, JM<sup>1</sup>; ACOSTA BAZAGA, EM<sup>2</sup>; BERNAL, E<sup>3</sup>

<sup>1</sup>SERVICIO APARATO DIGESTIVO. HOSPITAL COMARCAL DE LA AXARQUÍA, VÉLEZ-MÁLAGA.

<sup>2</sup>SERVICIO NEUMOLOGÍA. COMPLEJO HOSPITALARIO REGIONAL DE MÁLAGA, MÁLAGA.

<sup>3</sup>SERVICIO APARATO DIGESTIVO. HOSPITAL ALTO GUADALQUIVIR, ANDÚJAR.

### Introducción

Los pseudoquistes de páncreas representan el 75% de las lesiones quísticas del páncreas, se localizan en el interior del abdomen y aparecen tras episodios de pancreatitis agudas o en pancreatitis crónicas. Se han descrito muy pocos casos en la literatura de extensión a otras zonas como pueden ser el mediastino.

Podemos sospechar esta extensión en pacientes que presenten cuadro de disnea, dolor torácico o incluso disfagia. Es muy importante la sospecha clínica y relacionar el cuadro con episodios previos de dolor abdominal dado que puede ser diagnosticado de forma tardía, lo que conllevaría a un empeoramiento del pronóstico del paciente.

### Caso clínico

Paciente de 47 años que acude al servicio de Urgencias por Tos y Expectoración y fiebre de hasta 39 °. Dolor abdominal en los días previos con irradiación hacia espalda. Disnea de mínimos esfuerzo y ortopnea.

ACR: crepitantes en bases y algunos roncus dispersos en resto de campos pulmonares.

En la analítica solo destaca la leucocitosis y el aumento de la PCR.

TAC ABDOMINAL: Fístula en cola pancreática. Colección que asciende en continuidad con curvatura mayor gástrica y que atraviesa el hiato gastroesofágico.

TAC TORAX: Derrame pleural bilateral. Aumento de la atenuación de la grasa en mediastino en contigüidad con colección peripancreática. Mediastinitis secundaria al proceso pancreático.

PUNCIÓN LÍQUIDO PLEURAL: Líquido claro con características de traslado y .Amilasa elevada.

### Discusión

En teoría los pseudoquistes mediastínicos se producen por la ruptura de los conductos pancreáticos al espacio retroperitoneal y el líquido pancreático asciende al mediastino a través del hiato diafragmático aórtico o esofágico. Hasta ahora se han descrito unos 40 casos en la literatura.

Los síntomas se producen generalmente por la compresión y ocupación mediastínica que provoca y suelen ser:

- Disfagia,

- Pseudoacalasia.
- Dolor torácico.
- Disnea.

El diagnóstico debe sospecharse en pacientes que presenten estos síntomas y tengan antecedentes recientes de pancreatitis agudas o crónicas.

La primera prueba de imagen que suele realizarse es una radiografía de tórax; sin embargo, la prueba que nos dará el diagnóstico casi de certeza es una TAC tóraco-abdominal que tiene una sensibilidad de un 90%-95%, y además aporta información acerca de la localización del pseudoquistes y de su relación con los órganos vecinos.

No se han podido establecer unas pautas de tratamiento debido a su escasa frecuencia aunque la resolución espontánea es poco frecuente.

El tratamiento no quirúrgico incluye Drenaje Percutáneo guiado por ecografía-TAC o Drenaje Endoscópico si no fuera posible el tratamiento sería Quirúrgico.

**CP-158. METASTASIS CUTANEAS, RARA MANIFESTACIÓN DE TUMORES DIGESTIVOS**

MOSTAZO TORRES, J<sup>1</sup>; OMONTE GUZMAN, E<sup>2</sup>; PINAZO MARTINEZ, I<sup>1</sup>; BOCANEGRA VINIEGRA, M<sup>3</sup>; MORCILLO JIMENEZ, E<sup>3</sup>; SANCHEZ GARCIA, O<sup>3</sup>; TENORIO GONZALEZ, E<sup>3</sup>

<sup>1</sup>UGC APARATO DIGESTIVO. ÁREA DE GESTION SANITARIA CAMPO DE GIBRALTAR, ALGECIRAS.

<sup>2</sup>UGC APARATO DIGESTIVO. ORGANIZACIÓN SANITARIA INTEGRADA ALTO DEBA, ARRASATE/MONDRAGÓN.

<sup>3</sup>UGC APARATO DIGESTIVO. COMPLEJO HOSPITALARIO REGIONAL DE MÁLAGA, MÁLAGA.

**Introducción**

Las manifestaciones cutáneas más importantes relacionadas con el cáncer de páncreas son la ictericia y el prurito debidos a la obstrucción biliar. En algunos casos, pueden asociarse cuadros de pancreatitis y tromboflebitis migratoria superficial. Las metastasis cutáneas (MC) son poco frecuentes y, cuando ocurren, tienen lugar generalmente en la región periumbilical.

**Caso clínico**

Varón de 62 años con cirrosis hepática enólica con signos de hipertensión portal y HDA ulcerosa en febrero 2016 (biopsias: gastritis crónica).

Derivado a Dermatología por lesiones nodulares de un mes de evolución de predominio periumbilical asintomáticas que se biopsian: adenocarcinoma moderadamente diferenciado con positividad para CEA, CK7-20 y negatividad para TTF1, compatibles con metastasis cutáneas (nódulos de la hermana María José).

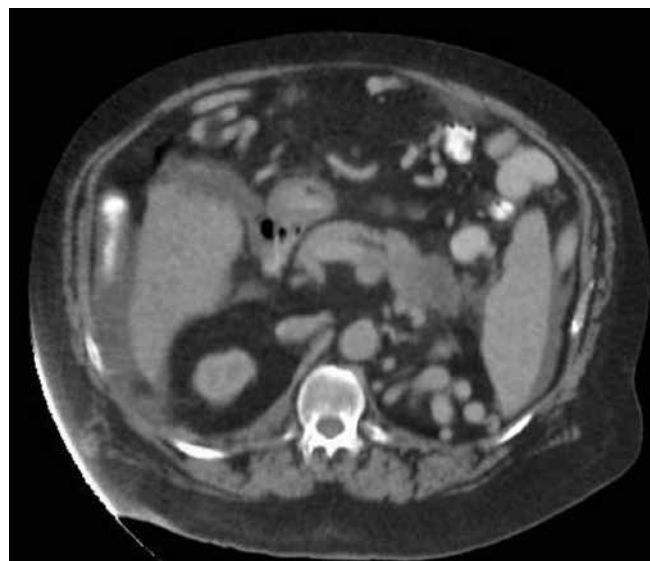
Se repite EDA: Mucosa de fundus y cuerpo sin alteraciones significativas. A nivel de antro en zona de curvatura mayor hacia extendiéndose hacia cara posterior se evidencia alteración de los pliegues con engrosamiento de la misma edema y el reticulación superficial, se toman múltiples biopsias (AP: inflamación crónica inespecífica)

Se amplía estudio con TC toracoabdominal: Lesión focal en cola pancreática, descartar neoplasia. Nódulos pulmonares bilaterales. Hernia umbilical con densidades de partes blandas en la grasa herniaria probablemente metastásicas. Signos de hepatopatía crónica con hipertensión portal. Ascitis. Moderado derrame pleural derecho. Ginecomastia bilateral.

Ante dichos hallazgos se deriva el paciente a Unidad de Paliativos con una evolución fatal de rápida instauración.

**Discusión**

El 1-9% de las neoplasias puede dar metastasis cutáneas. De presentarlas, el hasta el 52% se relacionan con tumores digestivos. Por ello están importante una vez detectadas realizar una correcta anamnesis y estudio complementario, aunque desafortunadamente, la detección del nódulo de la hermana María José suele tener mal pronóstico por lo avanzado del tumor primario a pesar de ser en muchos casos la primera manifestación.



**Figura 1** TC.

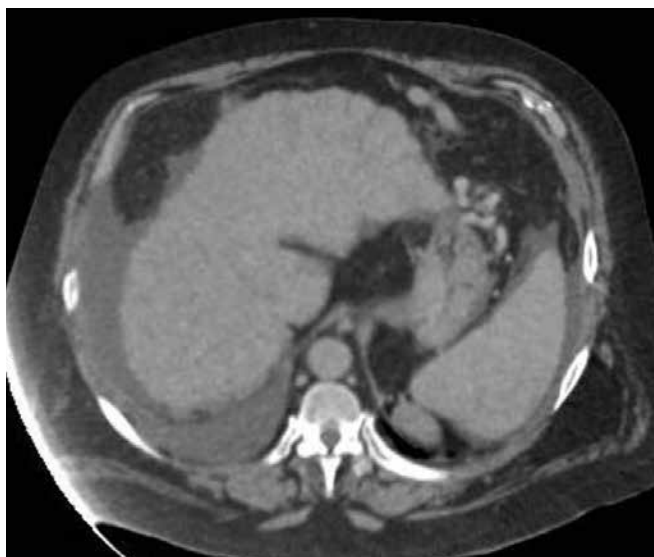

Figura 2

TC 2.

### CP-159. METASTASIS PANCREÁTICA DE CARCINOMA EPIDERMÓIDE DE PULMÓN

PINAZO MARTINEZ, IL; MOSTAZO TORRES, J; VILCHEZ JAIMEZ, M

UGC APARATO DIGESTIVO. ÁREA DE GESTION SANITARIA CAMPO DE GIBRALTAR, ALGECIRAS.

#### Introducción

La neoplasia pulmonar es uno de los tumores más frecuentes. La clínica asociada puede deberse al tumor 1º, a su extensión o a las manifestaciones paraneoplásicas.

El páncreas es una localización poco frecuente de asiento de metástasis. Solo un 17% corresponden a metástasis de cáncer de pulmón, siendo el subtipo epidermoide el menos frecuente.

#### Caso clínico

Varón de 75 años que acude a Urgencias por dolor abdominal intenso y hemoptisis autolimitada.

AP: Tabaquismo, HTA, DL, Cardiopatía isquémica.

Se realiza ecografía abdominal que se convierte en TC abdominal donde se aprecia moderado aumento del diámetro antero-posterior del páncreas a nivel del cuerpo de unos 32 mm con leve dilatación 2º del Wirsung y de la vía biliar intra y extrahepática, sin adenopatías locorregionales. En análisis de control no presenta perfil hepático o amilasa alterados.

Se decide ingreso para completar estudio. En TC torácico se evidencia consolidación parenquimatosa de atenuación heterogénea en ápex

del LII sin permeabilidad del bronquio segmentario correspondiente que se cataloga de Ca. Epidermoide tras realización de broncoscopia donde se evidencia masa intrabronquial de la que se toman BAS y cepillado.

Se amplía estudio con PET que presenta captaciones patológicas en LII pulmonar coincidiendo con consolidación parenquimatosa previamente descrita, cabeza de páncreas, dos áreas a nivel costal y una captación relacionada con ganglio subcarinal.

Con estos resultados y tras consultar con Digestivo se decide realización de ecoendoscopia evidenciando masa sólida con áreas de necrosis de 60 mm en área pancreática sin otras alteraciones que se biopsias con AP compatible con infiltrado de carcinoma epidermoide.

Remarcar que a pesar del rápido estudio realizado en el paciente la lesión pancreática creció significativamente desde el inicio del cuadro.

Tras la revisión de las pruebas realizadas y ante la imposibilidad de tratamiento quirúrgico se derivó al paciente Oncología.

#### Discusión

El desarrollo de metástasis pancreáticas es poco frecuente (3% aproximadamente de las enfermedades malignas), siendo el cáncer de pulmón, colon, mama o riñón los primarios más frecuentes. Habitualmente suelen ser asintomáticas aunque se han descrito casos de diagnóstico de las mismas en relación con cuadros de colestasis o pancreatitis aguda.

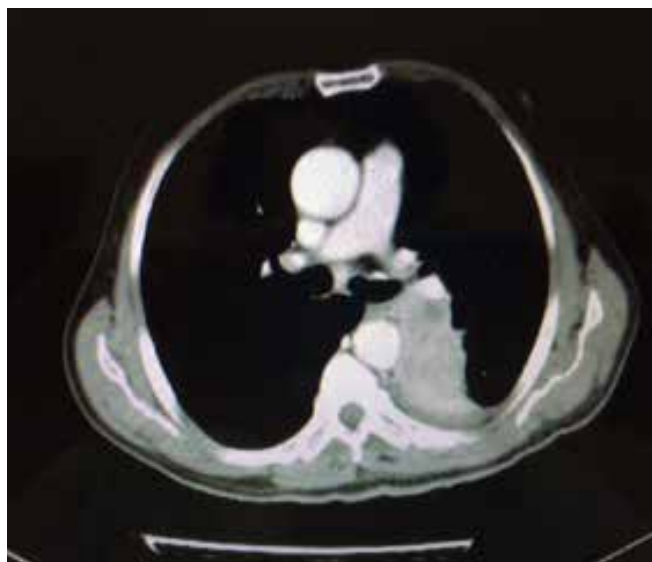


Figura 1

Consolidación pulmonar.

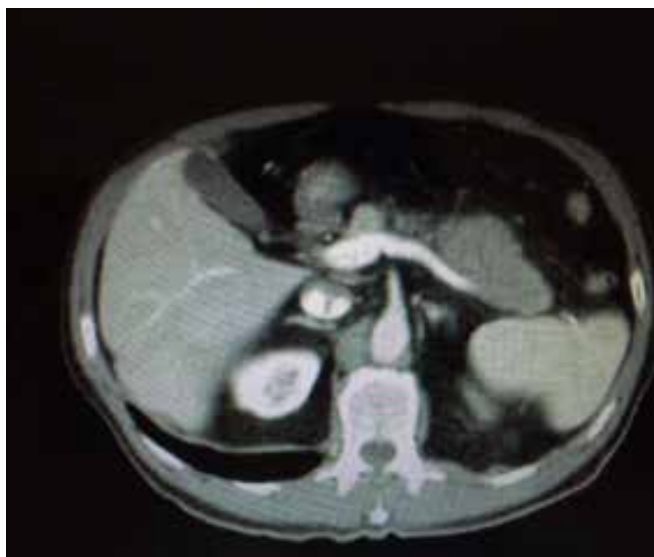

Figura 2

Masa pancreática.

**CP-160. PANCREATITIS AGUDA DE ETIOLOGIA INFRECUENTE: SHOCK ANAFILACTICO TRAS LA INGESTA DE KIWI**

RUIZ PADILLA, FJ<sup>1</sup>; VILCHEZ JAIMEZ, M<sup>2</sup>; MOSTAZO TORRES, J<sup>3</sup>

<sup>1</sup>UGC MEDICINA INTERNA. ÁREA DE GESTION SANITARIA CAMPO DE GIBRALTAR, ALGECIRAS.

<sup>2</sup>SERVICIO MEDICINA FAMILIAR Y COMUNITARIA. ÁREA DE GESTION SANITARIA CAMPO DE GIBRALTAR, ALGECIRAS.

<sup>3</sup>SERVICIO APARATO DIGESTIVO. ÁREA DE GESTION SANITARIA CAMPO DE GIBRALTAR, ALGECIRAS.

**Introducción**

Presentamos el caso de una pancreatitis aguda isquémica secundaria a shock anafiláctico por ingesta de kiwis. Aunque en un paciente con reacción anafiláctica lo prioritario es el tratamiento de ésta, debemos valorar al paciente de forma global y tratar concomitantemente situaciones precipitadas o agudizadas en este contexto clínico. Tratado de forma simultánea (en este caso tratamiento del shock anafiláctico).

**Caso clínico**

Varón de 47 años que acude a urgencias refiriendo picor de garganta, dolor epigástrico y vómitos desde una hora antes, refiere que le sucede tras la ingesta de zumo de kiwi. Refería no tomarlos habitualmente porque desde pequeño no le sentaba bien. 2 años atrás tuvo una reacción urticariforme tras ingerir ciruelas.

Como antecedentes personales presentaba: diabetes mellitus tipo 2 (en tratamiento con metformina), urticaria aguda tras ingesta de ciruelas, fumador activo 60 paquetes/año. Y obesidad (IMC 35,5).

En exploración física destacaban habones generalizados en

cabeza, tórax, espalda, abdomen y miembros. Consciente pero con tendencia al sueño. TA 80/50 mm Hg. Sat O2 basal 92%. ACP: tonos taquirrítmicos, sin soplos. Hipofonesis global. Hiperemia faríngea. Dolor a la palpación epigástrica, sin defensa abdominal.

En bioquímica destaca glucosa 264 mg/dl, amilasa 772 U/L, amilaturia 8417 U/L, GOT 198 U/L, GPT 264 U/L, GGT 251 U/L. Ionograma, función renal y enzimas cardíacas fueron normales o negativas. EKG: taquicardia sinusal a 107 lpm. Ecografía abdominal: páncreas ligeramente aumentado de tamaño y liquido libre a su alrededor.

En pocos minutos el paciente presenta hipotensión, diaforesis, angioedema labial, taquicardia pautando adrenalina iv, corticoides iv, sueroterapia y control de la vía aérea hasta su estabilización, en planta de digestivo se completó estudio con Colangiograma descartando origen biliar.

**Discusión**

La pancreatitis aguda es un trastorno común que tiene como principales factores etiológicos la coledoclitiasis y el consumo de alcohol. Aunque el origen isquémico es una causa infrecuente de pancreatitis, el páncreas es un órgano que es muy susceptible a sufrir hipoxia e isquemia. El daño isquémico con la consiguiente reperfusión posterior (también llamado daño por isquemia/reperfusión), se considera como factor potencialmente dañino en el inicio y progresión de la pancreatitis aguda, por afectación principalmente de las arterias esplénica y pancreaticoduodenales.

El tratamiento conservador (hidratación IV, analgesia y ayuno) debe ser la opción terapéutica de elección.

Corregir la causa fundamental debe ser simultáneo (en este caso el shock anafiláctico).

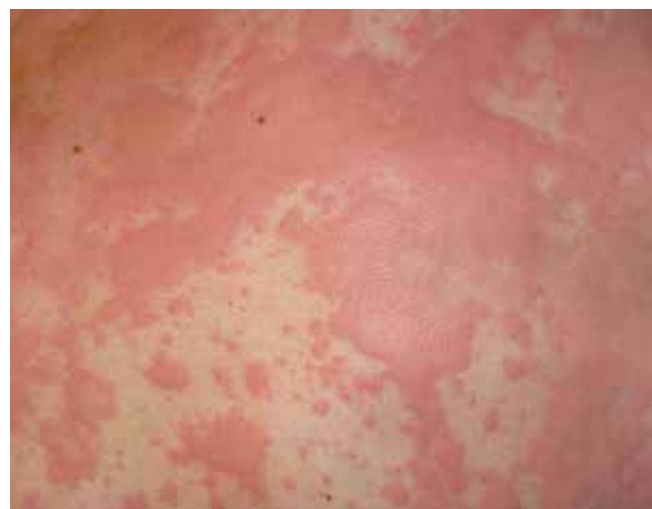

Figura 1

Lesiones dérmicas. Lesiones habonosas pruriginosas dispersas en dorso.




Figura 2

KIWI. *Actinidia chinensis*: agente etiológico responsable de todo el cuadro clínico del paciente.

### CP-161. PANCREATITIS AGUDAS EN UN HOSPITAL COMARCAL DURANTE 4 AÑOS: FORMAS DE PRESENTACION Y ETIOLOGIA.

MINGUEZ CORTES, JM<sup>1</sup>; OSUNA, J<sup>2</sup>; BERNAL, E<sup>1</sup>

<sup>1</sup>SERVICIO APARATO DIGESTIVO. HOSPITAL COMARCAL DE LA AXARQUÍA, VÉLEZ-MÁLAGA.

<sup>2</sup>SERVICIO MEDICINA INTERNA. HOSPITAL COMARCAL DE LA AXARQUÍA, VÉLEZ-MÁLAGA.

#### Introducción

Realizar un estudio descriptivo retrospectivo de pacientes ingresados en el servicio de Medicina Interna con el diagnóstico de pancreatitis aguda, analizando cual ha sido su etiología así como su presentación clínica.

#### Material y métodos

Análisis descriptivo transversal de los pacientes con el diagnóstico de pancreatitis aguda ingresados en medicina interna desde enero de 2011 hasta diciembre de 2014. Se han revisado los informes de alta analizándose la forma de presentación así como la etiología de la patología, las comorbilidades, evolución hospitalaria, los posibles reingresos y fallecimientos. Se ha realizado un estudio descriptivo mediante cálculo de sus frecuencias.

#### Resultados

Se estudiaron un total de 344 pacientes de los cuales el 53,8% eran varones, la edad media fue de  $62,54 \pm 17,58$ , una estancia media de  $14,83 \pm 12,08$  días, y una mortalidad del 7,6%. Un 87% de los pacientes ingresaron en Medicina Interna, un 9.9% en Cirugía y un 3.1% en la Unidad de Cuidados Intensivos. En cuanto a la sintomatología clínica: el 87% presento dolor abdominal,

64.4% náuseas, 48% vómitos, 12.4% fiebre y 11.6% ictericia, presentándose más de un síntoma en prácticamente el 100% de los pacientes.

#### Conclusiones

Las pancreatitis agudas son una patología frecuente tanto en los servicios de Medicina Interna, Urgencias, Unidad de Cuidados Intensivos y Cirugía, con una incidencia de 35-40 casos por cada 100.000 habitantes y año. La pancreatitis aguda es un proceso inflamatorio agudo que se manifiesta con dolor abdominal, náuseas y vómitos. La litiasis biliar y el consumo de alcohol son responsables de dos tercios de los casos, seguidos de causas menos frecuentes como infecciones, traumatismos, neoplasias, fármacos, causas metabólicas, vasculares y congénitas. Nos parecía interesante realizar un estudio en nuestra comarca para ver cuáles eran los principales síntomas que presentaban nuestros pacientes al ingreso, también a su vez queríamos investigar la etiología de todas la pancreatitis agudas ingresadas en nuestro servicio de Medicina Interna de una comarca.

En nuestro estudio se demuestra que el principal síntoma que padecen los pacientes con pancreatitis aguda en nuestra comarca es el dolor abdominal seguido de las náuseas. La etiología litiasica es la más frecuente con un 50.3% de los casos.

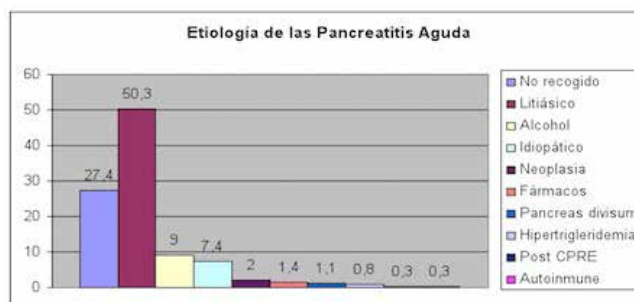


Figura 1

Pancreatitis aguda. Etiología.

### CP-162. PANCREATITIS DE REPETICION 2ª A PANCREAS DIVISUM. TRATAMIENTO DEFINITIVO CPRE.

MOSTAZO TORRES, J<sup>1</sup>; VILCHEZ JAIMEZ, M<sup>2</sup>; RAMIREZ BOLLERO, JM<sup>3</sup>

<sup>1</sup>SERVICIO APARATO DIGESTIVO. ÁREA DE GESTION SANITARIA CAMPO DE GIBRALTAR, ALGECIRAS.

<sup>2</sup>SERVICIO MEDICINA FAMILIAR Y COMUNITARIA. ÁREA DE GESTION SANITARIA CAMPO DE GIBRALTAR, ALGECIRAS.

<sup>3</sup>SERVICIO MEDICINA INTERNA. XANIT HOSPITAL INTERNACIONAL, BENALMÁDENA.

#### Introducción

El páncreas Divisum (PD) es la variante anatómica congénita más frecuente descrita, en la que no existe comunicación entre los conductos principal y accesorio pancreáticos. Parece no tener significado patológico aunque en los casos en los que se asocia a una estenosis de la papila menor suele estar asociada a cuadros de pancreatitis aguda recurrente. La importancia de su diagnóstico

precoz radica en la existencia de un posible tratamiento definitivo en un alto porcentaje de los casos a través del manejo endoscópico mediante colangiopancreatografía retrógrada endoscópica (CPRE) evitando de esta manera posibles complicaciones a corto plazo con son nuevos episodios de pancreatitis aguda y a largo plazo, pancreatitis crónica, neoplasia, etc.

**Caso clínico**

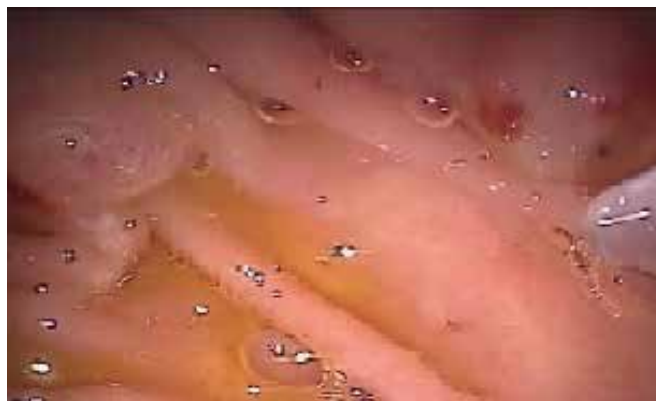Varón de 19 años. Sin alérgicas a medicamentos conocidas. Sin antecedentes de interés, salvo más de 8 episodios de pancreatitis agudas con inicio a los 9 años. Estudiando en su centro de referencia con estudios de imagen que sugieren una alteración anatómica pancreática sin aclarar tipo. Se realizan varias CPRE fallidas en distintos centros.

En septiembre de 2008 ingresa en nuestro centro por nuevo episodio. En CPRE se observa esfinterotomía previa. Se consigue canalizar Wirsung, pasando la guía que progresa poco 3-4cms. No se objetiva papila menor.

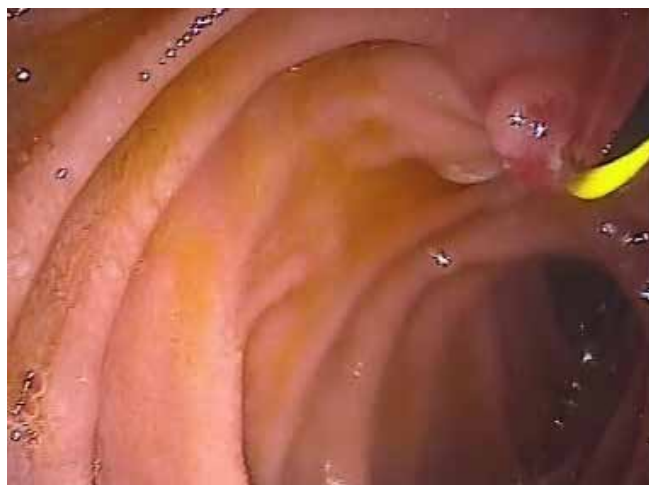En 2011 tras nuevo episodio de pancreatitis aguda, se deriva a cirugía para valoración quirúrgica. Previa a cirugía se programa nueva CPRE bajo sedación controlada por anestesia, en este caso se consigue identificar papila menor logrando su canalización, esfinterotomía y colocación de prótesis pancreática de 5F x 5cm. Tras la exploración endoscópica mantiene más de 2 años de seguimiento trimestral, manteniéndose asintomático sin nuevos episodios de pancreatitis. Mantiene prótesis inicial.

**Discusión**

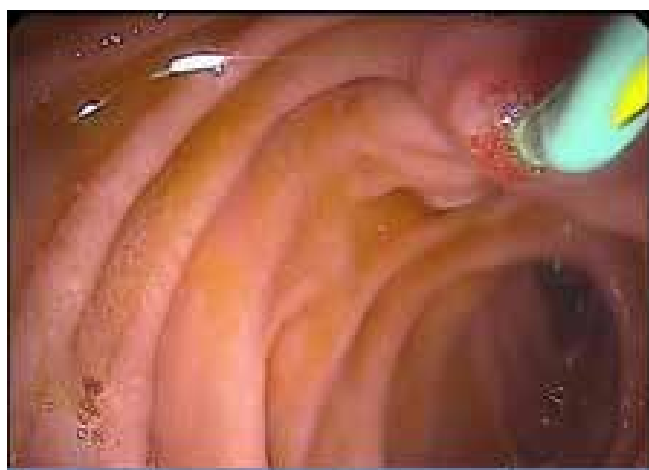Como conclusión podemos finalizar que la CPRE es la prueba que nos permite confirmar el diagnóstico de PD. Dada la dificultad para canalizar la papila menor, es de suma importancia que estas exploraciones se realicen bajo sedación profunda ya sea controlada por endoscopista o por anestesia. En los casos de pancreatitis aguda recurrente secundaria a PD no debemos desistir en intentar manejo endoscópico mediante CPRE, aunque suele existir gran dificultad para lograr canalizar la paila menor, en los casos que se logra conseguimos resolver definitivamente el problema en un alto porcentaje de los casos. Evitando tratamiento definitivo quirúrgico.



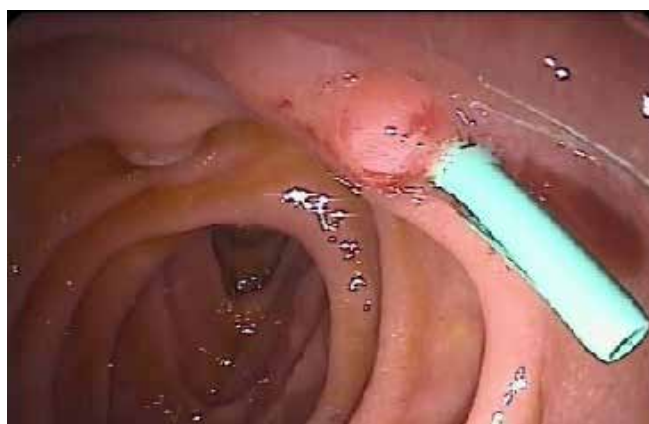**Figura 1** Papila menor (izquierda) y papila mayor (derecha) en un mismo plano.



**Figura 2** Canalización de papila menor mediante guía.



**Figura 3** Colocación de prótesis plástica sobre guía.



**Figura 4** Prótesis plástica en papila menor. Tratamiento definitivo.

### CP-163. PSEUDOANEURISMAS INTRAABDOMINALES SECUNDARIOS A PROCESOS INFLAMATORIOS PANCREÁTICOS: A PROPÓSITO DE DOS CASOS.

MOLINA VILLALBA, C; REINA SERRANO, S; MERINO GALLEGO, E; GALLEGO ROJO, F

UGC APARATO DIGESTIVO. COMPLEJO HOSPITALARIO DE PONIENTE, EJIDO, EL.

#### Introducción

Los pseudoaneurismas arteriales viscerales constituyen una patología rara. Los vasos más frecuentemente afectados son la arteria esplénica seguida de la hepática y la gastroduodenal.

#### Caso clínico

##### Caso 1

Mujer de 54 años sin antecedentes de interés salvo hábito tabáquico. Presenta cuadro clínico y analítico compatible con pancreatitis aguda. Al ingreso, en el estudio ecográfico y por TAC abdominal (Imagen 1) se describe una lesión quística en cuerpo pancreático de 37x32 mm compatible con pseudoquiste. En seguimiento en consulta, refiere molestias en hipocondrio izquierdo y se objetiva en TAC control (Imagen 2) la lesión descrita previamente, ahora con una zona focal hipercaptante en fase arterial que depende de la arteria esplénica y compatible con pseudoaneurisma a este nivel. Actualmente pendiente de tratamiento.

##### Caso 2

Varón de 42 años con antecedentes de enolismo crónico activo, tres episodios de pancreatitis aguda enólica y criterios radiológicos de pancreatitis crónica. Ingresa por epigastralgia intensa, náuseas e intolerancia alimenticia. Refiere un mes antes, episodio autolimitado de hematemesis y melenas de varios días de duración. Analíticamente presenta discreta anemia microcítica hipocrómica e hipertransaminasemia de bajo rango. En la gastroscopia se identificaron varices gástricas aisladas en fundus con estigmas predictivos de sangrado. Se solicita TAC abdominal (imagen 3-4) que describe imagen pseudonodular adyacente a la cabeza pancreática de 35x25 mm, hipodenso en la periferia y con centro hiperdenso, sugiriendo pseudoaneurisma de arteria gástrica izquierda que comprime eje esplenoportal. Tras estudio angiográfico que confirma la dependencia de la arteria gastroduodenal, se realiza embolización de la lesión y se comprueba su exclusión completa sin producirse complicaciones. Actualmente el paciente se encuentra asintomático.

#### Discusión

Los pseudoaneurismas arteriales suponen una complicación infrecuente de las pancreatitis pero potencialmente mortales. Se asocian tanto a pancreatitis agudas como crónicas graves. Es muy frecuente la coexistencia con pseudoquistes.

Clínicamente se presentan con dolor abdominal y menos frecuente sangrado. Constituye una causa rara de hemorragia digestiva alta (HDA). Destacamos el caso 2 por la presencia de varices gástricas

aisladas por compresión del eje esplenoportal secundario al pseudoaneurisma como causa de la HDA y no secundaria a la rotura, algo extraordinariamente inusual.

El diagnóstico requiere TAC abdominal y arteriografía previa a tratamiento endovascular.

Se considera que todos los pseudoaneurismas deberían ser susceptibles de tratamiento debido al alto riesgo de rotura y mortalidad asociada, siendo el tratamiento endovascular con endoprótesis y/o embolización de primera elección, con altas tasas de éxito.

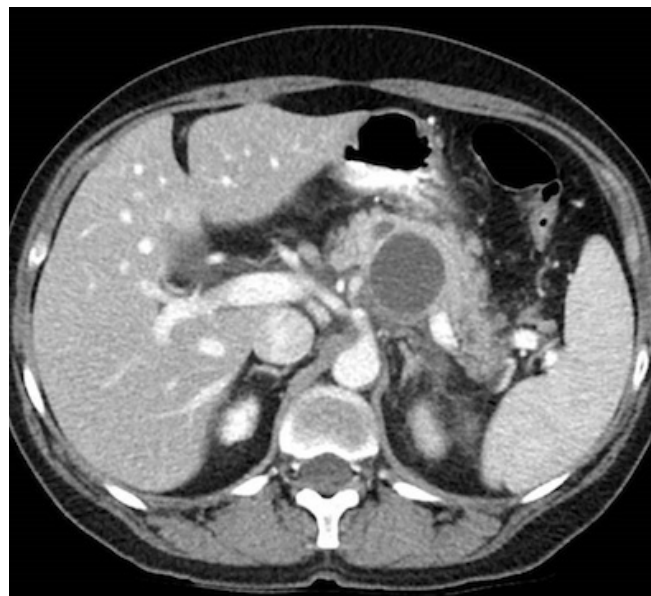

Figura 1

TAC inicial: pseudoquiste pancreático.

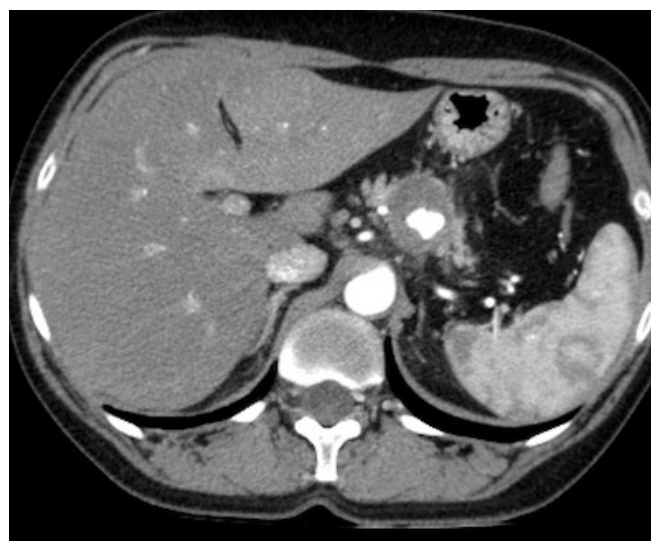
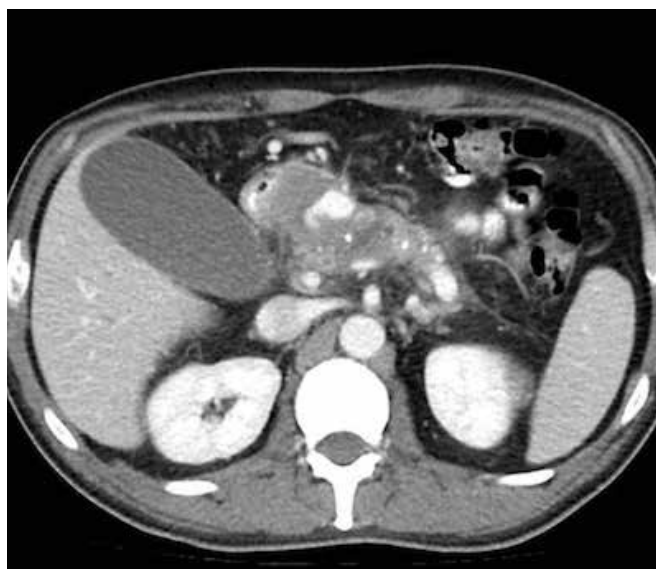
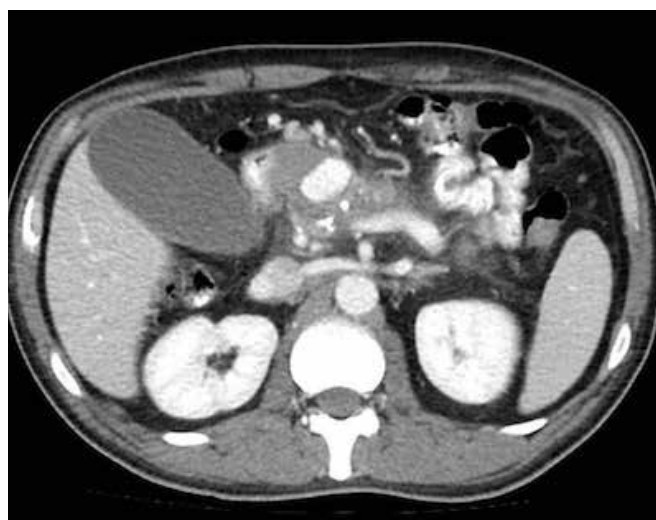
Figura 2

TAC control: Pseudoaneurisma de arteria esplénica.



**Figura 3**

Pseudoaneurisma arteria gastroduodenal parcialmente trombosado.



**Figura 4**

Pseudoaneurisma arteria gastroduodenal.

**CP-164. QUISTES PERIBILIARES SINTOMÁTICOS EN PACIENTE SIN FACTORES PREDISPONENTES. PRESENTACIÓN DE UN CASO.**

DÍAZ ALCÁZAR, MM; RUIZ ESCOLANO, E; DIÉGUEZ CASTILLO, C; ÍÑIGO CHAVES, A; DELGADO MAROTO, A; ROA COLOMO, A; SALMERÓN ESCOBAR, J; RUIZ MARTÍN, JL

UGC APARATO DIGESTIVO. HOSPITAL SAN CECILIO, GRANADA.

**Introducción**

Los quistes peribiliares son dilataciones de las glándulas intramurales. Fundamentalmente aparecen en pacientes con enfermedad hepática severa, como cirrosis hepática, enfermedad hepática de origen alcohólico, hipertensión portal o trombosis. Normalmente son múltiples y benignos. No se ha descrito malignización, y raramente producen ictericia obstructiva.

**Caso clínico**

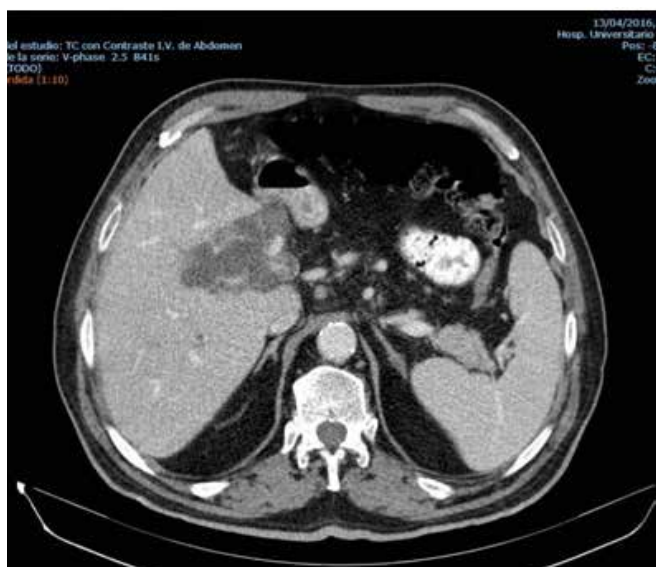Paciente de 74 años que acude a Servicio de Urgencias del Hospital Universitario San Cecilio por dolor abdominal y febrícula. En analítica de sangre presenta datos de colestasis, hipertransaminasemia y aumento de reactantes de fase aguda: bilirrubina total 2.04 mg/dl, bilirrubina directa 1.23 mg/dl; GGT 493 U/l; FA 308 U/l, GPT 192 U/l, PCR 159 mg/l. Se realiza TAC abdominal urgente que informa de colangitis con absceso hepático. Posteriormente, durante el ingreso, se realiza punción guiada por ecografía del supuesto absceso, obteniéndose líquido escasamente purulento. Se solicita resonancia magnética que informa de la presencia de quistes peribiliares que comprimen el hilio hepático, persistiendo en pruebas de imagen posteriores, tanto tomografía computarizada como resonancia magnética (Imágenes 1 a 3). El paciente mejora clínica y analíticamente y es dado de alta con seguimiento en consulta.

**Discusión**

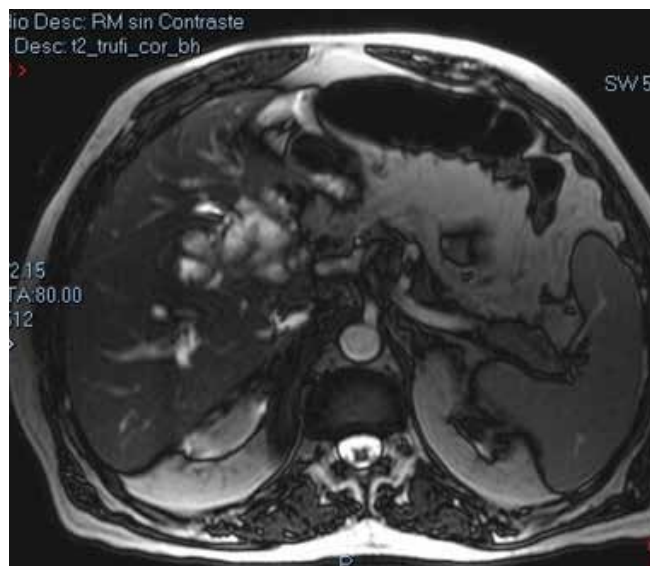
Los quistes peribiliares suelen aparecer en pacientes con enfermedad hepática severa, pero puede desarrollarse sin enfermedad hepática de base y causar ictericia. Se encuentran fundamentalmente en la pared de la vía biliar entre el conducto hepático común y las ramas de hasta cuarto nivel de los conductos hepáticos derecho e izquierdo. La etiología es desconocida, aunque se cree que se deben a la inflamación y la alteración de la circulación hepática.

Los quistes peribiliares no comunican con la vía biliar, por lo que en pruebas de imagen no se rellenan con contraste, sino que se observan múltiples quistes en torno al hilio hepático, respetando el parénquima hepático. Es criterio diagnóstico que aparezcan a ambos lados de la vía biliar. Se debe hacer diagnóstico diferencial con enfermedades premalignas como enfermedad de Caroli, colangitis esclerosante primaria localizada, neoplasia quística mucinosa y neoplasia intrapapilar ductal.

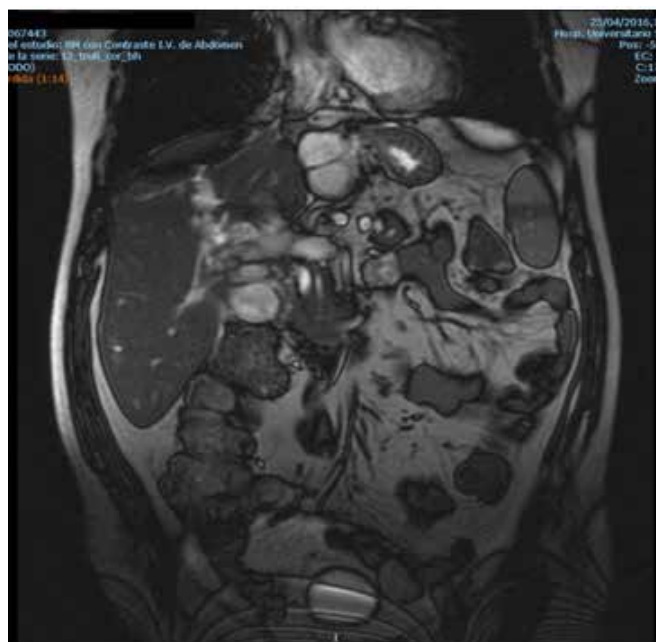
Tras descartar malignidad, se recomienda actitud expectante sin tratamiento agresivo. Si el quiste fuera único y sintomático, la cistectomía podría aliviar la clínica. El paciente del caso clínico se encuentra actualmente en seguimiento en consulta.



**Figura 1**   
 Corte de TAC abdominal en que se observan quistes peribiliares.



**Figura 3**   
 Corte de RM abdominal en que se observan quistes peribiliares.



**Figura 2**   
 Corte de RM abdominal en que se observan quistes peribiliares.

### CP-165. SIGNOS RADIOLÓGICOS DE PANCREATITIS AGUDA: COLON CUT OFF. PRESENTACIÓN DE UN CASO.

DÍAZ ALCÁZAR, MM; DIÉGUEZ CASTILLO, C; DELGADO MAROTO, A; ÍÑIGO CHAVES, A; PALACIOS PÉREZ, A; ROA COLOMO, A; RUIZ ESCOLANO, E; MARTÍNEZ TIRADO, P; SALMERÓN ESCOBAR, J

UGC APARATO DIGESTIVO. HOSPITAL SAN CECILIO, GRANADA.

#### Introducción

La pancreatitis aguda es un proceso inflamatorio agudo del páncreas, producido por la activación intracelular de enzimas pancreáticas, con la consiguiente autodigestión de la glándula y tejidos vecinos.

Aunque el diagnóstico es fundamentalmente clínico y analítico, en pruebas de imagen se pueden observar cambios en la forma y/o tamaño del páncreas o alteraciones en su vecindad. Incluso en una radiografía simple de abdomen, en que no se visualiza el páncreas, se pueden hallar signos indirectos de pancreatitis como el colon cut off.

#### Caso clínico

Paciente de 58 años con antecedentes personales de pancreatitis crónica de origen enólico con múltiples episodios de reagudización. Acude a SUE por clínica sugerente de nueva reagudización de su enfermedad de base. En radiografía abdominal se observa aireación de asas colónicas sin signos de obstrucción (Imagen 1). Se solicita resonancia magnética abdominal con colangiorresonancia que informa de "dilatación de asas de intestino grueso más llamativa en ciego, cuyo diámetro llega a ser de 80 mm, con dilatación apreciable

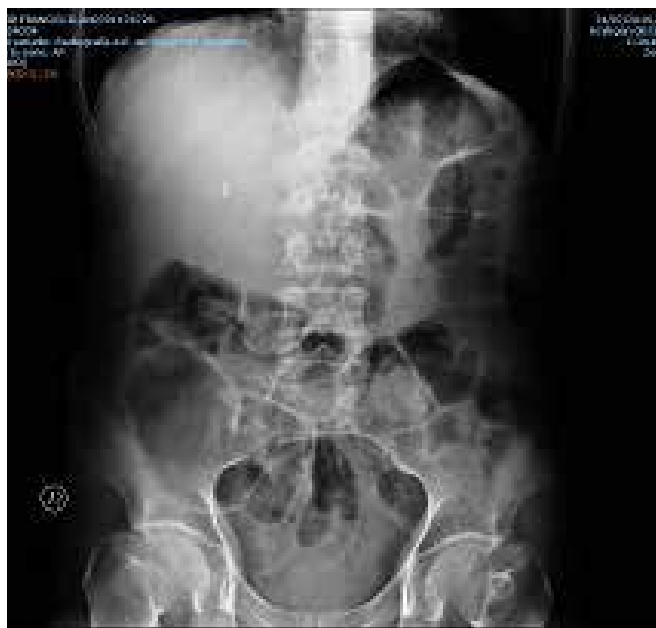hasta colon descendente, por debajo de ángulo esplénico, sugerente de "colon cut off" (Imagen 2).

**Discusión**

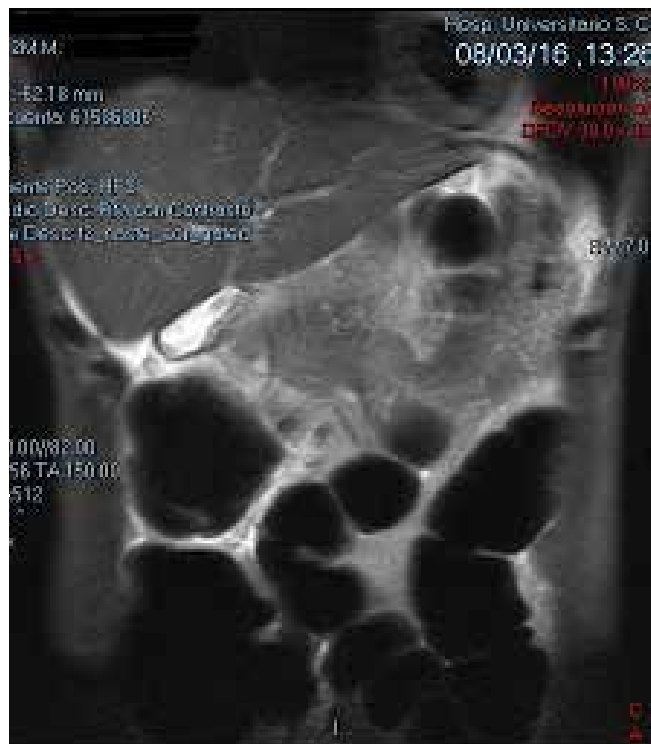El colon cut off describe la distensión gaseosa del colon proximal y el estrechamiento del ángulo esplénico del colon, esto es, la terminación abrupta de la sombra de gas del colon a nivel del ángulo esplénico, habitualmente con descompresión del colon distal. Aunque originalmente se describió en radiografías simples de abdomen, también se ha observado en otras pruebas de imagen como tomografía computarizada, resonancia magnética y enemas con contraste.

Se debe la extensión del proceso inflamatorio desde el páncreas al ligamento frenocólico a través del mesocolon transvers, produciendo un espasmo funcional y/o estrechamiento mecánico del ángulo esplénico del colon. Además, se acentúa por la distensión del colon transvers por íleo adinámico local, también debido al proceso inflamatorio.

El diagnóstico diferencial del signo del colon cut off incluye pancreatitis aguda, cáncer de colon, enfermedad inflamatoria intestinal e isquemia mesentérica. También, la hemorragia de la arteria esplénica y la ruptura de un aneurisma de la aorta abdominal. Por tanto, no es específico, aunque sí más frecuente en la pancreatitis aguda.



**Figura 1**  
Radiografía simple de abdomen.



**Figura 2**  
Corte de Resonancia Magnética abdominal.

**CP-166. TUMOR NEUROENDOCRINO DE LOCALIZACIÓN ATÍPICA**

VALVERDE-LÓPEZ, F; CABALLERO-ATEOS, AM; JERVEZ-PUENTE, PI; DE TERESA-GALVÁN, J; REDONDO-CEREZO, E

SERVICIO APARATO DIGESTIVO. COMPLEJO HOSPITALARIO REGIONAL VIRGEN DE LAS NIEVES, GRANADA.

**Introducción**

Los tumores neuroendocrinos son neoplasias epiteliales con diferenciación neuroendocrina predominante. En el tracto gastrointestinal y el páncreas son raros (3.65casos /100000 habitantes). Actualmente se diferencian en bien diferenciados y pobremente diferenciados (G3), siendo estos últimos de peor pronóstico. Entre los bien diferenciados la OMS divide 2 categorías (G1 y G2) en función del índice de proliferación (índice mitótico e índice de proliferación celular Ki67).

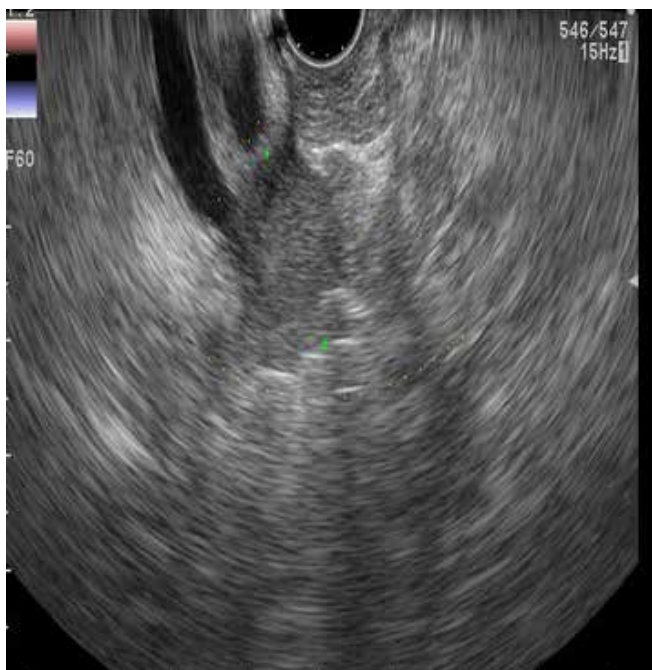
**Caso clínico**

Paciente de 73 años bebedor de unos 20g de alcohol al día, colecistectomizado que acude a consulta de digestivo por ligero dolor en HD con tiritona y escalofríos ocasionales. La exploración física era normal y analíticamente destacaba una GGT de 327 con Fosfatasa alcalina y resto de enzimas de colestasis y transaminasas normales. Se solicitó Ecografía abdominal, apreciándose Wirsung

moderadamente dilatado y algo tortuoso, arrosariado, sin causa difusa ni focal en la glándula que lo justifique, sin dilatación de la vía biliar. Ante estos hallazgos se solicita USE, evidenciándose lesión ampular de unos 15 mm (**Figura 1**), desde donde se produce dilatación del Wirsung (7mm), tomándose biopsias endoscópicas con resultado anatomopatológico de Carcinoma Neuroendocrino de Células Grandes (CK7 +, CK20 +, Cromogranina +, Sinaptofisina +). ÍNDICE DE PROLIFERACIÓN CELULAR Ki67 40%. ÍNDICE MITÓTICO 20/10CGA. Se realizó TAC abdominal y PET-TAC donde no se objetivan metástasis ganglionares o a distancia y Octreoscan en el que no se aprecian focos de captación sugerentes de tumor con expresión positiva de receptores de somatostatina. Durante el estudio el paciente ingresa Colangitis Aguda resuelta con antibioterapia, realizándose de forma electiva una Duodenopancreatectomía Cefálica, con estadificación posoperatoria pT3N1. En el posoperatorio, presenta estenosis de la anastomosis gastroyeyunal que se resuelve con tratamiento endoscópico, siendo dado de alta posteriormente con seguimiento en consulta de Cirugía General.

### Discusión

Los Carcinoides periampulares son extremadamente raros (menos de 100 casos descritos en la literatura). Los síntomas más habituales se deben a obstrucción biliar, destacando ictericia y molestias abdominales inespecíficas. La Pancreatitis Aguda y la pérdida de peso son más raras. El diagnóstico puede realizarse mediante Octreoscan, TAC, PET-TC, endoscopia o CPRE con toma de biopsia. Analíticamente podemos encontrar elevación de serotonina, 5-HIAA o Cromogranina A, siendo este último útil en el seguimiento posoperatorio. El tratamiento consiste en la escisión quirúrgica o la Duodenopancreatectomía cefálica. En caso de enfermedad extendida el tratamiento abarca desde la cirugía, la radioterapia, quimioterapia y terapia farmacológica (Somatostatina e interferon alfa).



**Figura 1** Lesión ampular que produce dilatación retrógrada del Wirsung visualizada por USE.

### CP-167. TUMOR PANCREÁTICO DEL ESTROMA EXTRAGASTROINTESTINAL

HINOJOSA GUADIX, J; SÁNCHEZ YAGÜE, A; SORIA LÓPEZ, E; PUYA GAMARRO, M; GÓMEZ ESPEJO, S; SÁNCHEZ CANTOS, AM

SERVICIO APARATO DIGESTIVO. COMPLEJO HOSPITAL COSTA DEL SOL, MARBELLA.

#### Introducción

Los tumores estromales extraintestinales (eGISTs) pancreáticos son infrecuentes, de origen mesenquimatoso, con características biológicas y clínicas similares a los tumores estromales gastrointestinales (GIST).

#### Caso clínico

Mujer de 62 años estudiada, tras el hallazgo incidental por TC abdominal de una masa quística en cola pancreática de 9cm con pared calcificada y realizada con el contraste intravenoso, sin extensión tumoral a distancia. Para tipificar la lesión se realiza ecoendoscopia y PAAF transgástrica con aguja fenestrada de 22G en 4 ocasiones obteniendo en todas escasa celularidad probablemente por su contenido quístico. Se realiza una 5ª ecoendoscopia y punción con aguja de histología (SharkCore®), obteniéndose cilindros de tejido con los que son posibles técnicas de inmunohistoquímica, siendo informados como tumor estromal fusocelular tipo tumor estromal gastrointestinal, C-KIT y CD34 positivo, de localización extraintestinal. El estudio de extensión descartó GIST con invasión pancreática y lesiones a distancia. Se realizó pancreatectomía distal y esplenectomía total, confirmando la pieza quirúrgica la sospecha de eGIST pancreático. No se ha iniciado tratamiento con inhibidores de tirosin-cinasa y de momento no hay datos de recidiva tras 6 meses de la intervención quirúrgica.

#### Discusión

Los eGIST pancreáticos son tumores mesenquimales muy infrecuentes, sólo se han publicado 31 en la literatura (desde 2000 a 2014), presentan un perfil similar a los GIST. Suelen ser asintomáticos y diagnosticados incidentalmente. Son múltiples las pruebas de imagen utilizables: TC, RM, ecoendoscopia digestiva y PET para su estudio. Destacar el papel de la ecoendoscopia, ya que permite diagnosticar y biopsiar masas pancreáticas. La obtención de una muestra de calidad para realizar pruebas de inmunohistoquímica es vital en este tipo de tumores, donde destaca el marcador CD117 que está presente en el 95% de los tumores GIST o EGIST. Son considerados potencialmente malignos en diferentes grados dependiendo del tamaño, índice mitótico y localización. El tratamiento de elección es la cirugía +/- agentes inhibidores de los receptores de tirosin-cinasa que han aumentado notablemente la supervivencia de estos pacientes como es el caso del mesilato de imatinib.

**CP-168. UTILIDAD CLÍNICA DE LAS ESCALAS PRONÓSTICAS DE GRAVEDAD DE LA PANCREATITIS AGUDA**

PAVÓN GUERRERO, I<sup>1</sup>; BLANCO RODRÍGUEZ, MJ<sup>1</sup>; CEPERO LEÓN, C<sup>1</sup>; BISSO ZEIN, JK<sup>1</sup>; AGUILAR MARTÍNEZ, JC<sup>1</sup>; RODRÍGUEZ RAMOS, C<sup>2</sup>

<sup>1</sup>UGC APARATO DIGESTIVO. HOSPITAL DE ESPECIALIDADES DE JEREZ DE LA FRONTERA, JEREZ DE LA FRONTERA.

<sup>2</sup>UGC APARATO DIGESTIVO. HOSPITAL PUERTA DEL MAR, CÁDIZ.

**Introducción**

La pancreatitis aguda es la enfermedad del aparato digestivo que genera más ingresos hospitalarios. En la mayoría de los pacientes el curso suele ser leve, pero en aproximadamente un tercio de los casos la evolución es tórpida, con una elevada morbilidad y mortalidad. Existen diversas escalas con la finalidad de pronosticar la gravedad del episodio. El objetivo de nuestro estudio ha sido analizar la utilidad de las escalas de Ranson, APACHE-II, Glasgow y BISAP en nuestro medio y evaluar cuál de ellas es capaz de pronosticar con mayor precisión la duración del ingreso.

**Material y métodos**

Estudio descriptivo, transversal, observacional y retrospectivo en el que se han incluido a los pacientes ingresados durante 2015 en el servicio de digestivo y UCI en el Hospital de Jerez de la Frontera.

**Resultados**

Se han analizado un total de 137 ingresos (110 pacientes, edad media de 63 años, 59,12% varones). La pancreatitis aguda biliar fue la más frecuente, seguida de la idiopática y la alcohólica. Presentaron colección pancreática el 16,18%, necrosis el 5,88% y pseudoquistes el 4,41%. Las variables que han mostrado una asociación estadísticamente significativa con la gravedad del episodio son el bicarbonato venoso, la frecuencia cardiaca y el potasio sérico recogido en las primeras 24 horas del ingreso y la calcemia recogida tras las 48 horas de ingreso. La escala Ranson es la única de las analizadas que mostró significación estadística para predecir gravedad con un valor de  $P = 0,018$ , mostrando los siguientes valores: sensibilidad del 25%, especificidad del 91,36% y valor predictivo positivo y negativo de 66,67% y 67,79% respectivamente.

**Conclusiones**

La escala de Ranson es la única que permite pronosticar la pancreatitis aguda grave en nuestro medio (siendo mal clasificados uno de cada tres pacientes) y la única que permite pronosticar la duración del ingreso. Se confirma que la etiología de la pancreatitis aguda no modifica la gravedad. Sería interesante reevaluar los puntos de corte de las cuatro escalas analizadas con la finalidad de optimizarlas para nuestro medio, y podría plantearse la creación de una nueva escala que agrupe el bicarbonato venoso, la frecuencia cardiaca y el potasio sérico recogido en las primeras 24 horas del ingreso así como la calcemia recogida tras las 48 horas de ingreso. Estos hallazgos podrían estar condicionados por las limitaciones del estudio (estudio retrospectivo y limitación temporal de un año).

**CP-169. COMPLICACIÓN AGUDA DE UN BEZOAR GÁSTRICO**

ÚBEDA MUÑOZ, M; VALVERDE LÓPEZ, F; MARTÍN RODRÍGUEZ, MM; MARTÍNEZ CARA, JG; REDONDO CEREZO, E

SERVICIO APARATO DIGESTIVO. COMPLEJO HOSPITALARIO REGIONAL VIRGEN DE LAS NIEVES, GRANADA.

**Introducción**

Un bezoar es un conglomerado indigerible retenido a nivel gastrointestinal. Puede estar formado por una gran variedad de materiales ingeridos intencionada o accidentalmente (vegetales-fitobezoares, pelo-tricobezoares, medicamentos-farmacobezoars y proteína de la leche-lactobezoar).

Se originan en cualquier parte del tracto gastrointestinal, siendo el estómago el sitio más común.

Se asocia a hipomotilidad, vagotomía y piloroplastia, hipoclorhidria, o resección intestinal. El tricobezoar suele estar asociado a trastornos psiquiátricos (tricotolomanía y trico-fagia).

**Caso clínico**

Varón de 52 años con antecedentes personales de esquizofrenia y úlcera gástrica perforada. Acude a Urgencias por cuadro de astenia, constatándose meses antes anemia microcítica en rango transfusional. Relataba clínica de astenia que limitaba su vida diaria, disnea de esfuerzos y episodios autolimitados de deposiciones oscuras. Exploración sin hallazgos y tacto rectal normal. Analítica: Hb 5.6g/dl, VCM 77.2fl, Leucocitos 18.230 con 90.1%PMN, Urea 59 y creatinina normal. En EDA: restos alimenticios semisólidos que impiden la valoración completa gástrica; apreciándose restos hemáticos recientes; gran caverna ulcerosa en cuerpo gástrico-curvatura menor, sugerente de estar penetrada a estructuras adyacentes. TAC-abdomen: pared gástrica engrosada concéntricamente con una discontinuidad de la capa mucosa en curvatura menor de al menos 2,5cm de extensión, delimitándose una cavidad con contenido aéreo contenida por el resto de capas parietales; compatible con nicho ulceroso; sin neumoperitoneo ni otros signos de perforación. La luz gástrica está ocupada casi totalmente por un material semisólido, deshidratado, ovoide, que atrapa en su interior burbujas de aire, sugerente de bezoar.

Tras ayuno y tratamiento con perfusión continua de IBPs, se realiza 2ªEDA: Gran lesión ulcerosa que ocupa toda la incisura, fondo fibrinado y bordes sobreelevados. Ocupando prácticamente toda la luz gástrica, dos bezoares de consistencia pétreo, de gran tamaño, que no se pueden fragmentar con métodos endoscópicos.

Se realiza intervención quirúrgica y extracción de bezoares. El estudio histológico descartó malignidad, siendo el origen ulceroso el decúbito de los bezoares.

**Discusión**

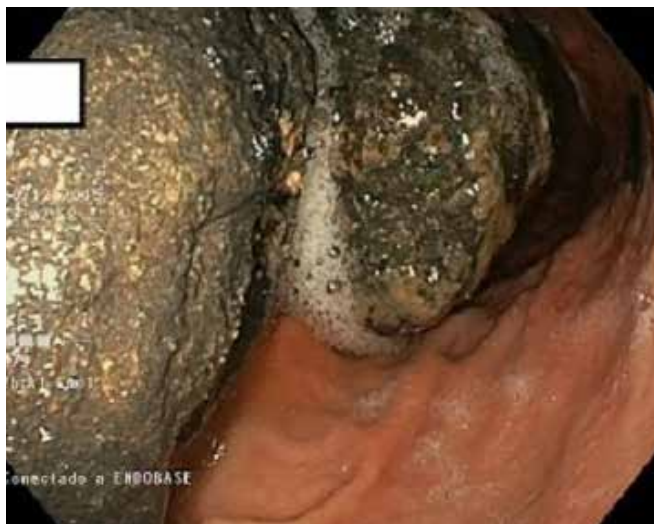Pueden presentarse con dolor abdominal, náuseas-vómitos, hematemesis, anorexia, saciedad precoz, pérdida de peso, masa abdominal o anemia (por déficit nutricional o sangrado

gastrointestinal). Su mayor complicación es la obstrucción intestinal.

El tratamiento depende de las características del bezoar (consistencia, tamaño y material). Como tratamiento enzimático-disolvente está la papaina, celulasa, incluso Coca-cola® para fitobezoares.

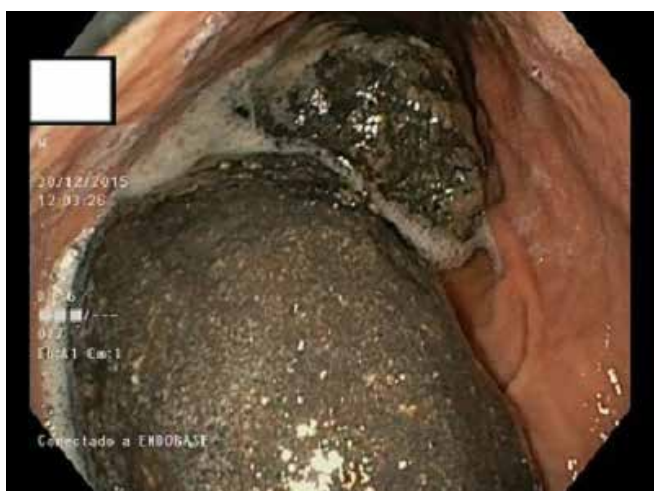Para la extracción endoscópica existen varias técnicas: fragmentación y extracción con fórceps, asa de polipectomía, litotricia electrohidráulica, argón plasma, etc. Las dificultades técnicas son: imposibilidad de fragmentación, esofagitis por introducción reiterada del endoscopio y migración de fragmentos hacia intestino causando obstrucción.

El tratamiento quirúrgico puede ser vía laparoscópica o laparotomía, teniendo ésta última mayores tasas de éxito pero mayores complicaciones (perforación intestinal, infección de la herida quirúrgica o íleon paralítico).



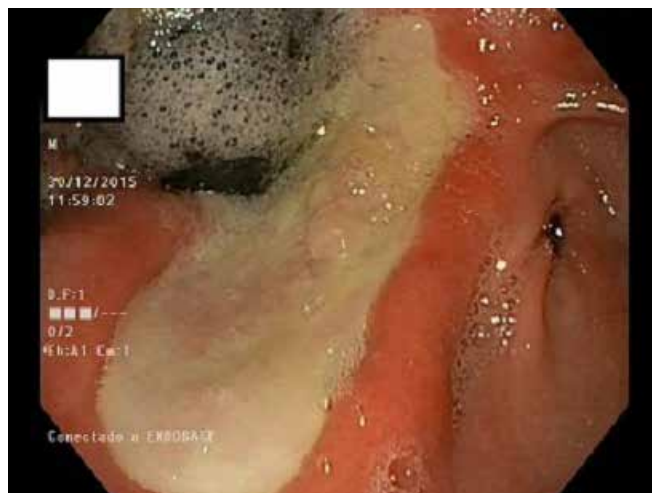**Figura 1**

Imagen endoscópica: Bezoar gástrico.



**Figura 2**

Imagen endoscópica: Bezoar gástrico.



**Figura 3**

Úlcera gástrica fibrinada secundaria a bezoar.

### CP-170. DISFAGIA SÚBITA TOTAL COMO FORMA DE PRESENTACIÓN DE UNA ESOFAGITIS EOSINOFÍLICA

RAMIREZ BOLLERO, JM<sup>1</sup>; VILCHEZ JAIMEZ, M<sup>2</sup>; MOSTAZO TORRES, J<sup>3</sup>

<sup>1</sup>UGC MEDICINA INTERNA. ÁREA DE GESTION SANITARIA CAMPO DE GIBRALTAR, ALGECIRAS.

<sup>2</sup>SERVICIO MEDICINA FAMILIAR Y COMUNITARIA. ÁREA DE GESTION SANITARIA CAMPO DE GIBRALTAR, ALGECIRAS.

<sup>3</sup>SERVICIO APARATO DIGESTIVO. ÁREA DE GESTION SANITARIA CAMPO DE GIBRALTAR, ALGECIRAS.

#### Introducción

La esofagitis eosinofílica es una entidad poco considerada en nuestro medio. El esófago, en condiciones no inflamatorias carece de eosinófilos, y en ocasiones, cuando éstos lo infiltran pueden dar lugar a una serie de manifestaciones clínicas que debemos de sopesar a la hora de afinar nuestro diagnóstico.

#### Caso clínico

Presentamos el caso de un hombre de 41 años que como únicos antecedentes médicos destacaba asma bronquial en tratamiento con inhaladores, rinoconjuntivitis alérgica y múltiples alergias alimentarias. Consulta, en el contexto de una exacerbación asmática, por un cuadro súbito de disfagia total. La endoscopia digestiva alta objetiva traquealización esofágica con estenosis segmentaria que impide la progresión del endoscopia a esófago medio, se toman múltiples biopsias. Dos días más tarde, el paciente se encuentra asintomático desde el punto de vista digestivo, encontrándose en tratamiento corticoideo intravenoso y oral por el cuadro respiratorio, así como IBP como gastroprotección. Es citado en un mes en consulta, resultando las biopsias informa de marcado acúmulo de eosinófilos intraepiteliales (>30/CGA) y presencia de microabscesos eosinofílicos en las muestras tomadas en esófago. En nuestro caso, aunque la brusquedad de la forma de presentación

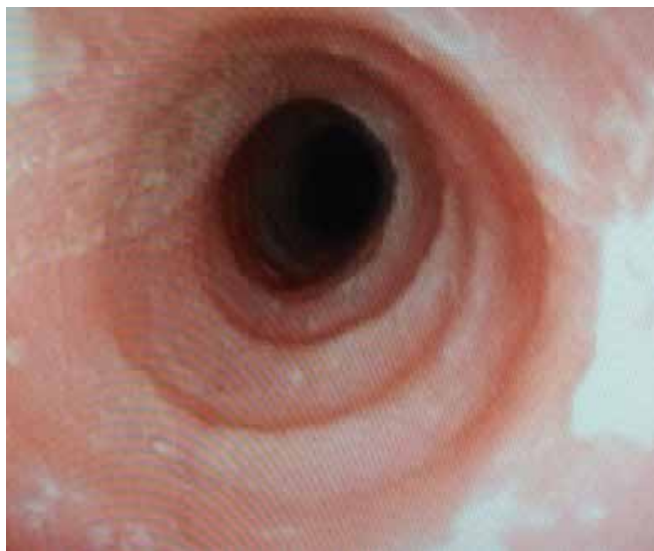
no orientara a esta entidad, la sospecha ante la imagen endoscópica de la misma, hizo que nos aproximáramos a ella.

**Discusión**

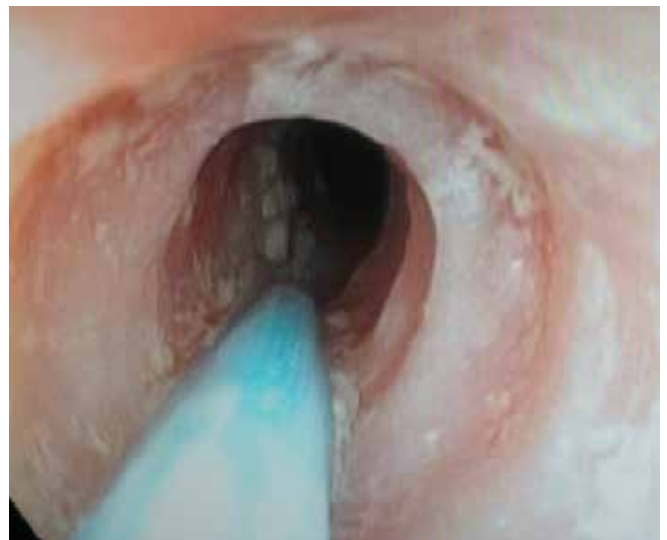Se debe descartar esta patología en pacientes que refieren disfagia y episodios ocasionales de impactación de los alimentos. Además del cuadro clínico, el diagnóstico se realiza por la obtención de biopsias de esófago que muestren cambios compatibles, teniendo que excluir otros trastornos de características similares.

Se ha asociado que una dieta de eliminación empírica de algunos alimentos relacionados con la aparición de los síntomas puede asociarse a mejoría clínica. Los corticoides tópicos son hasta el momento el tratamiento indicado.

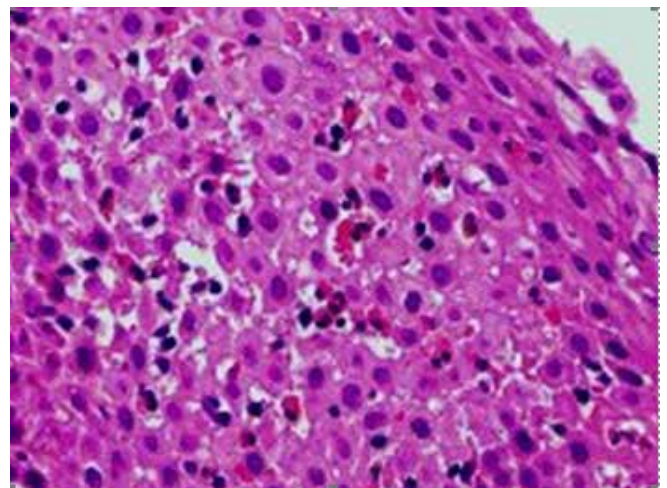
Aunque es una patología crónica no parece limitar la esperanza de vida ni se ha reportado su asociación con proceso malignos esofágicos.



**Figura 1** Observamos traquealización esofágica con estenosis segmentaria de esófago proximal.



**Figura 2** Imagen de la estenosis esofágica con esófago traquealizado, toma de biopsias.



**Figura 3** Anatomía patológica en la que se evidencia aumento de eosinófilos más de 30 por campo.

**CP-171. DOLOR ABDOMINAL DE CAUSA POCO FRECUENTE: TRICOBEOZOAR.**

MOSTAZO TORRES, J<sup>1</sup>; VILCHEZ JAIMEZ, M<sup>2</sup>; RAMIREZ BOLLERO, JM<sup>3</sup>

<sup>1</sup>SERVICIO APARATO DIGESTIVO. ÁREA DE GESTION SANITARIA CAMPO DE GIBRALTAR, ALGECIRAS.

<sup>2</sup>SERVICIO MEDICINA FAMILIAR Y COMUNITARIA. ÁREA DE GESTION SANITARIA CAMPO DE GIBRALTAR, ALGECIRAS.

<sup>3</sup>UGC MEDICINA INTERNA. COMPLEJO HOSPITALARIO DE ESPECIALIDADES VIRGEN DE LA VICTORIA, MÁLAGA.

**Introducción**

Un bezoar es una masa compacta en el interior del tubo digestivo, que se produce por la ingestión y la acumulación de uno o varios materiales extraños. Se clasifican de acuerdo con su composición, pudiendo contener diferentes materiales. Los compuestos por pelos (tricobezoares) son bastante raros y aparecen generalmente en pacientes con alteraciones psiquiátricas.

**Caso clínico**

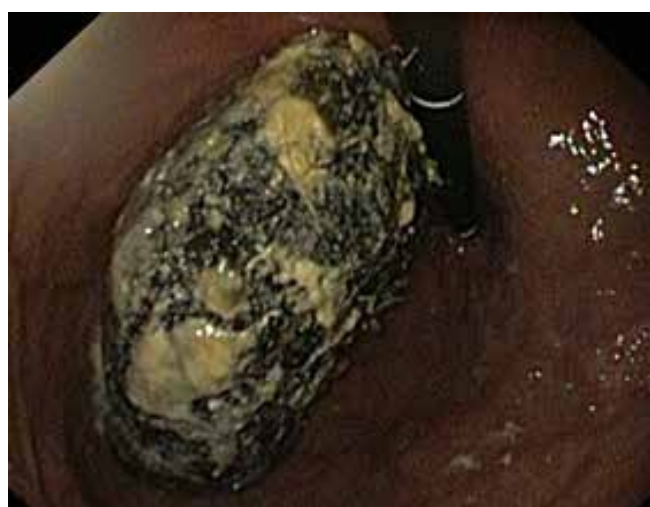Mujer de 23 años de origen colombiano, estudiante de derecho, que acude a consulta por dolor abdominal de larga evolución, saciedad precoz sin mejoría con tratamiento procinetico ni inhibidores de la bomba de protones. Se realiza analítica sin alteraciones y ecografía donde se observa masa intraluminal con un marcado anillo hiperecogénico en la superficie y una sombra acústica posterior. Realizamos endoscopia digestiva alta: en cavidad gástrica donde la distensibilidad es adecuada se observa tricobezoar de al menos 8 cm de diámetro mayor. La mucosa a nivel de fundus, cuerpo y antro con mucosa eritematosa, a nivel de la incisura angularis se observa ulcera de unos 8 mm fibrinada se toman biopsias para estudio de HP. AP: gastritis crónica con HPylori +. Dada las dimensiones del tricobezoar se programa cirugía para la extracción quirúrgica vía laparoscópica. Se realizar extracción con gastrostomía se introduce en bolsa plástica intraabdominal y se procede a la trituración para extraer en partes a través de pequeña incisión en pared abdominal. Posteriormente se comenta con la paciente y nos refiere que desde que empezó la carrera esta con mucha ansiedad y desde hace más de un año comienza a tragarse el pelo de forma involuntaria, sus compañeras de piso refieren que lo hace incluso cuando está dormida. Por lo que derivamos para seguimiento por psicología.

**Discusión**

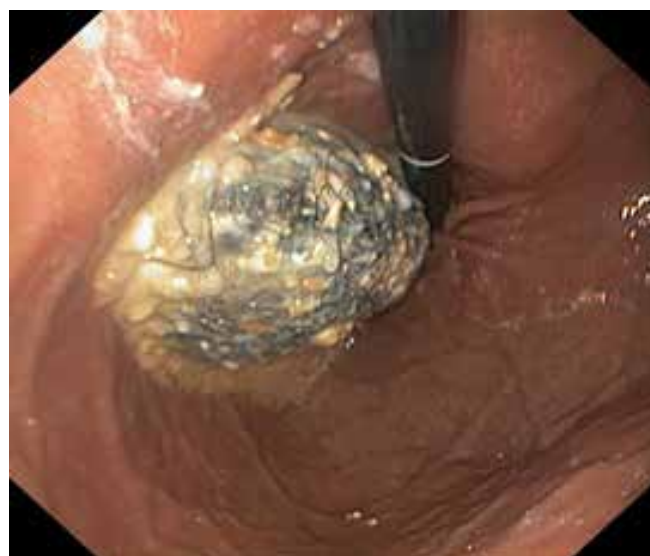Los tricobezoares ocurren principalmente en mujeres (90% de los casos), y en menores de 30 años 80%, siendo su máxima frecuencia entre los 10 y 20 años de edad. La sintomatología clínica es variada, pudiendo aparecer dolor abdominal de repetición en el cuadrante superior izquierdo en el 70% de los casos, náuseas y vómitos (65%), anorexia o hiporexia, alteraciones del tránsito (diarrea o estreñimiento) (33%), pérdida de peso, incluso desnutrición. Frecuentemente presentan halitosis y puede palpase una masa crepitante. En ocasiones el tricobezoar se prolonga hacia intestino delgado denominándose síndrome de Rapunzel. La historia de tricotilomanía suele constatarse tras establecer el diagnóstico. Pueden existir áreas de alopecia, generalmente en el cuero cabelludo pero también puede ser de cejas, pestañas, etc.

**Figura 1**

Masa intraluminal con un marcado anillo hiperecogénico en la superficie y una sombra acústica posterior.

**Figura 2**

Tricobezoar a nivel fúndico.

**Figura 3**

Tricobezoar a nivel fúndico.

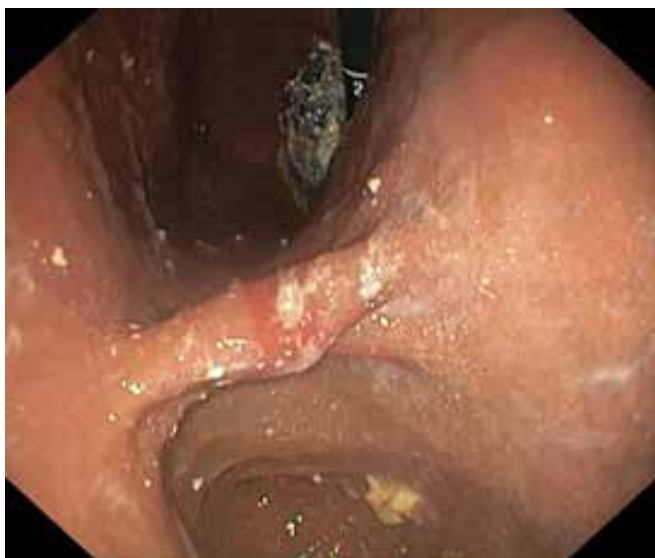

Figura 4

Úlcera incisura angularis de pequeño tamaño.

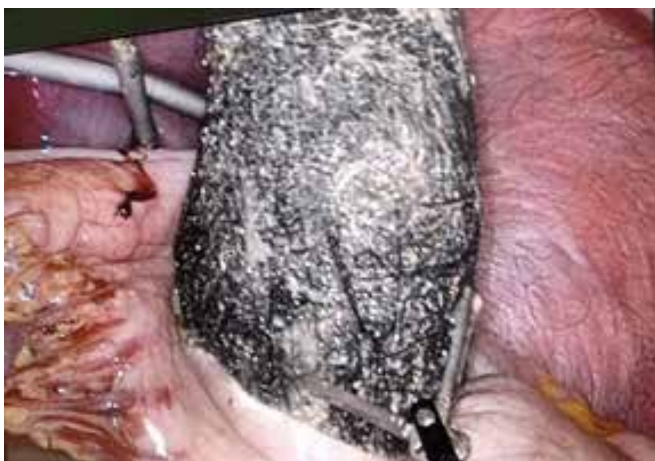

Figura 5

Aquí se observa proceso de extracción de tricobezoar vía laparoscópica.

**CP-172. DOLOR DE HOMBRO DERECHO COMO PRIMERA MANIFESTACION DE DE CANCER DE ESTOMAGO**

MINGUEZ CORTES, JM<sup>1</sup>; ACOSTA BAZAGA, EM<sup>2</sup>; OSUNA, J<sup>3</sup>

<sup>1</sup>SERVICIO APARATO DIGESTIVO. HOSPITAL COMARCAL DE LA AXARQUÍA, VÉLEZ-MÁLAGA.

<sup>2</sup>SERVICIO NEUMOLOGÍA. COMPLEJO HOSPITALARIO REGIONAL DE MÁLAGA, MÁLAGA.

<sup>3</sup>SERVICIO MEDICINA INTERNA. HOSPITAL COMARCAL DE LA AXARQUÍA, VÉLEZ-MÁLAGA.

**Introducción**

Aunque la incidencia y la mortalidad del cáncer gástrico no localizado en el Cardias has disminuido en los últimos años sigue siendo uno de los tumores más frecuentes en el mundo constituyendo entre el 80-90% de todos los tumores de estómago.

**Caso clínico**

Paciente varón de 45 años de edad que acude por cuadro de dolor en hombro derecho y región interescapular continuo, sin relación con los movimientos y de intensidad creciente ,en las ultimas 8-10 semanas se ha acompañado de fuerza en el 1ª y 2º dedo de la mano. Inflamación axilar

**P.COMPLEMENTARIAS**

ANALITICA: Normal.

TACTORACO-ABDOMIAL: Masa en pectoral mayor difícil de delimitar con espiculaciones hacia la piel y que se continua con una masa en el hueso axilar derecho de unos 8 cm con capitación heterogenea. Múltiples lesiones liticas bilaterales que afectan a ambas cabezas humerales, pelvis, sacro y varias costillas. Hundimiento del muro posterior de los cuerpos vertebrales con incipiente estenosis del canal (**Figura 1**).

BIOPSIAS TUMORACION AXILAR: infiltración masiva con Adenocarcinoma en anillo de sello. Positividad para CK7 y Negatividad para CK20.

Gastroscopia: Estomago con pliegues mucosos muy groseros que van desde fundus a la región pilórica de consistencia muy dura y friable.

Biopsias gástricas: Carcinoma con células en anillos de sello (**Figura 2**).

**Discusión**

Síntomas más frecuentes son el dolor epigástrico, plenitud tras las comidas, náuseas y vómitos, síndrome constitucional con pérdida importante de peso y dependiendo de su localización (cardias) pueden provocar disfagia alta. Son frecuentes los casos de hemorragia digestiva con anemia secundaria. La Endoscopia digestiva alta es el método de elección para el diagnóstico de estas neoplasias. Para el estudio de extensión se debe realizar un Tac abdomino torácico y la ecoendoscopia puede ser útil para determinar el grado de afectación transmural y en la detección de afectación

de los ganglios linfáticos perigástricos. El único tratamiento con capacidad de aumentar la tasa de supervivencia es el quirúrgico pero van a existir diferencias dependiendo de la localización del tumor el tipo histológico y el estadio. El cáncer gástrico puede ser considerado como una enfermedad local incluso si está asociado a una enfermedad linfática regional siempre y cuando no exista afectación del peritoneo o de metástasis a distancia. Su diagnóstico precoz mejora indudablemente el pronóstico siendo menor el riesgo de metástasis en ganglios linfáticos, por lo que los pacientes incluidos en este grupo podrían ser candidatos a cirugías menos invasivas y a una mejor calidad de vida.

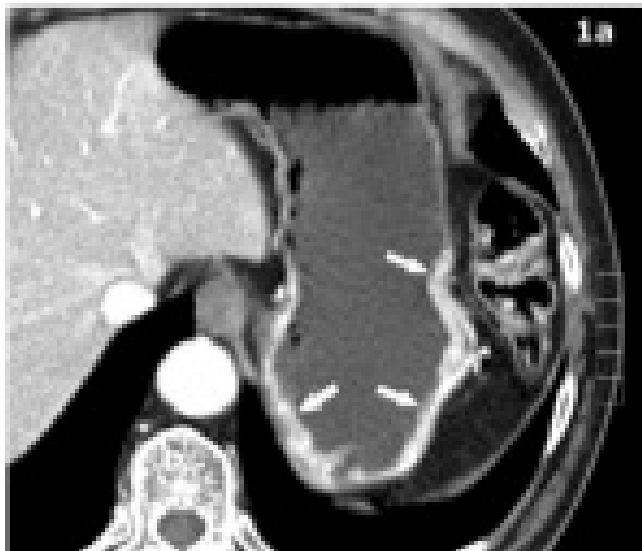


Figura 1

TAC abdominal.

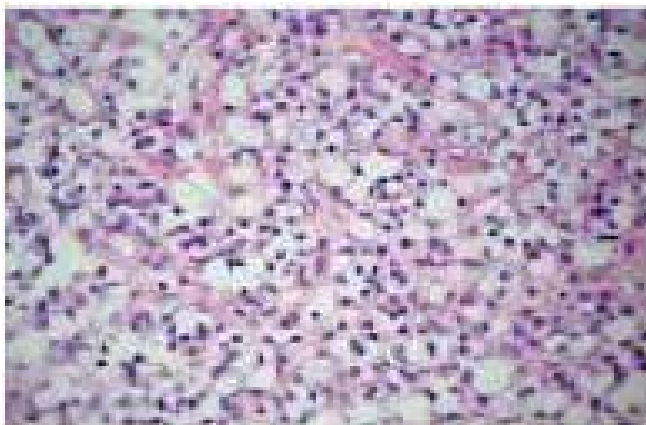


Figura 2

Biopsia gástrica

## CP-173. ESOFAGITIS INFECCIOSA DE ETIOLOGIA INFRECUENTE EN PACIENTE INMUNOCOMPETENTE: VIRUS VARICELA-ZÓSTER

MOSTAZO TORRES, J<sup>1</sup>; DE SOLA ROMERO, M<sup>1</sup>; VILCHEZ JAIMEZ, M<sup>2</sup>

<sup>1</sup>SERVICIO APARATO DIGESTIVO. HOSPITAL QUIRÓN CAMPO DE GIBRALTAR, BARRIOS, LOS.

<sup>2</sup>SERVICIO MEDICINA FAMILIAR Y COMUNITARIA. ÁREA DE GESTIÓN SANITARIA CAMPO DE GIBRALTAR, ALGECIRAS.

### Introducción

La esofagitis infecciosa es una entidad que afecta sobre todo a pacientes con inmunodepresión, y muy raramente a personas sanas. Los agentes etiológicos más comunes de la esofagitis infecciosa son *Cándida sp.*, el virus herpes simple tipo 1 y el citomegalovirus (CMV). La infección aguda por el virus de la inmunodeficiencia humana (VIH), micobacterias, *Cryptococcus*, *Histoplasma*, *Actinomyces*, *Cryptosporidium*, *Pneumocystis* y virus de Epstein-Barr son también causa de la entidad. Si bien el virus de la varicela-zóster (VVZ) está considerado, igualmente, agente causal de esofagitis infecciosa, apenas se ha descrito casos en la literatura que generalmente eran sobre pacientes inmunocomprometidos.

### Caso clínico

Presentamos el caso de un paciente de 35 años, sin antecedentes de interés, no hábitos tóxicos, padre de dos hijos sanos, que acude a urgencias por odinofagia intensa, epigastralgia, fiebre de 38º con gran afectación del estado general de unas 48 horas de evolución. Presenta vesículas en cara, tronco y mmii, asociándolo a que su hijo menor de 5 años ha pasado en los últimos días la varicela, las lesiones dérmicas sugieren varicela. Se realizó gastroscopia observando en tercio medio esofágico y sobre todo en tercio distal múltiples placas blanquecinas ovaladas, algunas fibrinadas o con puntos de hematina que se biopsias para cultivo y ap (Figuras 1-2). A nivel de cavidad gástrica sobre todo a nivel antral se observa un punteado petequial difuso con aisladas vesículas que se biopsias para descartar afectación gástrica de VVZ (Figura 3).

Se realizó analítica con serología VIH siendo negativa. IgG-CMV positiva (IgM negativa) e IgG e IgM frente al VVZ positivas. El factor reumatoide fue negativo, y las inmunoglobulinas y el complemento normales.

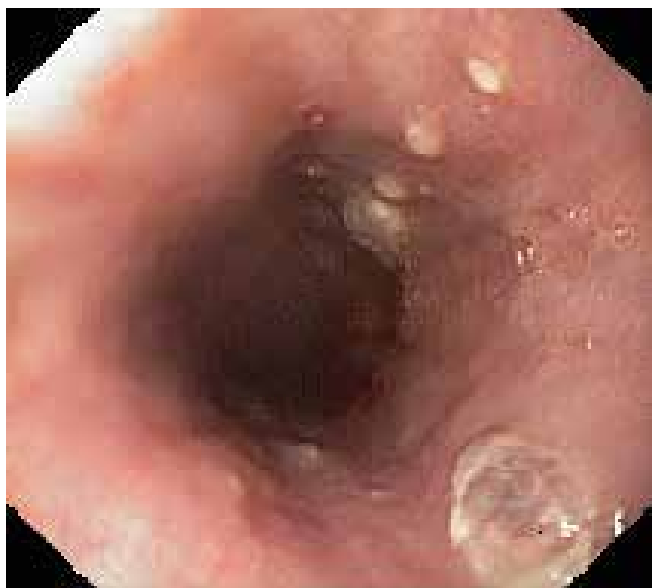AP y cultivo reportó hallazgos conclusivos de esofagitis herpética sin evidencia de hallazgos micóticos.

El paciente fue ingresado por la afectación general, se inició tratamiento con Aciclovir iv siendo dado de alta a los 3 días, sin dolor con buena tolerancia a dieta y con lesiones dérmica en fase de costra.

### Discusión

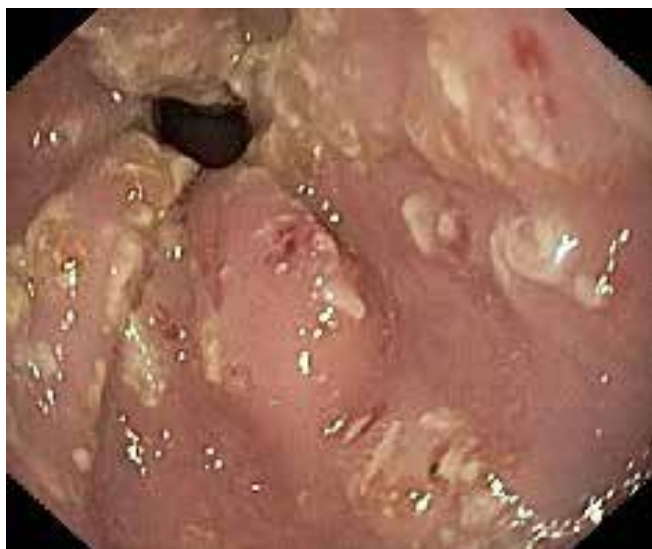Entre las complicaciones se han descrito la sobreinfección bacteriana de las lesiones cutáneas, fascitis necrosante, ataxia cerebelosa, meningoencefalitis, síndrome de Ramsay-Hunt, vasculitis cerebral, neuropatía motora visceral, síndrome de Reye, síndrome de Guillain-Barré, neuralgia postherpética,

neumonía, hepatitis, miocarditis, nefritis, artritis, miositis, uveítis, orquitis, secreción inadecuada de hormona antidiurética (ADH), coagulopatía o púrpura trombocitopénica idiopática, entre otras. Pero la afectación esofágica es excepcional sobre todo en pacientes inmunocompetentes.



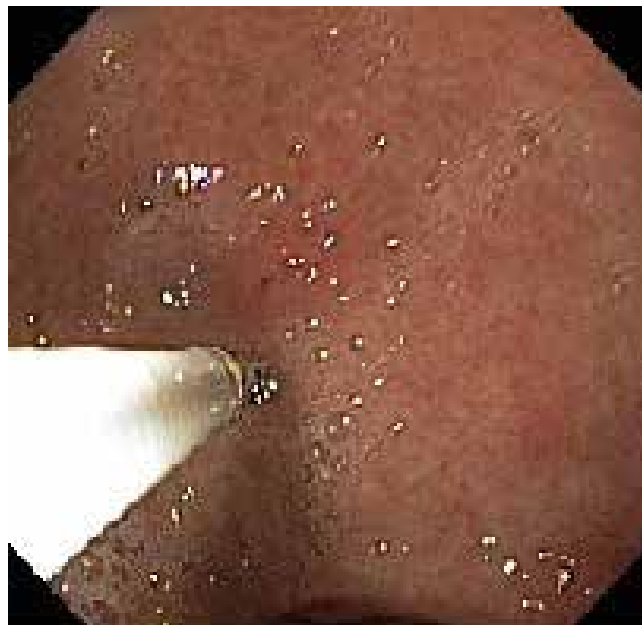**Figura 1**

Desde tercio medio esofágico y sobre todo en tercio distal múltiples placas blanquecinas ovaladas, algunas fibrinadas o con puntos de hematina.



**Figura 2**

Desde tercio medio esofágico y sobre todo en tercio distal múltiples placas blanquecinas ovaladas, algunas fibrinadas o con puntos de hematina.



**Figura 3**

A nivel de cavidad gástrica sobre todo a nivel antral se observa un punteado petequeal difuso con aisladas vesículas.

### CP-174. ESOFAGITIS NECROTIZANTE AGUDA EN PACIENTE EN COMA DIABÉTICO

MOSTAZO TORRES, J<sup>1</sup>; VILCHEZ JAIMEZ, M<sup>2</sup>; RAMIREZ BOLLERO, JM<sup>3</sup>

<sup>1</sup>SERVICIO APARATO DIGESTIVO. ÁREA DE GESTION SANITARIA CAMPO DE GIBRALTAR, ALGECIRAS.

<sup>2</sup>SERVICIO MEDICINA FAMILIAR Y COMUNITARIA. ÁREA DE GESTION SANITARIA CAMPO DE GIBRALTAR, ALGECIRAS.

<sup>3</sup>SERVICIO MEDICINA INTERNA. COMPLEJO HOSPITALARIO DE ESPECIALIDADES VIRGEN DE LA VICTORIA, MÁLAGA.

#### Introducción

La necrosis esofágica aguda o “esófago negro” (EN) es una entidad poco frecuente debido a la buena vascularización del esófago. Se describe fundamentalmente en personas con déficit nutricionales, septicemias o situaciones de bajo gasto hemodinámico. Suele presentarse clínicamente como episodios aislados de hemorragia digestiva alta (HDA), con riesgo de perforación y, por tanto, con una alta morbimortalidad. El diagnóstico es endoscópico: se observan lesiones negras de la mucosa esofágica, que se interrumpen característicamente a nivel de la línea Z.

#### Caso clínico

Paciente de 58 años con antecedentes de HTA, DM insulina dependiente desde hace 10 años. Sin otros antecedentes. Es recogido de la calle en estado comatoso, según familiar refiere dolor abdominal desde hace 3 días, mareos, sin otros síntomas a destacar. Ingresa en observación con mala situación general, hipotensión severa 60/40, objetivando en analítica cetoacidosis diabética con glucemias superior a 700, creatinina 4.95, NA 118,

pH 7,08. El paciente pasa a UCI donde se coloca SNG, observándose restos en posos de café, tras 2-3 días se estabiliza la hemodinámica, pero persiste en coma. Nos avisan por melenas, y persistencia de posos de café en SNG.

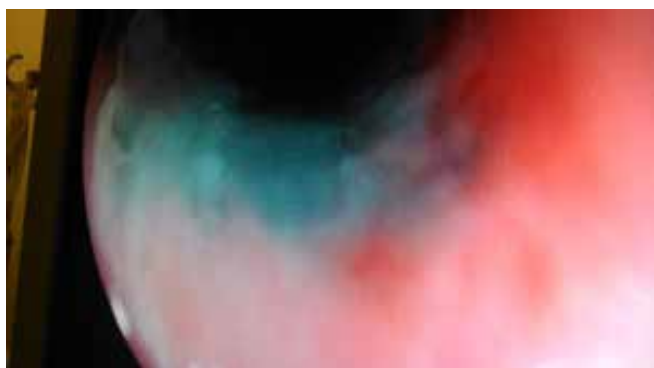En Gastroscofia se observa desde esfínter esofágico superior mucosa negra hasta esfínter esofágico inferior, respetando estómago y duodeno. No se toman biopsias por el riesgo de perforación.

### Discusión

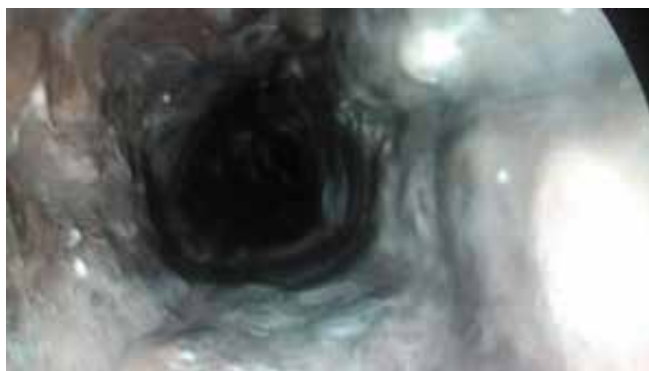
El esófago negro suele ocurrir sobre patologías concomitantes como la diabetes (nuestro caso), enfermedad neoplásica, la desnutrición calórico-proteica, la hipertensión arterial, el alcoholismo y la enfermedad coronaria entre otras. Es característica de este síndrome la interrupción de las lesiones al llegar al cardias. La exploración endoscópica expuesta en el caso evidencia una mucosa gástrica totalmente libre de lesiones. La expresión clínica suele ser en forma de melenas o vómito en poso de café.

Es recomendable la realización de una TC, para descartar la perforación esofágica y las fístulas aortoesofágicas en pacientes con aneurismas. El tratamiento consiste en la dieta absoluta y nutrición parenteral hasta la resolución del cuadro. La antibioticoterapia de amplio espectro y los inhibidores de la bomba de protones constituyen sus otros dos pilares terapéuticos. Además de estas medidas, se requiere un tratamiento dirigido al resto de patologías acompañantes. La mortalidad, cifrada en el 35%, viene condicionada sobre todo por las enfermedades subyacentes.

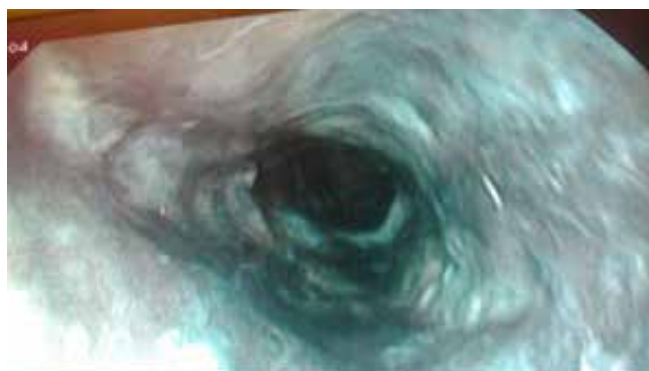
El 25% de los casos que sobreviven presentan complicaciones, como la estenosis esofágica, que precisa de dilataciones endoscópicas.



**Figura 1** .....  
Transición esfínter sup. Observamos como desde esfínter esofágico superior se observa afectación de mucosa esofágica.



**Figura 2** .....  
Tercio medio esófago. Observamos la afectación de la mucosa esofágica a nivel de tercio medio del esófago.



**Figura 3** .....  
Tercio esófago distal. Observamos como sigue la afectación difusa de la mucosa esofágica.

### CP-175. ESTENOSIS BULBAR CON UN ESPECTADOR INOCENTE

FERNÁNDEZ-FERNÁNDEZ, E; VALVERDE-LÓPEZ, F; CABALLERO-MATEOS, A; REDONDO-CERÉZO, E

SERVICIO APARATO DIGESTIVO. COMPLEJO HOSPITALARIO REGIONAL VIRGEN DE LAS NIEVES, GRANADA.

#### Introducción

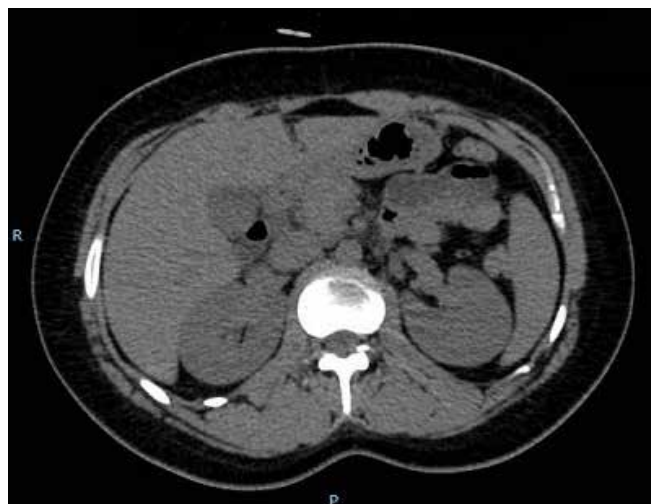La esofagitis eosinofílica es una enfermedad cada vez más común en pacientes jóvenes con atopía. Suele debutar como impactaciones esofágicas de repetición. La afectación gastrointestinal es mucho menos frecuente y según la zona histológica afectada puede debutar como cuadro diarreico, estenosis o incluso ascitis. La estenosis péptica es una complicación actualmente poco frecuente de la enfermedad péptica ulcerosa y su manejo puede ser médico con IBPs, endoscópico o quirúrgico.

**Caso clínico**

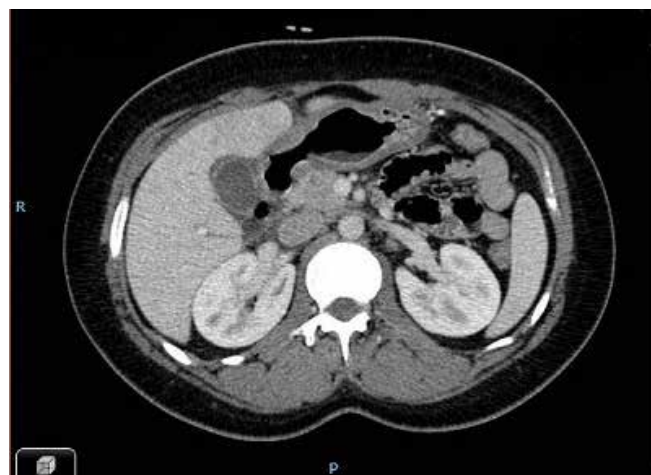Paciente de 20 años con antecedente de dermatitis atópica. Acude a urgencias por dolor epigástrico de meses de evolución acompañado de vómitos posprandiales desde hace un mes. Se realiza gastroscopia que muestra estómago de retención con estenosis bulbar de aspecto inflamatorio y esófago traquealizado. Aporta informe de prueba realizada en otro centro de hacía cuatro semanas que evidenciaba test de ureasa positivo y tratamiento con OCA. Es ingresada a cargo de Aparato Digestivo donde tiene buena evolución clínica, durante este ingreso se realiza TAC abdominal que muestra perforación bulbar encubierta por lo que pasa a cargo de Cirugía General donde es tratada de forma conservadora. En biopsias esofágicas se confirma el diagnóstico de esofagitis eosinofílica y en las gástricas se demuestra la presencia de gastritis crónica atrófica con presencia de H.Pylori que no logra erradicarse en el ingreso. En citas de control en consulta de Digestivo la paciente presenta mejoría endoscópica e histológica esofágica tras tratamiento con IBP y corticoide tópico deglutido, se logra erradicación de H. Pylori tras otras dos tandas de tratamiento erradicador con curación endoscópica e histológica de la estenosis bulbar. Sin embargo actualmente la paciente continúa con clínica de vómitos posprandiales y dolor epigástrico episódico sin intolerancia oral con tránsitos baritados que muestran persistencia de bulbo levemente deformado.

**Discusión**

Se presenta el caso de una asociación infrecuente entre estenosis bulbar por H.Pylori de evolución tórpida y esofagitis eosinofílica con excelente respuesta a corticoides tópicos que nunca había dado clínica. Inicialmente el diagnóstico diferencial de la paciente fue complejo por el debut como estómago de retención que presentó. Se planteó diagnóstico diferencial con estenosis por gastroenteritis eosinofílica, TBC gastrointestinal, enfermedad de Crohn o incluso infiltración tumoral. Estas hipótesis quedaron descartadas tras la realización de biopsias seriadas y la respuesta endoscópica e histológica de la paciente. Cabe resaltar que la paciente no ha quedado totalmente asintomática y controla su clínica de vómitos y dolor con procinéticos.

**Figura 1**

TAC sin contraste hecho durante la estancia en planta de Aparato Digestivo.

**Figura 2**

TAC con contraste hecho durante la estancia en planta de Aparato Digestivo.

**CP-176. EVALUACIÓN DE PACIENTES CON SOSPECHA DE REFLUJO LARINGOFARÍNGEO**

SANTAELLA LEIVA, I<sup>1</sup>; RANDO MUÑOZ, J<sup>1</sup>; PÉREZ AISA, Á<sup>2</sup>; JIMÉNEZ PÉREZ, M<sup>1</sup>

<sup>1</sup>SERVICIO APARATO DIGESTIVO. COMPLEJO HOSPITALARIO REGIONAL DE MÁLAGA, MÁLAGA.

<sup>2</sup>SERVICIO APARATO DIGESTIVO. COMPLEJO HOSPITAL COSTA DEL SOL, MARBELLA.

**Introducción**

Correlacionar una serie de pacientes con síntomas clínicos y signos laringoscópicos sugerentes de reflujo laringofaríngeo con los resultados obtenidos tras un estudio digestivo con endoscopia digestiva alta (EDA), manometría de alta resolución (MAR) y

pHmetría de doble canal durante 24 horas, así como con la respuesta al tratamiento con inhibidores de la bomba de protones (IPB).

### Material y métodos

Se realiza un estudio retrospectivo de pacientes, ya valorados en ORL, y derivados a la unidad de Digestivo por sospecha de reflujo laringofaríngeo. Los hallazgos laringoscópicos incluían laringitis posterior, edema y eritema de la región interaritenode. A todos se les realiza: EDA, MAR y pHmetría ambulatoria esofágica de 24 horas, con sonda de doble canal, separados ambos canales 15 cm.

### Resultados

Se recogen 46 pacientes, 20 hombres y 26 mujeres con una edad media de 55 años (29-75). De ellos, 29 pacientes negaban la existencia de síntomas típicos de RGE y 17 sí reconocían tenerlos.

La EDA fue normal en 17 pacientes y 19 fueron diagnosticados de hernia de hiato.

Con MAR, 25 pacientes presentaban hernia de hiato manométrica y 8 de ellos, tenían hipotonía del esfínter esofágico inferior.

La pHmetría de 24 horas demostró RGE patológico a nivel distal en 26 pacientes y proximal en 19.

En esta serie de pacientes, el 100% de los que presentaban hernia de hiato en la manometría presentó RGE patológico a nivel esofágico y un 76% lo presentó a nivel proximal, con lo cual existe una asociación significativa ( $p < 0.05$ ) entre hernia de hiato manométrica y pHmetría patológica.

En todos los pacientes se realizó tratamiento empírico con IBP a doble dosis durante 2 meses. De estos: 13 no presentaron mejoría, resultado que se asoció, aunque sin significación estadística, con el hecho de presentar una pHmetría normal. En 26 se obtuvo una respuesta parcial y 7 de ellos, afirmaron haber mejorado totalmente.

### Conclusiones

Aunque los métodos convencionales son, a menudo, poco sensibles para detectar RGE en pacientes con manifestaciones extraesofágicas a nivel ORL, podemos asociar su existencia, con alta probabilidad, a alteración a nivel de la unión esófago-gástrica y a respuesta positiva a IBP, por lo que realizar tratamiento de forma empírica es una opción válida.

En este sentido, la impedanciometría u otras técnicas más complejas, como la determinación de pepsina en saliva, sí permitirían realizar un diagnóstico más exhaustivo y predecir la respuesta al tratamiento.

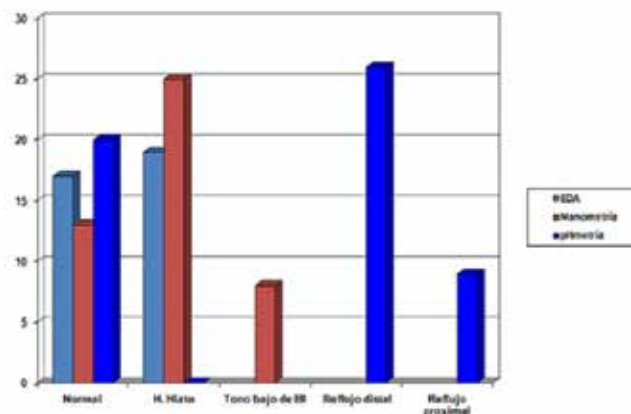


Figura 1

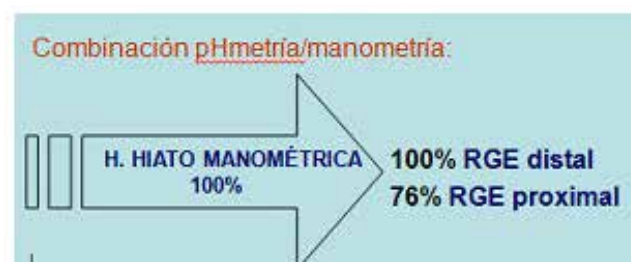

Figura 2

### CP-177. EVALUACIÓN DEL FRACASO TERAPÉUTICO EN LA ERRADICACIÓN DE HELICOBACTER PYLORI, ASOCIADA A LA TOMA PREVIA DE ANTIBIÓTICOS

COTRINA LINO, JL; TORRICO LAGUNA, A; FLORES CUCHO, A; VALLADOLID LEÓN, JM

UGC APARATO DIGESTIVO. COMPLEJO HOSPITALARIO REGIONAL VIRGEN MACARENA, SEVILLA.

#### Introducción

- Conocer la tasa de respuesta a la triple terapia convencional con amoxicilina, claritromicina y omeprazol en pacientes diagnosticados de infección por *Helicobacter pylori*, en el periodo de 2011 hasta 2015.

- Valorar la relación de la respuesta a la terapia clásica con la ingesta previa de antibióticos para otras patologías.

#### Material y métodos

-Se realizó un estudio retrospectivo en un total de 1281 pacientes diagnosticados y tratados por 10 días con la triple terapia convencional (amoxicilina, claritromicina y omeprazol).

-Dicha muestra se obtuvo entre el periodo comprendido entre enero de 2011 y diciembre de 2015. De los pacientes diagnosticados en las consultas externas de Aparato digestivo del HUVM.

-La evaluación a la respuesta del tratamiento se realizó con el test de la ureasa, en un período mínimo de 4 semanas después del final del tratamiento con antibióticos y suspensión previo de omeprazol.

-Los datos de descargaron y analizaron en el programa Excel 2010.

**Resultados**

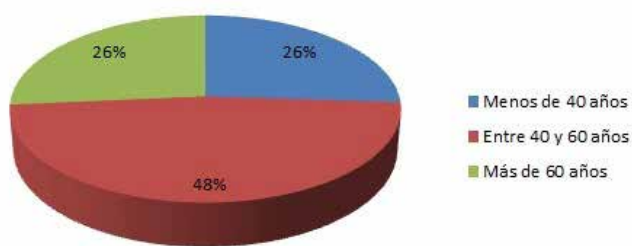
De los 1.281 pacientes que tomaron el tratamiento con triple terapia de primera línea para H. pylori (OCA-10), no respondieron al tratamiento 227 pacientes, de los cuales el 73% tomaron antibióticos previamente. En relación al sexo: hombres 137 (60.4%) y mujeres 90 (39.6%). Sobre el 227 que no respondieron al tratamiento con OCA por 10 días, se encontró que consumieron previamente amoxicilina el 55%, quinolonas 22,4%, macrólidos 18,9%, claritromicina, 13,9%, cefalosporinas 12,7% y otros antibióticos 28,2%. Las edades de los pacientes que no respondieron al tratamiento fueron: menores de 40 años 59 (25.9%), entre los 40 y 60 años fueron 108 (48%) y más de 60 años 60 pacientes (26,1%).

**Conclusiones**

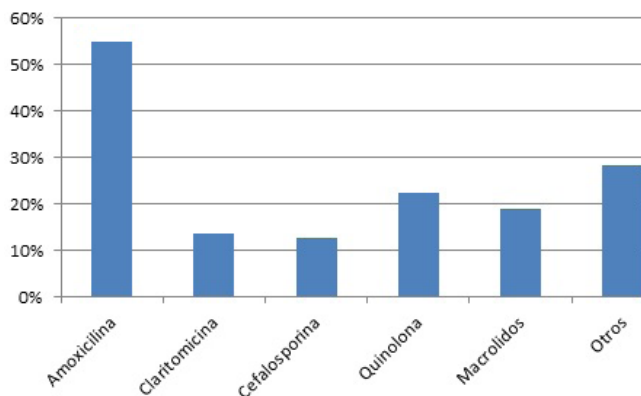
La mayoría de los pacientes que no respondieron al tratamiento tomaron antibióticos previamente.

En nuestro estudio se encontró que el antibiótico más empleado fue la amoxicilina.

La mayor parte de los pacientes en los que no respondieron a la triple terapia tenían entre 40 y 60 años. Además es este asociado a una mayor toma de antibióticos por otras patologías previas.



**Figura 1** Edades de los pacientes que no respondieron al Tto. OCA-10.



**Figura 2** Antibióticos usados previamente en pacientes que no respondieron al Tto OCA-10.

**CP-178. ¿EXISTEN DIFERENCIAS ENTRE EL REFLUJO GASTROESOFÁGICO EN LA SIESTA Y EL NOCTURNO? EXPERIENCIA EN NUESTRO CENTRO**

JÉRVEZ PUENTE, PI; VALVERDE LÓPEZ, F; RODRÍGUEZ SICILIA, MJ

SERVICIO APARATO DIGESTIVO. COMPLEJO HOSPITALARIO REGIONAL VIRGEN DE LAS NIEVES, GRANADA.

**Introducción**

Diversos estudios han demostrado que el reflujo ácido durante la noche se asocia con más frecuencia con una ERGE severa. Además, el reflujo ácido ocurre principalmente durante las dos primeras horas de sueño, tiempo en el que en su mayoría existe un sueño ligero. La siesta a su vez es un periodo de sueño en el que la mayoría es también ligero.

El objetivo de este estudio es comparar las características del reflujo entre el sueño nocturno y la siesta en pacientes con ERGE utilizando la pH-metría.

**Material y métodos**

Estudio descriptivo retrospectivo que incluye 100 pacientes con síntomas típicos y atípicos de reflujo gastroesofágico (RGE) a los que se ha realizado pH-metría en el Servicio de Aparato Digestivo del Hospital Virgen de las Nieves. Todos los pacientes habían suspendido el tratamiento con IBP 10 días antes de la técnica. Los pacientes con pH-metría normal fueron excluidos. Se ha utilizado el test no paramétrico de Mann-Whitney.

**Resultados**

Se incluyeron un total de 100 pacientes con síntomas típicos y atípicos de enfermedad por reflujo gastroesofágico sometidos a pH-metría. Todos los pacientes realizaron siesta además de un

		N válido	Media	Error típico de la media	Desviación típica	Percentil 25	Mediana	Percentil 75	P
n_epis_refluj_acido_xhora	sueño	100	4,61	0,60	6,02	1	2	6	0,179
	siesta	100	7,55	1,14	11,41	1	3	10	
epis_reflujo_largos	sueño	100	1,92	0,27	2,73	0	1	3	0,004
	siesta	100	0,66	0,11	1,07	0	0	1	
epis_reflujo_largo_min	sueño	100	16,90	2,33	23,35	1	6	25	0,001
	siesta	100	7,72	1,53	15,31	0	2	8	
por_tiempo_Ph_4	sueño	100	10,68	1,49	14,88	1	3	16	0,718
	siesta	100	19,68	4,49	44,90	0	5	18	
n_epis_Refluj_acido	sueño	100	35,3	4,6	46,0	4	14	49	0,000
	siesta	100	11,0	1,5	14,9	1	5	15	

Tabla 1

Análisis estadístico.

sueño regular durante el periodo nocturno. El 51% de pacientes eran varones (n 51) y el 49% mujeres (n 49) con una edad media de 46 años (5- 85 años). El síntoma más frecuente fue la pirosis (50% casos). La duración media del periodo de sueño nocturno y de siesta fue 8 h 20 min y 2 h 16 min respectivamente. La media de episodios de reflujo ácido por hora fue de 4,61 y 7,55 para episodios de sueño y siesta respectivamente ( $p > 0.05$ ) y el porcentaje de tiempo con  $pH < 4$  fue superior en la siesta frente al sueño nocturno (19,7% y 10,7% respectivamente) sin ser estadísticamente significativas.

### Conclusiones

En nuestro estudio hemos obtenido un mayor número de episodios de reflujo ácido por hora en la siesta respecto a el sueño nocturno, con un porcentaje de tiempo con  $pH < 4$  superior en la siesta respecto al sueño nocturno, estos resultados podrían sugerir que la siesta se asocia con una mayor exposición del esófago al ácido en comparación con el sueño nocturno.

Las diferencias obtenidas entre el sueño nocturno y la siesta podrían deberse a que la siesta carece de un componente de sueño profundo y a que además ésta se produce en un periodo postprandial, en el que ya de por sí existe una mayor exposición fisiológica al ácido.

Es posible que si aumentáramos el número de pacientes incluidos en el estudio, los resultados obtenidos sí fuesen estadísticamente significativos.

### CP-179. EXPERIENCIA INICIAL CON CUÁDRUPLE TERAPIA CON BISMUTO PARA EL TRATAMIENTO HELICOBACTER PYLORI EN NUESTRO MEDIO

CHAARO BENALLAL, D; MORENO MÁRQUEZ, C; GÓMEZ RODRÍGUEZ, BJ; CASTRO LARIA, L; ARGÜELLES-ARIAS, F; CASTRO MÁRQUEZ, C; CAUNEDO ÁLVAREZ, A

UGC APARATO DIGESTIVO. COMPLEJO HOSPITALARIO REGIONAL VIRGEN MACARENA, SEVILLA.

### Introducción

La infección por H. Pylori afecta a alrededor del 50% de la población mundial y es causante de diversas enfermedades digestivas como la gastritis crónica, la úlcera péptica y el cáncer gástrico, siendo el diagnóstico y tratamiento eficaz esenciales para el tratamiento y prevención de dichas patologías.

Recientemente se han dado cambios en los esquemas de tratamiento de la infección, recomendándose en la actualidad la cuádruple terapia como primera línea de tratamiento.

Objetivos: Analizar los resultados del tratamiento con cuádruple terapia con bismuto (Pylera®) en nuestro medio.

### Material y métodos

Se han recogido de forma prospectiva desde Febrero 2016 a Abril 2016 todos los pacientes tratados de forma consecutiva con Pylera® en consultas hospitalarias de Digestivo.

Los pacientes fueron diagnosticados mediante Test de Ureasa y/o Biopsia endoscópica. Se indicó tratamiento con Pylera® de primera línea en 22 pacientes, segunda línea en 3 pacientes, tercera línea en 1 paciente y cuarta línea en 1 paciente. Se utilizó omeprazol como IBP de elección. La duración del tratamiento fue de 10 días en todos los casos.

Se realizó Test de Aliento para confirmar la erradicación entre 8 a 12 semanas tras finalización del tratamiento.

Se han analizado los resultados y principales características de los pacientes.

### Resultados

Se han recogido 27 pacientes tratados de forma consecutiva. Las principales características epidemiológicas se reflejan en la Tabla 1.

Como síntoma principal aquejaban dispepsia (66%), seguido

en frecuencia por epigastralgia (44%). El principal diagnóstico endoscópico fue de gastritis crónica superficial (74%).

Un 29,6% de pacientes presentaron efectos adversos (Tabla 2), predominando las heces oscuras y la astenia.

Se realizó test de aliento para confirmar la erradicación de la infección, que fue negativo en el 96,3% de los casos (n=26/27).

No se consiguió la erradicación en un único paciente, este recibía la pauta como cuarta línea de tratamiento.

La tolerancia del tratamiento fue buena, salvo en 2 pacientes (7,4%) que refirieron no tolerarlo adecuadamente.

Todos realizaron la pauta completa de tratamiento.

**Conclusiones**

Nuestra experiencia inicial con la cuádruple terapia con bismuto es satisfactoria, presentando una eficacia de erradicación del 96,3%.

Como principal efecto adverso destacan las heces oscuras y la astenia.

Características epidemiológicas (n=27)			
Sexo (Mujeres)	18		66,60%
Edad	45+/-15 años		
Fumadores		6	22%
1ª Línea de tratamiento		22	81,40%
2ª Línea de tratamiento		3	11,10%
3ª Línea de tratamiento		1	3,70%
4ª Línea de tratamiento		1	3,70%

**Tabla 1**

Efectos adversos			
Total:	n: 8/27 pacientes*		29,60%
Astenia	3	37,5%	
Heces oscuras	3	37,5%	
Diarrea	2	25%	
Náuseas	1	12,5%	
Cefalea	1	12,5%	
* 2 pacientes > 1 efecto adverso			

**Tabla 2**

**CP-180. GASTRITIS ENFISEMATOSA EN PACIENTE QUE CONSULTA POR DOLOR ABDOMINAL Y VÓMITOS. PRESENTACIÓN DE UN CASO.**

ROA COLOMO, A<sup>1</sup>; DÍAZ ALCÁZAR, MM<sup>1</sup>; DIÉGUEZ CASTILLO, C<sup>1</sup>; DELGADO MAROTO, A<sup>1</sup>; ÍÑIGO CHAVES, A<sup>1</sup>; CABALLERO MATEOS, A<sup>2</sup>; MARTÍNEZ TIRADO, P<sup>1</sup>; RUIZ ESCOLANO, E<sup>1</sup>; SALMERÓN ESCOBAR, J<sup>1</sup>

<sup>1</sup>UGC APARATO DIGESTIVO. HOSPITAL SAN CECILIO, GRANADA. <sup>2</sup>UGC APARATO DIGESTIVO. COMPLEJO HOSPITALARIO REGIONAL VIRGEN DE LAS NIEVES, GRANADA.

**Introducción**

La gastritis enfisematosa es la presencia de gas dentro de las paredes del estómago, acompañado a veces de neumatosis portal. Es una causa infrecuente de dolor abdominal, con una tasa de mortalidad elevada (60-80% aproximadamente). Resulta fundamental el diagnóstico precoz y el tratamiento intensivo.

**Caso clínico**

Paciente varón de 82 años que acude a urgencias del Complejo Hospitalario Universitario de Granada por distensión abdominal, dolor abdominal generalizado, vómitos de aspecto hemático sucio y deposiciones diarreicas autolimitadas. No presenta alteraciones analíticas destacables. En radiografía simple de abdomen (**Figura 1**) se observa importante dilatación de asas intestinales, por lo que se solicita TC abdominal urgente (**Figura 2**), que informa de “gas intramural en la pared gástrica en abundante cuantía asociado a importante dilatación gástrica”, “neumoperitoneo” y “gas en vena porta”. Se decide realizar laparotomía exploradora. Durante la misma se observa estómago distendido con burbujas de gas en su serosa, sin signos de necrosis transmural ni perforación, por lo que se realiza endoscopia intraoperatoria que informa de “mucosa necrótica-ulcerada sin sangrado espontáneo en cara posterior, cuerpo y curvatura mayor.” Dados los hallazgos intraoperatorios se opta por no realizar ningún acto quirúrgico más. En reanimación, el paciente presenta fallo respiratorio y renal, los cuales supera. Se aísla *Lactobacillus jensenii* en un hemocultivo. Se trata con meropenem y linezolid. En TAC abdominal de control el paciente presenta mejoría radiológica y recibe el alta hospitalaria.

**Discusión**

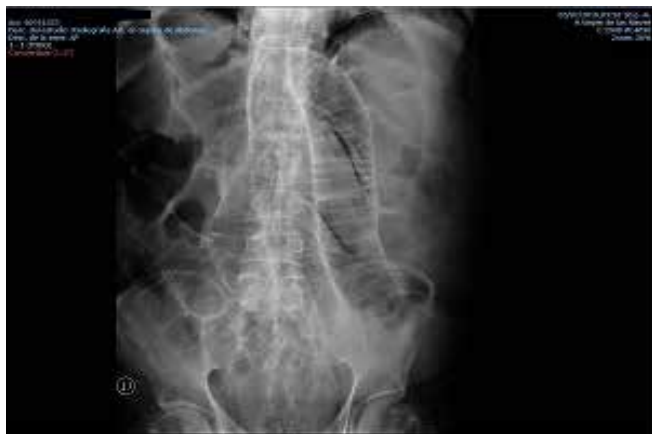El estómago es el órgano abdominal que con menor frecuencia presenta gas intramural. La neumatosis gástrica exige diagnóstico diferencial entre el enfisema gástrico benigno, en el que el gas se distribuye de forma lineal, laminar, paralelo a la pared del estómago, y la gastritis enfisematosa, en la que el aire de la pared se asocia a engrosamiento parietal, aumento de densidad del tejido perigástrico y en algunas ocasiones neumatosis portal.

En la gastritis enfisematosa el aire proviene de microorganismos productores de gas, que no siempre es posible aislar. Los factores de riesgo son: diabetes mellitus, inmunosupresión, broncopatía, nefropatía, neoplasias, cirugía, antiinflamatorios, cáusticos, alcohol...

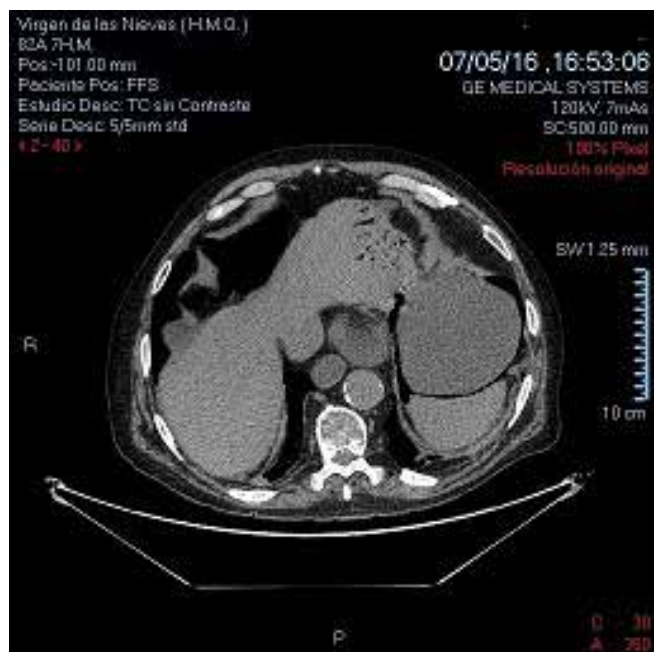El método diagnóstico de elección es el TC, en el que se observan “burbujas” en la pared del estómago, y que permite evaluar

la existencia de neumoperitoneo, gas portomesentérico y engrosamiento de pliegues mucosos.

El tratamiento consiste en soporte vital acompañado de antibioterapia de amplio espectro. Se reserva la cirugía para los casos en los que existe falta de respuesta al tratamiento conservador, sepsis severa o perforación gástrica.



**Figura 1**  
Radiografía simple abdominal.



**Figura 2**  
TC abdominal.

## CP-181. GRAN LIPOMA GÁSTRICO COMO HALLAZGO CASUAL EN ENDOSCOPIA URGENTE POR HDA

VILCHEZ JAIMEZ, M<sup>1</sup>; MOSTAZO TORRES, J<sup>2</sup>; RAMIREZ BOLLERO, JM<sup>3</sup>

<sup>1</sup>SERVICIO MEDICINA FAMILIAR Y COMUNITARIA. ÁREA DE GESTION SANITARIA CAMPO DE GIBRALTAR, ALGECIRAS.

<sup>2</sup>SERVICIO APARATO DIGESTIVO. ÁREA DE GESTION SANITARIA CAMPO DE GIBRALTAR, ALGECIRAS.

<sup>3</sup>UGC MEDICINA INTERNA. ÁREA DE GESTION SANITARIA CAMPO DE GIBRALTAR, ALGECIRAS.

### Introducción

El lipoma gástrico es una patología tumoral benigna muy poco frecuente. Corresponde a menos de 10% de los lipomas gastrointestinales, la mayoría de los cuales se originan en el colon, y aproximadamente 3% de los tumores benignos gástricos. Es una patología rara que generalmente se presenta de forma incidental en endoscopias rutinarias.

### Caso clínico

Mujer de 73 años. NAMC. DM2. HTA. En reciente estudio por cardiología por supuesta angina estable. Acude a urgencias por dolor epigástrico de 48 horas de evolución, vómitos hemáticos, y heces melénicas en relación con el inicio reciente de toma de Adiro. Previamente desde el punto de vista digestivo con dispepsia tipo dismotilidad no estudiada.

As destaca hb 10.8. VCM 89. Creatinina 1.1 Urea 74.

Tacto rectal se evidencia heces melénicas.

La endoscopia digestiva alta reveló mucosa traccionada hacia el interior del píloro, el cual estaba ocupado por tejido gástrico pasando a bulbo. Se insufló al máximo evidenciando como un tumor gástrico submucoso volvió a cavidad gástrica por la distensión. Se localizaba a nivel de la transición cuerpo antro en cara anterior (**Figuras 1-2**). La mucosa antral y bulbo con erosiones superficiales en relación con gastritis erosiva en relación con la toma de AINES.

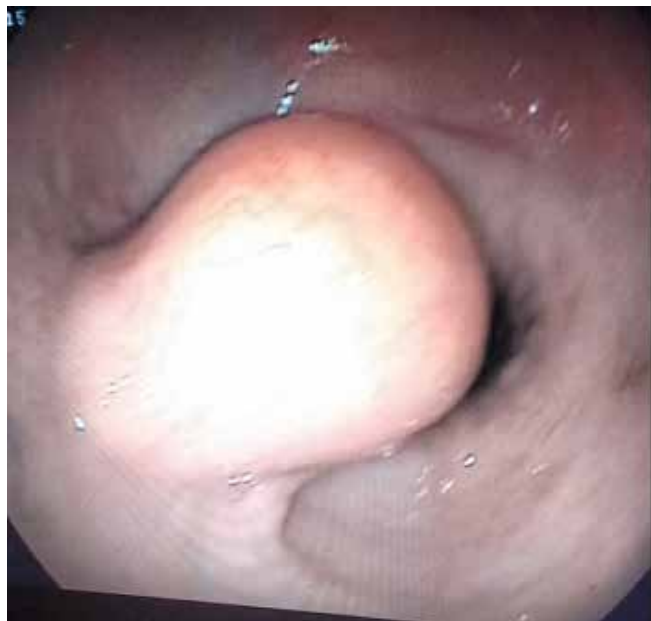El estudio se completó con una tomografía axial computada de abdomen: se aprecia una lesión en antro gástrico intramural de bordes bien definidos y densidad grasa, prácticamente homogénea de 44x43x27 mm (diámetros T, CC y AP) respectivamente, encapsulada que dadas las características radiológicas es sugestiva de lesión benigna (lipoma). No adenopatías mesentéricas.

### Discusión

La mayoría de los lipomas gástricos son únicos y submucosos, siendo raro la ubicación subserosa. La mayor incidencia es entre la quinta y séptima década de vida con leve predominio en mujeres. Los síntomas son infrecuentes y la mayoría son diagnosticados de forma casual. El desarrollo de síntomas depende principalmente del tamaño y la localización del tumor. Se ha descrito que los síntomas aparecen generalmente con tumores sobre 4 cm de diámetro. Este tumor puede también manifestarse como hemorragia digestiva, obstrucción o intususcepción.

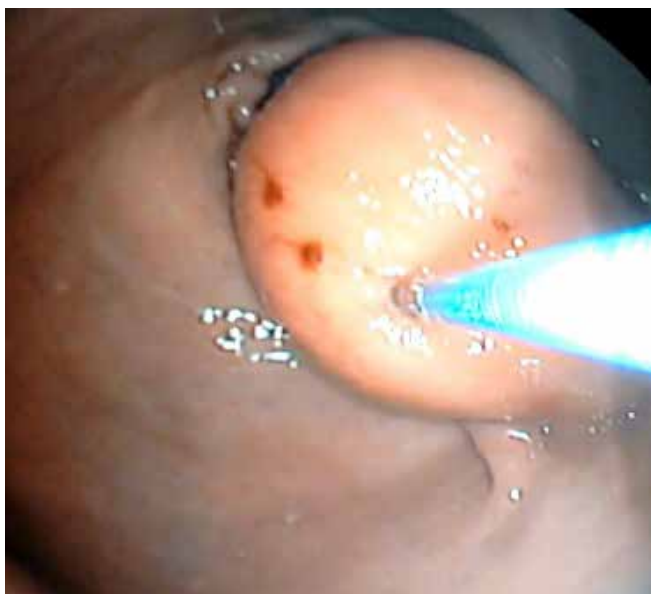
El manejo del lipoma gástrico depende de sus síntomas, tamaño

y sospecha de un diagnóstico alternativo, como tumor GIST. El seguimiento activo con endoscopias, ecografías o tomografías computadas en lesiones asintomáticas es una alternativa válida. Se recomienda resección quirúrgica en casos sintomáticos y en lesiones asintomáticas sobre 4 cm por el riesgo de generar complicaciones, pero el manejo definitivo debe adaptarse al contexto de cada paciente.



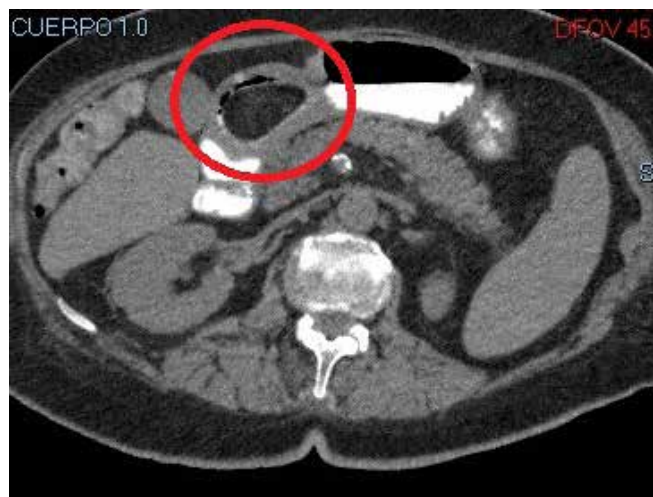**Figura 1**

Se observa lesión de grandes dimensiones de aspecto submucoso.



**Figura 2**

Se observa lesión de grandes dimensiones de aspecto submucoso.



**Figura 3**

Imagen de TAC donde se observa lesión a nivel gástrico de 4x4.

### CP-182. HEMATEMESIS COMO SÍNTOMA GUÍA EN EL DIAGNÓSTICO DE UN CASO DE AMILOIDOSIS SISTÉMICA

TENORIO GONZÁLEZ, E<sup>1</sup>; BOCANEGRA VINIEGRA, M<sup>1</sup>; GONZÁLEZ GRANDE, R<sup>1</sup>; SÁNCHEZ GARCÍA, O<sup>1</sup>; MORCILLO JIMÉNEZ, E<sup>1</sup>; PINAZO MARTÍNEZ, IL<sup>2</sup>; OMONTE GUZMÁN, E<sup>3</sup>; JIMÉNEZ PÉREZ, M<sup>1</sup>

<sup>1</sup>UGC APARATO DIGESTIVO. COMPLEJO HOSPITALARIO REGIONAL DE MÁLAGA, MÁLAGA.

<sup>2</sup>UGC APARATO DIGESTIVO. ÁREA DE GESTION SANITARIA CAMPO DE GIBRALTAR, ALGECIRAS.

<sup>3</sup>UGC APARATO DIGESTIVO. ORGANIZACIÓN SANITARIA INTEGRADA ALTO DEBA, ARRASATE/MONDRAGÓN.

#### Introducción

La amiloidosis es una enfermedad infrecuente; en el 75% de los casos se trata de formas primarias, existiendo un 5% de formas secundarias, y menos del 5% casos de amiloidosis familiar.

Las manifestaciones son inespecíficas, determinadas por el órgano o el sistema afectado. El diagnóstico se basa en la sospecha clínica y la demostración de la presencia de sustancia amiloide en los tejidos (PAS+, birrefringencia verde manzana y tinción rojo Congo +).

La amiloidosis gastrointestinal se produce en el 60% casos de amiloidosis primaria, pudiendo manifestarse como anomalías de motilidad en todo el tracto digestivo, malabsorción, hemorragias o pseudoobstrucción.

Presentamos un caso de amiloidosis sistémica en que la afectación gastrointestinal resultó clave para el diagnóstico.

### Caso clínico

Varón de 49 años, natural de Argentina, con poliquistosis hepatorenal y glomerulonefritis crónica no filiada (con función renal conservada) como únicos antecedentes de interés.

Acudió a urgencias por hematemesis y epigastralgia con sensación de plenitud.

En primera EDA se identificaron, a nivel de cuerpo gástrico, pliegues gástricos edematosos y engrosados, algunos amputados, con zonas ulceradas con fibrina y tapizados por hemo rojo. Bajo sospecha de neoplasia gástrica, se tomaron múltiples biopsias (constatándose gran friabilidad y consistencia blanda) que únicamente descartaron linfoma, no siendo concluyentes para otro diagnóstico.

Se realizaron varias EDA ante la alta sospecha de malignidad. Endoscópicamente, persistían restos hemáticos y el engrosamiento y amputación de pliegues con superficie mucosa petequial; y con el tiempo se describió además la presencia de una úlcera muy extensa de bordes irregulares y múltiples elevaciones pseudopolipoideas.

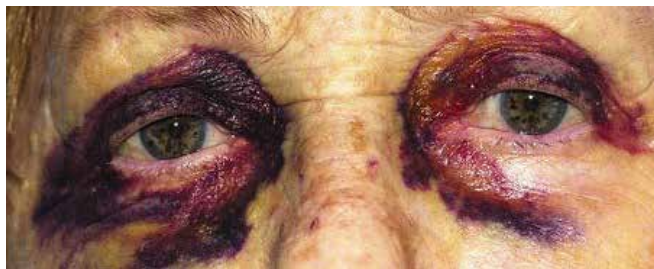Todo ello compatible con imagen de amiloidoma gástrico; consiguiéndose finalmente una muestra histológicamente compatible con amiloide.

Queremos destacar que, durante la realización de cada endoscopia, el paciente debutaba con equimosis periorbitarias que inicialmente se atribuían a maniobras de Valsalva y a un probable defecto de coagulación; en literatura existen casos similares descritos en los que la biopsia parpebral resultó asimismo positiva para amiloide, siendo dichos hematomas secundarios a la fragilidad capilar por depósito de amiloide a nivel vascular ("síndrome del ojo negro").

### Discusión

Tras cesar la hemorragia y la anemización fue derivado a consulta Medicina Interna para completar estudio y seguimiento.

Se demostró posteriormente afectación amiloide cardíaca y probable renal, con biopsia de grasa subcutánea positiva, así como un exceso de células plasmáticas lambda en médula ósea, falleciendo finalmente por sangrado cerebral y a la espera de biopsia de médula ósea que confirmara el diagnóstico de amiloidosis primaria (AL) para iniciar tratamiento citostático.



**Figura 1**

Signo característico: síndrome del ojo negro (equimosis periorbitaria por fragilidad capilar).

### CP-183. HEMORRAGIA DIGESTIVA ALTA (HDA) SECUNDARIA A ESOFAGITIS SEVERA POR CMV, A PROPÓSITO DE UN CASO

RAMÍREZ RAPOSO, R; CARNERERO RODRÍGUEZ, JA; VIEJO ALMANZOR, A; BONILLA FERNÁNDEZ, A; DÍAZ JIMÉNEZ, JA; LEAL TÉLLEZ, J; RAMOS-CLEMENTE ROMERO, M; GONZÁLEZ LÓPEZ, C; RENDÓN UNCETA, MP; CORRERO AGUILAR, FJ

UGC APARATO DIGESTIVO. HOSPITAL PUERTA DEL MAR, CÁDIZ.

### Introducción

La esofagitis por CMV es una patología infrecuente, relacionada con estados de inmunosupresión, que se caracteriza por la presencia de úlceras esofágicas profundas de bordes serpingiformes, que pueden ser múltiples o una solitaria y gigante, aunque también se puede presentar como una esofagitis difusa.

### Caso clínico

Varón de 68 años trasplantado renal en 2015 por glomerulonefritis segmentaria y focal, en tratamiento inmunosupresor, con ITUs de repetición e infección por CMV en tratamiento antiviral oral, que acude a Urgencias por astenia y hematemesis de tres días de evolución. Analíticamente con anemia de 7.1g/dl, leucopenia, deterioro de la función renal y elevación de PCR a 167. Ingresó a cargo de Nefrología para estabilización, tratamiento y realización de endoscopia oral.

Durante su ingreso presentó múltiples episodios de hematemesis anemizante, realizándose gastroscopia hasta en 4 ocasiones visualizándose en todas ellas afectación continua desde los 20 cm de arcada dentaria con múltiples úlceras esofágicas (1) en sacabocados, con sangrado difuso sin conseguir identificar en ninguna de las exploraciones una zona concreta a tratar endoscópicamente. Ante la sospecha de esofagitis severa por CMV, se biopsiaron las úlceras y se realizó PCR del virus, confirmándose el diagnóstico. Así mismo se solicitó carga viral sanguínea que resultó indetectable.

Se realizó tratamiento con ganciclovir iv e IBP en perfusión, entre otras medidas. A pesar de esto, el paciente no presentó mejoría de la hemorragia digestiva, desarrollando deterioro progresivo de la función renal y presentando también infecciones nosocomiales multirresistentes que conllevaron finalmente a su óbito.

### Discusión

La HDA es una manifestación infrecuente de la esofagitis por CMV.

La infección digestiva por CMV se caracteriza por la presencia de úlceras que pueden afectar a cualquier tramo del tubo digestivo, siendo el esófago la localización más frecuente y los síntomas más frecuentes náuseas, vómitos, disfagia, odinofagia, dolor retroesternal y fiebre. En casos graves puede provocar hematemesis, melenas o perforación.

El diagnóstico de elección consiste en la PCR de CMV o técnicas de hibridación en la biopsia esofágica, que debe ser tomada del fondo de la úlcera dado que el virus asienta en las células endoteliales de la lámina propia.

El tratamiento debe ser inicialmente endovenoso con ganciclovir o foscarnet durante 3 semanas, seguido de la vía oral como mantenimiento en caso de inmunosupresión.

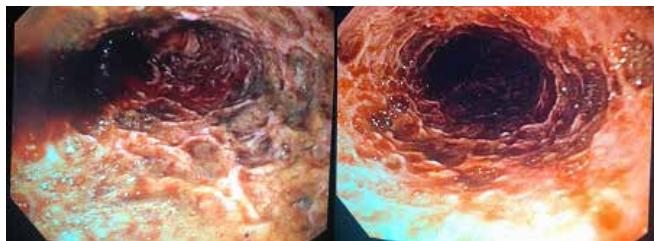


Figura 1

Úlceras esofágicas múltiples de borde serpingiforme, con fondo necrótico y con restos hemáticos, en forma de "sacabocados".

**CP-184. HEMORRAGIA DIGESTIVA ALTA SECUNDARIA A BRUNNEROMA: A PROPÓSITO DE UN CASO.**

MERINO GALLEGO, E; MOLINA VILLALBA, C; MARTINEZ AMATE, E; GALLEGO ROJO, FJ

UGC APARATO DIGESTIVO. COMPLEJO HOSPITALARIO DE PONIENTE, EJIDO, EL.

**Introducción**

Los adenomas de glándulas de Brunner o brunneromas son tumores duodenales benignos poco frecuentes (un 5% de todos los tumores duodenales). Se localizan predominantemente en duodeno proximal y suelen ser lesiones polipoideas pediculadas de 1-2 cm.

**Caso clínico**

Varón de 49 años sin antecedentes personales de interés, salvo tabaquismo y enolismo moderados. Acude a urgencias por deposiciones melánicas de 72 horas de evolución, sin dolor abdominal asociado. Estable hemodinámicamente y sin repercusión hematimétrica. No había ingerido antiinflamatorios no esteroideos (AINES) en los días previos. Se realiza una endoscopia digestiva alta (EDA) en la que se evidencia una lesión polipoide semipediculada de 1,5 cm de diámetro mayor con una ulceración fibrinada en bulbo duodenal. Se tomaron biopsias, que fueron informadas como microadenoma de glándulas de Brunner. Se procede a estudio mediante ecoendoscopia (USE), observándose una lesión duodenal de ecoestructura heterogénea confinada a la mucosa, compatible con hamartoma de glándulas de Brunner o brunneroma. La lesión se resecó finalmente mediante mucosectomía endoscópica sin complicaciones inmediatas ni diferidas.

**Discusión**

- La mayoría de brunneromas son asintomáticos si bien pueden producir sangrado digestivo o síntomas obstructivos.

- El diagnóstico se realiza mediante gastroscopia con toma de biopsias. Además, el estudio ecoendoscópico ayuda significativamente al diagnóstico, posibilitando el diagnóstico diferencial con otros tumores duodenales.

- El tratamiento de elección es la resección endoscópica.

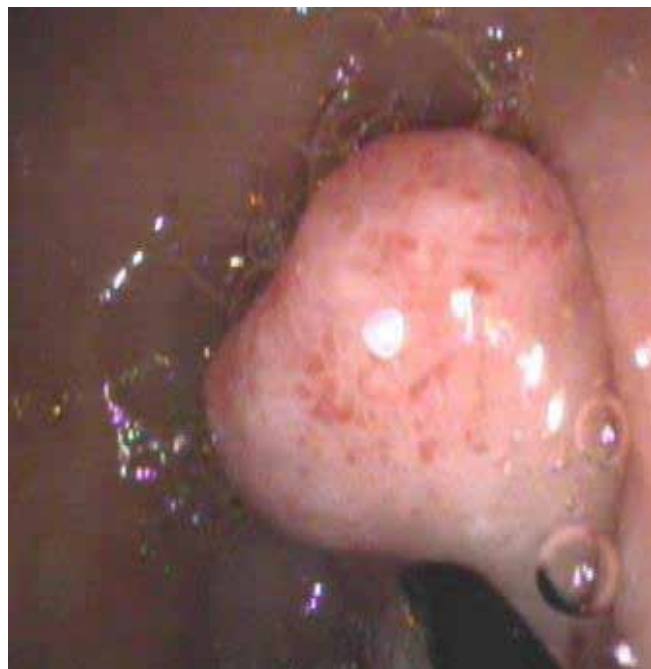

Figura 1

Lesión polipoide semipediculada en bulbo duodenal en endoscopia digestiva alta.

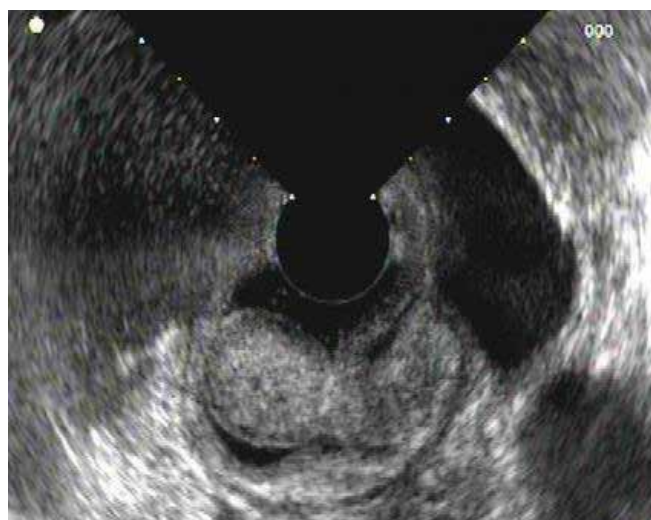

Figura 2

Imagen ecoendoscópica que muestra una lesión polipoide duodenal de ecogenidad heterogénea que no alcanza muscular propia compatible con brunneroma.

## CP-185. HEMORRAGIA DIGESTIVA E ICTERICIA INDOLORA COMO FORMA DE PRESENTACIÓN DE VIH EN FASE DE SIDA.

MOLINA VILLALBA, C; MERINO GALLEGO, E; MARTÍNEZ AMATE, E; GALLEGO ROJO, F

UGC APARATO DIGESTIVO. COMPLEJO HOSPITALARIO DE PONIENTE, EJIDO, EL.

### Introducción

La hemorragia digestiva alta (HDA) asociada a neoplasia de intestino delgado es rara (<3% de los tumores malignos gastrointestinales son duodenales), siendo el subtipo más frecuente el adenocarcinoma, seguido de tumores carcinoides, linfomas y sarcomas.

Los pacientes VIH tienen un riesgo relativo 100 veces superior de padecer linfoma. Estos suelen ser de alto grado y afectan predominantemente al sistema nervioso central y al tracto gastrointestinal. La clínica digestiva suele ser distensión abdominal, pérdida de peso y HDA. La obstrucción de la vía biliar suele ser secundaria a compresión externa por adenopatías, y es infrecuente que aparezca como primera manifestación (0,2-2% de los pacientes como manifestación tardía).

### Caso clínico

Varón de 37 años sin antecedentes de interés que consulta por ictericia indolora asociada a cuadro constitucional en los dos meses previos. Analíticamente presenta anemia normocítica, elevación de enzimas de colestasis e hipertransaminasemia. En la ecografía abdominal (imagen 1) se objetiva dilatación de vía biliar intra, extrahepática y del conducto pancreático principal, sin identificar causa obstructiva. Ante la sospecha clínico-analítica de ampuloma se solicitó TAC abdominal (imagen 2) que evidencia un engrosamiento duodenal inespecífico, esplenomegalia y conglomerado adenopático cervical. Al tercer día de ingreso el paciente presenta HDA por lo que se procedió a gastroscopia urgente (imagen 3-4) identificando lesión ulcerada, estenosante duodenal compatible con neoplasia maligna que se esclerosó con adrenalina y etoxiesclerol consiguiendo hemostasia. Ante la sospecha de linfoma, se realizó exéresis de adenopatía cervical que junto con las biopsias duodenales confirmaron el diagnóstico de linfoma B difuso de células grandes. Por la baja frecuencia de esta neoplasia en individuos jóvenes inmunocompetentes, se solicitó serología de VIH, que confirmó la infección en estadio C3 y se inició tratamiento antirretroviral así como tratamiento quimioterápico (R-CHOP y R-GEMOX).

### Discusión

Los linfomas duodenales son neoplasias infrecuentes, si bien, el LNH es la segunda neoplasia más frecuente después del sarcoma de Kaposi en la población infectada por el VIH.

La clínica habitual es inespecífica y cuando se manifiesta como síndrome constitucional, HDA o más raramente ictericia suele corresponder a estadios avanzados con una supervivencia media corta (7-8 meses).

Ante todo paciente con hallazgo de neoplasia duodenal, deberíamos plantearnos la sospecha diagnóstica de inmunodeficiencia de base, ya que si se confirma, el tratamiento y pronóstico es sustancialmente distinto, sin requerir en la mayoría de las ocasiones cirugía.

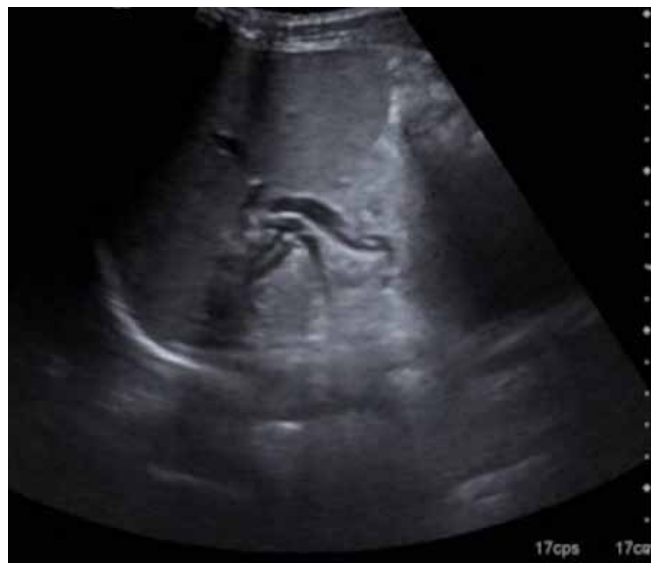

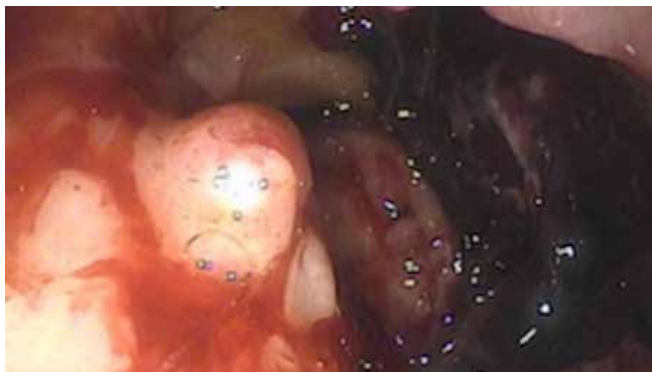
Figura 1

Dilatación vía biliar intrahepática.

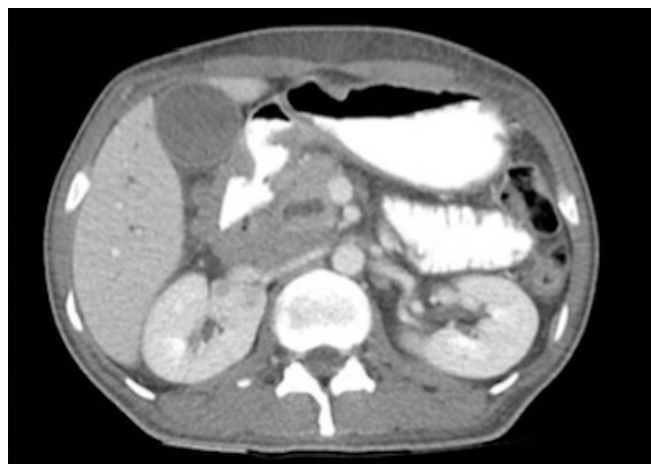

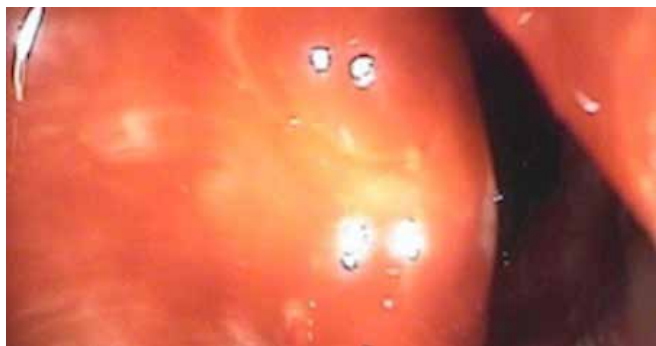Figura 2

Engrosamiento pared duodenal.



**Figura 3**  
Lesión ulcerada duodenal.



**Figura 4**  
Estenosis duodenal.

**CP-186. HEMOSUCCUS PANCREATICUS SECUNDARIO A PSEUDOANEURISMA DE LA ARTERIA ESPLÉNICA**

NÚÑEZ ORTIZ, A<sup>1</sup>; PARADA BLÁZQUEZ, MJ<sup>2</sup>; MEJÍAS MANZANO, MA<sup>1</sup>; TRIGO SALADO, C<sup>1</sup>

<sup>1</sup>UGC APARATO DIGESTIVO. COMPLEJO HOSPITALARIO REGIONAL VIRGEN DEL ROCÍO, SEVILLA.  
<sup>2</sup>UGC RADIODIAGNÓSTICO. COMPLEJO HOSPITALARIO REGIONAL VIRGEN DEL ROCÍO, SEVILLA.

**Introducción**

El pseudoaneurisma de la arteria esplénica (PAE) es una entidad rara, secundaria frecuentemente a fenómenos inflamatorios que lesionan la pared vascular. Normalmente son asintomáticos siendo la principal manifestación la hemorragia digestiva.

**Caso clínico**

Varón de 41 años, fumador de 10 cigarrillos/día y en estudio por episodios de dolor abdominal epigástrico intenso que habían provocado múltiples consultas en Urgencias con pruebas

complementarias (analíticas, radiografía abdominal, ecografía, endoscopia y colonoscopia) normales.

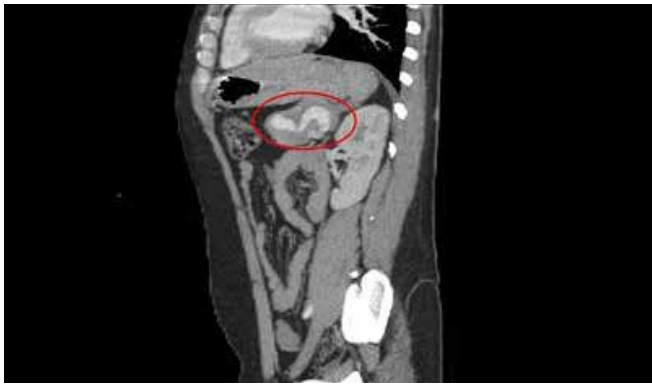Consulta en Urgencias por comenzar súbitamente con malestar intenso, sudoración y vómitos seguido posteriormente de rectorragia. Mantuvo estabilidad hemodinámica en todo momento. Analíticamente presenta anemia aguda (165gr/dl --> 65gr/dl) requiriendo transfusión de 5 CH. Se realizaron endoscopia y colonoscopia ambas sin lesiones ni restos hemáticos seguidas de un TC abdominal con contraste IV que objetiva un PAE de 31 x 70 mm que invade cuerpo y cola pancreática. Mediante Radiología Intervencionista realizan embolización “por exclusión” (de distal a proximal) consiguiendo la formación de un trombo.

Durante los días posteriores el paciente desarrolla dolor abdominal en hipocondrio izquierdo repitiéndose el TC abdominal objetivando un infarto esplénico que abarca prácticamente la totalidad del parénquima sin colecciones asociadas. Tras esto, el paciente fue dado de alta concluyendo que la hemorragia digestiva pudo estar en relación con un hemosuccus pancreaticus secundario a pseudoaneurisma de la arteria esplénica cuya causa subyacente podría estar en relación con un episodio de pancreatitis aguda previo no filiado.

**Discusión**

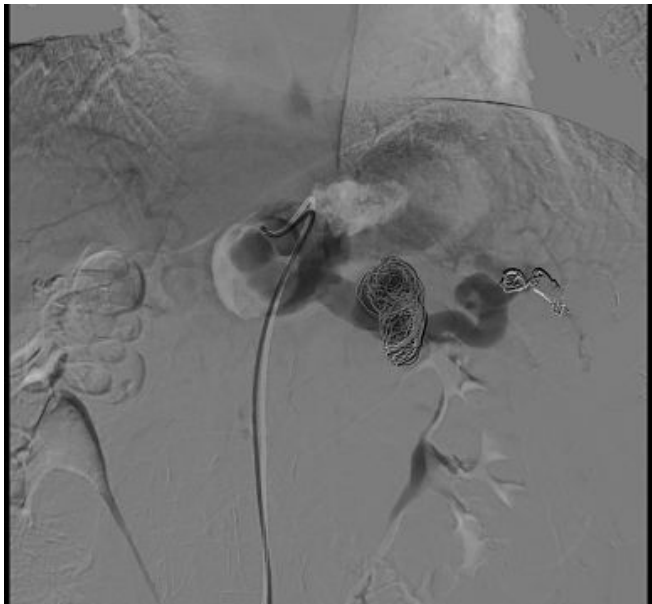
Los aneurismas viscerales son raros, siendo la arteria esplénica la más frecuentemente afectada. La diferencia entre un aneurisma y un pseudoaneurisma se encuentra en la pared. El aneurisma “verdadero” está compuesto por tres capas (íntima, media y adventicia) mientras que un pseudoaneurisma es el resultado de la destrucción parcial de la pared produciéndose una brecha en la íntima y la media saliendo sangre que queda contenida por la adventicia. Radiológicamente es difícil distinguirlos.

Los pseudoaneurismas afectan principalmente a pacientes con episodios previos de pancreatitis, enfermedades inflamatorias, traumatismo abdominal y enfermedad ácido péptica. A menudo son asintomáticos siendo descubiertos fortuitamente en pruebas de imagen. La manifestación clínica más frecuente es la hemorragia digestiva por erosión hacia una víscera o el ductus pancreático. Hay casos descritos de sangrado hacia cavidad abdominal. El sangrado puede ser intermitente justificándose así la normalidad de los estudios endoscópicos. El tratamiento de elección es endovascular mediante embolización quedando la cirugía relegada cuando ésta no es posible o se produce recidiva hemorrágica.



**Figura 1**

Reconstrucción sagital oblicua de angioTC de pseudoaneurisma de la arteria esplénica.



**Figura 2**

Imagen angiográfica que demuestra embolización de pseudoaneurisma.

## CP-187. IMPACTACIÓN DE CUERPO EXTRAÑO CÁRNICO QUE CAUSA GRAN DESGARRO ESOFÁGICO PRESENTADO EN FORMA DE HEMATEMESIS

PINAZO MARTINEZ, I<sup>1</sup>; VILCHEZ JAIMEZ, M<sup>2</sup>; MOSTAZO TORRES, J<sup>1</sup>

<sup>1</sup>UGC APARATO DIGESTIVO. ÁREA DE GESTION SANITARIA CAMPO DE GIBRALTAR, ALGECIRAS.

<sup>2</sup>UGC MEDICINA FAMILIAR Y COMUNITARIA. ÁREA DE GESTION SANITARIA CAMPO DE GIBRALTAR, ALGECIRAS.

### Introducción

La hemorragia digestiva supone la causa más frecuente de endoscopia urgente, en segundo lugar se encuentra la impactación de cuerpos extraños, normalmente alimenticios. Usualmente, ocurre en las zonas de estrechamiento esofágico fisiológico, tales como la estenosis del músculo cricofaríngeo y el hiato diafragmático. No obstante, también suele ocurrir en pacientes con una patología esofágica orgánica o funcional base: estenosis péptica, neoplasia esofágica, esofagitis eosinofílica, achalasia, etc.

### Caso clínico

Mujer de 67 que acude a Urgencias por hematemesis franca objetivada durante su estancia en observación. Refiere en horas previas, durante la ingesta de carne, sensación de cuerpo extraño. Trata con ingesta de líquidos y provocándose el vómito la desimpactación del mismo. En uno de dichos intentos presenta leve hematemesis y salida parcial de bolo cárnico. Asoció gran dolor retroesternal e incapacidad posterior de controlar el vómito que es persistentemente hemático por lo que es trasladada al servicio de Urgencias.

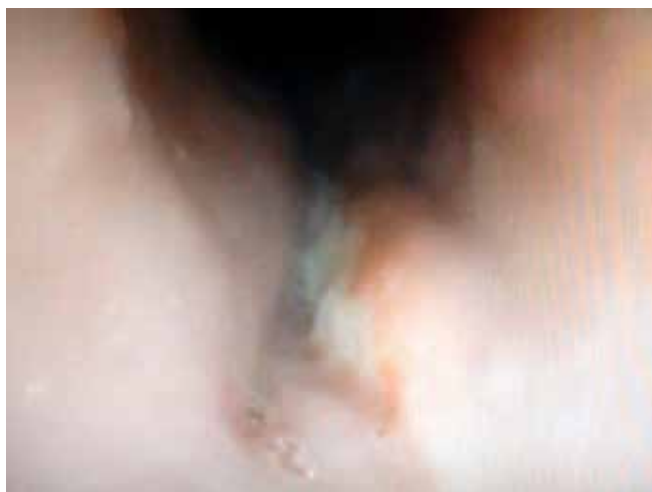Se procede a realizar Gastroscoopia: abundante contenido hemático en esófago medio que se aspira parcialmente dejando ver gran coagulo adherido y bolo alimenticio impactado que se moviliza parcialmente con asa y progresa a cavidad gástrica. Persiste sangrado en sabana, se infiltra con adrenalina peri coagulo unos 10cc consiguiendo control parcial del sangrado evidenciando laceración esofágica de unos 10 cm en su eje mayor.

Ante dicho hallazgos, se traslada a UCI y se realiza TAC tórax donde se descarta neumomediastino. Tras estabilidad durante 72 horas, sin signos de mediastinitis, ni perforación, se realiza revisión endoscópica donde se visualiza gran desgarro de mucosa que se prolonga al menos 10 cm desde esófago medio hasta esófago distal con base fibrinada y sin restos de hemo

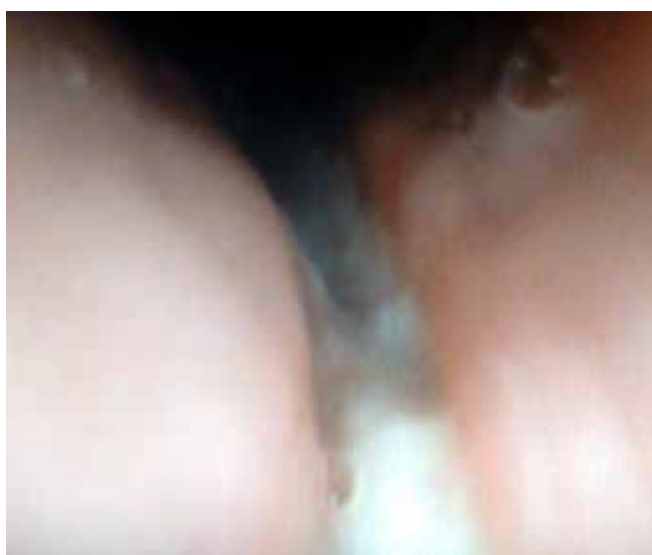Se decidió tratamiento conservador con dieta absoluta, nutrición parenteral e inicio a tolerancia líquida a los 14 días.

### Discusión

Aunque en nuestro caso no hubo rotura de todas las capas de la pared esofágica, ante la sospecha de un posible sd. de Boerhaave debe realizarse exploración dirigida y pruebas de imagen tipo TC de tórax urgente dado el riesgo vital que implica y la necesidad de corrección precoz por métodos quirúrgicos o en caso muy concretos endoscópicos.



**Figura 1**  
Endoscopia.



**Figura 2**  
Endoscopia 2.

## CP-188. IMPORTANCIA DEL DIAGNÓSTICO PRECOZ EN EL LIQUEN PLANO ESOFÁGICO

AGUILERA JALDO, V; SILVA RUIZ, P; SANCHEZ TORRIJOS, Y; PIZARRO MORENO, A; SOBRINO RODRIGUEZ, S

UGC APARATO DIGESTIVO. COMPLEJO HOSPITALARIO REGIONAL VIRGEN DEL ROCÍO, SEVILLA.

### Introducción

El liquen plano es una enfermedad inflamatoria cutáneo-mucosa de etiología desconocida, que excepcionalmente afecta al esófago, de predominio en mujeres y que supone un riesgo de desarrollo de carcinoma de células escamosas. Su diagnóstico es relevante ya que suele condicionar disfagia secundaria a esofagitis o formación de estenosis.

### Caso clínico

Mujer de 62 años con clínica de disfagia de más de 20 años de evolución y anemia ferropénica ocasional, diagnosticada en otro centro de Síndrome de Plummer-Vinson.

En base a esto había sido sometida a múltiples endoscopias que mostraban reiteradamente la formación de pseudomembranas fibróticas que se rompían fácilmente con el paso del endoscopio y estenosis en tercio superior esofágico (**Figuras 1-3**) por lo que requería dilataciones endoscópicas periódicas (hasta 5 por año). Al ser remitida a nuestro centro el estudio endoscópico mostraba los mismos hallazgos, y las dilataciones cada vez tenían una menor respuesta. El estudio anatomopatológico determinaba una esofagitis ulcerada inespecífica y fibrosis.

Durante el seguimiento la paciente fue intervenida de carcinoma de células escamosas sobre lesiones de liquen plano en el maxilar (**Figura 4**), lo cual hizo replantearse el diagnóstico, confirmando la paciente que el inicio de la disfagia fue simultáneo a la aparición de esas lesiones blanquecinas cicatriciales en la cavidad oral, hacía años, a las cuales había restado importancia.

Ante la sospecha de asociación de liquen plano oral y esofágico se inició tratamiento con esteroides tópicos con magnífica respuesta, desapareciendo la clínica de disfagia y sin necesidad de nuevas dilataciones en el último año.

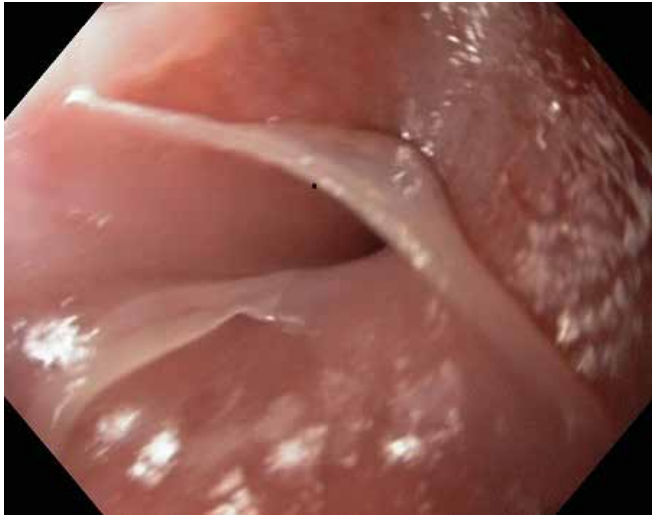### Discusión

El liquen plano esofágico es infrecuente. Los hallazgos endoscópicos son muy variables incluyendo pápulas blanquecinas, mucosa friable al roce, estenosis, úlceras o pseudomembranas. Histopatológicamente los hallazgos son también variables y poco específicos; suele incluir un infiltrado linfocítico en forma de banda en la lámina propia y cuerpos de Civatte (acúmulo de queratinocitos necróticos).

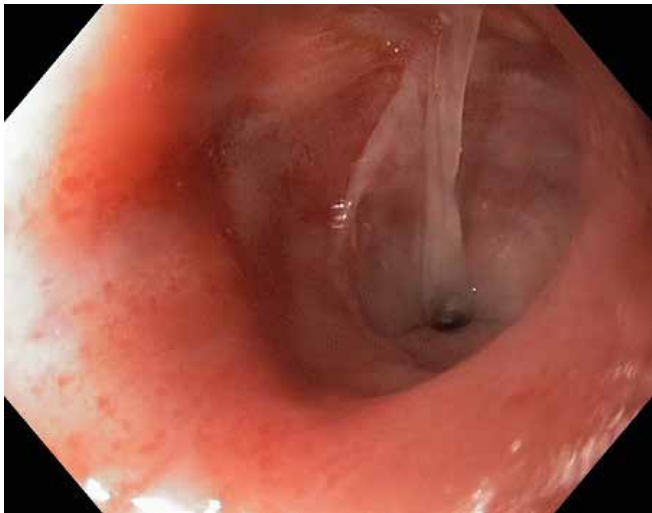Suele tener un curso crónico, requiriendo habitualmente tratamiento inmunosupresor local y sistémico (fundamentalmente esteroideo) además de dilataciones endoscópicas.

En nuestro caso, la paciente ha presentado dos complicaciones relevantes como son el desarrollo de un carcinoma de células escamosas oral y una estenosis esofágica proximal crónica, que ha precisado tratamientos endoscópicos repetidos imposibilitando un diagnóstico histológico por la fibrosis secundaria al mismo.

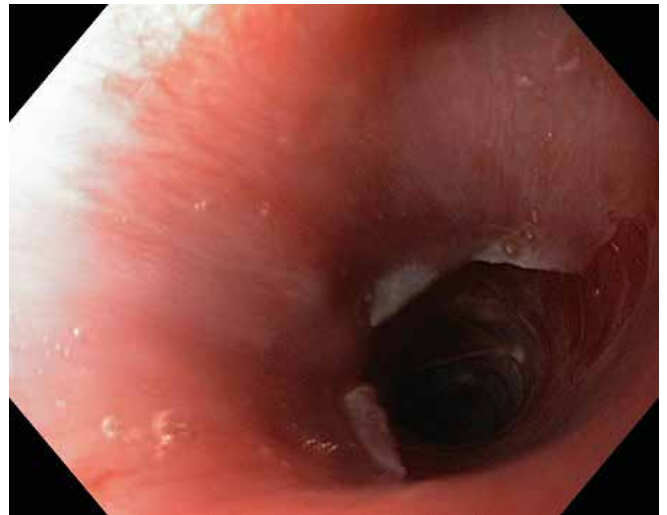La asociación de ambas lesiones y la excelente evolución con el tratamiento esteroideo tópico, ha permitido establecer el diagnóstico, a pesar de no disponer de una confirmación histológica.



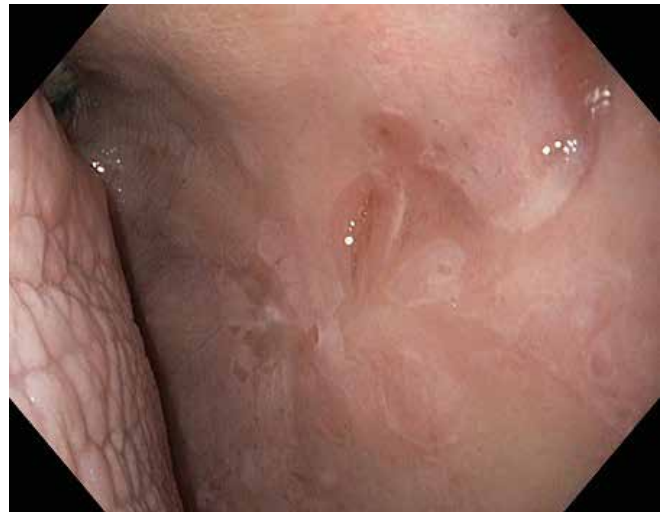**Figura 1**  
Membrana esofágica.



**Figura 2**  
Membrana esofágica.



**Figura 3**  
Membrana rota al paso del endoscopio.



**Figura 4**  
Liquen plano oral.

**CP-189. INCONTINENCIA FECAL EN SINDROME DE MARFAN**

CARNERERO RODRIGUEZ, JA; RAMÍREZ RAPOSO, R; VIEJO ALMANZOR, A; DÍAZ JIMÉNEZ, AJ; BONILLA FERNÁNDEZ, A; LEAL TÉLLEZ, J; CALLE GÓMEZ, A; SORIA DE LA CRUZ, MJ

UNIDAD INTERCENTROS APARATO DIGESTIVO. HOSPITAL PUERTA DEL MAR, CÁDIZ.

**Introducción**

El síndrome de Marfan es una enfermedad hereditaria rara del tejido conectivo, con transmisión autosómica dominante por mutación del FBN1. El aumento de las expectativas de vida con la mejoría del tratamiento de las anomalías cardiovasculares conlleva el desarrollo de otras manifestaciones clínicas, como las digestivas, que son extremadamente infrecuentes y mal conocidas. Éstas dependen de la anormal laxitud del tejido conectivo e incluyen, entre otras, hernias, prolapso, afectación de la muscular lisa e incontinencia fecal.

**Caso clínico**

Varón de 20 años, afecto de síndrome de Marfan, remitido a nuestro hospital para realización de Manometría anorectal por incontinencia fecal.

Refería encopresis en la infancia que se corrigió con psicoterapia. En el último año, mayor tendencia al estreñimiento, con manchado diario y escapes abundantes nocturnos de heces semilíquidas. No incontinencia urinaria. Sin mejoría con múltiples tratamientos laxantes.

En el tacto rectal, esfínter cerrado con tono normal. No obedecía con eficacia la orden de contracción voluntaria, lo cual volvió a ocurrir durante la valoración de la manometría. Se palpaba un recto amplio y laxo, sin fecaloma, con sospecha de megarrecto.

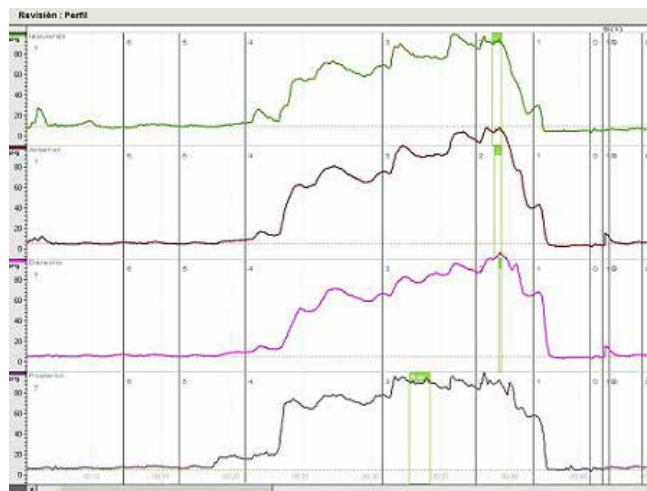
En la manometría anorectal, canal anal de 4 cms con normal tono basal (92 mmHg) (**Figura 1**). Contracción voluntaria variable y deficiente, con valor medio de 110 mmHg (**Figura 2**). Sensibilidad rectal presente desde un umbral normal (30cc), sin sensación defecatoria a pesar de estímulos progresivos hasta 100cc. Normal identificación del reflejo rectoanal inhibitorio, con umbral de 40cc, descartándose la asociación de Hirschsprung (**Figura 3**). Normal contracción voluntaria en la maniobra de Valsalva. Anormal contracción en la maniobra defecatoria de dudoso valor patológico dadas las características del paciente. Prueba expulsiva de balón en WC en intimidad con resultado normal (**Figura 4**), descartándose defecación disinérgica.

Con el diagnóstico de déficit cognitivo que determina disminución de la capacidad de contracción voluntaria y sensibilidad rectal, se recomendó insistir con tratamiento laxante, fibra y proquinéticos sin que el paciente haya encontrado mejoría.

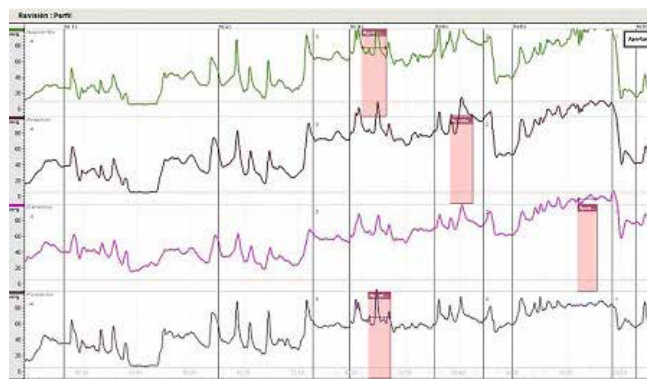
**Discusión**

El síndrome de Marfan puede producir manifestaciones digestivas entre las que se encuentran la diarrea y el estreñimiento, con comportamiento similar al Intestino irritable, sin que conozcamos

con precisión la patogenia de estos síntomas. La incontinencia fecal está descrita más en mujeres en relación con partos, incontinencia urinaria de stress y prolapso genitourinario, sin que en nuestro paciente llegara a documentarse ningún parámetro específico relacionable con la hiperlaxitud del tejido conectivo. La alteración de la contracción voluntaria anal en posible relación con miopatía es difícil de establecer dado el déficit cognitivo existente.



**Figura 1** Tono basal canal anal normal, con un valor medio de 92 mmHg.



**Figura 2** Contracción voluntaria claramente disminuida, con un valor de 110 mmHg.

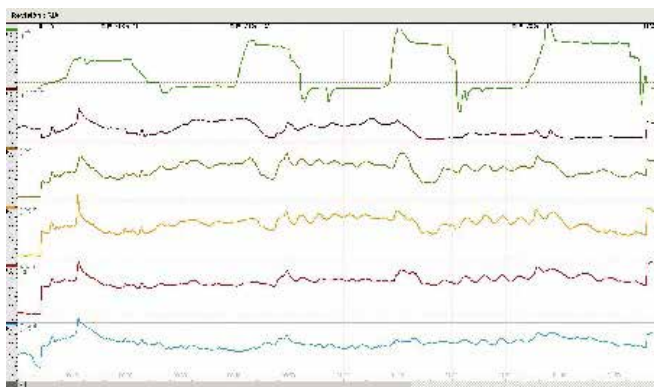


Figura 3

Normalidad del registro del reflejo rectoanal inhibitorio, lo cual descarta la asociación con una enfermedad de Hirschsprung.

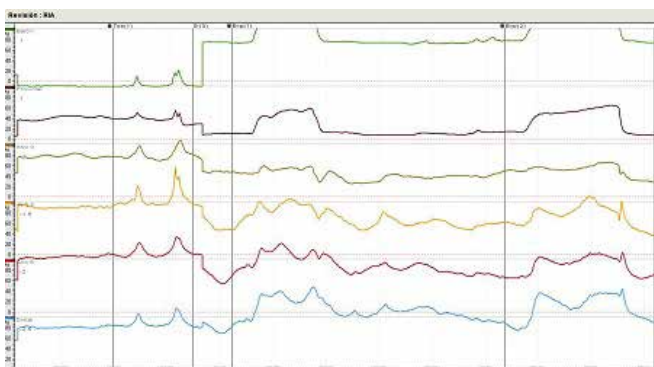


Figura 4

Contracción paradójica anal durante la maniobra defecatoria, de escaso valor patológico pues la prueba expulsiva del balón rectal resultó normal (9 segundos).

### CP-190. MEJORA EN LA SUPERVIVENCIA DEL ADENOCARCINOMA GÁSTRICO: IDENTIFICACIÓN DE FACTORES PRONÓSTICOS.

SORIA LÓPEZ, E<sup>1</sup>; PUYA GAMARRO, M<sup>1</sup>; PEREDA SALGUERO, T<sup>2</sup>; HINOJOSA GUADIX, J<sup>1</sup>; ALCAIDE GARCÍA, J<sup>3</sup>; RIVAS RUIZ, F<sup>4</sup>; SÁNCHEZ CANTOS, A<sup>1</sup>; PÉREZ AISA, Á<sup>1</sup>

<sup>1</sup>SERVICIO APARATO DIGESTIVO. COMPLEJO HOSPITAL COSTA DEL SOL, MARBELLA.

<sup>2</sup>SERVICIO ANATOMÍA PATOLÓGICA. COMPLEJO HOSPITAL COSTA DEL SOL, MARBELLA.

<sup>3</sup>SERVICIO ONCOLOGÍA MÉDICA. COMPLEJO HOSPITAL COSTA DEL SOL, MARBELLA.

<sup>4</sup>UNIDAD INVESTIGACIÓN. COMPLEJO HOSPITAL COSTA DEL SOL, MARBELLA.

### Introducción

El adenocarcinoma gástrico (AG) es la segunda neoplasia maligna digestiva más frecuente. Conocer el estadio de la neoplasia es fundamental para decidir el tratamiento más adecuado.

Los objetivos son describir el estadio de los AG diagnosticados, el tratamiento realizado y su evolución posterior. Analizar el pronóstico de los pacientes y elaborar curvas de supervivencia por estadio.

### Material y métodos

Estudio descriptivo retrospectivo de los pacientes diagnosticados de AG entre Enero-2011 y Mayo-2016 en el Área Sanitaria Costa del Sol. A igual estadio, se analiza la posible relación entre la supervivencia y el sexo, edad, niveles de marcadores tumorales, tipo de tumor, hábitos tóxicos y sintomatología. Se compara el estadio según se haya realizado endoscopia digestiva alta (EDA) previa o no. Se elaboran curvas de supervivencia por estadio. Análisis descriptivo con medidas de tendencia central y dispersión para variables cuantitativas y distribución de frecuencias para las cualitativas. Se utilizó el método Kaplan-Meier para el análisis de supervivencia. Nivel de significación estadística:  $p < 0,05$ .

### Resultados

$n=158$ . 69.6% varones. Mediana de edad 71.5 años (RI 59-78.25). El 46.2% tiene relación actual o pasada con el tabaco y el 15.1% con el alcohol. El 13.3% ( $n=21$ ) tenía EDA previa. El 30.4% presenta marcadores tumorales elevados. Estadio tumoral: 0 2.5%; I 10.1%; II 11.4%; III 20.9% y IV 43.7%. 4 pacientes sometidos a resección endoscópica; 8 a radioterapia; 63 a quimioterapia (34 intención paliativa/29 curativa); 78 a cirugía (16 paliativa/62 curativa); 42 paliativo sintomático. En 38 se combina cirugía y quimioterapia, recibiendo 14 de ellos neoadyuvancia.

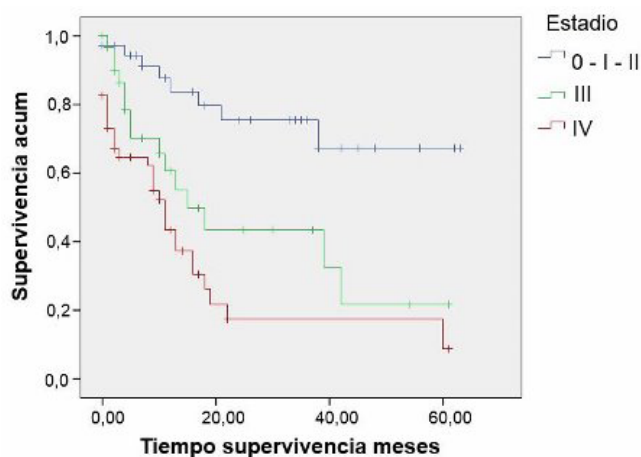
La supervivencia depende del estadio al diagnóstico, siendo la media de 48.2 meses en estadios precoces (0-I-II), 26.7 meses en III y 17.3 meses en IV, con significación estadística (**Figura 1**).

A igual estadio, no se encontraron diferencias significativas en la supervivencia en cuanto a sexo, niveles de marcadores tumorales, tipo de tumor, hábitos tóxicos ni sintomatología. Sin embargo, a igual estadio, los pacientes  $>65$  años presentan menor media de supervivencia que los  $<65$  años, con un  $p < 0,05$ . (**Figuras 2-4**).

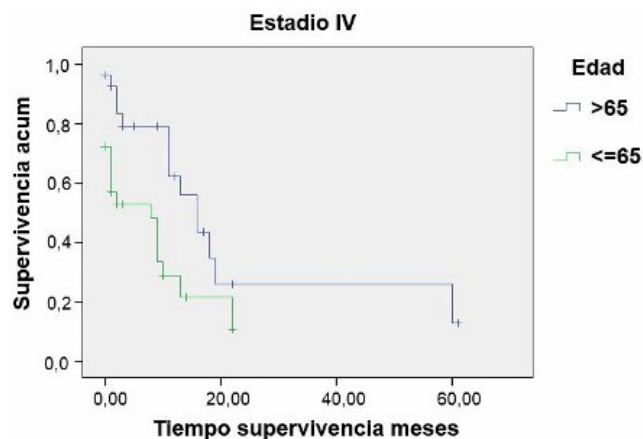
Los pacientes de nuestro estudio con una EDA previa tenían un estadio más favorable (61% estadio precoz, 22.2% III, 16.7% IV) frente a los que los que no (22.3% estadio precoz, 24% III y 53.7% IV), con un  $p < 0.001$ .

### Conclusiones

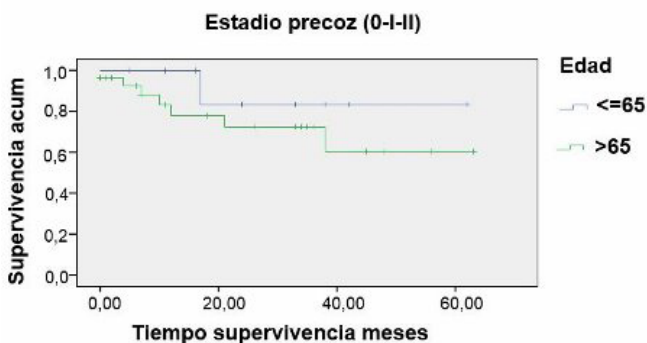
En nuestro estudio, a igual estadio, los pacientes de menor edad ( $<65$  años) tuvieron mejor supervivencia, así como aquellos sometidos a una EDA previa.



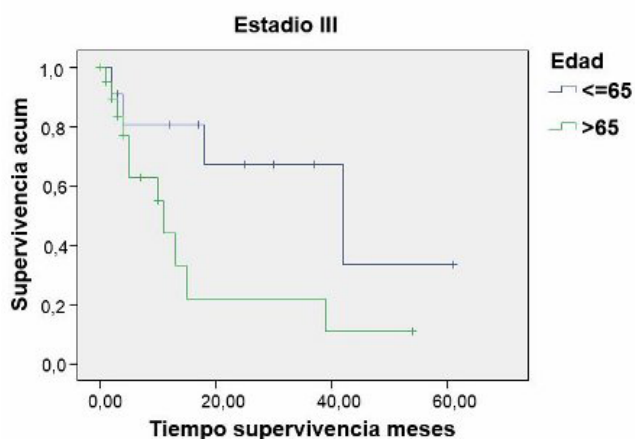
**Figura 1**  
Curva de supervivencia por estadios.



**Figura 4**  
Supervivencia por edad en estadio IV.



**Figura 2**  
Supervivencia por edad en estadios precoces.



**Figura 3**  
Supervivencia por edad en estadio III.

### CP-191. NEFROPTOSIS COMO CAUSA DE DOLOR ABDOMINAL Y VÓMITOS INCOERCIBLES

ARIZA-FERNÁNDEZ, JL<sup>1</sup>; JERVEZ-PUENTE, P<sup>1</sup>; CABELLO-TAPIA, MJ<sup>1</sup>; ALMONTE-FERNÁNDEZ, H<sup>2</sup>; DE TERESA-GALVÁN, J<sup>1</sup>

<sup>1</sup>SERVICIO APARATO DIGESTIVO. COMPLEJO HOSPITALARIO REGIONAL VIRGEN DE LAS NIEVES, GRANADA.

<sup>2</sup>SERVICIO NEFROLOGÍA. COMPLEJO HOSPITALARIO REGIONAL VIRGEN DE LAS NIEVES, GRANADA.

#### Introducción

Presentamos el caso de una mujer joven con clínica dolor abdominal crónico recurrente, vómitos incoercibles e importante afectación de su calidad de vida cuyo diagnóstico resultó extremadamente dificultoso y de una entidad poco conocida denominada “nefroptosis” o “riñón móvil”.

#### Caso clínico

Mujer de 17 años de edad cuyo único antecedente destacable es un episodio de apendicitis con 15 años sometida a apendicectomía y que a partir de varios meses tras la misma presenta episodios recurrentes de dolor abdominal intenso, náuseas y vómitos incoercibles, que se desencadenan principalmente tras la ingesta. Es ampliamente estudiada de manera conjunta por Digestólogos, Cirujanos e Internistas requiriendo incluso varios ingresos hospitalarios. Tras multitud de pruebas complementarias (Radiológicas, endoscópicas, de laboratorio ...) y ante la normalidad de todas ellas, la sospecha principal fue de síndrome adherencial secundario a la intervención quirúrgica por lo que fue sometida hasta en 2 ocasiones a laparotomía exploradora y adhesiolisis en una de ellas. Ante la ausencia de mejoría se profundizó en el estudio mediante otras técnicas diagnósticas alternativas hasta que mediante una urografía intravenosa (Figura 1) y posterior renograma con Tc99 (Figura 2) se detecta una ptosis renal derecha que no había sido descrita en técnicas de imagen anteriores. Desde

ese momento se insiste de manera minuciosa en la anamnesis descubriendo que el dolor se desencadenaba principalmente tras la ingesta y con el paso de la sedestación a la bipedestación y que en ocasiones era posible la palpación de una masa lisa en el flanco y fosa iliaca derecha que correspondería al riñón. Tras consultar caso con Urología se decidió realizar nefropexia derecha vía laparoscópica mejorando sintomáticamente la paciente y solucionando su cuadro clínico.

### Discusión

El "riñón móvil" o "nefroptosis" es una situación que aunque no resulta extremadamente infrecuente, sí lo es su importancia clínica. Se denomina "riñón móvil sintomático" cuando existen cuadros de dolor abdominal, acompañados de manera frecuente de náuseas o vómitos, provocados por el movimiento que produce la posición anómala de algunos de los riñones, que cae hacia la pelvis o nivel inferior del anatómicamente establecido en su posición intraabdominal y el cual se modifica según la postura del paciente, agravándose con la bipedestación principalmente. Dicha entidad responde de manera exitosa a la intervención quirúrgica, llamada nefropexia, que consiste en la fijación quirúrgica del riñón móvil.

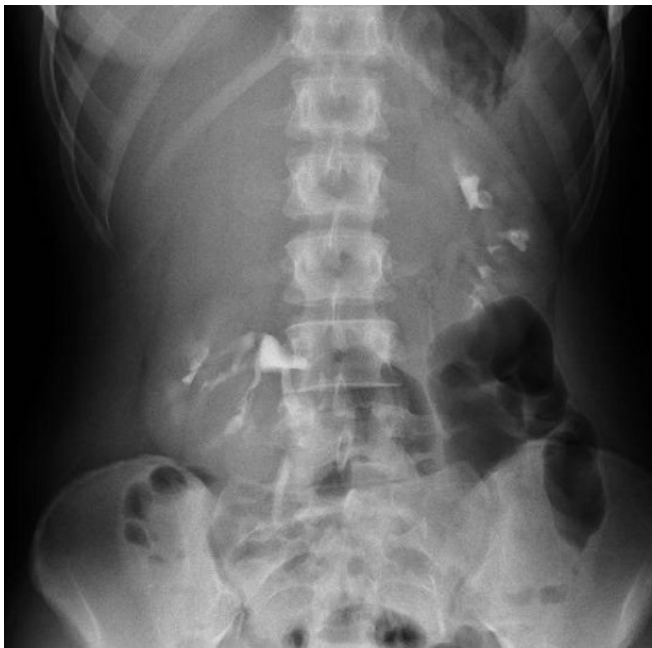


Figura 1

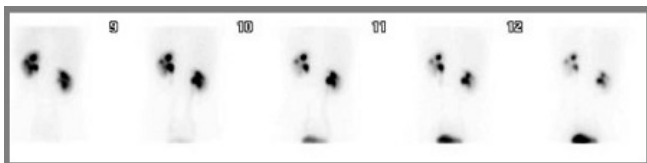


Figura 2

## CP-192. NÓDULO DE LA HERMANA MARÍA JOSÉ COMO DEBUT DE CÁNCER GÁSTRICO

MOSTAZO TORRES, J<sup>1</sup>; RAMIREZ BOLLERO, JM<sup>2</sup>; VILCHEZ JAIMEZ, M<sup>3</sup>

<sup>1</sup>SERVICIO APARATO DIGESTIVO. ÁREA DE GESTION SANITARIA CAMPO DE GIBRALTAR, ALGECIRAS.

<sup>2</sup>UGC MEDICINA INTERNA. COMPLEJO HOSPITALARIO DE ESPECIALIDADES VIRGEN DE LA VICTORIA, MÁLAGA.

<sup>3</sup>SERVICIO MEDICINA FAMILIAR Y COMUNITARIA. ÁREA DE GESTION SANITARIA CAMPO DE GIBRALTAR, ALGECIRAS.

### Introducción

Con el epónimo «nódulo de la hermana María José» nos estamos refiriendo a la presencia de una lesión umbilical, generalmente de larga evolución, y que en realidad representa una metástasis cutánea umbilical ya que se relaciona habitualmente con una neoplasia intraabdominal.

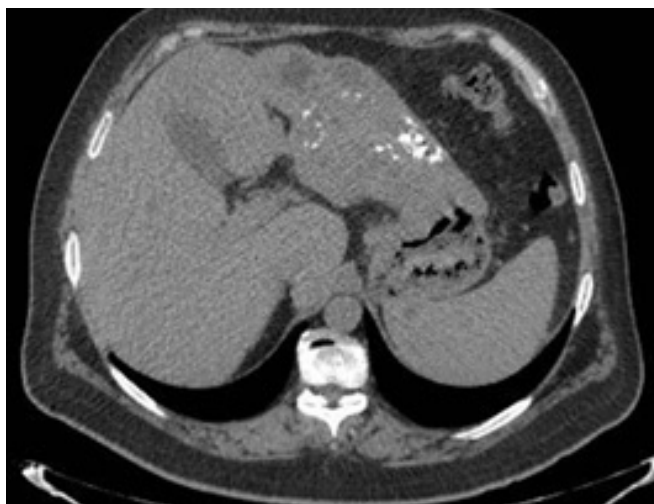### Caso clínico

Presentamos el caso de un paciente de 44 años sin antecedentes de interés salvo peso de 130 kg y 179 cm altura. Hace unos 6 meses acude a cirugía por pequeña zona abultada justo encima del ombligo, sugiere hernia umbilical, dado sobrepeso y apariencia benigna de la lesión se recomienda pérdida de peso previa a la cirugía. Tras 6 meses acude a consulta de cirugía de nuevo para realizar cirugía, persiste la lesión nodular ligeramente oscurecida pero de tacto liso, el paciente refiere pérdida de unos 32 kg sin gran esfuerzo. Se procede a la reparación herniaria pero en el momento de la resección se observa nódulo sólido de mal aspecto por lo que se amplía área de resección (AP: sugestivo adenocarcinoma de origen intestinal), se realizó TAC abdomen: lesión que afecta al LHI en los segmentos II, III, IV-a y IV-b, infiltrativa, mal definida, con calcificaciones heterogéneas difusas y con retracción de la cápsula hepática en íntimo contacto con la pared gástrica sin objetivar plano de clivaje. Se procede a la realización de gastroscopia: hacia curvatura menor a unos 42 cm y hasta unos 47 cm se observa lesión de aspecto infiltrante con centro ligeramente deprimido (imágenes) muy friable al roce, y centro indurado, lo que sugiere proceso infiltrativo de origen neoplásico. Se toman múltiples biopsias: AP: Adenocarcinoma enteroide infiltrante. Tras el diagnóstico se inició tratamiento paliativo en oncología.

### Discusión

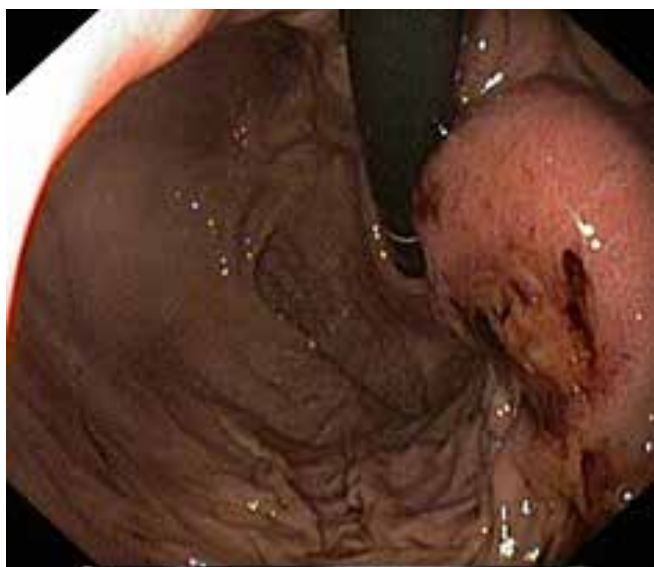En nuestro paciente la lesión inicial lisa sugestiva de hernia inguinal sin otros síntomas asociados, salvo la molestia local hizo pensar el origen "benigno", pudo ser un factor distractor, ya que pasó inadvertida hasta el comienzo del síndrome general 6 meses más tarde. Esta lesión era, por tanto, un signo precoz de una neoplasia oculta y es posible que si se hubiera biopsiado antes, se hubiera diagnosticado la enfermedad en un estadio menos avanzado.

Del estudio de este caso podemos concluir que es importante evaluar cuidadosamente las lesiones cutáneas a nivel umbilical, realizando un diagnóstico histológico en caso de duda, y completar estudio con técnicas de imagen Ecografía abdomen o TAC.



**Figura 1**

TAC: se observa afectación del lóbulo hepático izquierdo por lesión tumoral en íntimo contacto con pared gástrica.



**Figura 2**

Gastroscoopia: lesión de aspecto infiltrante con centro ligeramente deprimido (imágenes) muy friable al roce, y centro indurado, lo que sugiere lesión de origen neoplásico.

### CP-193. PÓLIPO ESOFÁGICO GIGANTE: LOCALIZACIÓN ATÍPICA DE PÓLIPO FIBROVASCULAR.

PINAZO MARTINEZ, IL<sup>1</sup>; MOSTAZO TORRES, J<sup>1</sup>; OMONTE GUZMAN, E<sup>2</sup>; SANCHEZ GARCIA, O<sup>3</sup>; TENORIO GONZALEZ, E<sup>3</sup>

<sup>1</sup>UGC APARATO DIGESTIVO. ÁREA DE GESTION SANITARIA CAMPO DE GIBRALTAR, ALGECIRAS.

<sup>2</sup>SERVICIO APARATO DIGESTIVO. HOSPITAL AITA MENNI, ARRASATE/MONDRAGÓN.

<sup>3</sup>UGC APARATO DIGESTIVO. COMPLEJO HOSPITALARIO REGIONAL DE MÁLAGA, MÁLAGA.

#### Introducción

Los pólipos fibrovasculares esofágicos son un tipo muy infrecuente de tumores submucosos. Se originan en el esfínter esofágico superior o en esófago cervical, rara vez en hipofaringe. Malignizan infrecuentemente, y los síntomas se relacionan con el aumento de tamaño (disfagia, pérdida de peso...)

#### Caso clínico

Varón 66 años. Presenta disfagia progresiva de rápida evolución con intolerancia a líquidos. En los últimos días presenta sensación de cuerpo extraño, tos y náuseas con la deglución. Pérdida de peso de 15 Kg en 2 meses, disfonía.

EDA: hipofaringe presenta abombamiento con mucosa normal. Tras pasar boca de Killiam gran lesión polipoidea, bilobulada hasta 30 cm con mucosa de aspecto normal en superficie con restos de fibrina de forma aislada. Imposible de movilizar, consistencia elástica.

TC describe masa faringoesofágica de origen en seno piriforme izquierdo que ocupa luz esofágica hasta esófago medio, densidad mixta altamente sugestivo de pólipo fibrovascular de 15 cm de diámetro.

EGD se evidencia el tamaño y ocupación de la lesión.

Se decide realizar ecoendoscopia para valorar la posibilidad de resección endoscópica.

Dado el tamaño, localización y tamaño del pedículo, se descartó abordaje endoscópico. Se deriva a Cirugía.

Se acuerda realización de abordaje mixto (ORL y Cirugía General).

AP: Pólipo fibrovascular

#### Discusión

Los pólipos fibrovasculares sintomáticos son una entidad infrecuente. El abordaje endoscópico es posible al ser pediculados utilizando un asa o endoloop. Siempre, previa USE para estudiar la vascularización del pedículo. Dicha resección puede ser técnicamente difícil cuando el tallo está unido al esófago proximal o hipofaringe por lo que requeriría intervención de Cirugía.

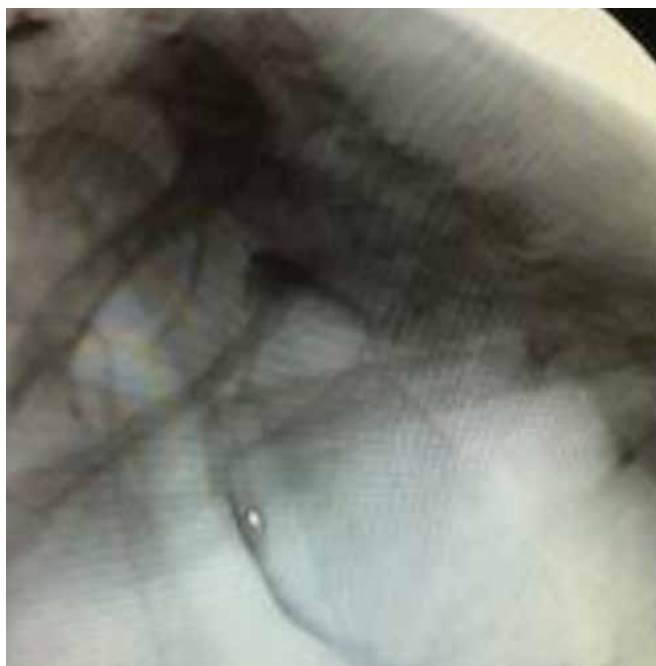

Figura 1

Tránsito.

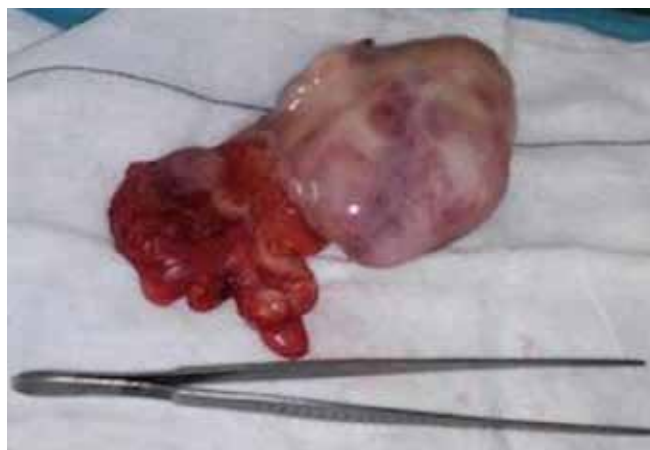

Figura 3

Pólipo.

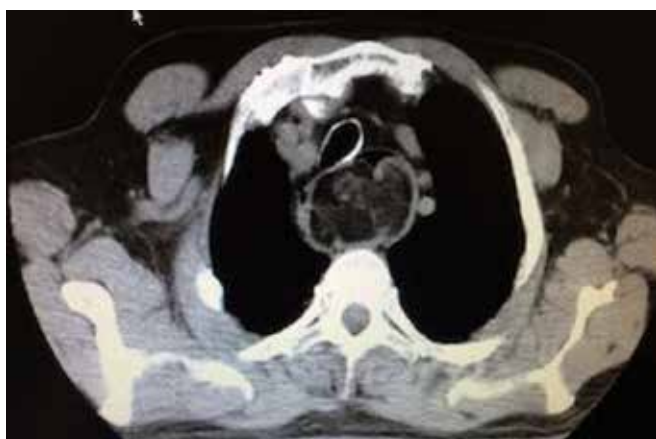

Figura 2

TC.

### CP-194. PRESENCIA DE LESIONES PRECURSORAS EN COHORTE DE PACIENTES CON ADENOCARCINOMA GÁSTRICO

SORIA LÓPEZ, E<sup>1</sup>; PUYA GAMARRO, M<sup>1</sup>; PEREDA SALGUERO, T<sup>2</sup>; HINOJOSA GUADIX, J<sup>1</sup>; ALCAIDE GARCÍA, J<sup>3</sup>; RIVAS RUIZ, F<sup>4</sup>; SÁNCHEZ CANTOS, A<sup>1</sup>; PÉREZ AISA, Á<sup>1</sup>

<sup>1</sup>SERVICIO APARATO DIGESTIVO. COMPLEJO HOSPITAL COSTA DEL SOL, MARBELLA.

<sup>2</sup>SERVICIO ANATOMÍA PATOLÓGICA. COMPLEJO HOSPITAL COSTA DEL SOL, MARBELLA.

<sup>3</sup>SERVICIO ONCOLOGÍA MÉDICA. COMPLEJO HOSPITAL COSTA DEL SOL, MARBELLA.

<sup>4</sup>UNIDAD INVESTIGACIÓN. COMPLEJO HOSPITAL COSTA DEL SOL, MARBELLA.

#### Introducción

El adenocarcinoma gástrico es la segunda neoplasia maligna digestiva más frecuente y es el paso final de una secuencia de lesiones gástricas precursoras y de la interacción con un carcinógeno bien conocido como la presencia de la infección por *H. pylori*.

El objetivo es analizar la presencia de lesiones precursoras en los pacientes diagnosticados de adenocarcinoma gástrico.

#### Material y métodos

Estudio descriptivo retrospectivo de los pacientes diagnosticados de adenocarcinoma gástrico entre Enero-2011 y Mayo-2016 en el Área Sanitaria Costa del Sol. Se analizan las características de los pacientes, antecedentes personales y familiares, resultados de la endoscopia digestiva alta (EDA) y biopsias previas y actuales. Se realiza análisis descriptivo con medidas de tendencia central y dispersión para variables cuantitativas y distribución de frecuencias para las cualitativas. Nivel de significación estadística:  $p < 0,05$ .

#### Resultados

Se analizan 158 pacientes (69.6% varones). Mediana de edad 71.5 años (RI 59-78.25). El 46.2% tiene relación actual o pasada con el tabaco y el 14.6% con el alcohol. El 13.9% (n=22) tiene antecedente

familiar de neoplasia digestiva y un 4.4% (n=7) de cáncer gástrico. En el 29.1% se había investigado previamente la infección por H. pylori: en el 8.2% (n=13) ésta había sido positiva, habiendo recibido tratamiento erradicador 7 de ellos (OCA-10) y con erradicación confirmada en 5 de ellos. El 13.3% (n=21) tenía realizada EDA previa (macroscópicamente: 28.6% normal, 52.4% gastritis crónica, 4.8% úlcera gástrica), con una media de tiempo entre endoscopias de 5 años. En 10 de ellos (47%) se tomaron biopsias (4 gastritis crónica, 2 metaplasia intestinal incompleta, 1 completa y 1 displasia bajo grado). Los pacientes de nuestro estudio con EDA previa tenían un estadio más favorable (61% estadio precoz, 22.2% III, 16.7% IV) frente a los que los que no (22.3% estadio precoz, 24% III y 53.7% IV), con un  $p < 0.001$  (Tabla 2).

**Conclusiones**

Pese a que conocemos que el adenocarcinoma gástrico tiene lesiones precursoras y un carcinógeno tipo 1 (H.pylori) llegamos tarde a su diagnóstico. En nuestra serie los pacientes con endoscopia previa tenían un estadio más favorable. Se deberían mejorar las estrategias de diagnóstico de lesiones precursoras e implementar la erradicación de H pylori en estas indicaciones.

<b>n = 158</b>	
<b>Sexo</b>	Hombres 110 (69.6%) Mujeres 48 (30.4%)
<b>Edad</b>	Mediana 71.5 años (RI 59-78.25)
<b>Tabaco</b>	46.2%
<b>Alcohol</b>	14.6%
<b>Antecedente familiar (AF) neoplasia digestiva</b>	13.9% (n=22)
<b>AF cáncer gástrico</b>	4.4% (n=7)
<b>Eda previa</b>	13.3% (n=21)

**Tabla 1**

	EDA previa (n=21)	No EDA previa (n=137)
Estadio I-II	61%	22.3%
Estadio III	22.2%	24%
Estadio IV	16.7%	53.7%

$p < 0.001$

**Tabla 2**

**CP-195. PSEUDOANEURISMA DE LA ARTERIA HEPÁTICA COMO CAUSA DE HEMORRAGIA DIGESTIVA ALTA**

DEL CASTILLO CODES, I; TERCERO LOZANO, M; GARCÍA ROBLES, A; COLMENERO LECHUGA, MM; LÓPEZ LARIO, B

UGC APARATO DIGESTIVO. COMPLEJO HOSPITALARIO DE JAÉN, JAÉN.

**Introducción**

La hemorragia digestiva es un motivo de consulta frecuente en los servicios de urgencia y su gravedad viene determinada por diferentes variables. La endoscopia digestiva posee un papel crucial en el manejo ya que permite realizar diagnóstico y tratamiento en la mayoría de los casos. Sin embargo, en el caso que presentamos, la gastroscopia permitió realizar el diagnóstico pero la actitud terapéutica.

**Caso clínico**

Varón de 86 años, alérgico a penicilinas, hipertenso en tratamiento con enalapril, que acude a urgencias por presentar desde hace 2 días deposiciones melénicas y cuadro presincojal. No dolor abdominal.

Exploración física: Consciente y orientado, hemodinámicamente estable. Auscultación cardio-respiratoria: tonos rítmicos, 86 lpm, murmullo vesicular conservado. Abdomen blando y depresible, no se palpan masas ni megalias, no doloroso a la palpación, ruidos hidroaéreos algo aumentados. Miembros inferiores sin edemas, con pulsos pediois simétricos.

Pruebas complementarias hemoglobina 9 gr/dl, Hematocrito 29%, VCM 88 fl. Coagulación normal. Glucosa 108 mg/dl, urea 100 mg/dl.

Gastroscopia urgente: esófago normal Estómago sin restos hemáticos, mucosa normal. En bulbo, cara antero-superior se aprecia pequeño orificio a través del cual rezuma pequeña cantidad de sangre con carácter pulsátil. Ante la sospecha de orificio fistuloso se decide no realizar terapéutica endoscópica. En segunda porción duodenal se aprecia moderada cantidad de sangre fresca sin lesiones mucosas subyacentes.

AngioTAC urgente en el que se aprecia formación pseudoaneurismática de la arteria hepática izquierda de dimensiones 46x73x50 mm (APxTxL), deja una luz de unos 40x46 mm con trombo mural excéntrico. Arteria coronaria estomáquica y arteria esplénica con origen en tronco celiaco. Esta última presenta un trayecto muy tortuoso. Vena porta permeable aunque muy filiforme en su porción proximal al pseudoaneurisma.

Se procede a embolización del pseudoaneurisma siendo la evolución favorable, sin signos de resangrado digestivo y presentando en TAC de control, menor permeabilidad aneurismática con zonas de trombosis casi completa.

## Discusión

El pseudoaneurisma es un hematoma pulsátil repermeabilizado y encapsulado, en comunicación con la luz de un vaso dañado. La localización más frecuente de aneurismas viscerales es la arteria hepática. La hemorragia digestiva como consecuencia de una fístula arterio-digestiva constituye una entidad infrecuente y se asocia a una elevada mortalidad cuando hay demora en diagnóstico y tratamiento. La mayoría de las veces se produce una "hemorragia centinela", que lleva al paciente a acudir al hospital. En ocasiones se produce un sangrado intermitente debido a la existencia de un coágulo que ocluye temporalmente la fístula. Las actuales técnicas endovasculares tienen como objetivo excluir el aneurisma de la circulación.

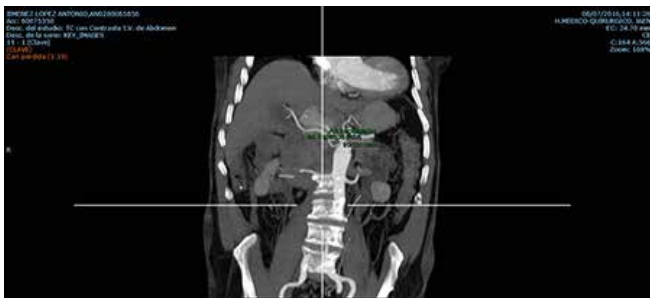

Figura 1

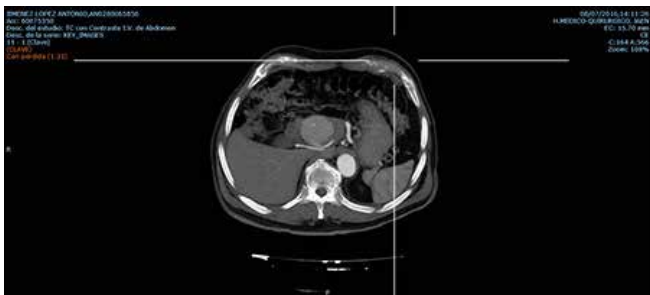


Figura 2

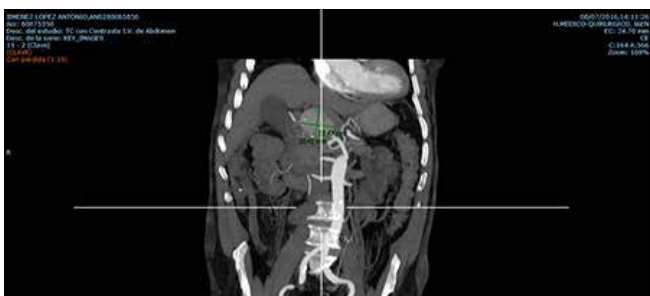

Figura 3

## CP-196. RELACION ENTRE HELICOBACTER PYLORII Y COROIDOPATIA SEROSA CENTRAL A PROPOSITO DE UN CASO

VILCHEZ JAIMEZ, M<sup>1</sup>; MOSTAZO TORRES, J<sup>2</sup>; PINAZO MARTINEZ, IL<sup>2</sup>

<sup>1</sup>SERVICIO MEDICINA FAMILIAR Y COMUNITARIA. ÁREA DE GESTIÓN SANITARIA CAMPO DE GIBRALTAR, ALGECIRAS.

<sup>2</sup>SERVICIO APARATO DIGESTIVO. ÁREA DE GESTIÓN SANITARIA CAMPO DE GIBRALTAR, ALGECIRAS.

### Introducción

La coriorretinopatía serosa central (CSC) es un desprendimiento seroso macular que afecta típicamente a varones jóvenes entre 25 y 45 años que habitualmente tiene una resolución espontánea con un buen pronóstico visual. En un pequeño porcentaje de pacientes se desarrolla una enfermedad crónica o progresiva y pérdida severa de visión. La CSC es la cuarta patología retiniana más frecuente tras la DMAE, la retinopatía diabética y las oclusiones venosas retinianas. Actualmente la etiopatogenia de la CSC no es completamente conocida y hasta el momento no hay tratamiento efectivo. Las posibles etiologías de la CSC han sido múltiples pero nos centramos en la relación propuesta con Helicobacter Pylori.

### Caso clínico

Presentamos el caso curioso de un paciente de 37 años en estudio por oftalmología por problemas crisis recurrentes de escotomas, pérdida de agudeza visual en ojo izquierdo, metamorfopsia, pérdida de sensibilidad al contraste, micropsia con hipermetropización asociado a cefalea intermitente, los síntomas se prolongan durante al menos 2 años, al inicio fue relacionado con auras migrañosas. Pero la agudeza visual no recuperaba tras la cefalea por lo que se decide completar estudio en centro especializado, diagnosticándose finalmente de coroidopatía serosa central. Antes de iniciar tratamiento invasivo se derivó a nuestra consulta para despistaje HP. Fue positivo y se realizó tratamiento a inicios del año pasado y desde entonces el paciente después de unos 16 meses no ha presentado nuevos episodios. Ha mejorado la agudeza visual pero no totalmente.

### Discusión

Se han relacionado múltiples manifestaciones extradigestivas relacionadas con HP como podemos observar en la **Tabla 1**. Recientemente se ha documentado que la CSC pudiera ser una manifestación extradigestiva del HP. El HP es una bacteria que coloniza el estómago del 50-60% de los humanos. Varios estudios recientes nos hacen considerar que HP puede representar un factor de riesgo en pacientes con CSC pudiendo estar implicado en su fisiopatología de la misma forma que afecta en patologías vasculares, cerebrales y dermatológicas: antígenos bacterianos serían homólogos a proteínas que expresa el cuerpo humano, como por ejemplo el endotelio vascular, produciéndose un ataque del sistema inmunitario a estas estructuras como la coriocapilar, con disminución del flujo sanguíneo y daño en el epitelio pigmentario. Actualmente en las guías de práctica clínica oftalmológicas sobre coroidopatía serosa central recomiendan estudio helicobacter pylori, y en caso de ser positivo, realizar tratamiento. Nivel de evidencia 1b, Grado de recomendación A.

Enfermedades extradigestivas relacionadas con la infección por H. Pylori.	
Enfermedades vasculares	Enfermedad isquémica coronaria Accidente cerebrovascular Fenómeno de Raynaud Migraña
Enfermedades dermatológicas	Urticaria crónica Rosácea Alopecia areata Dermatitis atópica Púrpura de Schönlein-Henoch Síndrome de Sweet
Enfermedades autoinmunes	Tiroiditis autoinmune Síndrome de Sjögren Artritis reumatoide Púrpura trombocitopénica idiopática
Otras enfermedades extradigestivas	Diabetes mellitus Encefalopatía hepática Anemia ferropénica idiopática Retraso del crecimiento en niños Muerte súbita del lactante

Tabla 1

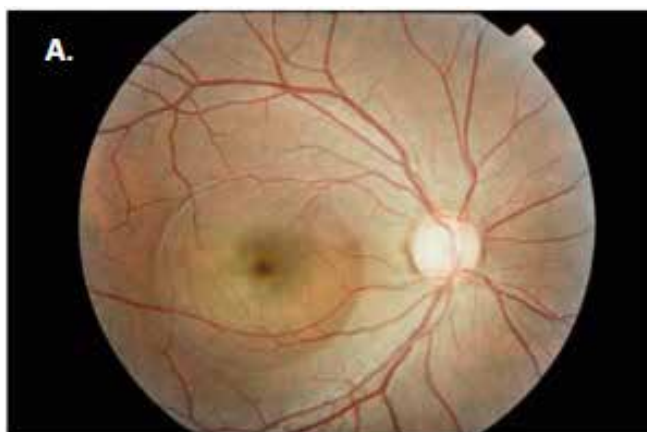

Figura 1

Lesión aguda en fondo de ojo en paciente con CSC.

### CP-197. SARCOMA DE KAPOSI GÁSTRICO COMO CAUSA DE HEMORRAGIA DIGESTIVA ALTA EN PACIENTE VIH

AGUILERA JALDO, V; SÁNCHEZ TORRIJOS, Y; MEJÍAS MANZANO, MA; PIZARRO MORENO, A

UGC APARATO DIGESTIVO. COMPLEJO HOSPITALARIO REGIONAL VIRGEN DEL ROCÍO, SEVILLA.

#### Introducción

El sarcoma de Kaposi es un tumor vascular que está etiológicamente asociado con el herpes virus humano 8. Existen 4 formas epidemiológicas entre las que se encuentra el sarcoma de Kaposi asociado a SIDA. Es el tumor más frecuente que surge en las personas infectadas por el VIH y se considera una enfermedad definitoria de SIDA.

#### Caso clínico

Varón de 37 años, entre cuyos antecedentes únicamente destacaba haber sido usuario de drogas por vía parenteral.

Consultó por primera vez ante la aparición de unas lesiones nodulares cutáneas violáceas en rostro, torso y miembros superiores e inferiores, fiebre sin foco, pérdida de peso de hasta 10Kg en seis meses y esputos hemoptoicos ocasionales, diagnosticándose de infección por VIH seis meses después e iniciando terapia antiretroviral. El estudio por fibrobroncoscopia sugirió afectación bronquial por sarcoma de Kaposi no confirmada histológicamente.

Un mes después el paciente ingresó por hemorragia digestiva alta en forma de melenas, con anemia leve pero sin repercusión hemodinámica. Se realizó una endoscopia oral que mostró un conglomerado de nodulaciones de gran tamaño de color violáceo-rojizo que generaban subestenosis del cuerpo y antro gástrico, y que sangraban abundantemente a toma de biopsias (Figuras 1-2) cuyo estudio anatomopatológico confirmó que se trataba de un sarcoma de Kaposi gástrico. De igual manera se realizaron biopsias de las lesiones cutáneas del glúteo derecho con igual diagnóstico histológico (Figura 3). El estudio complementario por TAC mostró además múltiples adenopatías mediastínicas y axilares bilaterales.

Tras el diagnóstico de sarcoma de Kaposi gástrico, cutáneo y bronquial, el paciente comenzó tratamiento con doxorubicina liposomal pegilada sin nuevas complicaciones hasta la actualidad.

#### Discusión

La afectación cutánea del sarcoma de Kaposi es la más común y suele ser la manifestación inicial. Los sitios más frecuentes de la enfermedad no cutáneos son el tracto gastrointestinal y el sistema respiratorio, como se refleja en nuestro caso, además, la afectación gastrointestinal puede ocurrir en ausencia de enfermedad cutánea.

Las lesiones gastrointestinales pueden ser asintomáticas o pueden causar la pérdida de peso, dolor abdominal, náuseas y vómitos, hemorragia digestiva alta o más baja, mala absorción, obstrucción intestinal y / o diarrea, síntomas que en su gran mayoría presentaba este paciente.

Respecto al tratamiento, es fundamental la terapia antirretroviral que puede inducir la regresión. La quimioterapia sistémica está indicada cuando la enfermedad está más avanzada, siendo de elección una antraciclina liposomal, como la usada en este caso.

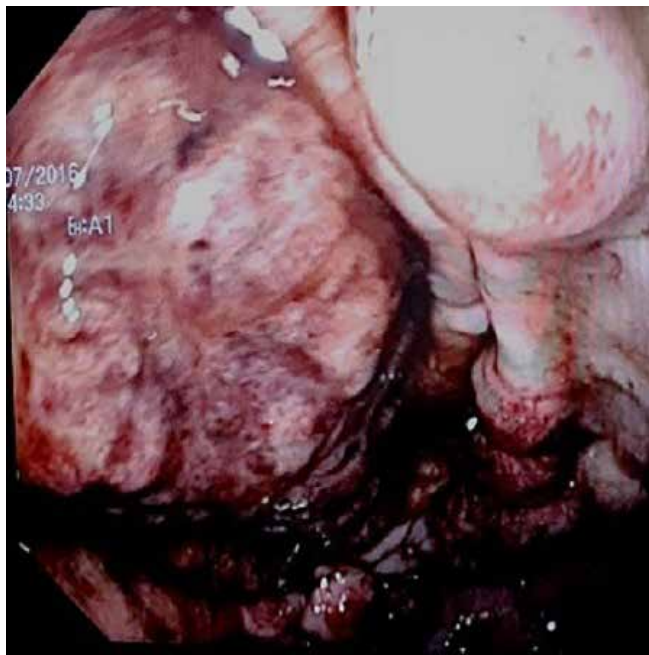

Figura 1

Sarcoma de Kaposi gástrico.

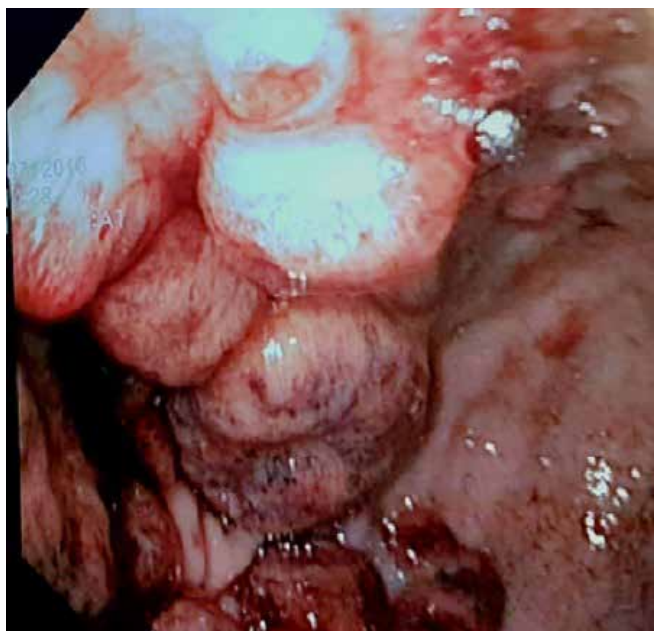

Figura 2

Sarcoma de Kaposi gástrico.

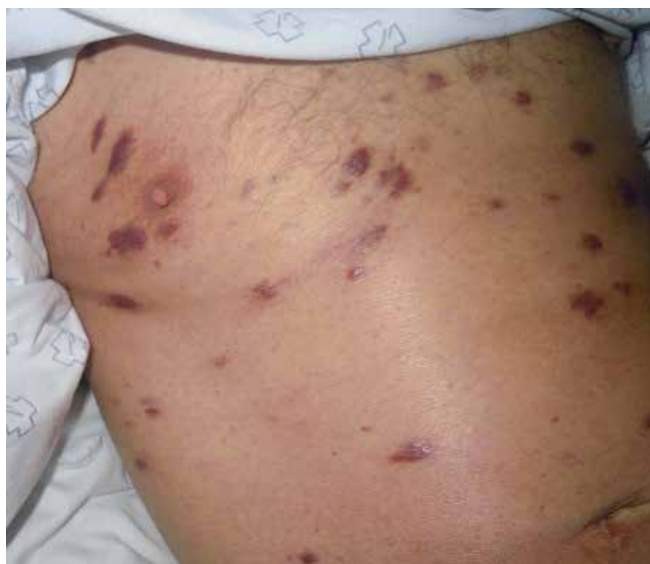

Figura 3

Sarcoma de Kaposi cutáneo.

### CP-198. SÍNDROME DE BOERHAAVE TRAS GRAN INGESTA DE ALCOHOL

CABALLERO MATEOS, AM; JERVEZ PUENTE, PI; RUIZ-CABELLO JIMÉNEZ, M; DE TERESA GALVÁN, J

SERVICIO APARATO DIGESTIVO. COMPLEJO HOSPITALARIO REGIONAL VIRGEN DE LAS NIEVES, GRANADA.

#### Introducción

La rotura espontánea de esófago, o síndrome de Boerhaave, es una patología infrecuente que suele asociarse a una elevada mortalidad. Su presentación clínica suele ser muy característica, por lo que una actuación rápida puede ser determinante para el pronóstico.

#### Caso clínico

Paciente de 51 años sin antecedentes de interés y bebedor de unos 60g de alcohol al día que acude a urgencias por cuadro de dolor centrotorácico muy intenso no irradiado de dos horas de evolución tras ingesta de alcohol. Presenta importante sensación nauseosa pero no ha logrado vomitar. No ha presentado fiebre ni sensación distérmica.

A su llegada presenta estabilidad hemodinámica. La exploración abdominal encuentra una defensa muscular voluntaria sin claros signos de irritación peritoneal. Se realiza un TC abdominal con contraste donde se objetivan signos de neumomediastino con engrosamiento y desestructuración de la pared de esófago distal sugerente de rotura espontánea esofágica, sin encontrar otros hallazgos patológicos.

Conocido el resultado se procede a ingreso para intervención quirúrgica urgente donde se realiza esofagectomía subtotal con

esofagostomía cervical y colocación de sonda de yeyunostomía para alimentación tras identificar perforación esofágica de unos dos cm de longitud en esófago distal.

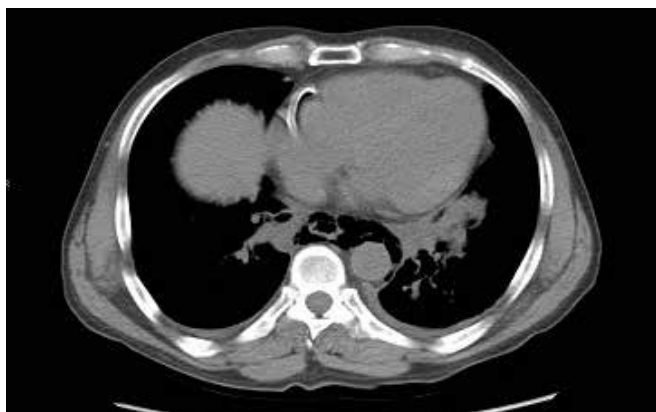Tras un postoperatorio clínicamente tórpido por un síndrome de privación alcohólica, el paciente evoluciona favorablemente y se procede al alta hospitalaria. Un mes después se reingresa de forma programada para reconstrucción esofágica con plastia gástrica retroesternal.

El paciente no ha vuelto a presentar clínica relacionada en los siguientes cuatro años, actualmente se encuentra en estudio por probable hepatopatía alcohólica crónica.

**Discusión**

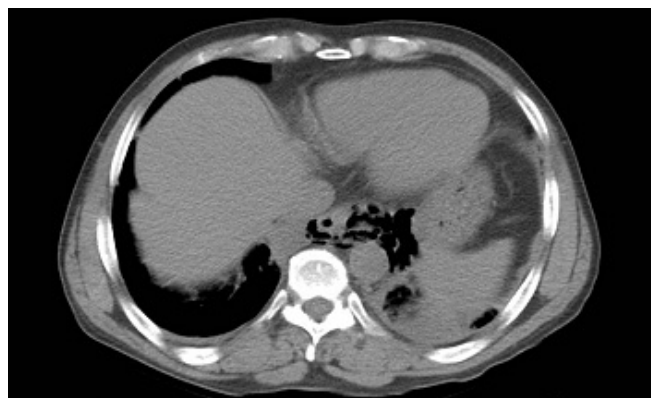
El síndrome de Boerhaave supone alrededor del 10% de roturas de esófago. El cuadro clínico suele desencadenarse tras un episodio de vómitos, sin embargo en este caso no llegó a producirse. Probablemente tanto las náuseas como el esfuerzo provocado por éstas produjeron el aumento de presión necesario para la rotura.

La mortalidad en las primeras 24h llega al 70% de los casos si no se interviene a tiempo. Debido a la gravedad del cuadro, el diagnóstico y tratamiento tempranos se hacen fundamentales.

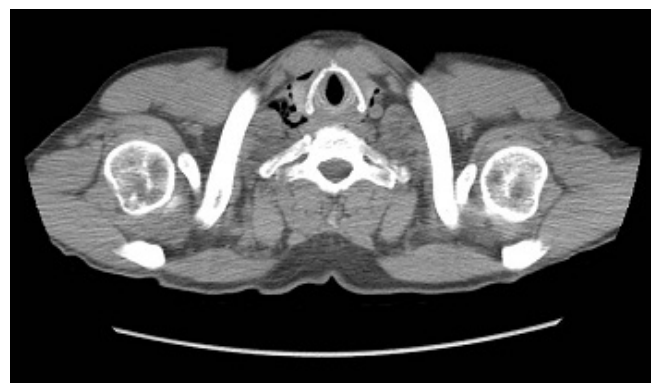


**Figura 1** Imagen de TC abdominal. Se aprecia rotura esofágica distal y neumomediastino.

TC abdominal. Se aprecia rotura esofágica distal y neumomediastino.



**Figura 2** Imagen de TC. Se observa importante cantidad de aire en mediastino.



**Figura 3** Imagen de TC. Aire subcutáneo a nivel cervical.

**CP-199. SINDROME DE WILKIE**

RUIZ PADILLA, FJ<sup>1</sup>; VILCHEZ JAIMEZ, M<sup>2</sup>; MOSTAZO TORRES, J<sup>3</sup>

<sup>1</sup>SERVICIO MEDICINA INTERNA. ÁREA DE GESTION SANITARIA CAMPO DE GIBRALTAR, ALGECIRAS.

<sup>2</sup>SERVICIO MEDICINA FAMILIAR Y COMUNITARIA. ÁREA DE GESTION SANITARIA CAMPO DE GIBRALTAR, ALGECIRAS.

<sup>3</sup>SERVICIO APARATO DIGESTIVO. ÁREA DE GESTION SANITARIA CAMPO DE GIBRALTAR, ALGECIRAS.

**Introducción**

Presentamos el caso de una paciente diagnosticada de Síndrome de Wilkie o síndrome de la arteria mesentérica superior (SAMS), con una evolución clínica prolongada, que finalmente hubo de someterse a intervención quirúrgica.

**Caso clínico**

Paciente de 43 años con antecedente de Neurofibromatosis, consulta en el Servicio de urgencias por un cuadro de dolor abdominal, vómitos y pérdida de peso de varias semanas de duración. Exploración física: caquexia, distensión abdominal difusa.

Los datos de laboratorio fueron anodinos. En el TAC realizado destacaba una gran distensión gástrica (**Figura 1**) con obstrucción de tercera porción duodenal en relación a una disminución del espacio entre las arterias aorta y mesentérica superior con un ángulo de salida de menos de  $25^\circ$  en aorta mesentérica, (**Figura 2**) datos muy sugestivos de SAMS. Se inició tratamiento con sonda nasogástrica y suplemento nutricional mixta sin mejoría por lo que finalmente se procedió a la realización de una gastroyeyunostomía. Tras pasar un preoperatorio sin complicaciones presento mejoría, cediendo los vómitos y ganando peso unos 7 kg en 4 primeros meses, y 12 kg en el primer año. Sigue revisiones estando asintomática.

### Discusión

El Síndrome de Wilkie o SAMS es una causa poco frecuente de obstrucción intestinal alta, resultante de la compresión de la tercera porción duodenal entre la aorta abdominal y la arteria mesentérica superior (AMS) en su origen, en relación con la reducción del panículo grasa retroperitoneal. Es más frecuente en mujeres y adultos jóvenes y la mayoría de los casos se presentan después de una pérdida ponderal importante; Los síntomas del SAMS son inespecíficos, pudiendo presentarse como intolerancia a la alimentación con náuseas y vómitos, pérdida de peso, saciedad precoz, distensión abdominal y dolor epigástrico. El dolor alivia en decúbito prono, decúbito lateral izquierdo o en posición genupectoral, maniobras que relajan la presión de la arteria mesentérica sobre el duodeno. Los pacientes pueden quejarse de reflujo, con demostración en el estudio endoscópico de esofagitis y/o gastritis asociada a estasis. El tratamiento del SAMS es generalmente conservador. Se deben de corregir alteraciones hidroelectrolíticas, descompresión mediante SNG y finalmente recuperar el estado nutricional. En los casos agudos suelen mejorar con tratamiento conservador, sin embargo aquellos con cuadros crónicos suelen requerir intervención quirúrgica tras un período de realimentación mediante gastroyeyunostomía que suele tener hasta un 90% de éxito. No debemos olvidar la posibilidad de que coexista un trastorno del comportamiento alimentario, situación que complica mucho el adecuado manejo de los pacientes.

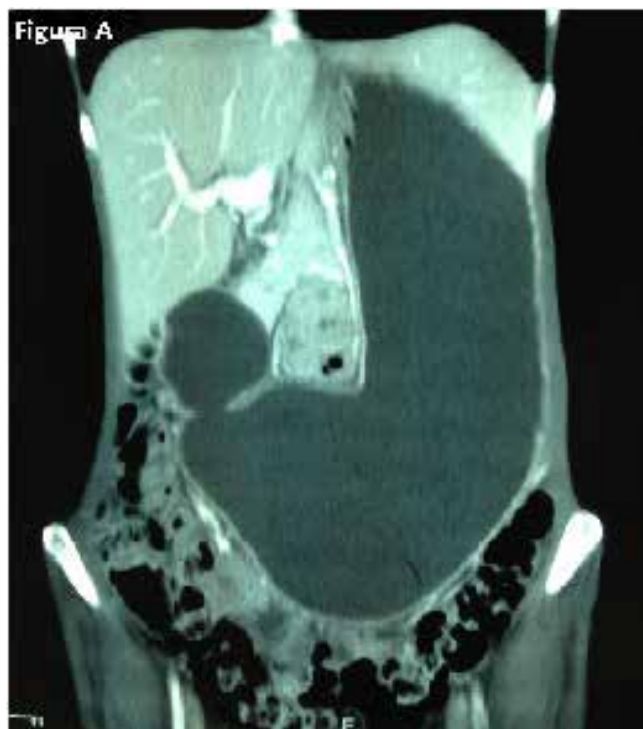

Figura 1

Gran distensión gástrica en relación con estenosis digestiva alta.

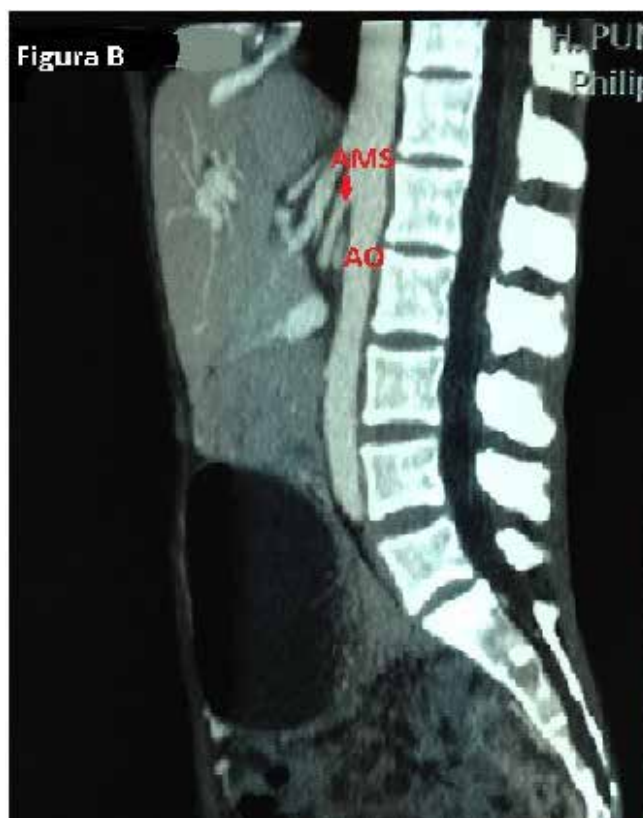

Figura 2

Estenosis duodenal. Corte sagital. Se observa pinza aortomesentérica que estenosa al duodeno.

**CP-200. ADENOMATOSIS HEPÁTICA MÚLTIPLE**

FERNÁNDEZ GONZÁLEZ, R; BARRERA BAENA, P; GÓMEZ GARCÍA, M

UGC APARATO DIGESTIVO. COMPLEJO HOSPITALARIO REGIONAL REINA SOFÍA, CÓRDOBA.

**Introducción**

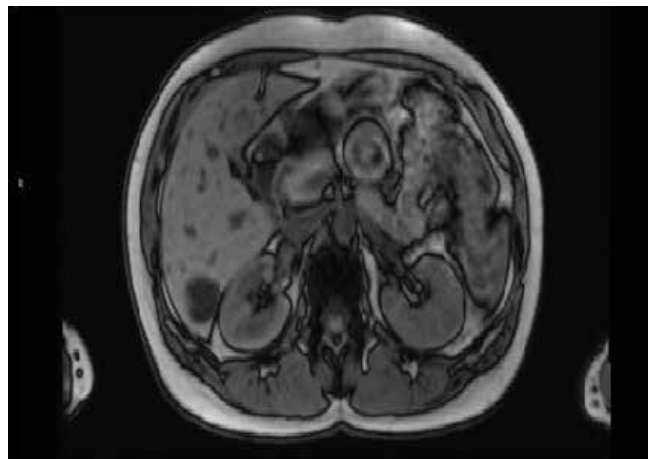
Se trata de una enfermedad rara (prevalencia 10-20%). Definida por Flejou como la aparición de, al menos, diez adenomas hepáticos. Su etiología es incierta aunque se ha relacionado con malformaciones vasculares y alteraciones genéticas (mutación FHN-1 o  $\beta$ .catenina). Suele aparecer sobre hígados sanos en personas jóvenes < 35 años sin diferencia de sexo. Cursar de forma asintomática o con dolor abdominal inespecífico. Su mayor inconveniente, y por el cual se recomienda su estrecha vigilancia, es que presenta riesgo de complicaciones (hemorragia o degeneración). Su diagnóstico de sospecha se realiza mediante pruebas de imagen (ecografía, TAC o RM), aunque el diagnóstico definitivo es histológico. Existen tres opciones terapéuticas: actitud conservadora (a tener en cuenta el riesgo de malignización y complicaciones por lo que requiere vigilancia estrecha), cirugía parcial (imposibilidad en casos difusos) o trasplante hepático (actitud muy agresiva en caso de lesiones benignas).

**Caso clínico**


Paciente de 41 años que acude por primera vez a CCEE de Hepatología por presentar dolor de larga evolución en hipocondrio derecho. Sin otra clínica asociada. Aporta ecografía abdominal en la que se objetivan múltiples lesiones hepáticas hiperecóticas compatible con adenomatosis múltiple. Se realiza una RM que confirma este diagnóstico. Se realiza seguimiento en CCEE, durante más 10 años con ecografías anuales. Durante estos años se produce crecimiento de algunas de las lesiones, la mayor en la cúpula diafragmática pasa de 4 a 6 cm, por lo que se presenta el caso en el Comité de Trasplantes de nuestro hospital y se decide inclusión de la paciente en lista de espera de trasplante hepático. La paciente se trasplanta sin complicaciones.

**Discusión**

El tratamiento en esta patología es muy controvertido. Se ha publicado recientemente un estudio multicéntrico retrospectivo basado en el Registro de Trasplante Hepático Europeo (ELTR): "Liver transplantation for adenomatosis: The European experience. Este concluye que la indicación de trasplante hepático se basa en una serie de criterios. Criterio mayor - Confirmación histológica de degeneración de algún adenoma y criterios menores I. Más de dos episodios hemorrágicos II. Más de dos hepatectomías previas III. Presencia de mutación  $\beta$ .catenina o adenoma inflamatorio IV. Enfermedad hepática subyacente V. Edad > 30años. Debe cumplir el criterio mayor o, al menos, tres criterios menores para que este indicado el trasplante como mejor opción terapéutica.

**Figura 1**

Resonancia magnética T1. Adenomatosis múltiple sobre hígado sano.

**Figura 2**

Hígado explantado. Pieza macroscópica: hígado con adenomatosis múltiple.