

PSEUDOOBSTRUCCIÓN INTESTINAL AGUDA

ACUTE INTESTINAL PSEUDOOBSTRUCTION

J.J. Puente-Gutiérrez, M.A. Marín-Moreno, J.L. Domínguez-Jiménez, E. Bernal-Blanco

Servicio de Aparato Digestivo. Agencia Sanitaria Alto Guadalquivir. Hospital Alto Guadalquivir. Andújar. Jaén.

Resumen

La pseudoobstrucción colónica aguda es una entidad caracterizada por una propulsión intestinal alterada sin causa obstructiva mecánica, que cursa con distensión abdominal aguda y dilatación de asas colónicas. Se da habitualmente en pacientes con enfermedades médicas o quirúrgicas graves subyacentes. Su patogenia es desconocida, aunque parece existir un desequilibrio en la regulación motora simpática-parasimpática, existiendo en más del 90% de los casos factores precipitantes metabólicos, infecciosos, farmacológicos, etc. Su pronóstico está determinado por la gravedad de la enfermedad subyacente y comorbilidades del paciente, así como por la aparición de complicaciones (isquemia o perforación) en cuyo caso la mortalidad alcanza el 40%.

El tratamiento inicial es conservador e incluye la instauración precoz de medidas de vigilancia-soporte y la corrección de factores precipitantes. Debe excluirse la existencia de obstrucción mecánica y la infección por *Clostridium difficile*, y es preciso evaluar periódicamente la presencia de signos de isquemia o perforación. Si el diámetro cecal supera los 10-12 cm o no hay respuesta tras 48 horas, la administración de neostigmina intravenosa, bajo monitorización cardiorrespiratoria, es el tratamiento de elección. Aquellos pacientes que fracasan deben someterse a colonoscopia descompresiva, reservándose la cirugía para casos refractarios o con isquemia o perforación.

El íleo postoperatorio es una alteración transitoria de la motilidad del intestino delgado que suele producirse tras una cirugía intra o extraabdominal y que cursa con signos-síntomas de obstrucción intestinal. Su aparición implica, además de un retraso en la recuperación del paciente, un aumento en la estancia hospitalaria y un mayor riesgo de complicaciones postoperatorias. Son factores de riesgo la cirugía muy invasiva, el uso rutinario de sonda nasogástrica, el retraso en la realimentación vía oral y la utilización de analgésicos opiáceos. Dado que no existe tratamiento específico, es esencial la prevención, basada en un abordaje integral sobre los factores de riesgo.

Palabras clave: pseudoobstrucción, ogilvie, neostigmina, descompresión, colonoscopia, íleo.

Abstract

Acute colonic pseudoobstruction is a condition characterized by impaired intestinal propulsion in the absence of a mechanical obstructive cause that leads to acute abdominal distension and dilation of colonic loops. It usually occurs in elderly patients with underlying medical or surgical conditions. Pathogenesis is unknown although it has been suggested to result from an imbalance in the sympathetic-parasympathetic regulation of the colonic motor function, with precipitating factors (metabolic, infectious and pharmacological) in more than 90% of cases. Prognosis is determined by the severity of the underlying disease and comorbidities as well as by the occurrence of complications (ischemia or perforation) in which case the mortality rate reaches 40%.

Initial management is conservative and includes early establishment of surveillance-support measures and correction

FECHA ENVÍO: 16/12/2016

FECHA RECEPCIÓN: 10/01/2017

CORRESPONDENCIA

Juan Jesús Puente Gutiérrez

Hospital Alto Guadalquivir

Avenida Blas Infante s/n. 23740 Andújar (Jaén).

jjpuente@ephag.es

of precipitating factors. Mechanical obstruction and *Clostridium difficile* infection should be excluded as well as the presence of signs of ischemia or perforation. If cecal diameter exceeds 10-12 cm or there is no response after 48 hours, intravenous neostigmine under cardiorespiratory monitoring is the treatment of choice. Patients who fail medical therapy (or those in which is contraindicated) should undergo decompressive colonoscopy, whereas surgery is reserved for complicated patients by colon ischemia or perforation as well as refractory cases to pharmacological and endoscopic therapies.

Postoperative ileus is a transient impairment of small bowel motility that usually occurs after intra or extra-abdominal surgery, which presents with signs and symptoms of intestinal obstruction. It results in a delayed patient recovery; a more prolonged hospital stay and an increased risk of postoperative complications. More invasive surgery, routine use of nasogastric tube, delayed enteral feeding and use of opioid analgesics are common risk factors. Since there is no specific treatment, prevention based on a multimodal approach is essential.

Keywords: pseudoobstruction, ogilvie, neostigmine, decompression, colonoscopy, ileus.

Introducción

La pseudoobstrucción intestinal se define como un fallo en la progresión anterógrada del contenido intestinal sin evidencia de obstrucción mecánica (OM) debido a una alteración de la capacidad propulsiva de la pared del intestino. Esto da lugar a síntomas y signos propios de obstrucción (distensión abdominal, vómitos, incapacidad para expulsar gas-heces, dilatación de asas intestinales en las pruebas de imagen, etc.) sin evidencia de lesión estenosante que lo provoque (de ahí el prefijo "pseudo")¹². Su presentación puede ser tanto aguda como crónica, dando lugar en el primer caso a dos cuadros característicos: la pseudoobstrucción colónica aguda (PCA), también denominada Síndrome de Ogilvie, y el íleo postoperatorio (IP) o íleo adinámico o paralítico. La presentación crónica, generalmente en forma de episodios recurrentes suboclusivos, se corresponde con la entidad denominada pseudoobstrucción intestinal crónica, más rara que las formas agudas, generalmente consecuencia de alguna miopatía o neuropatía que afecta primaria o secundariamente al tracto digestivo, con evolución progresiva, difícil diagnóstico, mal pronóstico y escasas expectativas terapéuticas³⁴.

Dada la mayor prevalencia y trascendencia clínica en el día a día del gastroenterólogo general, vamos a centrarnos en las formas agudas de pseudoobstrucción intestinal. Este artículo revisa sus causas, manifestaciones clínicas, diagnóstico, pronóstico y tratamiento, basándonos en la evidencia publicada hasta el momento. Muy particularmente, queremos dar algunas pautas que sirvan de herramienta para establecer un diagnóstico y un tratamiento correcto de la PCA, haciendo especial énfasis tanto en la identificación de sus factores precipitantes como en una adecuada toma de decisiones a la hora del manejo terapéutico de esta entidad, que va desde el tratamiento conservador-médico, pasando por la terapéutica endoscópica, hasta la colectomía subtotal.

Pseudoobstrucción colónica aguda o síndrome de Ogilvie

CONCEPTOS GENERALES

Se trata de una alteración aguda en la capacidad propulsiva intestinal que afecta predominantemente al colon derecho y cursa con dilatación colónica aguda y signos y síntomas de obstrucción intestinal en ausencia de lesión anatómica¹²⁵. Afecta mayoritariamente a pacientes mayores de 60 años, casi exclusivamente institucionalizados u hospitalizados, con enfermedades graves, generalmente afectados de algún trastorno metabólico y frecuentemente tratados con fármacos con potencial efecto sobre la motilidad digestiva⁶⁹. Afecta a ambos sexos, aunque con discreto predominio a favor del sexo masculino⁶. Es una importante causa de morbimortalidad, en parte debida al contexto de pacientes con edad avanzada y comorbilidades graves, y en parte debida a sus principales complicaciones: la isquemia y la perforación colónica, cuya mortalidad alcanza el 40%⁶⁸. Su incidencia no está bien establecida, aunque es un motivo frecuente de interconsulta hospitalaria a los servicios de gastroenterología desde otras especialidades tanto médicas como quirúrgicas. Aunque se trata de una entidad bien descrita y documentada, su diagnóstico en ocasiones es difícil y puede demorarse, lo que a su vez implica un retraso en el tratamiento con importantes implicaciones pronósticas¹⁶⁹.

ETIOPATOGENIA

Aunque no se conoce cuál es la causa última que provoca el desarrollo de la PCA sí se sabe que ésta responde a un desequilibrio en la inervación autónoma colónica motora. Así, esta entidad fue descrita por primera vez en 1948 por el cirujano del Guy's Hospital de Londres Sir William Heneage Ogilvie, quien describió 2 casos de pacientes con dolor abdominal agudo, estreñimiento y dilatación colónica no obstructiva debido a infiltración neoplásica del plexo celiaco que provocaba una deprivación de la inervación simpática del colon⁷⁰. La inervación autónoma del intestino está regulada por los sistemas simpático y parasimpático. El sistema nervioso parasimpático en general que provoca un aumento de la contractilidad intestinal a través del nervio vago, que inerva el colon derecho, y el plexo sacro, que inerva el colon izquierdo a través de las raíces S2-4. Por su parte, el sistema nervioso simpático, a través de los plexos celiaco y mesentérico, disminuye la contractilidad colónica⁸¹. Un desequilibrio en la inervación autónoma por una excesiva supresión de la señal parasimpática y estimulación simpática parece dar lugar a una atonía del colon que provoca una obstrucción funcional distal (ectasia de su contenido con expulsión ineficiente de gas y heces) y una atonía colónica proximal que conduce a un aumento del diámetro colónico que, mediado por los mecanorreceptores de la pared intestinal vía refleja (reflejo colocolónico), perpetuaría el fenómeno⁷². Paralelamente, el aumento progresivo del diámetro colónico puede alcanzar un punto crítico que condicione la vascularización de este y provoque su ruptura, basándose en la Ley de Laplace, que establece que la tensión en la pared intestinal es directamente proporcional al diámetro de la misma. Por tanto, una dilatación crítica puede conducir a la aparición de complicaciones como la isquemia o la perforación colónica, debidas a un aumento en la tensión de la pared intestinal (Figura 1).

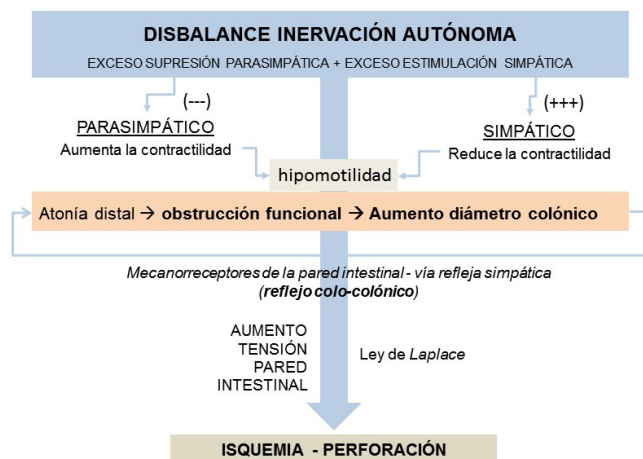


Figura 1

Esquema-resumen de la fisiopatología de la PCA. (PCA: pseudoobstrucción colónica aguda).

Tabla 1. Factores predisponentes y situaciones clínicas más frecuentes asociadas con la PCA.

Cirugía	Intraabdominal, cardíaca, torácica, ginecológica, urológica, ortopédica, trasplantes
Traumatismos	- Fracturas - Daño medular - Quemados
Patologías médicas	- Edad avanzada - Sepsis de cualquier causa, infección por CMV o VVZ - Trastornos neurológicos (Parkinson, demencia, ictus, etc.) - Enfermedades cardiorrespiratorias (insuficiencia respiratoria o cardíaca, ventilación mecánica, IAM, etc.) - Trastornos electrolíticos (hipokaliemia, hiponatremia, hipocalcemia, hipercalcemia, hipomagnesemia) - Trastornos metabólicos (hipotiroidismo, diabetes) - Insuficiencia renal
Patologías quirúrgicas	Apendicitis, colecistitis, pancreatitis, pielonefritis, absceso, hematoma retroperitoneal, trombosis venosa mesentérica, aneurisma aórtico, etc.
Fármacos	- Analgésicos opiáceos (codeína, morfina, etc.) - Antidiarreicos (loperamida) - Bloqueantes canales del calcio (verapamilo) - Fenotiazinas (clorpromacina, flufenazina) - Inhibidores recaptación serotonina (paroxetina, etc.) - Antidepresivos tricíclicos (amitriptilina, nortriptilina, etc.) - Antipsicóticos (haloperidol, quetiapina, clozapina, olanzapina) - Antiparkinsonianos (carbidopa-levodopa, etc.) - Miorrelajantes (baclofeno) - Quimioterápicos (doxorubicina, vinblastina, vincristina, etc.) - Antihistamínicos primera generación (difenhidramina, etc.)

Lista de abreviaturas. PCA: pseudoobstrucción colónica aguda; CMV: citomegalovirus; VVZ: virus Varicela-Zoster; IAM: infarto agudo de miocardio.

Se ha identificado una amplia variedad de situaciones clínicas predisponentes hasta el punto de que en más del 90% de los casos la PCA se asocia a uno o varios de estos factores^{4,8,14} (Tabla 1). De particular importancia son las causas postquirúrgicas (sobre todo, obstétrico-ginecológica, abdominal y ortopédica), los traumatismos, la sepsis de cualquier etiología, así como diversas disfunciones orgánicas (trastornos electrolíticos, metabólicos, enfermedades neurológicas, insuficiencia renal, insuficiencia cardíaca, etc.). El mecanismo por el cual estas situaciones pueden suprimir la motilidad colónica y favorecer el desarrollo de PCA es desconocido. También pueden estar implicados diversos fármacos, generalmente psicofármacos o narcóticos, que, por su efecto inhibitorio de la motilidad intestinal, pueden facilitar el desarrollo de PCA. Sólo un 10% de los casos no se asocia con ningún desorden conocido y puede ser definido como idiopático^{6,7,8}.

MANIFESTACIONES CLÍNICAS

Aunque puede suceder a cualquier edad, la PCA es característica de pacientes de edad avanzada, debilitados, con comorbilidades graves, hospitalizados por algún proceso intercurrente o una intervención quirúrgica⁹. En dos amplias revisiones de casos (400 y 351 pacientes), el 95% y 88%, respectivamente, de los casos de PCA se daban en este contexto⁹. El cuadro clínico suele desarrollarse de forma progresiva a lo largo de 3-7 días, aunque puede ocurrir de forma más rápida, en 24-48 horas⁶. Los síntomas son similares a los de una OM. Las manifestaciones clínicas más frecuentes son la distensión y el dolor abdominal. Este es por lo general de intensidad moderada y de carácter no cólico, secundario a la distensión, y está presente en más del 80% de los casos. Otros síntomas son las náuseas y los vómitos, presentes en el 60% de los casos, y el estreñimiento, en el 50%. Habitualmente hay imposibilidad para la expulsión de gas. Sin embargo, debe tenerse en cuenta que hasta en un 40% de los casos el paciente puede presentar diarrea y en otro 40% se puede producir expulsión de gas y heces⁹.

En la exploración física el signo más llamativo es la distensión abdominal. A la palpación, el abdomen, aunque distendido, es generalmente depresible y poco doloroso, y suele existir timpanismo a la percusión⁶. Es muy frecuente que los ruidos peristálticos se encuentren conservados, dado que la motilidad del intestino delgado suele estar conservada, si bien pueden estar ausentes (12%), disminuidos (31%) e incluso aumentados (17%), pudiendo tener características metálicas e incluso de lucha⁵.

La fiebre es un dato de alarma, dado que se ha descrito en el 78% de los pacientes con isquemia o perforación, frente al 31% de los pacientes no complicados. La aparición de dolor abdominal intenso, signos de irritación peritoneal u otros signos de afectación general (taquicardia, taquipnea, confusión, etc.) también sugieren isquemia y/o perforación^{6,9,15,16}.

DIAGNÓSTICO

Se trata de un diagnóstico de exclusión, ya que debe descartarse la existencia de una OM^{14,16}. Debemos pensar en la existencia de una PCA cuando nos encontremos ante un paciente que presente los signos y síntomas antes descritos, quedando

establecido el diagnóstico tras la realización de las pruebas de laboratorio e imagen, que comentamos a continuación.

Si bien no existen alteraciones en las pruebas de laboratorio específicas de ésta entidad, estas son esenciales a la hora de orientar el diagnóstico. Debe solicitarse analítica con hemograma, estudio de coagulación y bioquímica (incluyendo creatinina, electrolitos, parámetros de función hepática, amilasa, niveles de lactato y parámetros de función tiroidea)^{8,14,15}. Así podemos encontrar trastornos electrolíticos potencialmente tratables como hipokaliemia, hiponatremia, hipocalcemia o hipomagnesemia en más del 50% de los casos; o bien encontrar una leucocitosis con neutrofilia (presente en el 27% de los casos no complicados frente al 100% de los complicados)⁶ que puede hacernos sospechar la existencia bien de isquemia-perforación, bien de un cuadro séptico de otra etiología. Cuando hay diarrea se debe determinar la toxina A de *Clostridium difficile* en heces, así como recoger muestra para cultivo con el fin de descartar esta infección, especialmente en pacientes previamente hospitalizados^{5,8,15}.

La radiografía simple (RS) de abdomen muestra también hallazgos inespecíficos si bien su semiología es muy importante puesto que, en conjunción con los datos clínicos y analíticos, permite obtener una presunción diagnóstica suficiente como para iniciar la primera línea de tratamiento. El hallazgo más relevante es la marcada dilatación colónica, con predominio del colon derecho (Figura 2A), pudiendo detectarse hasta en un 40% de los casos un punto de corte o transición entre colon distendido y colon normal a nivel del ángulo esplénico, colon descendente o sigma^{6,7,9,15}. Ocasionalmente puede estar también dilatado el recto-sigma. También es posible apreciar incluso niveles hidroaéreos (42%)¹⁵. Además, la RS puede detectar neumoperitoneo caso de existir perforación. Una vez establecido el diagnóstico, la RS también es útil para monitorizar la evolución de los diámetros luminales del colon, principalmente el ciego, cuya dilatación por encima de 9-12 cm se ha sugerido como indicativa de perforación inminente⁷.

Otras pruebas complementarias como la tomografía axial computarizada (TC) abdominal están indicadas en caso de duda diagnóstica, para descartar otras causas de distensión abdominal aguda y para descartar complicaciones como la isquemia o la perforación^{5,8,9}. Su rentabilidad diagnóstica ha sido evaluada en pacientes con distensión abdominal aguda permitiendo discernir entre OM y PCA, mostrando elevada precisión diagnóstica (sensibilidad y especificidad 96% y 93%, respectivamente)⁹. El hallazgo más común es la dilatación colónica proximal con una transición a colon sano a nivel de la flexura esplénica o sus proximidades sin lesiones obstructivas²⁰ (Figura 2b). También la TC permite detectar otras entidades como hemorragia retroperitoneal, pancreatitis, etc. que, secundariamente, pueden provocar PCA.

Cuando la TC no está disponible y es necesaria una confirmación diagnóstica se puede practicar la realización de un enema opaco con contraste hidrosoluble y mínima insuflación, que mostrará una dilatación colónica sin identificar estenosis, habiéndose comunicado casos de resolución del cuadro tras su administración²¹. No obstante, su uso debe evitarse ya que el aumento de la presión intracolónica tras el enema puede

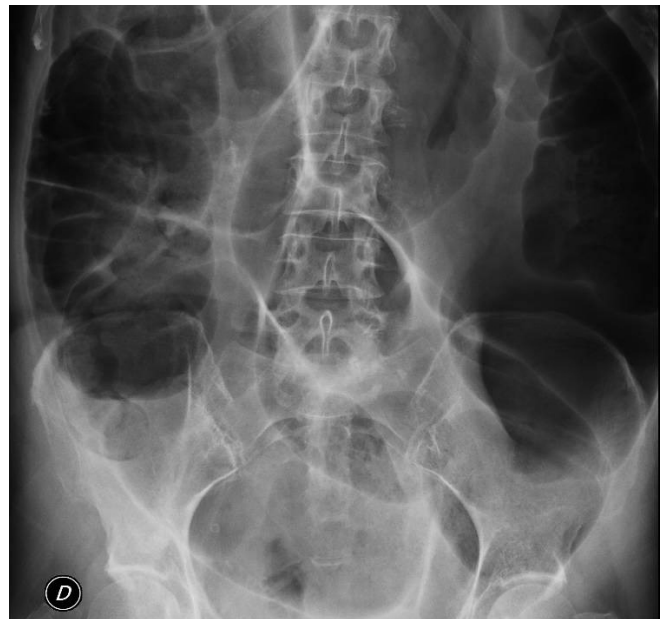

Figura 2A

Radiografía simple de abdomen.

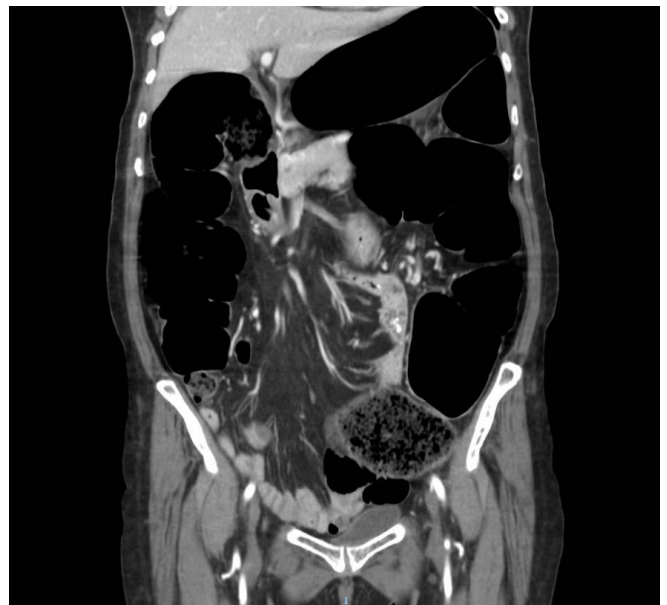

Figura 2B

Reconstrucción coronal de TC con contraste intravenoso de una paciente con PCA, apreciando marcada dilatación colónica (salvo recto). En la TC no se apreciaron signos de isquemia-perforación ni lesiones obstructivas intra o extraluminales. (TC: tomografía axial computarizada; PCA: pseudoobstrucción colónica aguda).

precipitar la perforación intestinal⁶; en cualquier caso, su uso está contraindicado si se sospecha peritonitis⁵. Finalmente, remarcar que la colonoscopia no está indicada como prueba de diagnóstico en este contexto dado que puede provocar un empeoramiento del paciente por la insuflación colónica⁸.

MANEJO DEL PACIENTE

Es esencial tener en cuenta que la PCA constituye una urgencia médica y, por lo tanto, es esencial alcanzar el diagnóstico lo antes posible y así poder instaurar un tratamiento adecuado con la menor demora posible. Los pasos clave en el manejo del paciente con PCA (Tabla 2) son: a) confirmar el diagnóstico, excluyendo otras causas de dilatación colónica; b) descartar complicaciones (isquemia o perforación); c) identificar factores precipitantes; d) determinar la secuencia más adecuada de tratamiento para cada caso. A continuación, vamos a centrarnos en cada uno de estos puntos.

Tabla 2. Enfoque diagnóstico-terapéutico del paciente con PCA.

1. Excluir otras causas de distensión colónica aguda
2. Descartar complicaciones (isquemia / perforación)
3. Identificar factores precipitantes
4. Determinar secuencia de tratamiento ‡
 - Primera línea: tratamiento de soporte
 - Segunda línea: neostigmina
 - Tercera línea: descompresión endoscópica
 - Cuarta línea: cirugía

‡ Se debe realizar una intervención activa en pacientes con alto riesgo de perforación y/o fallo de cualquier escalón de tratamiento. Aquellos pacientes con dilatación cecal mayor de 10-12 cm o aquellos que no mejoren tras 48-72 horas de terapia de soporte son candidatos a una nueva actuación. (PCA: pseudoobstrucción colónica aguda).

DIAGNÓSTICO DIFERENCIAL

A la hora de enfocar el diagnóstico de un paciente con dilatación colónica aguda, el médico debe tener muy en cuenta la realización de un adecuado diagnóstico diferencial, que incluye la OM, el megacolon tóxico por infección por *Clostridium difficile* y la PCA⁸⁹.

Un aspecto crítico es la exclusión de una OM. Siendo entidades diferentes y con un tratamiento bien distinto, la presentación clínica, semiología y hallazgos en la RS pueden ser muy similares (Tabla 3). En la OM generalmente predomina el dolor abdominal, intenso, cólico y progresivo, a diferencia de la PCA, donde éste es más bien secundario a la distensión abdominal y no alcanza la misma intensidad. El cierre intestinal, con incapacidad para expulsar heces y gas, sin ser específico, es más característico de la OM^{59,80}. Los pacientes con OM pueden tener hiperperistaltismo (de lucha), pero estos ruidos llegan a hacerse disminuidos conforme se fatiga la musculatura intestinal. Por su parte, los pacientes con PCA tienden a tener ruidos intestinales disminuidos a causa de la hipomotilidad colónica, pero estos pueden estar incluso aumentados hasta en el 17% de los casos, e incluso tener características metálicas, como en la OM^{65,66}. Radiológicamente existe dilatación de asas intestinales en ambas entidades, de hecho, debemos tener en cuenta que la presencia de niveles hidroaéreos no es específica de la OM y puede también estar presente en la PCA. Cuando el aire intestinal en la RS se distribuye a lo largo de todo el colon, incluido recto-sigma, este trastorno es fácilmente

Tabla 3. Diagnóstico diferencial de los principales síndromes que cursan con distensión abdominal aguda y altearación de la función motora intestinal.

	OBSTRUCCIÓN MECÁNICA	ÍLEO PARALÍTICO	PSEUDOOBSTRUCCIÓN COLÓNICA AGUDA
Estenosis luminal	Sí	No	No
Ruidos intestinales	Aumentados primero y luego disminuidos	Disminuidos	Normales o disminuidos (a veces aumentados)
Dilatación asas	Proximal a la obstrucción	Principalmente D	Principalmente C (derecho)
Punto de transición (radiología)	Sí, siempre	No	Sí, a veces
Niveles HA	Sí	Sí, a veces	Ocasionalmente
Distribución gas	Ausencia de gas distal	Escasez de gas colónico	Presencia de gas colónico incluso en recto
Progresión	Empeoramiento rápido	Mejoría lenta (varios días)	Empeoramiento progresivo (varios días)

Adaptado de Batke *et al.*¹⁵ ID: intestino delgado; C: colon; HA: hidroaéreos.

distinguir de la OM. Sin embargo, en la PCA es habitual que no exista aire visible en recto-sigma a la vez que se visualice un punto de corte entre colon dilatado y colon no dilatado^{79,81}. Por ello, ante la duda, la realización de una TC abdominal es esencial para discernir entre OM y PCA^{8,20}, no recomendándose la colonoscopia a causa de su naturaleza invasiva y los riesgos que conlleva⁸.

De otro lado, también debe excluirse el megacolon tóxico por infección por *Clostridium difficile*^{81,82}, que deberemos sospechar cuando aparecen diarrea y signos de toxicidad sistémica como fiebre, taquicardia, confusión, leucocitosis, etc. En este contexto, además de la dilatación de asas colónicas, puede alterarse el patrón mucoso en la RS (impresiones de pulgar, engrosamiento parietal, etc.). En cualquier caso, es recomendable siempre solicitar la determinación de toxina A de *Clostridium difficile* en heces y, si la sospecha diagnóstica es muy alta, realizar una rectosigmoidoscopia, que objetivaría la presencia de pseudomembranas. También debe valorarse iniciar tratamiento antibiótico empírico entretanto.

Una vez se ha alcanzado el diagnóstico y se han excluido otras entidades, siempre hay que descartar la existencia de complicaciones como la isquemia o la perforación, que deben sospecharse cuando el paciente presenta fiebre, leucocitosis, dolor abdominal intenso o un diámetro cecal mayor de 12 cm (como signo de perforación inminente) en cuyo caso se recomienda la realización de una TC abdominal. Es de particular importancia la detección de estas complicaciones lo antes posible dado que tienen un impacto pronóstico clave (con una mortalidad cercana al 40%) a la vez que el manejo de estos pacientes pasa a ser fundamentalmente quirúrgico^{58,85}.

PRONÓSTICO Y COMPLICACIONES

Aunque con tratamiento apropiado el cuadro habitualmente se resuelve en 3-6 días⁶, es una importante causa de morbimortalidad, en parte debido a que se da pacientes con edad avanzada y comorbilidades graves, y en parte debido a sus

principales complicaciones: la isquemia y la perforación colónica⁸. La mortalidad global oscila entre 3-32% según distintas series^{5,7,23,24} y el factor pronóstico de mayor peso es la gravedad de la enfermedad subyacente. Otro importante factor pronóstico es la aparición de complicaciones como la isquemia o la perforación, en cuyo caso la mortalidad alcanza el 36-44%⁶⁷. Otros factores pronósticos son la edad avanzada, la dilatación del colon por encima de 12 cm de diámetro cecal y la duración de la misma más allá de 6 días^{6,25} (Tabla 4).

Tabla 4. Factores pronósticos en la pseudoobstrucción colónica aguda.

- Gravedad de la enfermedad base
- Edad avanzada
- Grado de distensión colónica (diámetro cecal mayor de 12 cm)
- Duración de la distensión colónica (mayor de 6 días)
- Presencia de isquemia o perforación

Las complicaciones más habituales de la PCA son la isquemia y la perforación de alguno de los segmentos colónicos afectados, presentes en 3-10% de los casos⁶⁷. De acuerdo con la Ley de Laplace, un incremento en el diámetro intestinal conduce a un aumento en la tensión de la pared y, en consecuencia, un mayor riesgo de isquemia local y perforación. Esta tensión suele ser mayor en el ciego porque es el lugar donde el diámetro colónico es mayor. Vanek y Al-Salti⁶, en una serie retrospectiva de 400 casos con PCA, determinaron la tasa de perforación en relación con el diámetro cecal y observaron que ésta fue 0% en los pacientes con diámetro menor de 12 cm; sin embargo, aquellos pacientes con un diámetro cecal entre 12-14 cm y mayor de 14 cm tuvieron tasas de perforación de 7% y 23%, respectivamente. Asimismo, parece que, a partir de diámetros mayores de 12 cm, el pronóstico tiene más relación con la duración de la distensión que con el valor absoluto del diámetro del ciego^{6,25,26}. Así, en el mismo estudio⁶, la mortalidad se asociaba también con el retraso en la descompresión (15% si se actuaba en los primeros 4 días, 27% si se actuaba entre 4-7 días y 73% tras el séptimo día). Complementariamente, se ha observado que cuando se practica descompresión quirúrgica en pacientes con OM y diámetros cecales mayores de 9 cm se produce una importante reducción de la tasa de perforación y la mortalidad^{17,28,25,26}.

ABORDAJE TERAPÉUTICO

Como ya se ha dicho, la PCA es una urgencia médica que requiere de una intervención apropiada lo antes posible, dadas las implicaciones pronósticas que puede tener una demora en la actuación. Existen algunas guías de práctica clínica^{27,28} y numerosas revisiones de la literatura^{15,8,13-16,18,24,26}, algunas muy recientes, con recomendaciones y algoritmos terapéuticos, todos ellos muy similares, que iremos desglosando a continuación. El manejo terapéutico de la PCA implica un abordaje en forma de cuatro líneas sucesivas de tratamiento (Tabla 2): 1) vigilancia-soporte; 2) tratamiento farmacológico; 3) descompresión endoscópica; 4) cirugía. La toma de decisiones sobre la elección de cada una de ellas viene dictada por el estado clínico del paciente, la inminencia o no de perforación y la respuesta al tratamiento en cada momento, y se fundamenta en que el riesgo de complicaciones aumenta cuando

el diámetro cecal es mayor de 12 cm y la duración de la distensión colónica supera los 6 días^{5,8,18,25}. Por lo tanto, aquellos pacientes con dilatación cecal marcada (más de 10-12 cm), duración del cuadro más de 4 días o aquellos que no mejoren tras 48-72 horas de terapia de soporte serán candidatos a una nueva actuación (Figura 3).

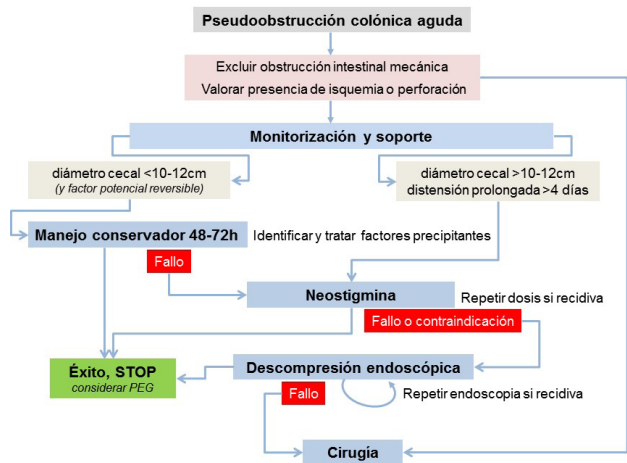


Figura 3

Algoritmo recomendado en el manejo terapéutico de los pacientes con PCA. (PCA: pseudoobstrucción colónica aguda. PEG: polietilenglicol). Adaptado de la guía de práctica clínica de la American Society for Gastrointestinal Endoscopy 2010²⁷.

Primera línea: medidas de soporte

El abordaje terapéutico inicial es conservador, con medidas generales de vigilancia-soporte (Tabla 5) y medidas específicas dirigidas a la corrección de los factores precipitantes-subyacentes. La vigilancia incluye control de constantes, monitorización hemodinámica, exploración física periódica y realización de analítica (hemograma, electrolitos) y RS de abdomen seriados, cada 12-24 horas. Las medidas de soporte incluyen reposo intestinal, hidratación, corrección electrolítica y descompresión mediante sonda nasogástrica y/o rectal cuando es necesario, teniendo especial cuidado con la administración de enemas, que pueden empeorar la situación. Siempre que sea posible hay que movilizar al paciente, de acuerdo con su estado clínico (deambulación, sedestación o cambios posturales alternando posiciones de decúbito lateral con decúbito prono y posición genupectoral, para facilitar la expulsión de gas)^{18,27,28}. Por otra parte, la eliminación o corrección de factores predisponentes-precipitantes tales como infecciones, descompensación de una enfermedad de base, fármacos con efecto sobre la motilidad intestinal, etc. (Tabla 1) tiene una importancia clave.

Todas estas medidas pueden mantenerse durante unos días (48-72 horas), especialmente si se han identificado factores precipitantes potencialmente tratables, puesto que, por sí solas, tienen un éxito entre 77-96%^{6,29,30}, salvo en casos de diámetro cecal mayor de 10-12 cm o evidencia-suspecha de isquemia-perforación, y constituyen el abordaje inicial recomendado por las guías de práctica clínica^{27,28}.

Tabla 5. Medidas de vigilancia y soporte recomendadas en el tratamiento de la PCA.

Medidas de vigilancia	<ul style="list-style-type: none"> - Exploración física periódica - Analítica seriada, cada 12-24 horas - RS de abdomen seriada, cada 12-24 horas - Monitorización de constantes y diuresis
Tratamiento de soporte	<ul style="list-style-type: none"> - Reposo intestinal - Corrección hidroelectrolítica - Eliminación de factores precipitantes (infecciones, etc.) - Tratamiento de la enfermedad de base - Discontinuación de fármacos con efecto sobre la motilidad (opiáceos, anticolinérgicos, etc.) - Descompresión mediante sonda nasogástrica y/o rectal - Cambios posturales frecuentes, sedestación, deambulación

PCA: pseudoobstrucción colónica aguda; RS: radiografía simple.

Segunda línea: tratamiento farmacológico (neostigmina)

La segunda línea de tratamiento consiste en la administración de neostigmina, un inhibidor reversible de la acetilcolinesterasa que aumenta los niveles de acetilcolina en los receptores muscarínicos del sistema nervioso parasimpático y, por tanto, promueve la contractilidad colónica y acelera el tránsito intestinal³¹. Se considera el tratamiento de elección de la PCA cuando el diámetro cecal es mayor de 10-12 cm o cuando ha fracasado la terapia conservadora una vez transcurridas 48-72 horas, salvo que existan datos de isquemia o perforación colónica, o exista una contraindicación para la administración del fármaco^{15,81,116,2728}. La dosis más habitualmente utilizada es 2 mg en bolo intravenoso, a pasar en unos 5-10 minutos⁷¹.

Desde el punto de vista de la farmacocinética, los receptores muscarínicos del sistema nervioso parasimpático en el sistema digestivo se pueden separar en receptores M1, situados en las glándulas salivares y el estómago, que promueven la secreción salivar y gástrica, así como el vómito, y M2-M3, situados en la mucosa y el músculo liso intestinal, cuya estimulación induce la contracción intestinal³². La neostigmina actúa de forma no selectiva sobre estos receptores con un rápido inicio de acción (entre 1-20 minutos) y una corta duración (entre 1-2 horas)^{11,33}. Su vida media de eliminación se sitúa entre 25-80 minutos tras su administración intravenosa, a excepción de aquellos pacientes con insuficiencia renal grave, en que ésta se prolonga³³.

Desde el punto de vista de la eficacia, los estudios controlados aleatorizados (ECA) han mostrado una tasa de respuesta clínica por encima del 88%^{11,34-37}, clínicamente objetivable a los 5 minutos de su administración. Ponec *et al.*³⁵, en un ECA doble ciego en 21 pacientes con PCA y dilatación cecal mayor de 10 cm que no respondían a medidas de soporte, encontraron una tasa de respuesta clínico-radiológica del 91% (10/11) en el grupo tratado con una dosis única de 2 mg de neostigmina en bolo intravenoso (el otro paciente respondió tras una segunda dosis fuera de protocolo) en tanto, en el otro brazo, ningún paciente (0/10) respondió con placebo, pudiendo rescatarse 8 de ellos con neostigmina una vez abierto el estudio. Otros ECA con neostigmina han mostrado resultados similares³⁶⁻³⁸, en pacientes mayoritariamente postquirúrgicos, con igual dosis y vía de administración salvo uno,

que utilizó la perfusión endovenosa³⁷. En la misma línea, diferentes estudios observacionales han puesto de manifiesto una tasa de éxito superior al 90%^{11,34,39-41} (Tabla 6). Asimismo, Valle *et al.*⁴², en un reciente metaanálisis con 127 pacientes procedentes de 4 ECA, obtuvieron una tasa de éxito de del 89,2% (84-95%) con una *odds ratio* de 22,5 y un NNT de 1 (p<0,001) frente a una tasa de respuesta del 14,6% en el grupo placebo.

A pesar de su elevada eficacia, la tasa de recurrencia tras la administración de una primera dosis de neostigmina osciló entre un 0-18% en los ECA, con un promedio de 11%⁴² (Tabla 6), existiendo datos contradictorios acerca de cuáles pueden ser los predictores de respuesta al fármaco^{30,43}. En tal caso, una segunda dosis, administrada a partir de los 80-90 minutos (tiempo de vida media de eliminación) de la dosis anterior puede ser efectiva en 40-90%, si bien hay que tener en cuenta que estas evidencias se basan en resultados de subanálisis, sobre muestras muy escasas y heterogéneas^{114,30,39-41}. También se conoce a través de un único estudio prospectivo randomizado y controlado en 30 pacientes con PCA que la administración de 29,5 g de polietilenglicol por vía oral o por sonda nasogástrica una vez obtenida respuesta clínica con neostigmina puede reducir la tasa de recidiva (33% en el grupo control frente a 0% en el grupo tratado)⁴⁴. Los mecanismos implicados probablemente tengan que ver los efectos del polietilenglicol aumentando el bolo fecal y reduciendo la síntesis de óxido nítrico intestinal.

Los efectos adversos de la neostigmina son consecuencia directa de su mecanismo de acción sobre los receptores muscarínicos. Los más frecuentes son dolor abdominal (61%), sialorrea (31%), náuseas/vómitos (15%) y bradicardia (6%), generalmente transitorios y de carácter leve⁴². La bradicardia se ha

Tabla 6. Estudios relevantes sobre el uso de neostigmina en el tratamiento de la PCA.

Artículo	Diseño	Éxito (%)	Recidiva (%)	Bradicardia* (%)	n
Ponec <i>et al.</i> ³⁵ 1999 †	ECA	91	18	18	21
Amaro <i>et al.</i> ³⁶ 2000 †	ECA	89	9	11	20
Trevisani <i>et al.</i> ³⁹ 2000 †	EP	93	0	0	26
Paran <i>et al.</i> ⁴⁰ 2000 †	EP	91	9	0	11
Van der Spoel <i>et al.</i> ³⁷ 2001 ‡	ECA	85	0	0	30
Abeyta <i>et al.</i> ⁴¹ 2001 †	R	75	0	12	8
Loftus <i>et al.</i> ³⁰ 2002 †	R	89	28	11	34
Mehta <i>et al.</i> ⁴³ 2006 †	EP	84	37	10	27
Sgouros <i>et al.</i> ⁴⁴ 2006 †	EP	88	20	8	30

*Requiriendo administrar atropina. †Bolo intravenoso de 2 mg de neostigmina a pasar en 3-5 minutos. ‡Infusión intravenosa continua de neostigmina 0,4-0,8 mg/h durante 24 horas. (PCA: pseudoobstrucción colónica aguda; ECA: estudio controlado aleatorizado; EP: estudio prospectivo; R: estudio retrospectivo).

descrito en el 0-18% de los pacientes⁵³⁻⁵⁴, precisando únicamente administración de atropina, sin otra repercusión ni necesidad de actuación complementaria. En cualquier caso, se recomienda la monitorización cardíaca y de la saturación de oxígeno durante su administración y a lo largo del tiempo de vida media del fármaco, así como tener siempre atropina lista para su administración. Tampoco hay datos comparativos sobre la seguridad de las distintas formas de administración, aunque el único ECA que utilizó la infusión intravenosa continua reportó una tasa de bradicardia de 0%³⁷. Por todo lo anterior, no se debe usar neostigmina cuando exista sospecha de isquemia o perforación, durante el embarazo, en caso de arritmia no controlada, broncoespasmo severo o insuficiencia renal grave (creatinina mayor de 3 mg/dL). Sí se puede utilizar, aunque con precaución, en casos de asma, enfermedad pulmonar obstructiva crónica, pacientes en tratamiento con beta-bloqueantes, insuficiencia renal leve-moderada o infarto agudo de miocardio reciente⁸⁴ (Tabla 7).

Tabla 7. Contraindicaciones para el uso de neostigmina.

Gastrointestinales
Signos de perforación intestinal
Enfermedad ulcerosa péptica activa complicada
Cardiovasculares
Frecuencia cardíaca <60 spm y/o TAS<90 mmHg
Cardiopatía severa (arritmia cardíaca no controlada, IAM reciente)
Precaución con uso de beta-bloqueantes
Respiratorias
Broncoespasmo activo
Otros
Insuficiencia renal grave (creatinina >3 mg/dL)
Embarazo

SPM: sístoles por minuto; TAS: tensión arterial sistólica; IAM: infarto agudo de miocardio.

Más allá de la neostigmina, existen muy pocas evidencias sobre el uso de otros agentes procinéticos tales como la eritromicina (agonista de los receptores de la motilina) o la cisaprida y el tegaserod (agonistas parciales de los receptores 5-HT₄), habiéndose comunicado casos individuales con buena respuesta en la PCA^{45,46}. Aunque podrían ser útiles, dado que no hay estudios bien diseñados disponibles, no hay ninguna recomendación formal al respecto.

En resumen, la administración de neostigmina intravenosa es el tratamiento de elección para tratar la PCA que no se resuelve con terapia de soporte o que presenta un diámetro cecal mayor de 10-12 cm.

Tercera línea: descompresión endoscópica

La tercera línea de tratamiento es la descompresión endoscópica. Aunque avalada por los resultados de amplias series de pacientes, hay que tener en cuenta que es una técnica invasiva, con una tasa de perforación en este contexto del 1-5% y, además, no es completamente efectiva⁴⁷. Por ello, es la opción recomendada en caso de no respuesta o contraindicación a neostigmina^{27,28} y siempre que no existan isquemia o perforación intestinal.

La colonoscopia descompresiva presenta una serie de peculiaridades y dificultades técnicas que exigen una particular atención^{15,18,47-49}. Los pacientes por lo general no han recibido pauta de limpieza colónica, al menos anterógrada, por lo que la visión de la mucosa y la progresión del endoscopio suele ser difícil. Dado su estado general y comorbilidades, no suele ser posible la administración de sedoanalgesia, debiéndose evitar en todo caso fármacos opiáceos. Se recomienda evitar intentos reiterados de llegar a ciego, que podrían favorecer alguna complicación, siendo suficiente para descomprimir con alcanzar las proximidades del ángulo hepático, siempre minimizando la insuflación y maximizando la aspiración. También se recomienda la utilización de un colonoscopio con canal de calibre grueso (mínimo 3,8 mm) o canal dual. Por otra parte, la colonoscopia permite valorar la existencia de signos de sufrimiento mucoso, en cuyo caso el éxito y la seguridad de la descompresión endoscópica son controvertidos, o incluso datos necrosis franca, en cuyo caso debe suspenderse de forma inmediata la exploración.

Aunque no existen ECA, sí existen numerosas series retrospectivas con muestras amplias que avalan su uso, situándose su eficacia inicial entre 61-95%^{6,9,13,23,48,49}. Sin embargo, la recurrencia se da en torno a un 40% de los casos tras una primera descompresión^{5,47-50}, recomendándose en tal caso repetir la colonoscopia^{23,27,28}. La colonoscopia está contraindicada en caso de peritonitis o perforación⁴⁷, no estando claro si la isquemia *per se* es una contraindicación absoluta para el procedimiento, existiendo alguna serie corta de pacientes que fueron tratados con éxito⁵¹.

Con el fin de evitar recurrencias, la colocación de una sonda en el colon derecho durante el procedimiento es recomendable puesto que la colonoscopia descompresiva *per se* consigue ser una terapia definitiva en no más del 50% de los casos^{8,49} mientras que, tras su colocación, las tasas de éxito son muy superiores; si bien es cierto que estas evidencias proceden de estudios no controlados^{23,50}. Así Geller *et al.*²³, en un estudio comparativo que incluyó retrospectivamente a 50 pacientes con PCA encontró una tasa de éxito global del 88% en el grupo con sonda frente a sólo un 25% en el grupo sin sonda. Ésta se coloca mediante la ayuda de una guía que se introduce a través del canal de trabajo, preferiblemente bajo control fluoroscópico, existiendo incluso kits comerciales para tal efecto. Una vez insertada, la sonda queda conectada a una bolsa de drenaje a caída libre, precisando lavados periódicamente (cada 4-6 horas) para evitar la obstrucción del catéter, y se mantiene durante un tiempo de al menos 3 días, transcurrido el cual se expulsa espontáneamente o se extrae manualmente^{8,23,47}.

Finalmente, no hay estudios controlados hasta la fecha que comparen la eficacia y seguridad del tratamiento farmacológico frente a la descompresión endoscópica en pacientes con PCA. El único estudio comparativo disponible es el de Tsirlina *et al.*³², un estudio retrospectivo sobre 77 pacientes en el que la colonoscopia descompresiva era superior a neostigmina (85% vs 56%); sin embargo, este trabajo ha sido criticado por algunas limitaciones metodológicas, por lo que deben extraerse conclusiones de él con mucha cautela. Tampoco se han diseñado estudios que evalúen otras posibles estrategias complementarias para evitar la recidiva, como la administración concomitante de neostigmina.

En resumen, debe considerarse la descompresión endoscópica en pacientes con PCA que no se resuelve con terapia de soporte o bien presenta un diámetro cecal mayor de 10-12 cm y que tiene contraindicación a la terapia con neostigmina o bien ésta ha fracasado.

Cuarta línea: descompresión percutánea o quirúrgica

En pacientes seleccionados que no respondan a nada de lo anterior y tengan muy alto riesgo anestésico se puede recurrir a la cecostomía percutánea. El abordaje puede ser combinado (endoscópico-percutáneo)^{81,53}, muy similar técnicamente a la gastrostomía⁵³, o sólo percutáneo, mediante la inserción de un catéter guiado por TC⁵⁴. Una vez colocado el tubo de drenaje, este se deja abierto hasta que se haya resuelto el cuadro y estén controlados los posibles factores precipitantes, retirándose posteriormente. En cualquier caso, debe tenerse en cuenta que es una técnica invasiva, compleja, con potencial de complicaciones como infección local, celulitis, sepsis, hemorragia, peritonitis, etc. y sobre la que existen series muy cortas de casos^{53,54}. Por tanto, su indicación debe restringirse a pacientes refractarios muy seleccionados en centros con experiencia.

Finalmente queda el tratamiento quirúrgico, reservado a aquellos pacientes con isquemia o perforación intestinal, o bien quienes no hayan respondido al tratamiento farmacológico y endoscópico²⁸. La cirugía está asociada con tasas elevadas de morbilidad y mortalidad (en torno a 30% y 6% respectivamente)^{67,79}, si bien estos datos pueden verse condicionados por tratarse de pacientes generalmente más graves y evolucionados. En todo caso, el pronóstico tras la cirugía depende, de un lado, del estado del paciente-comorbilidades y, de otro, de la técnica quirúrgica, a su vez condicionada por la viabilidad del colon⁸⁵. Así la técnica de elección es la cecostomía (vía mini-incisión), por su elevada tasa de éxito (mayor de 95%), baja morbilidad y por requerir únicamente anestesia local. También es posible realizarla vía laparoscópica, lo que podría ofrecer la ventaja de poder valorar la viabilidad del colon. En el otro extremo están los casos de isquemia o perforación, en los que será necesario practicar una resección segmentaria o incluso una colectomía subtotal, lo que conlleva una mayor morbimortalidad^{14-16,85}.

En resumen, la cirugía es la opción terapéutica recomendada en caso de isquemia o perforación intestinal y en caso de refractariedad a los tratamientos farmacológico y endoscópico.

Conclusiones

La PCA es una alteración de la motilidad colónica que cursa con dilatación aguda colónica y signos-síntomas de obstrucción intestinal, resultado de un desequilibrio en la regulación motora del sistema nervioso autónomo, probablemente desencadenado por algún factor precipitante. El diagnóstico se basa en la presencia de signos clínico-radiológicos de dilatación colónica en ausencia de OM. Su pronóstico está determinado por la gravedad de la enfermedad subyacente y las comorbilidades del paciente, así como por la existencia de complicaciones (isquemia o perforación). El tratamiento incluye la instauración de medidas de soporte, la corrección de factores precipitantes y, caso de no respuesta o presencia de signos de alto riesgo de perforación (diámetro cecal

mayor de 10-12 cm), la administración de neostigmina intravenosa y la descompresión endoscópica (caso de no respuesta o contraindicación a neostigmina), reservándose la cirugía para casos refractarios o complicados con isquemia o perforación.

Íleo postoperatorio o paralítico

Se define íleo como aquella alteración aguda de la motilidad coordinada del tracto gastrointestinal que se traduce en un fallo de la propulsión intestinal y que afecta de forma muy particular al intestino delgado. Esta patología, aunque no exclusiva, es muy característica tras la cirugía (intra o extra abdominal)¹⁵⁶. Clínicamente se presenta de forma similar a cualquier cuadro obstructivo mecánico de intestino delgado, con distensión abdominal, náuseas, vómitos e incapacidad para el ventoseo-defecación.

Hay que distinguir esta alteración de lo que se considera una respuesta fisiológica al daño provocado tras una intervención quirúrgica, aceptándose como normal la existencia de una alteración transitoria de la propulsión motora del estómago e intestino delgado durante las primeras 24 horas tras cirugía y hasta las primeras 72 horas en el caso del colon¹⁵⁷. Aunque no existe consenso sobre el período de tiempo a considerar como límite entre respuesta normal y patológica, se puede aceptar que cualquier alteración que persista más allá del cuarto día después de la cirugía puede considerarse patológica y se denomina íleo posoperatorio (IP)^{157,58}. Aunque es un trastorno transitorio, el IP constituye la causa más frecuente de prolongación de la estancia hospitalaria tras una cirugía abdominal⁵⁸, contribuyendo a la aparición de complicaciones postoperatorias (cardiopulmonares, infecciones, retraso en la cicatrización, prolongación del estado hipercatabólico, etc.) y ocasionando un incremento de los costes hospitalarios⁵⁹.

Las manifestaciones clínicas son dolor abdominal (más molestia que dolor tipo cólico), náuseas, vómitos e incapacidad para el ventoseo y la defecación. La exploración física suele mostrar distensión abdominal, timpanismo y reducción o ausencia de ruidos intestinales⁵.

Su etiología es multifactorial. Se piensa que es la consecuencia de una respuesta inflamatoria local junto a una inhibición neurohormonal de la contractilidad gastrointestinal⁵⁸. La respuesta inflamatoria a la manipulación parece estar mediada por la liberación de prostaglandinas mediante la estimulación de la COX-2 de los macrófagos del intestino, dando lugar a un infiltrado de polimorfonucleares en la muscular del intestino que provocaría dismotilidad; este fenómeno se ha observado tanto en segmentos manipulados como en los no manipulados^{58,60}. Otros mecanismos que parecen estar implicados son la inhibición refleja simpática a través de vías aferentes espinales y la liberación de hormonas, neurotransmisores y mediadores como el óxido nítrico, el péptido intestinal vasoactivo, la sustancia P, etc., así como la estimulación (tanto endógena como farmacológica) de los receptores opioides, todo ello con efecto inhibitorio de la motilidad intestinal⁶⁰.

Se han identificado diversos factores de riesgo asociados con la aparición de IP o que pueden prolongar su duración^{56,58} (Tabla 8). De una parte, aquellos relacionados con la técnica quirúrgica (a mayor manipulación y mayor número de incisiones, mayor es el

riesgo) y, de otra parte, factores peroperatorios como la colocación rutinaria de sonda nasogástrica, el retraso en la reintroducción de la alimentación vía oral, el uso de analgésicos opiáceos y la aparición de complicaciones postoperatorias (neumonía, absceso, sangrado, fuga anastomótica, etc.). También existen factores de riesgo no quirúrgicos como la existencia de cualquier proceso inflamatorio intraabdominal (peritonitis, colecistitis, isquemia, etc.), retroperitoneal (pancreatitis, pielonefritis, hemorragia), sepsis de cualquier origen, trastornos electrolíticos, etc., que pueden precipitar el desarrollo de un íleo secundario⁵.

Tabla 8. Situaciones clínicas, procedimientos y circunstancias más frecuentemente asociados con un mayor riesgo de desarrollo de íleo postoperatorio o paralítico.

Tipo de cirugía
- Cirugía abdominal prolongada
- Cirugía intestinal inferior (colon)
- Cirugía abierta
- Cirugía con más incisiones y manipulación
Factores peroperatorios
- Colocación rutinaria de SNG (y retraso en su retirada)
- Retraso en instauración de alimentación enteral
- Uso de analgésicos opiáceos
- Complicaciones peroperatorias (neumonía, absceso, sangrado, fuga, etc.)
Factores no quirúrgicos
- Procesos intraabdominales (peritonitis, colecistitis, isquemia, etc.)
- Procesos retroperitoneales (pancreatitis, pielonefritis, hemorragia, aneurisma complicado, etc.)
- Sepsis (neumonía, etc.)
- Trastornos electrolíticos
- Uremia
- Comorbilidades (DM, obesidad, desnutrición)
Otros: cetoacidosis diabética, fluidoterapia agresiva, desnutrición, etc.

SNG: sonda nasogástrica; DM: diabetes mellitus.

Como diagnóstico diferencial (Tabla 3) debemos tener presente la OM, teniendo en cuenta que ambas entidades comparten signos y síntomas como distensión abdominal, dilatación de asas, ausencia de gas colónico, etc. Los ruidos abdominales suelen ser escasos o ausentes, a diferencia de la OM, en la que, además, suele existir una fase inicial de tolerancia oral, el dolor suele ser intenso y la evolución habitualmente es rápidamente progresiva. También debe descartarse la existencia de perforación o isquemia intestinal (sospechadas por la aparición de fiebre, taquicardia, signos de irritación peritoneal o signos de afectación sistémica). Finalmente, deben descartarse causas secundarias de íleo, ya comentadas, así como la PCA, en la que, aunque puede existir afectación de intestino delgado, predomina la afectación colónica⁵. En cualquier caso, cuando la combinación de historia clínica, exploración física, RS y evolución no permiten establecer un diagnóstico claro está indicada la realización de una TC, cuya sensibilidad diagnóstica para detectar OM es superior al 95%^{39,61}, a la vez que puede identificar causas de íleo secundario o determinar la existencia de una isquemia o una perforación intestinal.

Los cuidados y el tratamiento que debe recibir un paciente con IP comprenden el tratamiento de posibles factores precipitantes (por ejemplo, trastornos electrolíticos, infecciones, etc.), la suspensión de fármacos con efecto sobre la motilidad intestinal (particularmente los analgésicos opiáceos), la administración de fluidoterapia adecuada para mantener la normovolemia, el

reposo intestinal (en función del estado clínico del paciente, pueden permitirse sorbos de líquido), la descompresión con sonda nasogástrica (sólo si es preciso), la movilización-deambulación así como un soporte nutricional adecuado^{38,59}. Asimismo, es esencial una adecuada vigilancia clínica, analítica y radiológica. Siempre que no haya mejoría en 48-72 horas hay que valorar la realización de otras pruebas complementarias para establecer un correcto diagnóstico diferencial⁵.

Se han utilizado muy diversos fármacos para el tratamiento del IP con escaso éxito. Distintos estudios han mostrado que eritromicina y metoclopramida son ineficaces, en tanto los resultados con cisaprida, actualmente retirada por su potencial efecto arritmogénico, han sido contradictorios^{56,59}. De igual forma, los datos inicialmente favorables en estudios observacionales sobre el uso de gastrografin no se han confirmado en ECA⁶². Sí existen buenos resultados con alvimopan⁶³, un antagonista selectivo de los receptores opiáceos periféricos “μ” sin efecto central, aprobado por la FDA bajo uso restringido y con la indicación de “acelerar el tránsito intestinal tras la cirugía con resección intestinal”. Tras su administración oral, alvimopan antagoniza el efecto periférico de los opiáceos sobre la motilidad gastrointestinal sin revertir los efectos analgésicos centrales. Su eficacia en el manejo del IP se ha evaluado en al menos 5 ECA multicéntricos que incluyeron más de 2.195 pacientes con resección intestinal o histerectomía abdominal que recibían opiáceos para el tratamiento del dolor postoperatorio, siendo randomizados a recibir 6-12 mg al día vía oral o placebo durante un máximo de 7 días^{63,65}. Dichos estudios pusieron de manifiesto una reducción significativa del tiempo de restablecimiento del tránsito intestinal y la estancia hospitalaria. No obstante, esta reducción se sitúa entre 16-28 horas⁶³, quedando aún por demostrar si este beneficio puede tener impacto en términos de reducción de morbimortalidad y coste-efectividad.

De todo lo expuesto, nos parece que lo más importante es una estrategia integral de prevención del IP, mediante un abordaje multimodal⁶⁶, actuando sobre los factores que pueden intervenir en su aparición, priorizando la cirugía mínimamente invasiva, evitando el uso rutinario de la sonda nasogástrica (y retirándola precozmente), promoviendo la reintroducción precoz de la dieta y la movilización, y optimizando el control del dolor, es decir, evitando o reduciendo el uso de analgésicos opiáceos, siendo preferible el empleo de otros analgésicos (como los antiinflamatorios no esteroideos) o bien la utilización de la vía epidural⁶⁶⁻⁶⁹.

Conclusiones

1. La evaluación de los pacientes con PCA incluye la exclusión de la OM, la valoración de signos de isquemia o perforación y la identificación de factores predisponentes-precipitantes.
2. La TC abdominal es la prueba complementaria de elección cuando existen dudas diagnósticas o sospecha de complicación (isquemia o perforación).
3. El manejo terapéutico inicial de los pacientes con PCA es la terapia conservadora, lo que incluye la instauración precoz de medidas de soporte y la corrección de factores precipitantes (metabólicos, infecciosos, farmacológicos, etc.), en un contexto de vigilancia diaria clínica, analítica y radiológica.

4. Se debe realizar una intervención activa en pacientes con alto riesgo de perforación y/o fallo de cualquier escalón de tratamiento. Dado que el riesgo de perforación aumenta conforme aumenta el diámetro cecal (más de 12 cm) y la distensión se prolonga (más de 6 días), aquellos pacientes con dilatación cecal marcada (más de 10 cm), duración significativa de la misma (más de 4 días) o que no mejoren tras 48-72 horas de terapia de soporte son candidatos a una nueva actuación.

5. En ausencia de signos de sospecha de peritonitis o perforación, el tratamiento de elección es la terapia médica con neostigmina intravenosa (2 mg en 3-5 minutos), bajo monitorización cardiorrespiratoria en los siguientes 60-80 minutos. En caso de no respuesta o recurrencia puede repetirse la dosis pasadas 3-4 horas.

6. Si la terapia con neostigmina fracasa o está contraindicada, debe realizarse descompresión endoscópica, preferiblemente con colocación de sonda de drenaje. Caso de recidiva puede realizarse una nueva descompresión endoscópica.

7. La colonoscopia está contraindicada en pacientes con signos de peritonitis o sospecha de perforación.

8. En caso de perforación, isquemia, signos de peritonitis o fallo de todo lo anterior, se recomienda tratamiento quirúrgico.

9. Las medidas más eficaces en el manejo del IP son las dirigidas a su prevención, priorizando la cirugía mínimamente invasiva, evitando el uso rutinario de la sonda nasogástrica en el postoperatorio (y retirándola precozmente), promoviendo la reintroducción precoz de la dieta oral, la movilización y optimizando el control del dolor, evitando el uso de analgésicos opiáceos.

Bibliografía

- Bernardi MP, Warriar S, Lynch AC, Heriot AG. Acute and chronic pseudo-obstruction: a current update. *ANZ J Surg.* 2015; 85(10): 709-14.
- Di Lorenzo C. Pseudo-obstruction: current approaches. *Gastroenterology.* 1999; 116: 980-7.
- De Giorgio R, Cogliandro RF, Barbara G, Corinaldesi R, Stanghellini V. Chronic intestinal pseudo-obstruction: clinical features, diagnosis, and therapy. *Gastroenterol Clin North Am.* 2011; 40(4): 787-807.
- Di Nardo G, Di Lorenzo C, Lauro A, Stanghellini V, Thapar N, Karunaratne TB, et al. Chronic intestinal pseudo-obstruction in children and adults: diagnosis and therapeutic options. *Neurogastroenterol Motil.* 2016 Sep 29. Doi: 10.1111/nmo.12945.
- Saunders MD. Systematic review: acute colonic pseudo-obstruction. *Aliment Pharmacol Ther.* 2005; 22: 917-25.
- Vanek VW, Al-Salti M. Acute pseudo-obstruction of the colon (Ogilvie's syndrome). An analysis of 400 cases. *Dis Colon Rectum.* 1986; 29(3): 203-210.
- Nanni G, Garbini A, Luchetti P, Nanni G, Ronconi P, Castagneto M. Ogilvie's syndrome (acute colonic pseudo-obstruction): review of the literature (October 1948 to March 1980) and report of four additional cases. *Dis Colon Rectum.* 1982; 25(2): 157-66.
- Saunders MD. Acute colonic pseudo-obstruction. *Best Pract Res Clin Gastroenterol.* 2007; 21(4): 671-87.
- Wegener M, Börsch G. Acute colonic pseudo-obstruction (Ogilvie's syndrome). Presentation of 14 of our own cases and analysis of 1027 cases reported in the literature. *Surg Endosc.* 1987; 1(3): 169-74.
- Ogilvie H. Large-intestine colic due to sympathetic deprivation; a new clinical syndrome. *Br Med J.* 1948; 2: 671-673.
- De Giorgio R, Barbara G, Stanghellini V, Tonini M, Vasina V, Cola B, et al. Review article: the pharmacological treatment of acute colonic pseudo-obstruction. *Aliment Pharmacol Ther.* 2001; 15(11): 1717-27.
- Romeo DP, Solomon GD, Hover AR. Acute colonic pseudo-obstruction: a possible role for the colocolonic reflex. *J Clin Gastroenterol.* 1985; 7(3): 256-60.
- Eisen GM, Baron TH, Dominitz JA, Faigel DO, Goldstein JL, Johanson JF, et al. Acute colonic pseudo-obstruction. *Gastrointest Endosc.* 2002; 56(6): 789-92.
- De Giorgio R, Knowles CH. Acute colonic pseudo-obstruction. *Br J Surg.* 2009; 96(3): 229-39.
- Batke M, Cappell MS. Adynamic ileus and acute colonic pseudo-obstruction. *Med Clin North Am.* 2008; 92(3): 649-70.
- Chudzinski AP, Thompson EV, Ayscue JM. Acute colonic pseudoobstruction. *Clin Colon Rectal Surg.* 2015; 28(2): 112-7.
- Davis L, Lowman RM. An evaluation of cecal size in impending perforation of the cecum. *Surg Gynecol Obstet.* 1956; 103(6): 711-718.
- Jain A, Vargas HD. Advances and challenges in the management of acute colonic pseudo-obstruction (Ogilvie's syndrome). *Clin Colon Rectal Surg.* 2012; 25(1): 37-45.
- Fragar D, Rovno HD, Baer JW, Bashist B, Friedman M. Prospective evaluation of colonic obstruction with computed tomography. *Abdom Imaging.* 1998; 23: 141-6.
- Choi JS, Lim JS, Kim H, Choi JY, Kim MJ, Kim NK, et al. Colonic pseudoobstruction: CT findings. *AJR Am J Roentgenol.* 2008; 190(6): 1521-1526.
- Schermer CR, Hanosh JJ, Davis M, Pitcher DE. Ogilvie's syndrome in the surgical patient: a new therapeutic modality. *J Gastrointest Surg.* 1999; 3(2): 173-7.
- Sheikh RA, Yasmeen S, Pauly MP, Trudeau WL. Pseudomembranous colitis without diarrhoea presenting clinically as acute intestinal pseudo-obstruction. *J Gastroenterol.* 2001; 36: 629-632.
- Geller A, Petersen BT, Gostout CJ. Endoscopic decompression for acute colonic pseudo-obstruction. *Gastrointest Endosc.* 1996; 44(2): 144-50.
- Delgado-Aros S, Camilleri M. Clinical management of acute colonic pseudo-obstruction in patients: a systematic review of the literature. *Gastroenterol Hepatol.* 2003; 26(10): 646-55.
- Johnson CD, Rice RP, Kelvin FM, Foster WL, Williford ME. The radiologic evaluation of gross cecal distension: emphasis on cecal ileus. *AJR Am J Roentgenol.* 1985; 145(6): 1211-7.
- Delgado-Aros S, Camilleri M. Pseudo-obstruction in the critically ill. *Best Pract Res Clin Gastroenterol.* 2003; 17(3): 427-44.
- Committee ASGE ASoP, Harrison ME, Anderson MA, Appalaneni V, Banerjee S, Ben-Menachem T, Cash BD, et al. The role of endoscopy in the management of patients with known and suspected colonic obstruction and pseudo-obstruction. *Gastrointest. Endosc.* 2010; 71: 669-79.
- Vogel JD, Feingold DL, Stewart DB, Turner JS, Boutros M, Chun J, et al. Clinical Practice Guidelines for Colon Volvulus and Acute Colonic Pseudo-Obstruction. *Dis Colon Rectum.* 2016; 59(7): 589-600.

29. Sloyer AF, Panella VS, Demas BE, Shike M, Lightdale CJ, Winawer SJ, et al. Ogilvie's syndrome. Successful management without colonoscopy. *Dig. Dis. Sci.* 1988; 33: 1391-6.
30. Loftus CG, Harewood GC, Baron TH. Assessment of predictors of response to neostigmine for acute colonic pseudo-obstruction. *Am J Gastroenterol.* 2002; 97(12): 3118-22.
31. Law NM, Bharucha AE, Undale AS, Zinsmeister AR. Cholinergic stimulation enhances colonic motor activity, transit, and sensation in humans. *Am J Physiol Gastrointest Liver Physiol.* 2001; 281(5): G1228-37.
32. Tobin G, Giglio D, Lundgren O. Muscarinic receptor subtypes in the alimentary tract. *J Physiol Pharmacol.* 2009; 60(1): 3-21.
33. Aquilonius SM, Hartvig P. Clinical pharmacokinetics of cholinesterase inhibitors. *Clin Pharmacokinet.* 1986; 11(3): 236-49.
34. Elsner JL, Smith JM, Ensor CR. Intravenous neostigmine for postoperative acute colonic pseudo-obstruction. *Ann Pharmacother.* 2012; 46(3): 430-5.
35. Ponc R, Saunders MD, Kimmey MB. Neostigmine for the treatment of acute colonic pseudo-obstruction. *N Engl J Med.* 1999; 341(3): 137-41.
36. Amaro R, Rogers AI. Neostigmine infusion: new standard of care for acute colonic pseudo-obstruction? *Am J Gastroenterol.* 2000; 95(1): 304-5.
37. Van der Spoel JI, Oudemans-van Straaten HM, Stoutenbeek CP, Bosman RJ, Zandstra DF. Neostigmine resolves critical illness-related colonic ileus in intensive care patients with multiple organ failure: a prospective, double blind, placebo-controlled trial. *Intensive Care Med.* 2001; 27(5): 822-7.
38. Fanaei S, Hasan Ali M, Mehran M. Neostigmine for the treatment of acute colonic pseudo-obstruction in patients with abdominal surgery. *Kowsar Med J.* 2008; 12(4): 331-359.
39. Trevisani GT, Hyman NH, Church JM. Neostigmine: safe and effective treatment for acute colonic pseudo-obstruction. *Dis Colon Rectum.* 2000; 43(5): 599-603.
40. Paran H, Silverberg D, Mayo A, Shwartz I, Neufeld D, Freund U. Treatment of acute colonic pseudo-obstruction with neostigmine. *J Am Col Surg.* 2000; 190(3): 315-8.
41. Abeyta BJ, Albrecht RM, Schermer CR. Retrospective study of neostigmine for the treatment of acute colonic pseudo-obstruction. *Am Surg.* 2001; 67(3): 265-8.
42. Valle RG, Godoy FL. Neostigmine for acute colonic pseudo-obstruction: A meta-analysis. *Ann Med Surg (Lond).* 2014; 3(3): 60-4.
43. Mehta R, John A, Nair P, Raj VV, Mustafa CP, Suvarna D, et al. Factors predicting successful outcome following neostigmine therapy in acute colonic pseudo-obstruction: a prospective study. *J Gastroenterol Hepatol.* 2006; 21(2): 459-61.
44. Sgouros SN, Vlachogiannakos J, Vassiliadis K, Bergele C, Stefanidis G, Nastos H, et al. Effect of polyethylene glycol electrolyte balanced solution on patients with acute colonic pseudo obstruction after resolution of colonic dilation: a prospective, randomised, placebo controlled trial. *Gut.* 2006; 55(5): 638-42.
45. Jiang DP, Li ZZ, Guan SY, Zhang YB. Treatment of paediatric Ogilvie's syndrome with low-dose of erythromycin: a case report. *World J Gastroenterol.* 2007; 13(13): 2002-3.
46. Ramirez R, Zuckerman MJ, Hejazi RA, Chokhavatia S. Treatment of acute colonic pseudo-obstruction with tegaserod. *Am J Med Sci.* 2010; 339(6): 575-6.
47. Saunders MD, Cappell MS. Endoscopic management of acute colonic pseudo-obstruction. *Endoscopy.* 2005; 37(8): 760-3.
48. Jetmore AB, Timmcke AE, Gathright JB Jr, Hicks TC, Ray JE, Baker JW. Ogilvie's syndrome: colonoscopic decompression and analysis of predisposing factors. *Dis Colon Rectum.* 1992; 35(12): 1135-42.
49. Rex DK. Colonoscopy and acute colonic pseudo-obstruction. *Gastrointest Endosc Clin N Am.* 1997; 7(3): 499-508.
50. Harig JM, Fumo DE, Loo FD, Parker HJ, Soergel KH, Helm JF, et al. Treatment of acute nontoxic megacolon during colonoscopy: tube placement versus simple decompression. *Gastrointest Endosc.* 1988; 34(1): 23-7.
51. Fiorito JJ, Schoen RE, Brandt LJ. Pseudo-obstruction associated with colonic ischemia: successful management with colonoscopic decompression. *Am J Gastroenterol.* 1991; 86(10): 1472-6.
52. Tsriline VB, Zemlyak AY, Avery MJ, Colavita PD, Christmas AB, Heniford BT, et al. Colonoscopy is superior to neostigmine in the treatment of Ogilvie's syndrome. *Am J Surg.* 2012; 204(6): 849-55.
53. Lynch CR, Jones RG, Hilden K, Wills JC, Fang JC. Percutaneous endoscopic cecostomy in adults: a case series. *Gastrointest Endosc.* 2006; 64(2): 279-82.
54. Küllmer A, Schmidt A, Caca K. Percutaneous endoscopic cecostomy (introducer method) in chronic intestinal pseudo-obstruction: Report of two cases and literature review. *Dig Endosc.* 2016; 28(2): 210-5.
55. Geelhoed GW. Colonic pseudo-obstruction in surgical patients. *Am J Surg.* 1985; 149(2): 258-65.
56. Holte K, Kehlet H. Postoperative ileus: a preventable event. *Br J Surg.* 2000; 87(11): 1480-93.
57. Livingston EH, Passaro EP. Postoperative ileus. *Dig Dis Sci.* 1990; 35(1): 121-32.
58. Luckey A, Livingston E, Taché Y. Mechanisms and treatment of postoperative ileus. *Arch Surg.* 2003; 138(2): 206-14.
59. Kehlet H, Holte K. Review of postoperative ileus. *Am J Surg* 2001; 182 (5A suppl): 3S-10S.
60. Schwarz NT, Kalf JC, Türler A, Speidel N, Grandis JR, Billiar TR, et al. Selective jejunal manipulation causes postoperative pan-enteric inflammation and dysmotility. *Gastroenterology.* 2004; 126(1): 159-69.
61. Frager DH, Baer JW, Rothpearl A, Bossart PA. Distinction between postoperative ileus and mechanical small-bowel obstruction: value of CT compared with clinical and other radiographic findings. *AJR Am J Roentgenol.* 1995; 164(4): 891-4.
62. Vather R, Josephson R, Jaung R, Kahokehr A, Sammour T, Bissett I. Gastrografin in Prolonged Postoperative Ileus: A Double-blinded Randomized Controlled Trial. *Ann Surg.* 2015; 262: 23-30.
63. Leslie JB. Alvimopan for the management of postoperative ileus. *Ann Pharmacother.* 2005; 39(9): 1502-10.
64. Tan EK, Cornish J, Darzi AW, Tekkis PP. Meta-analysis: Alvimopan vs. placebo in the treatment of post-operative ileus. *Aliment Pharmacol Ther.* 2007; 25(1): 47-57.
65. Vaughan-Shaw PG, Fecher IC, Harris S, Knight JS. A meta-analysis of the effectiveness of the opioid receptor antagonist alvimopan in reducing hospital length of stay and time to GI recovery in patients enrolled in a standardized accelerated recovery program after abdominal surgery. *Dis Colon Rectum.* 2012; 55(5): 611-20.
66. Basse L, Hjort Jakobsen D, Billesbølle P, Werner M, Kehlet H. A clinical pathway to accelerate recovery after colonic resection. *Ann Surg.* 2000; 232(1): 51-7.

67. Fuji S, Tsukamoto M, Fukushima Y, Shimada R, Okamoto K, Tsuchiya T, et al. Systematic review of laparoscopic vs open surgery for colorectal cancer in elderly patients. *World J Gastrointest Oncol.* 2016; 8(7): 573-82.

68. Sim R, Cheong DM, Wong KS, Lee BM, Liew QY. Prospective randomized, double blind, placebo-controlled study of pre- and postoperative administration of a COX-2-specific inhibitor as opioid-sparing analgesia in major colorectal surgery. *Colorectal Dis.* 2007; 9(1): 52-60.

69. Guay J, Nishimori M, Kopp S. Epidural local anaesthetics versus opioid-based analgesic regimens for postoperative gastrointestinal paralysis, vomiting and pain after abdominal surgery. *Cochrane Database Syst Rev.* 2016 Jul 16; 7: CD001893.