

## COMUNICACIONES VIDEOFORUM

**VF-01. ESTENOSIS PROGRESIVA DE ANASTOMOSIS ESOFAGOYEUINAL POR RECURRENCIA TUMORAL EXTRALUMINAL**

BISSOZEIN,JK<sup>1</sup>;ORTIZLÓPEZ,N<sup>2</sup>;JIMÉNEZCONTRERAS,S<sup>2</sup>;CUETO TORREBLANCA, I<sup>2</sup>; MARTÍN OCAÑA, F<sup>2</sup>; SÁNCHEZ YAGÜE,A<sup>2</sup>

<sup>1</sup>SERVICIO APARATO DIGESTIVO. COMPLEJO HOSPITAL COSTA DEL SOL, MARBELLA. <sup>2</sup>SERVICIO APARATO DIGESTIVO. XANIT HOSPITAL INTERNACIONAL, BENALMÁDENA

**Introducción**

Actualmente el papel de la endoscopia en las neoplasias del tracto digestivo abarcan diagnóstico, medidas terapéuticas de la propia neoplasia como de las complicaciones que puedan derivarse del tratamiento quirúrgico. Una de las complicaciones derivadas de la cirugía es la estenosis de la anastomosis, manifestándose en forma de disfagia, ante la cual podemos tomar medidas como la dilatación neumática o la colocación de una prótesis.

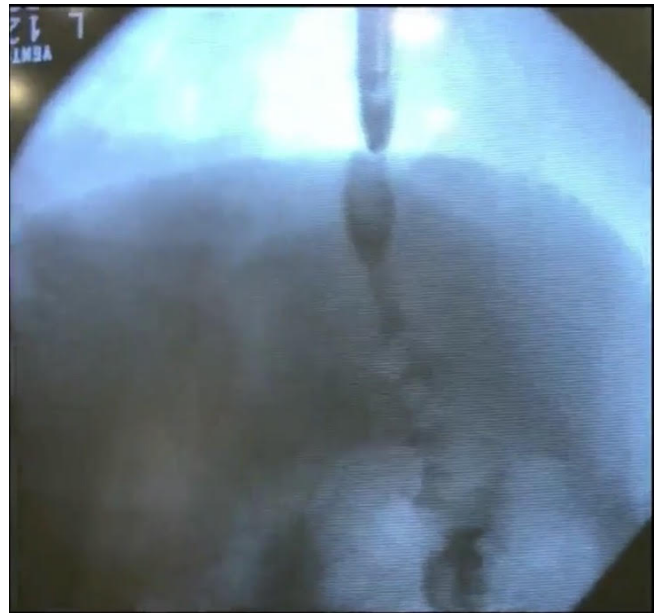
**Caso clínico**

Paciente de 51 años con antecedente de adenocarcinoma gástrico al que se le practicó una gastrectomía total con la correspondiente anastomosis esófago-yeyunal. Fue remitido a nuestra unidad de endoscopias por disfagia. En marzo de 2017 se realiza una endoscopia donde se puede observar la estenosis de la anastomosis, con un efecto valvular del yeyuno, además de una lesión distal a la estenosis, compatible con recidiva tumoral. Se procedió a realizar dilatación neumática. En mayo de 2017 el paciente había recibido quimioterapia, pero persiste con disfagia, observándose en la nueva endoscopia el efecto valvular del yeyuno, lo cual explicaría la persistencia de síntomas, destacando que esta vez no observamos la lesión que era sugestiva de recidiva tumoral. Se decide repetir dilatación con balón. En septiembre de 2017 persiste la disfagia, y se observa edematización de la estenosis, momento en el cual se coloca una prótesis en diábolo, además de dilatar con balón. En noviembre de 2017 se repite endoscopia y se observa cómo hay establecida una estenosis proximal a la prótesis que colocamos en septiembre, permaneciendo la prótesis bien posicionada. Se decide colocar una segunda prótesis de mayor longitud en el interior de la primera, con la idea de que el sobresaliente de la segunda prótesis sea suficiente para paliar esa estenosis.

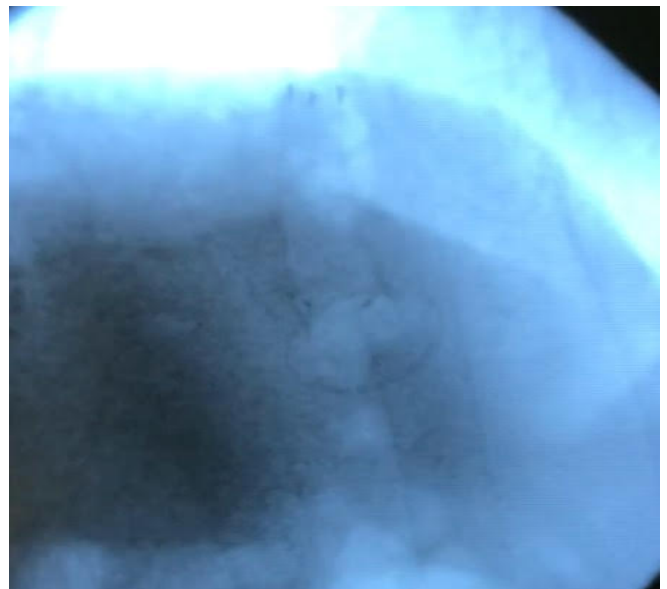
Al comprobar que no es suficiente, se decide tirar de la segunda prótesis, produciéndose un desplazamiento proximal de la segunda prótesis respecto la primera, quedando concatenadas ambas prótesis. De esta forma se logró salvar la estenosis que se mantenía proximal a la primera prótesis.

**Discusión**

La colocación de prótesis de aposición luminal en estenosis lumbinales es una opción a tener en cuenta, siendo posible concatenar las prótesis en diábolo.

**Figura 1**

Paso de contraste tras la colocación de la primera prótesis.

**Figura 2**

Concatenación de dos prótesis en diábolo.

**VF-02. EXTRACCIÓN DE PRÓTESIS AXIOS POR EL CANAL DEL ECO-ENDOSCOPIO Y REENVAINADO COMO TÉCNICA DE RESCATE ANTE LIBERACIÓN ANÓMALA DURANTE EL DRENAJE DE COLÉDOCO**

PUYA GAMARRO, M; SÁNCHEZ YAGÜE, A; GÓMEZ ESPEJO, SM; RIVERA IRIGOIN, R; SÁNCHEZ CANTOS, A

UNIDAD APARATO DIGESTIVO. COMPLEJO HOSPITAL COSTA DEL SOL, MARBELLA

## Introducción

El drenaje guiado por ecoendoscopia ofrece una alternativa menos invasiva para el tratamiento paliativo de la obstrucción biliar por neoplasia de cabeza pancreática con CPRE fallida por imposibilidad para la canulación o alcance de la papila. La realización de una coledocoduodenostomía eco-endoscópica con prótesis de aposición luminal resulta una opción aplicada en los últimos años. La utilización de un dispositivo de acceso con punta energizada y liberación de una prótesis metálica cubierta de aposición luminal (PMCAL) en un solo paso disminuye el tiempo de la técnica y el riesgo de fuga biliar asociado. Sin embargo, esta técnica puede complicarse y en esos casos, resultan necesarios conocimientos en endoscopia terapéutica para resolver las complicaciones.

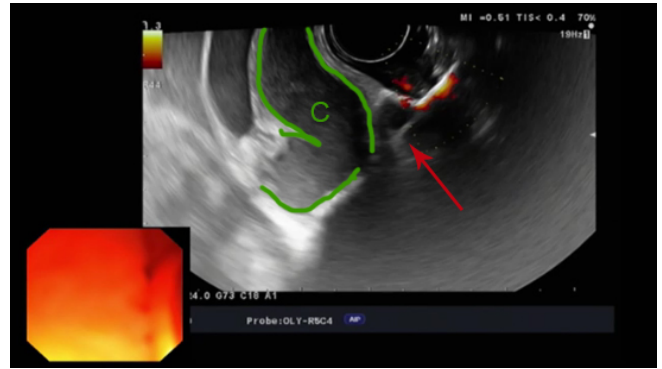
## Caso clínico

Paciente de 42 años con adenocarcinoma de cabeza de páncreas irresecable y obstrucción duodenal que impedía el acceso a papila. Se planteó la realización de coledocoduodenostomía con PMCAL utilizando una técnica de acceso a mano alzada.

Tras la punción con dispositivo Hot AXIOS (Figura 1) se procedió a liberar el extremo distal de la prótesis, pero este quedó entre la pared duodenal y el colédoco (Figura 2). Se procedió a pasar un hilo guía y realizar un intercambio manteniendo el hilo guía y extrayendo la prótesis por el canal (Figura 3).

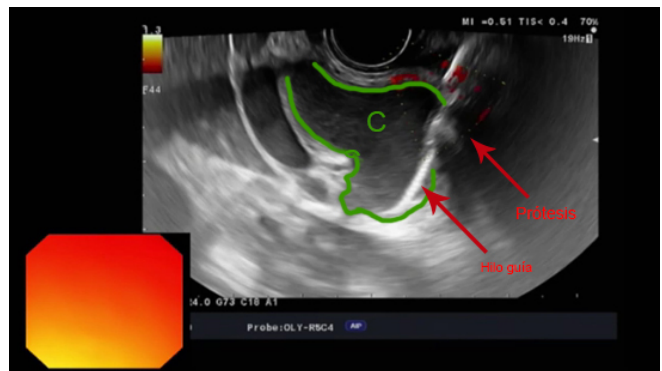
Una vez fuera se reenvainó la prótesis (Figura 4) y se volvió a insertar sobre el hilo guía. Se avanzó a colédoco y se liberó por segunda vez, pero de nuevo, quedó fuera del colédoco, por lo que se decidió extraer el catéter con la prótesis y el hilo guía.

Se reenvainó de nuevo la prótesis y se buscó un nuevo punto de punción en el colédoco. Se realizó punción a mano alzada de nuevo y se liberó el extremo distal en colédoco bajo control ecoendoscópico (Figura 5). El extremo proximal se liberó en el canal y se empujó bajo control ecoendoscópico observándose por endoscopia la salida de pus. Posteriormente se avanzó un endoscopio convencional comprobándose la salida de pus, pero sin observar perforación probablemente por la expansión de la PMCAL. Se continuó tratamiento antibiótico. La paciente evolucionó favorablemente, sin signos de peritonismo. Al mes requirió una prótesis duodenal.



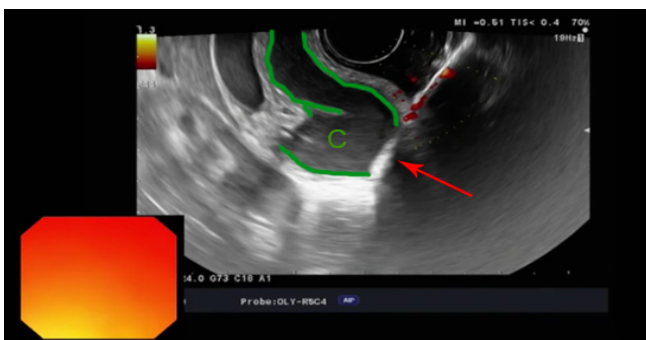
**Figura 2**

Liberación del extremo distal de la prótesis bajo control ecoendoscópico, quedando entre la pared duodenal y el colédoco. C: Colédoco; Flecha: Extremo distal de la prótesis.



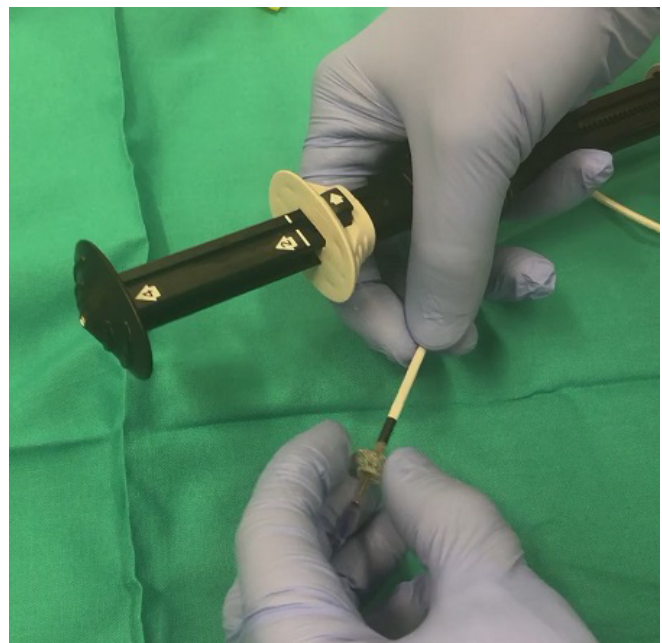
**Figura 3**

Introducción de hilo guía y extracción de la prótesis por el canal.



**Figura 1**

Punción con dispositivo Hot AXIOS a mano alzada. C: Colédoco; Flecha: Punta del dispositivo.



**Figura 4**

Reenvaino de la prótesis AXIOS.

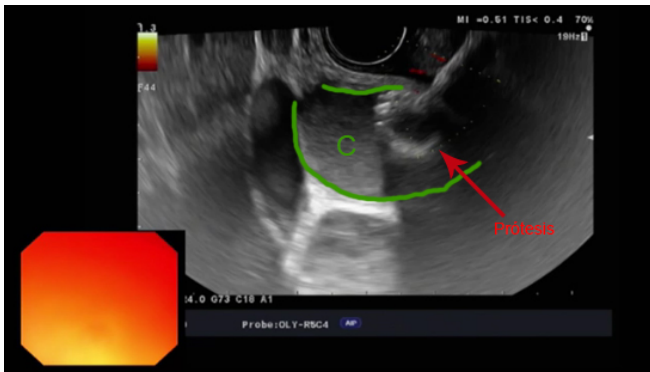


Figura 5

Prótesis con extremo distal correctamente posicionado en colédoco.

### Discusión

Las PMCAL con catéter de punta energizada disminuyen los tiempos de procedimiento de drenaje a segundos, sin embargo, no están exentos de complicaciones que requieren de experiencia en endoscopia intervencionista. Las prótesis de pequeño calibre pueden extraerse a través del canal y reenvainarse.

### VF-03. GASTROENTEROANASTOMOSIS CON PRÓTESIS DE APOSICIÓN LUMINAL MEDIANTE TÉCNICA UNDERWATER COMO TRATAMIENTO PALIATIVO DE OBSTRUCCIONES GASTROINTESTINALES

PUYA GAMARRO, M; SÁNCHEZ YAGÜE, A; GÓMEZ ESPEJO, SM; RIVERA IRIGOIN, R; GONZÁLEZ CANÓNIGA, Á; LÓPEZ MUÑOZ, C; SÁNCHEZ CANTOS, AM

UNIDAD APARATO DIGESTIVO. COMPLEJO HOSPITAL COSTA DEL SOL, MARBELLA

### Introducción

Las prótesis de aposición luminal (PAL) han supuesto un gran avance en la terapéutica guiada por ecoendoscopia, permitiendo el drenaje de colecciones no adheridas al tracto digestivo con bajo riesgo de migración debido a su diseño en diábolo. La creación de gastroenteroanastomosis utilizando este tipo de prótesis se ha postulado durante años, pero las técnicas utilizadas presentaban múltiples inconvenientes, principalmente para determinar el punto de punción y conseguir el acceso al asa intestinal. La utilización de una técnica bajo agua permite que el estómago esté más fijo y mejora la calidad de visualización durante la ecoendoscopia.

### Caso clínico

Se realizó la técnica en modelo animal con un prototipo de ecoendoscopio de visión frontal y un prototipo de prótesis de posición luminal con catéter de punta energizada. Se rellenó el estómago de agua y se instiló agua por duodeno. Se determinó un punto de punción en intestino delgado al azar. Utilizando el catéter de

punta energizada con corriente de corte puro se puncionó la pared del estómago y del asa de intestino delgado bajo control ecoendoscópico. Una vez en el interior del asa se procedió a liberar el extremo distal también bajo control ecoendoscópico (Figura 1). Posteriormente se traccionó la pared intestinal hacia pared gástrica y se procedió a liberar el extremo proximal bajo control endoscópico (Figura 2). Se dilató la prótesis con balón neumático hasta 15 mm (Figura 3). Una vez dilatada la prótesis se accedió a la luz intestinal y se comprobó la ausencia de complicaciones (Figura 4). Se realizó el procedimiento en tres puntos distintos con éxito técnico en los tres casos.

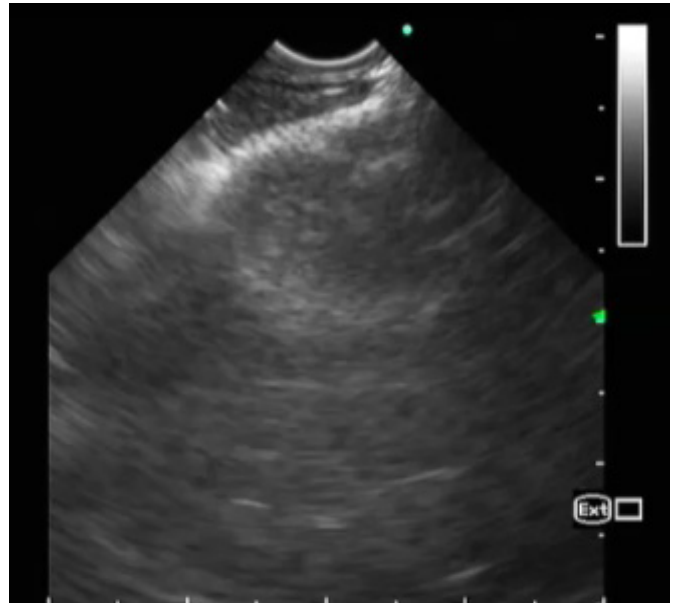


Figura 1

Liberación del extremo distal de la prótesis bajo control ecoendoscópico.

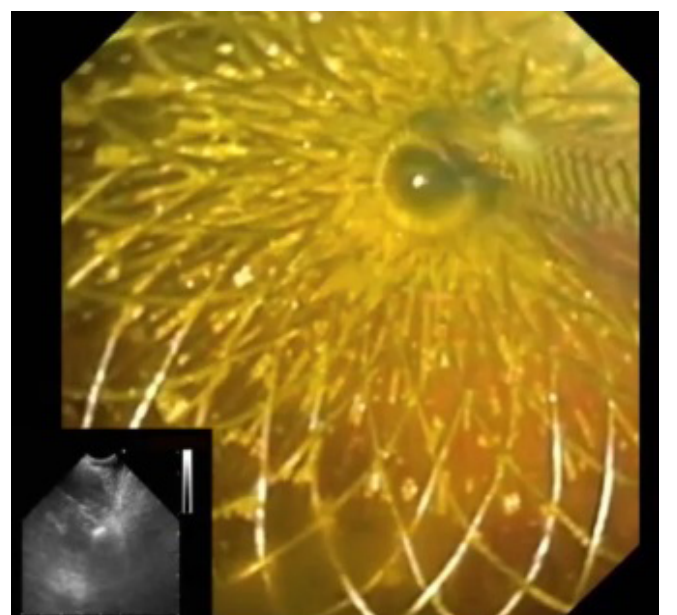
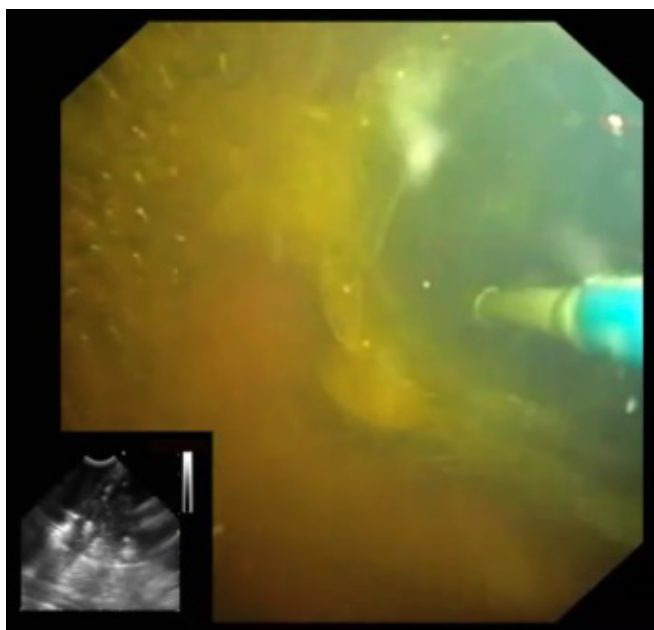


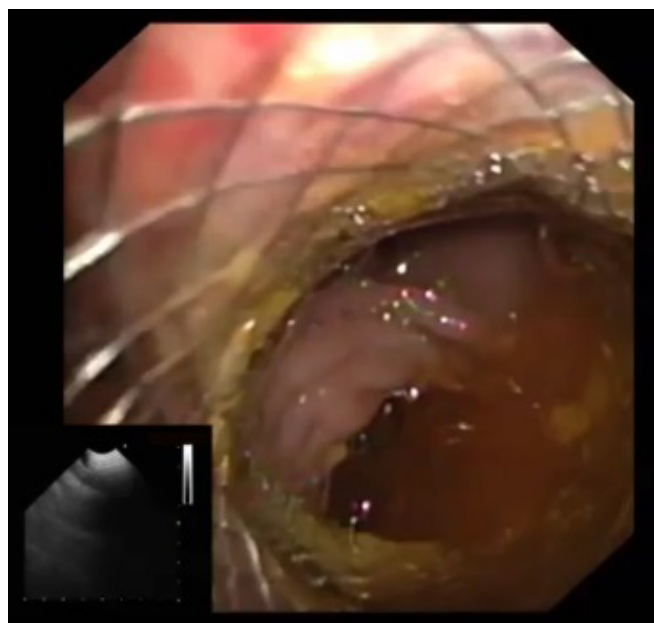
Figura 2

Liberación del extremo proximal bajo control endoscópico.



**Figura 3**

Dilatación de la prótesis con balón neumático hasta 15 mmHg.



**Figura 4**

Se comprueba ausencia de complicaciones tras dilatar la prótesis.

### Discusión

La creación de gastroenteroanastomosis puede ser una opción necesaria para el tratamiento paliativo de obstrucciones en el tracto gastrointestinal. Actualmente, la cirugía es la única opción. La utilización de prótesis de aposición luminal representaría una opción menos invasiva. Los principales inconvenientes serían la dificultad para determinar el asa sobre la que se realiza la punción y la ejecución de la técnica. En este último aspecto se ha descrito

la inserción de un catéter de doble balón con relleno de agua entre ambos que serviría de diana para realizar la punción. Consideramos que rellenar el estómago con agua mejora la visión ecográfica al tiempo que mejora la fijación de las estructuras del tracto digestivo facilitando así la punción. La adición de agua en intestino delgado también facilita la técnica.

### **VF-04. IMPORTANCIA DE UNA RÁPIDA Y EFICAZ ACTUACIÓN PARA LA RESOLUCIÓN DE POSIBLES COMPLICACIONES DURANTE LA DIVERTICULOTOMÍA ENDOSCÓPICA DEL DIVERTÍCULO DE ZENKER**

PUYA GAMARRO, M; SÁNCHEZ YAGÜE, A; ARIAS ROMANO, AJ; SORIA LÓPEZ, E; RIVERA IRIGOIN, R; SÁNCHEZ CANTOS, AM

UNIDAD APARATO DIGESTIVO. COMPLEJO HOSPITAL COSTA DEL SOL, MARBELLA

### Introducción

El divertículo de Zenker es una patología infrecuente, con una incidencia de aproximadamente 2 casos por 100.000 habitantes. El tratamiento endoscópico es considerado efectivo y seguro. Es importante tanto el manejo de la técnica, como de posibles complicaciones que pueden surgir durante el procedimiento y que pueden resolverse endoscópicamente.

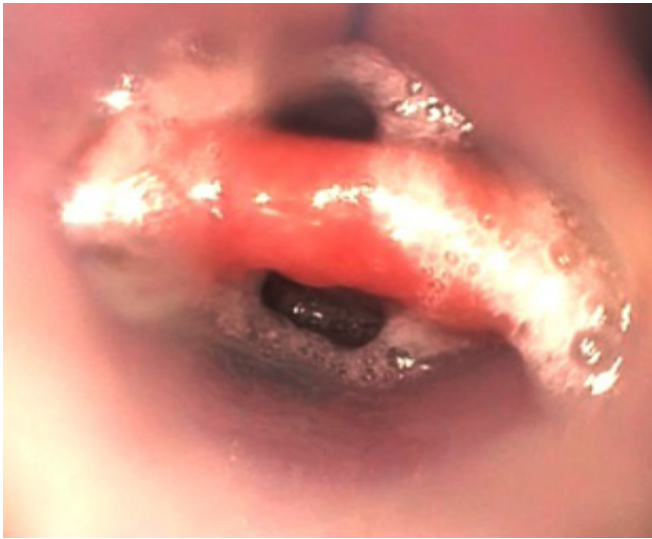
### Caso clínico

Paciente de 81 años con antecedentes de EPOC, carcinoma laríngeo intervenido en 2004, y neoplasia de pulmón con estabilización radiológica. Consultó por regurgitación y disfagia, diagnosticándose de divertículo faringoesofágico de Zenker. Dada la patología basal y la edad, se decidió diverticulotomía endoscópica. El procedimiento se realizó en quirófano, administrándose profilaxis antibiótica. Primero, realizamos endoscopia convencional, valorando divertículo con fondo de saco de 4 cm con orificio esofágico completamente cerrado. Insertamos hilo guía a vertiente esofágica y sobretubo sobre hilo guía (Figura 1). Introdujimos endoscopio ultrafino y pinza de Ligasure 5-37 mm en paralelo, realizando un corte completo y otro parcial (Figura 2). Al no lograr la sección completa del tabique, dimos un tercer corte, apreciando al movilizar el sobretubo una dehiscencia del margen derecho del septo (Figura 3), que reparamos con 9 endoclips hemostáticos, sin incidencias (Figura 4). El paciente evolucionó satisfactoriamente, sin síntomas actualmente.

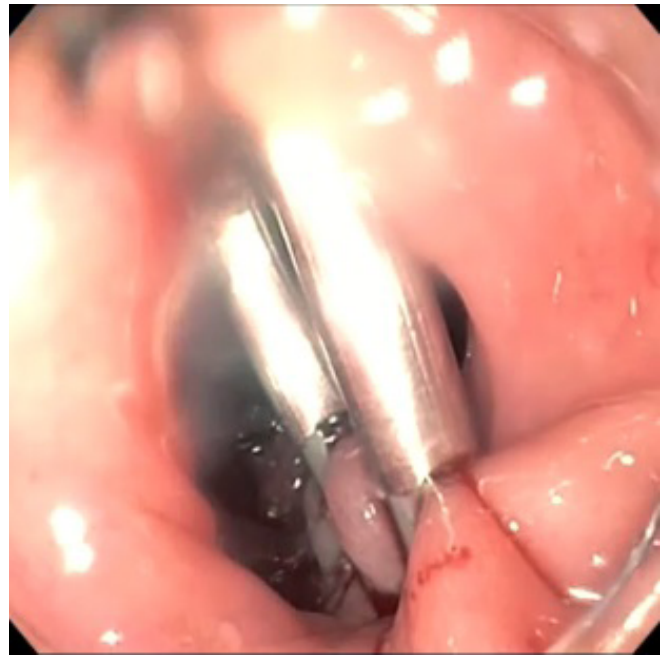
### Discusión

El divertículo de Zenker es un divertículo faringoesofágico cuyos síntomas principales son la regurgitación de alimentos. El diagnóstico se realiza por endoscopia digestiva alta o esofagograma.

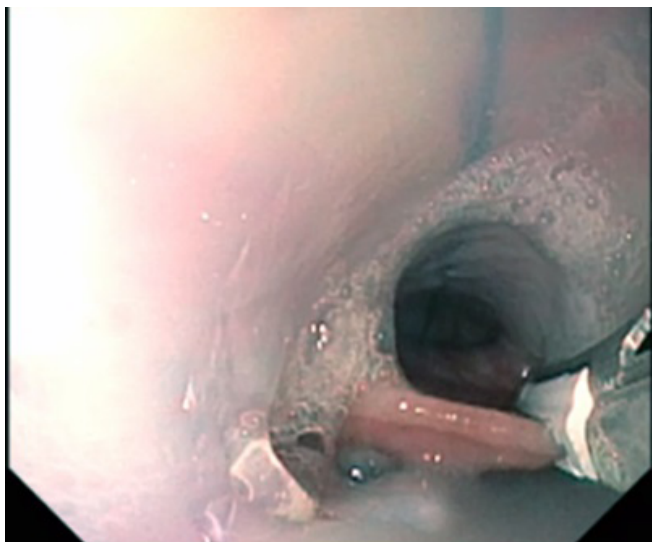
El tratamiento está indicado cuando los síntomas son persistentes y progresivos. Puede ser quirúrgico, a través de la diverticulectomía con miotomía, o endoscópico, seccionando el septo diverticular.



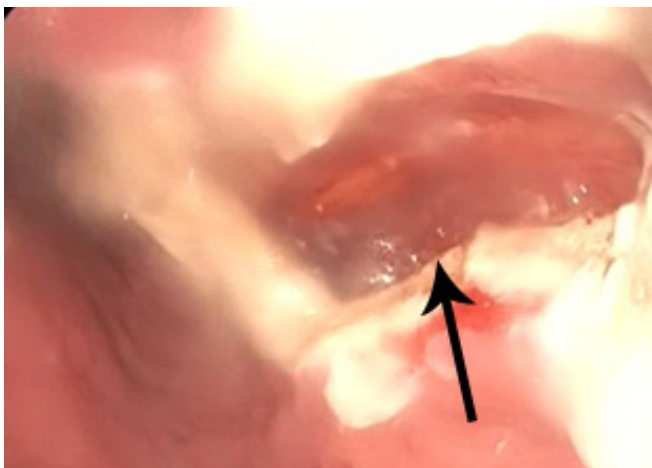
**Figura 1** Imagen endoscópica del divertículo de Zenker.



**Figura 4** Reparación del defecto con endoclips hemostáticos.



**Figura 2** Sección del tabique con Ligasure.



**Figura 3** Dehiscencia de la pared del divertículo (flecha).

Una de las técnicas más utilizadas recientemente es la sección del tabique con Ligasure, que realiza un corte-sellado con electrocoagulación en el mismo disparo. Es de fácil manejo, preciso y sólo 5 mm de diámetro. Esta técnica puede ser complementada con la colocación de clips endoscópicos para asegurar un adecuado sellado del septo resecaado o resolver posibles complicaciones.

Otra ventaja en comparación con los estudios publicados utilizando el needle-knife o hook-knife, es una menor tasa de recurrencia.

En conclusión, el tratamiento endoscópico se presenta como una opción efectiva y segura en el tratamiento del divertículo de Zenker, permitiendo además, la resolución de posibles complicaciones que puedan surgir durante el procedimiento.

**VF-05. MIOTOMÍA ENDOSCÓPICA POR VÍA ORAL (POEM) PARA EL TRATAMIENTO DE LA ACALASIA. A PROPÓSITO DE UN CASO.**

PUYA GAMARRO, M<sup>1</sup>; SÁNCHEZ YAGÜE, A<sup>1</sup>; LÓPEZ ORTEGA, S<sup>2</sup>; MÉNDEZ SÁNCHEZ, IM<sup>1</sup>; PÉREZ AISA, Á<sup>1</sup>; SÁNCHEZ CANTOS, AM<sup>1</sup>

<sup>1</sup>UNIDAD APARATO DIGESTIVO. COMPLEJO HOSPITAL COSTA DEL SOL, MARBELLA. <sup>2</sup>UNIDAD APARATO DIGESTIVO. COMPLEJO HOSPITALARIO REGIONAL DE MÁLAGA, MÁLAGA

**Introducción**

La acalasia es el trastorno motor primario más frecuente del esófago. El estándar de tratamiento ha sido la miotomía de Heller laparoscópica. El desarrollo de técnicas endoscópicas avanzadas ha permitido el posicionamiento de la técnica POEM (per-oral

endoscopic myotomy) como una alternativa terapéutica con resultados prometedores.

### Caso clínico

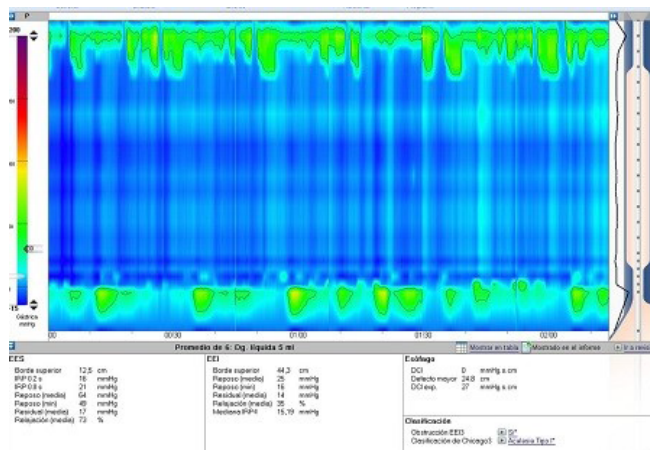
Paciente de 51 años, sin antecedentes de interés, diagnosticado de acalasia tipo I hace doce años, con dilatación neumática al diagnóstico y pérdida de seguimiento posterior. Consultó por aumento de disfagia retroesternal, sin anorexia ni pérdida ponderal. Realizamos gastroscopia y tránsito baritado, sugestivos de acalasia de cardias. Completamos estudio con manometría esofágica observando esfínter esofágico inferior hipertónico (37 mmHg) y cuerpo con 100% de ondas simultáneas, de presión disminuida, compatible con acalasia de cardias tipo I (Figura 1). Decidimos tratamiento endoscópico.

Primero, realizamos una endoscopia identificando las principales estructuras, apreciándose esófago sigmoideo. Posteriormente, introducimos endoscopio estándar procediendo con un abordaje en cara posterior. En primer lugar, elevamos la mucosa (Figura 2) con Voluven e índigo carmín. Iniciamos túnel submucoso a 37 cm. Se tunelizó submucosa con Dual Knife J (Figura 3) hasta superar cardias y avanzar por cavidad gástrica 3 cm. Esto fue comprobado mediante endoscopia en retroflexión en cámara gástrica. Después, iniciamos miotomía (Figura 4) con cuchillo endoscópico de punta triangular (TT Knife) a 43 cm hasta 3 cm por debajo de cardias (53 cm).

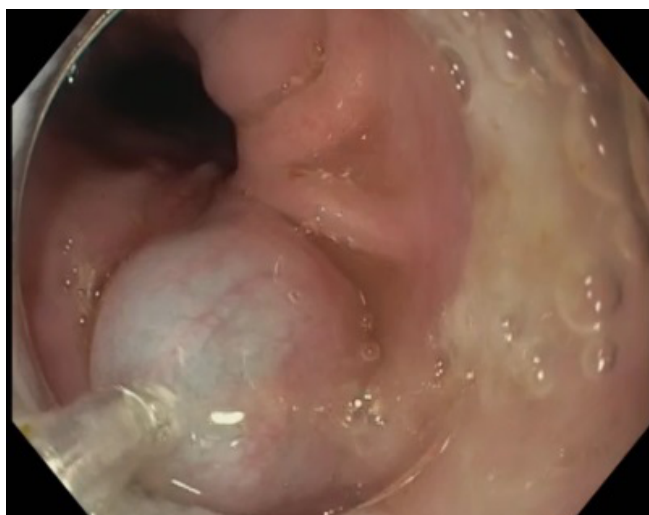
Por último, comprobamos que la miotomía era completa y cerramos la mucotomía con 6 endoclips (Figura 5) asegurándolo con endoloop cinchado con 4 endoclips. En la misma tarde, el paciente comenzó tolerancia, sin disfagia. Posteriormente, sintomatología de reflujo que se controló totalmente con IBPs.

### Discusión

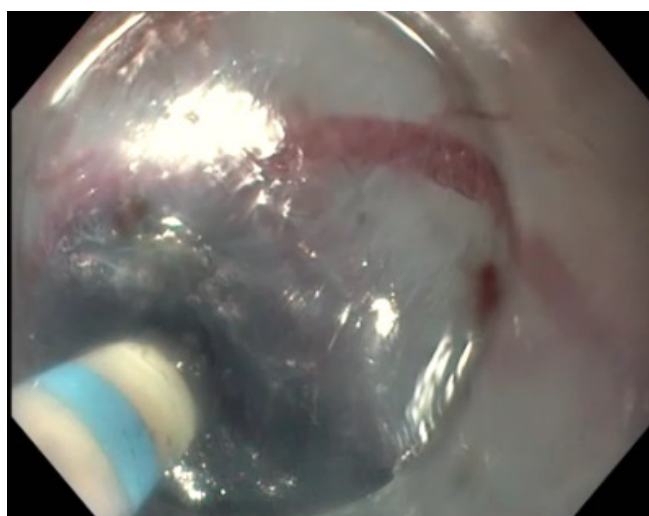
La acalasia es una enfermedad poco frecuente, con una incidencia anual de 1 a 2 casos por 100.000. Ambos sexos son afectados por igual y habitualmente es diagnosticada entre los 25 y 60 años. La disfagia es el síntoma más usual. A partir de la primera miotomía esofágica endoscópica en un modelo ex vivo publicada por Pasricha et al. en 2007 y de la realización de la misma en un paciente por Inoue et al. en 2008, surge un creciente interés por desarrollar esta técnica para el tratamiento de la acalasia. El objetivo del presente trabajo es describir la técnica y presentar los resultados de la implementación clínica del procedimiento POEM por nuestro equipo.



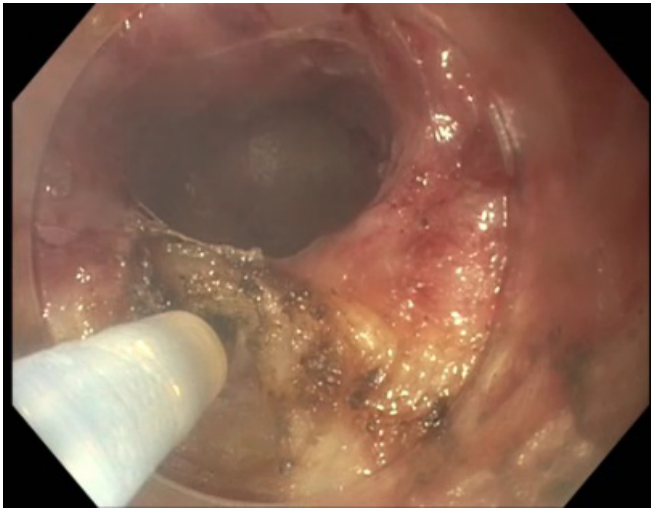
**Figura 1** Manometría esofágica de alta resolución. Cuerpo con 100% de ondas simultáneas de presión disminuida.



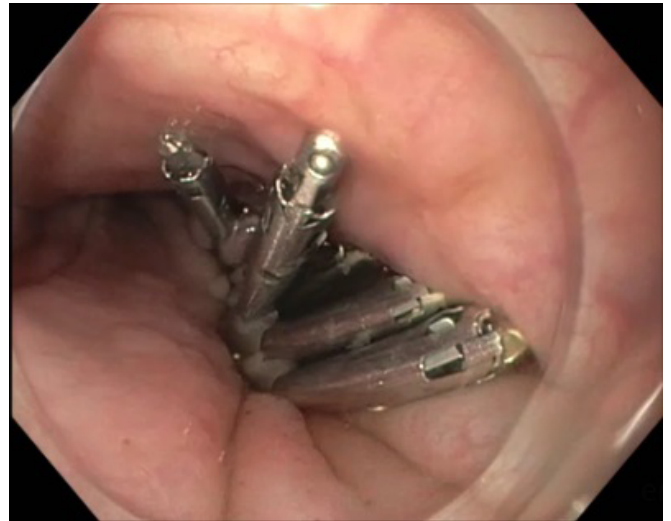**Figura 2** Elevación mucosa con Voluven + Índigo carmín



**Figura 3** Creación de túnel submucoso con Dual-knife J.



**Figura 4**  
Miotomía con TT Knife.



**Figura 5**  
Cierre de la mucotomía con 4 endoclips.