

LA ANISAKIASIS EN EL DIAGNÓSTICO DIFERENCIAL DEL ABDOMEN AGUDO: UNA PATOLOGÍA EN ALZA

ANISAKIASIS IN THE DIFFERENTIAL DIAGNOSIS OF ACUTE ABDOMEN: A PATHOLOGY ON THE RISE

J.P. Roldán-Aviña, S. Merlo-Molina, F. Muñoz-Pozo, L. Herrera-Gutiérrez, B. Cañas-Ortega

Hospital de Alta Resolución de Écija. Sevilla.

Resumen

La anisakiasis digestiva es una zoonosis que se adquiere por la ingesta de pescado crudo o poco cocinado contaminado con el parásito, pudiendo dar síntomas de tipo alérgico (hipersensibilidad inmediata mediada por IgE) o por efecto del parásito en la pared intestinal. Presentamos tres casos de dolor abdominal agudo con antecedentes de ingesta de pescado crudo en los que hubo de establecerse el diagnóstico diferencial con apendicitis aguda, llegando a intervenirse el tercero de los pacientes. Se revisan las características clínicas y el manejo diagnóstico y terapéutico.

Palabras clave: anisakis, anisakiasis, abdomen agudo, pescado crudo.

Abstract

Digestive anisakiasis is a zoonosis that is acquired by the intake of raw or undercooked fish, which may cause allergic symptoms (immediate hypersensitivity mediated by IgE) or other symptoms caused by the effect of the parasite on the intestinal wall. We present three cases of acute abdominal pain with a history of raw fish intake in which differential diagnosis with acute appendicitis was established and the third patient had to undergo surgery. Symptoms as well as diagnostic and therapeutic management are reviewed.

Keywords: anisakis, anisakiasis, acute abdomen, raw fish.

CORRESPONDENCIA

Juan Pastor Roldán Aviña
Hospital de Alta Resolución de Écija.
41400 Écija (Sevilla)
jproldan@aecirujanos.es

Fecha de envío: 08/08/2018
Fecha de aceptación: 27/08/2018

Introducción

La parasitación por larvas de anisakis es un diagnóstico cada vez más frecuente en nuestro medio, y aunque la mayoría de los casos son asintomáticos¹, suele ocasionar cuadros gastrointestinales que pueden llegar a confundirse con patología quirúrgica urgente, cuando en la mayoría de los casos el tratamiento es conservador².

Caso clínico

Caso 1: hombre de 45 años que acudió a Urgencias por dolor abdominal generalizado de nueve horas de evolución, de carácter fijo, con exacerbaciones que progresivamente había aumentado de intensidad, acompañado de náuseas sin vómitos ni fiebre. La mañana anterior había comido sardinas crudas con sal.

A la exploración, el abdomen era blando, aunque poco depresible con dolor localizado sobre todo en fosa iliaca derecha (FID) sin signos de irritación peritoneal. En la analítica destacaban 13.480 leucocitos/mm³ con neutrofilia y sin eosinofilia. En la radiografía simple de abdomen no se apreciaban signos de sufrimiento intestinal.

Se prescribió tratamiento con metamizol 2 g iv sin mejoría por lo que se consultó al cirujano de guardia. Ante la sospecha de un proceso apendicular agudo se solicitó TAC de abdomen con contraste (**Figura 1**) que informó de la presencia en FID de un engrosamiento moderado de un asa de íleon de unos 7 cm, concéntrico, heterogéneo con una pequeña cantidad de líquido adyacente y un aumento de la densidad de la grasa mesentérica, hallazgos compatibles con anisakiasis intestinal. Se instauró tratamiento conservador con sueroterapia y analgesia intravenosa con evolución favorable del paciente, que fue dado de alta asintomático tras cuatro días de ingreso.

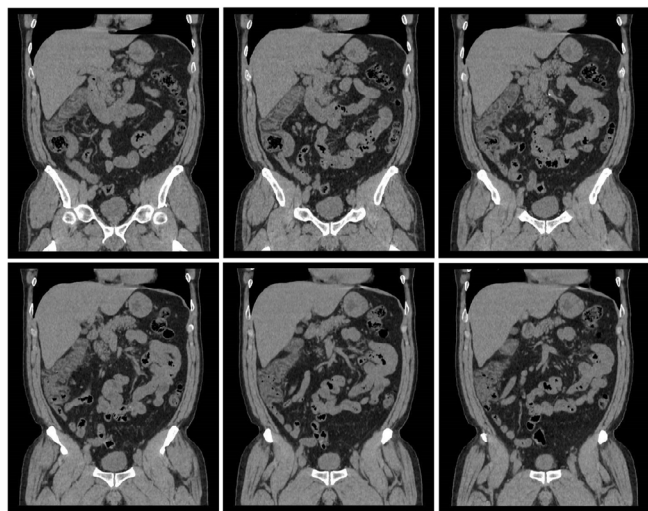


Figura 1

TAC de abdomen con contraste (cortes coronales): asa de íleon distal con engrosamiento mural de carácter concéntrico, líquido libre adyacente y aumento de la densidad de la grasa mesentérica.

Caso 2: (tres días después del alta del caso primero, distinta localidad).

Hombre de 52 años que acudió a Urgencias por dolor abdominal en FID de doce horas de evolución, de aparición brusca y carácter cólico, acompañado de náuseas, vómitos, y tirtonas aunque sin fiebre. La noche anterior había cenado boquerones en vinagre.

A la exploración el abdomen era blando y depresible con dolor localizado en todo el flanco derecho y sobre todo en FID con defensa muscular voluntaria. La analítica mostraba 14.420 leucocitos/mm³ con neutrofilia y sin eosinofilia. En la radiografía simple de abdomen se visualizaban asas de intestino delgado no dilatadas en FID.

Con metamizol 2 g iv + paracetamol 1 g iv el paciente mejoró inicialmente, aunque persistía el dolor a la palpación, por lo que ante la sospecha de una probable apendicitis se consultó al cirujano de guardia. Tras reevaluar al paciente solicitó TAC de abdomen sin contraste (**Figura 2**) que informó de un engrosamiento de la pared del íleon distal, ciego y colon ascendente junto con discretos cambios inflamatorios en la grasa pericólica. El apéndice se visualiza de calibre normal. Hallazgos compatibles de ileocolitis probablemente secundaria a anisakiasis. Se instauró tratamiento conservador con sueroterapia y analgesia intravenosa. A las 24 horas del ingreso presentó cuatro deposiciones diarreas líquidas sin productos patológicos, y posteriormente evolucionó favorablemente con alta tras cuatro días de ingreso.

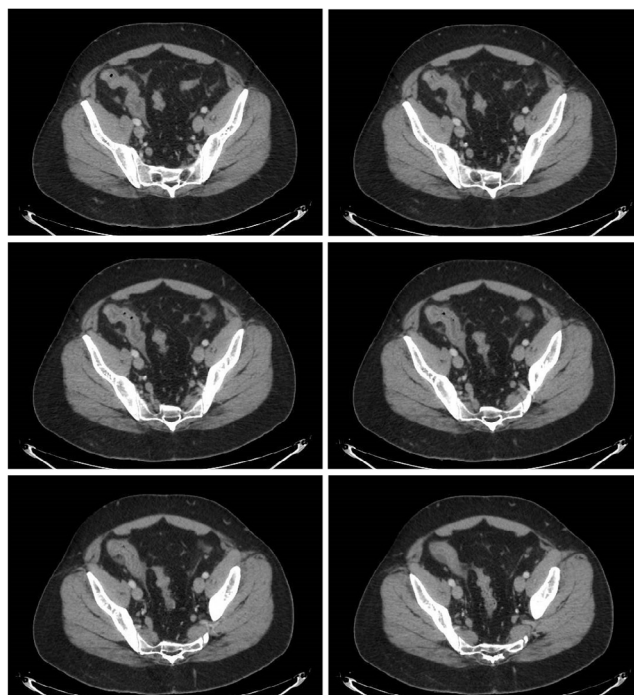


Figura 2

TAC de abdomen sin contraste (cortes axiales): engrosamiento de la pared del íleon distal, ciego y colon ascendente con cambios inflamatorios en la grasa pericólica.

Caso 3: (cinco días después del alta del caso primero, distinta localidad).

Mujer de 62 años que acudió a Urgencias por dolor abdominal de 24 horas de evolución iniciado en hipogastrio pero que de forma brusca aumentó de intensidad y se hizo fijo en FID. Se acompañó de un vómito que alivió bastante el dolor. No fiebre ni molestias urinarias. Dos noches antes cenó sardinas crudas con aceite y sal.

A la exploración el abdomen era blando y poco depresible con dolor en hipogastrio y FID, con signos de irritación peritoneal. La analítica mostraba 14.430 leucocitos/mm³ con neutrofilia y sin eosinofilia. Se completó el estudio solicitando ecografía de abdomen que visualiza líquido libre a nivel de la FID alrededor de una estructura tubular de 7 mm que podría corresponder al apéndice cecal inflamado.

Aunque con metamizol 2 g iv + paracetamol 1 g iv la paciente mejoró, ante los hallazgos de la ecografía se solicitó valoración al cirujano de guardia. Al tratarse de un tercer caso de dolor abdominal con antecedente de ingesta de pescado crudo, se solicitó TAC de abdomen con contraste (**Figura 3**) que identificó pequeña cantidad de líquido libre en Douglas, y una imagen en FID compatible con apéndice cecal el límite superior de la normalidad. Al terminar el TAC la paciente volvió a tener dolor abdominal severo por lo que se indicó cirugía urgente.

A través de una incisión de McBurney se practicó apendicectomía, sin que el apéndice presentará signos inflamatorios; en la revisión de la cavidad se apreció que la pared del íleon distal estaba engrosada y enrojecida en un segmento de unos 15 cm con adenopatías subcentimétricas en el meso del segmento intestinal afectado y pequeña cantidad de líquido libre de aspecto seroso. Se visualizaron ambos ovarios y trompas sin apreciar patología. Los hallazgos eran compatibles con una afectación intestinal por anisakiasis por lo que no se realizó ningún gesto añadido. El postoperatorio cursó de manera satisfactoria siendo dada de alta la paciente a los tres días de su ingreso.

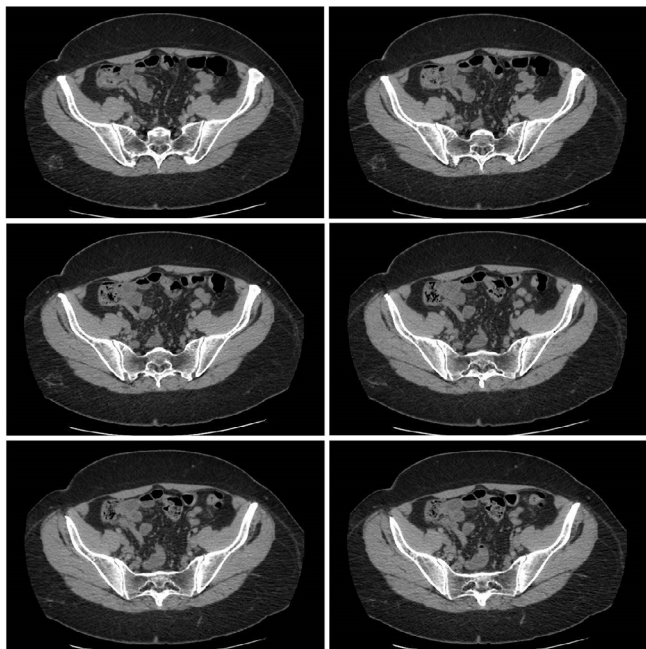


Figura 3

TAC de abdomen con contraste (cortes axiales): imagen en FID compatible con apéndice cecal en el límite superior de la normalidad con pequeña cantidad de líquido libre alrededor.

Discusión

Los síntomas de la anisakiasis son secundarios a la afectación gastrointestinal por el nemátodo que se adquiere al ingerir pescado crudo o poco cocinado en las 10-48 horas previas^{1,3}, pudiendo dar síntomas: 1) de tipo alérgico (hipersensibilidad inmediata mediada por IgE)² o 2) por efecto del parásito en la pared intestinal (la forma no invasiva suele ser asintomática y la invasiva es la forma de presentación más frecuente)^{2,4}. En la formas digestivas el síntoma más frecuente es el dolor abdominal intenso, mantenido, asociado a contractura muscular e incluso en ocasiones a signos de irritación peritoneal^{2,5-7}. Cuando existe afectación gástrica (60-70% de los casos) suele cursar con epigastralgia y vómitos^{1,2,4,7}, mientras que en la forma intestinal (20-30%) predomina el dolor agudo sobre todo en FID^{1,3,4,8} acompañado en menor frecuencia de fiebre, náuseas o vómitos^{7,8}. En las formas complicadas puede manifestarse en forma de obstrucción o perforación intestinal^{5,8}. Por la inespecificidad de los síntomas el diagnóstico diferencial es amplio e incluye a la apendicitis aguda, enfermedad intestinal inflamatoria, diverticulitis aguda, invaginación intestinal e incluso toxiinfección alimentaria^{2,4,7}.

Para el diagnóstico son de poca ayuda las pruebas habituales de laboratorio, presentando habitualmente leucocitosis con neutrofilia, elevación de la PCR y de forma ocasional hipereosinofilia^{2,4,5}. La serología específica para el anisakis muestra elevación en la IgE e IgA, siendo diagnóstica aunque habitualmente no se realice de urgencias^{2,4,5}. Respecto a las pruebas de imagen la ecografía es poco útil por su inespecificidad, mostrando edema y dilatación intestinal junto con la presencia de líquido libre^{2,7}. La radiología con contraste está en desuso y muestra imágenes características en los pliegues de la mucosa². El método diagnóstico de elección es la TAC, que suele mostrar edema submucoso de la pared intestinal afectada, con dilatación proximal del intestino no afecto, líquido libre alrededor de las asas así como engrosamiento de la grasa mesentérica^{4,6,7,9}.

Shimamura⁴ propone cuatro puntos para el diagnóstico de anisakiasis intestinal: 1) cuadro clínico compatible; 2) antecedente reciente de consumo de pescado crudo o poco cocinado; 3) títulos elevados de IgE específica o de IgA/IgG; y 4) edema intestinal segmentario o dilatación intestinal proximal en el TAC.

El tratamiento inicial debe ser conservador mediante dieta absoluta, analgesia y fluidoterapia intravenosa con excelente respuesta en la mayoría de los casos^{1,4,6}, quedando reservado el tratamiento quirúrgico para aquellos pacientes en los que fracasen las medidas previas con empeoramiento de los síntomas, cuando exista una duda respecto al diagnóstico, como en nuestro tercer caso, o ante la aparición de complicaciones^{2,5}.

Conclusiones

Como conclusión podemos decir que se deberá pensar en una posible anisakiasis intestinal en pacientes con dolor abdominal cuando exista el antecedente de ingesta de pescado preparado de

manera sospechosa. La Agencia Española de Consumo, Seguridad Alimentaria y Nutrición ha revisado las recomendaciones preventivas ante el aumento del número de casos de anisakiasis¹⁰, aumentando el período de tiempo que debe permanecer congelado a -20°C el pescado crudo de 48 horas a cinco días.

Bibliografía

1. LZuloaga J, Arias J, Balibrea JL. Anisakiasis digestiva. Aspectos de interés para el cirujano. *Cir Esp* 2004; 75: 9-13. Disponible en [https://doi.org/10.1016/S0009-739X\(04\)72265-4](https://doi.org/10.1016/S0009-739X(04)72265-4)
2. López-González R, Márquez-Moreno AJ, Casls-Sánchez JL, López-Hidalgo J. Anisakiasis intestinal diagnosticada por enteroclis. *Semergen* 2010; 36: 44-6. Disponible en <https://doi.org/10.1016/j.semerg.2009.11.001>
3. Gutiérrez M, Álvarez A, Reimunde E, Honrado E. Anisakiasis intestinal. *Radiología* 2002; 44: 214-6. Disponible en [https://doi.org/10.1016/S0033-8338\(02\)77797-7](https://doi.org/10.1016/S0033-8338(02)77797-7)
4. Shimamura Y, Muwanwella N, Chandran S, Kandel G, Marcon N. Common symptoms from an uncommon infection: gastrointestinal anisakiasis. *Can J Gastroenterol Hepatol* 2016; 5176502. Disponible en <http://dx.doi.org/10.1155/2016/5176502>
5. Torrente-Iranzo S, Mitxelena-Bengoetxea A, Alberdi-Arbelaiz A, Zubeltzu-Sese B. Anisakiasis como causa de ileitis y obstrucción intestinal. *RAPD online* 2017; 40: 49-52. Disponible en <https://www.sapd.es/revista/2017/40/1/07>
6. Shrestha S, Kisivo A, Watanabe M, Itsukaichi H, Hamasuna K, Ohno G et al. Intestinal anisakiasis treated successfully with conservative therapy: importance of clinical diagnosis. *World J Gastroenterol* 2014; 20: 598-602. Disponible en <http://dx.doi.org/10.3748/wjg.v20.i2.598>
7. Lee JS, Kim BS, Kim SH, Pack JK, Choi G, Hwang IK et al. Acute invasive small-bowel anisakiasis: clinical and CT findings in 19 patients. *Abdom Imaging* 2014; 39: 452-8. Disponible en <https://doi.org/10.1007/s00261-014-0106-0>
8. González S, González R, Arias L, Gil AR, Vicente J, Corral Z. Manifestaciones digestivas de la anisakiasis: descripción de 42 casos. *Rev Clin Esp* 2005; 205: 311-5. Disponible en <https://doi.org/10.1157/13077114>
9. Shibata E, Ueda T, Akaike G, Saida Y. CT findings of gastric and intestinal anisakiasis. *Abdom Imaging* 2014; 39: 257-61. Disponible en <https://dx.doi.org/10.1007%2Fs00261-014-0075-3>
10. Anisakiasis. Agencia Española de Consumo, Seguridad Alimentaria y Nutrición (23/05/18). http://www.aecosan.msssi.gob.es/AECOSAN/web/seguridad_alimentaria/subdetalle/anisakis.htm