

HEMATOMA SUBCAPSULAR HEPÁTICO COMO INUSUAL COMPLICACIÓN TRAS REALIZACIÓN DE CPRE EN PACIENTE CON COLANGIOCARCINOMA

SUBCAPSULAR HEPATIC HEMATOMA AS AN UNUSUAL COMPLICATION AFTER PERFORMING ERCP IN A PATIENT WITH CHOLANGIOCARCINOMA

L. Díaz-Rubia¹, F.J. García-Verdejo², E. Moya-Sánchez¹

¹Servicio de Radiodiagnóstico. Hospital Universitario San Cecilio. Granada.

²Servicio de Digestivo. Hospital Universitario San Cecilio. Granada.

Resumen

Las complicaciones derivadas de la realización de una CPRE (colangiopancreatografía retrógrada endoscópica) suelen ser bajas, siendo las más frecuentes las infecciosas, como pancreatitis o colangitis aguda. Existen otras complicaciones más raras que pueden ser potencialmente graves, como las hemorrágicas y dentro de éstas, el desarrollo de un hematoma subcapsular hepático post-CPRE del cual hay muy pocos casos publicados en la literatura actual. Su diagnóstico se realiza mediante pruebas de imagen y el tratamiento dependerá de la extensión del hematoma y de la situación clínica del paciente. Se presenta el caso de un paciente que ilustra esta rara complicación así como una pequeña revisión de esta patología.

Palabras clave: CPRE, complicaciones, hematoma subcapsular hepático.

Abstract

Complications arising from the performance of an ERCP (endoscopic retrograde cholangiopancreatography) are usually low, the most frequent being infectious, such as pancreatitis or acute cholangitis. There are other more rare complications that can be potentially serious, such as hemorrhagic and within these, the development of a post-CPRE hepatic subcapsular hematoma of which there are very few cases published in the current literature. Its diagnosis is made by imaging tests and the treatment will depend on the extent of the hematoma and the patient's clinical situation. The case of a patient that illustrates this rare complication as well as a small review of this pathology is presented.

Keywords: ERCP, complications, hepatic subcapsular hematoma.

CORRESPONDENCIA

Laura Díaz Rubia
Hospital Universitario San Cecilio
18016 Granada
laurix_dr@yahoo.es

Fecha de envío: 02/10/2019

Fecha de aceptación: 19/10/2019

Introducción

La colangiopancreatografía retrógrada endoscópica (CPRE) es un procedimiento tanto diagnóstico como terapéutico en la patología obstructiva de la vía biliar que presenta un porcentaje de complicaciones bajo (2-10%) y una mortalidad no superior al 1%.

Las complicaciones más frecuentes¹ de esta técnica endoscópica son infecciosas, principalmente pancreatitis y colangitis aguda, seguido de complicaciones hemorrágicas y de perforación duodenal.

Existen otras complicaciones más raras relacionadas con la CPRE, entre las que se encuentra el hematoma subcapsular hepático, del cual hay pocos casos descritos en la literatura científica actualmente.

Caso clínico

Presentamos el caso de un paciente varón de 79 años con antecedentes personales de exfumador, hipertensión arterial, fibrilación auricular y diverticulosis colónica. Su tratamiento habitual era omeprazol 20 mg/24 horas, atenolol 50 mg/24 horas y sintrom 4 mg/24 horas. No tenía alergias medicamentosas conocidas.

Acude a urgencias por síndrome constitucional de tres meses de evolución con pérdida de 5 Kg de peso, aparición en los últimos días de fiebre de hasta 38,5°C y dolor en hipocondrio derecho.

En analítica inicial destacó alteración en perfil hepático con aumento de GOT 417 U/L, GPT 663 U/L, GGT 883 U/L, bilirrubina directa de 3 mg/dL, bilirrubina total de 5 mg/dL y aumento de reactantes de fase aguda con 16.000 leucocitos (85% neutrófilos) y PCR de 95 mg/L.

Ante la sospecha de patología obstructiva de la vía biliar se realizó una ecografía abdominal urgente donde se observó una vesícula alitiásica y dilatación de vía biliar intra y extrahepática con colédoco de hasta 12 mm sin visualizar la causa obstructiva.

El paciente ingresó en planta de hospitalización donde se le realizó una CPRE que resultó de complejidad técnica por presentar un botón papilar pequeño y una papila rígida difícil de canular. Ante una elevada sospecha de infiltración tumoral, se le tomaron biopsias y se le colocó una prótesis en colédoco.

A las 24 horas del procedimiento el paciente comenzó con dolor abdominal intenso en flanco derecho, mal estado general y anemia con descenso de hemoglobina hasta 9 g/dL siendo la previa de 12 g/dL.

Se solicitó estudio de tomografía computarizada (TC) abdominal con contraste intravenoso urgente que mostró (Figuras 1-3) importante hematoma subcapsular hepático alrededor de segmentos derechos de hasta 15 cm de longitud con algunas burbujas aéreas en su porción más craneal y sin signos de sangrado activo.

Ante la estabilidad hemodinámica del paciente se decidió tratamiento conservador con analgesia, antibioterapia empírica y controles ecográficos (Figura 4), presentando buena evolución clínica que permitió el alta hospitalaria tras dos semanas de ingreso.

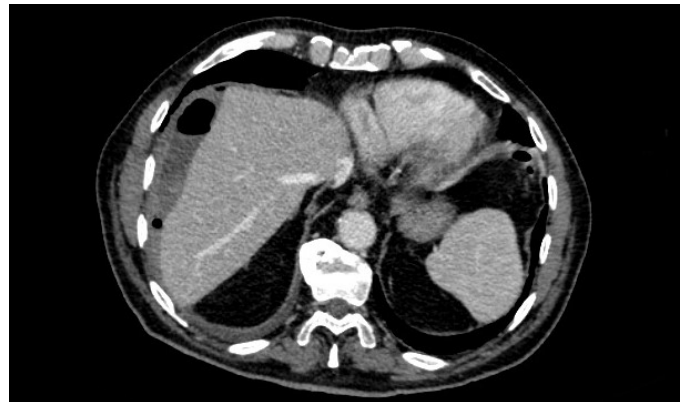


Figura 1 Imagen axial de TC de abdomen con contraste intravenoso en fase portal que muestra hematoma subcapsular hepático alrededor de segmentos derechos con algunas burbujas aéreas en su interior.

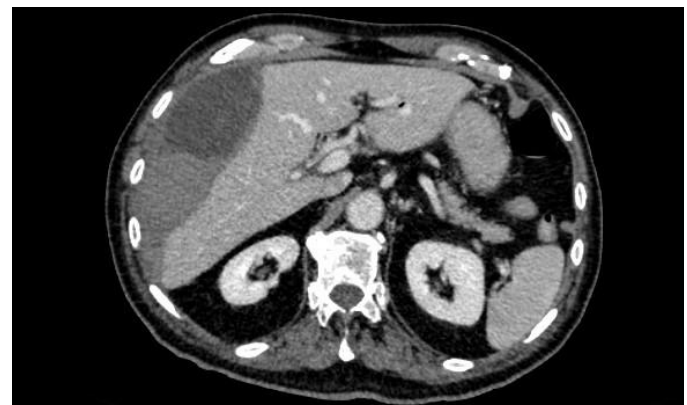


Figura 2 Imagen axial de TC de abdomen con contraste intravenoso en el que se visualiza hematoma subcapsular hepático alrededor de segmentos derechos con presencia de nivel líquido-sangre por efecto hematocrito.

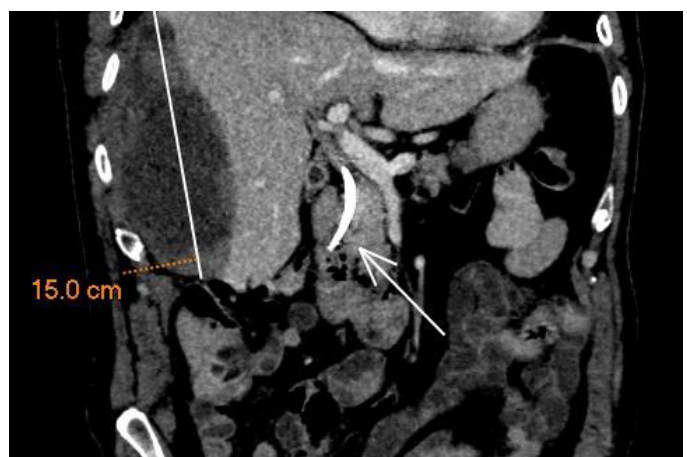


Figura 3 Imagen en plano coronal de TC de abdomen con contraste intravenoso en el que se observa el voluminoso hematoma subcapsular hepático de hasta 15 cm de longitud craneocaudal. Asimismo se observa prótesis en colédoco.

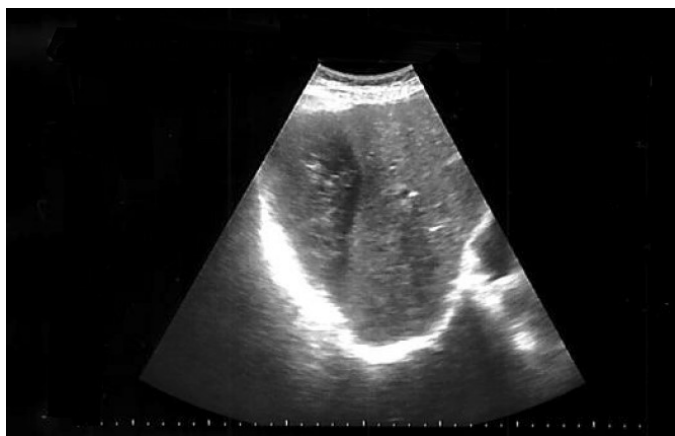

Figura 4

Ecografía de control donde se visualiza la colección hemática subcapsular ligeramente hipoecogénica respecto al parénquima hepático adyacente.

Las biopsias realizadas dieron el diagnóstico de colangiocarcinoma y actualmente está pendiente de estudio de extensión.

Discusión

El caso presenta una complicación rara y poco descrita de la CPRE como es el desarrollo de un hematoma subcapsular hepático.

La CPRE es un procedimiento que, realizada por especialistas experimentados, provoca pocas complicaciones y poca mortalidad entre los pacientes, siendo las más frecuentes la pancreatitis aguda, la colangitis aguda, la hemorragia y la perforación duodenal.

En la literatura científica hay pocos casos descritos de hematoma subcapsular hepático tras CPRE y la etiopatogenia del proceso no está del todo clara²; parece ser que tendría lugar bien por una perforación de la vía biliar durante la canulación del colédoco con la guía (lo que explicaría la presencia de burbujas aéreas en el interior del hematoma en nuestro paciente) o por un aumento de presión del balón sobre la vía biliar, provocando en cualquiera de los casos, una lesión de radicales biliares con rotura de vasos sanguíneos y un consecuente daño en el parénquima hepático con paso de sangre y aire a su interior y la posterior formación del hematoma.

En nuestro caso probablemente también haya contribuido al proceso el que se tratara de un paciente anticoagulado.

La clínica que presentan los pacientes consiste en dolor en hipocondrio derecho, anemia y shock en los casos más graves.

El diagnóstico definitivo se realiza mediante pruebas de imagen, generalmente con TC y el tratamiento será individualizado dependiendo de las características del hematoma y de la situación clínica del paciente^{3,4}. En casos de hematomas autolimitados, sin signos de sangrado activo y estabilidad clínica se optará por tratamiento conservador y antibioterapia empírica pues existe riesgo de sobreinfección; si hay criterios de gravedad por hematomas grandes con sangrado activo o situación de shock hemodinámico será necesaria la cirugía⁵ o embolización percutánea en casos seleccionados.

Bibliografía

1. Imperatore N, Micheletto G, Manes G, Redaelli DG, Reitano E, de Nucci G. Systematic review: Features, diagnosis, management and prognosis of hepatic hematoma, a rare complication of ERCP. *Dig Liver Dis.* 2018 Oct;50(10):997-1003.
2. Del Moral Martínez M, Delgado Maroto A, Cervilla Sáez de Tejada ME, Casado Caballero FJ, Salmerón Escobar FJ. Hematoma hepático tras CPRE: presentación de dos nuevos casos. *Rev Esp Enferm Dig.* 2017;109(6):470-473.
3. De la Maza Ortiz J, García Mulas S, Ávila Alegría JC, García Lledó J, Pérez Carazo L, Merino Rodríguez B, et al. Subcapsular hepatic haematoma after endoscopic retrograde cholangiopancreatography. A rare complication with high morbidity and mortality. *Gastroenterol Hepatol.* 2019 Jan;42(1):23-27.
4. Roldán Villavicenci JI, Prieto Calvo M, Gastaca Mateo M. Post-ERCP hepatic subcapsular hematoma, from conservative therapy to emergency surgery: an unusual though extremely serious complication. *Rev Esp Enferm Dig.* 2019 Sep;111(9):721-723.
5. González-López R, García-Cano E, Espinosa-González O, Cruz-Salgado Á, Montiel-Jarquín ÁJ, Hernández-Zamora V. Surgical treatment for liver haematoma following endoscopic retrograde cholangiopancreatography; An unusual case. *Cir Cir.* 2015 Nov-Dec;83(6):506-9.