

RENDIMIENTO DIAGNÓSTICO DE LA CÁPSULA ENDOSCÓPICA EN LA ENFERMEDAD DE CROHN

DIAGNOSTIC YIELD OF CAPSULE ENDOSCOPY FOR CROHN DISEASE

A. Ortiz-Sánchez¹, A. Caballero-Mateos¹, B. Vidal-Vilchez¹, F. Berdugo-Hurtado¹, M. Valenzuela-de Damas²

¹Hospital Universitario San Cecilio. Granada.

²Hospital Universitario Virgen de Macarena. Sevilla.

Resumen

La enfermedad de Crohn (EC) es un trastorno inflamatorio que puede comprometer la totalidad del tracto gastrointestinal, desde la boca hasta la región perianal. El diagnóstico de la enfermedad tiende a realizarse mediante la clínica asociado a técnicas endoscópicas, parámetros bioquímicos (PCR, calprotectina), estudio anatomopatológico y pruebas de imagen. El uso de la cápsula endoscópica (CE) se está viendo incrementado para la evaluación de la sospecha o EC establecida de intestino delgado, con un rendimiento equivalente o superior a otros procedimientos diagnósticos históricamente empleados.

Palabras clave: enfermedad de Crohn, cápsula endoscópica, intestino delgado.

Abstract

Crohn's disease (CD) is an inflammatory disorder that can compromise the entire gastrointestinal tract, from the mouth to the perianal region. The diagnosis of the disease tends to be made through the clinic associated with endoscopic techniques, biochemical parameters (CRP, calprotectin), pathological study and

imaging tests. The use of the endoscopic capsule is being increased for the evaluation of the suspicion or established CD of the small bowel, with a yield equivalent to or greater than other diagnostic procedures historically used.

Keywords: Crohn disease, capsule endoscopy, small bowel.

Introducción

La EC se caracteriza por un proceso inflamatorio con afectación transmural y segmentaria de cualquier tramo del tracto gastrointestinal, cuya localización anatómica condiciona la gravedad, el tratamiento y el pronóstico. La cápsula endoscópica ha demostrado utilidad en el diagnóstico de la enfermedad¹, así como en la evaluación de la extensión macroscópica.

A continuación, se expone un caso clínico de un paciente con EC con afectación continua que se benefició de cápsula endoscópica como punto de partida para el estudio evitando la realización de técnicas radiológicas posteriores para la valoración de la actividad de la enfermedad.

Caso clínico

Presentamos un caso de un paciente de 44 años con antecedentes de psoriasis y fístula perianal crónica, que acudió para valoración médica por episodios repetidos de diarrea y dolor abdominal, refiriendo rectorragia en algunas ocasiones e importante deterioro del estado general con pérdida de peso en los últimos meses.

CORRESPONDENCIA

Alfredo Ortiz Sánchez
Hospital Universitario San Cecilio
18016 Granada
a93ortizsan@gmail.com

Fecha de envío: 08/09/2019

Fecha de aceptación: 27/10/2019

El paciente rechazó la realización de colonoscopia, técnica preferida para el acercamiento diagnóstico inicial de la EC por lo que se decidió un estudio ambulatorio mediante cápsula endoscópica Pillcam colon, también empleada en la valoración de cáncer colorrectal y en casos de colonoscopias incompletas. Dicha técnica observó microulceraciones dispersas gástricas (**Figura 1**) y microerosiones aisladas en íleon proximal (**Figura 2**). En íleon terminal, en proximidad de la válvula ileocecal, úlceras superficiales y erosiones, que aumentan progresivamente de tamaño previo a válvula ileocecal, haciéndose lineales y profundas. La vertiente colónica es la más afectada, con gran edema, congestión y úlceras profundas (**Figura 3**). Estas lesiones se extienden por todo el colon, alcanzando su máxima intensidad en sigma, donde el engrosamiento de la pared provoca una estenosis de la luz. En el recto, las úlceras alcanzan hasta el canal anal (**Figura 4**), donde se identifica orificio fistuloso.

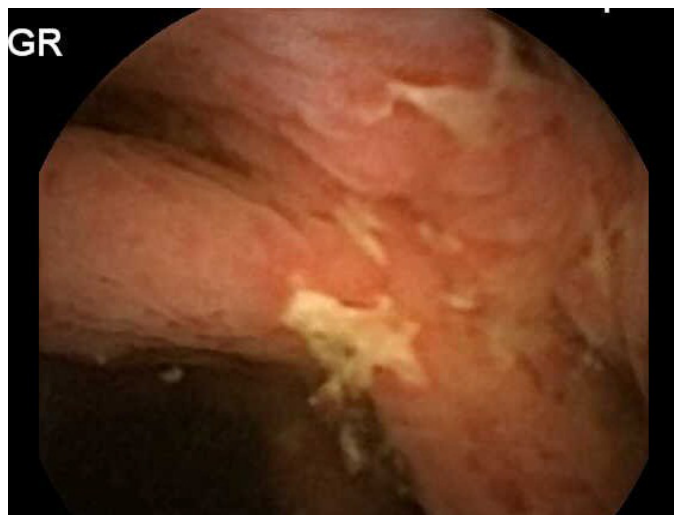


Figura 3
Úlceras segmentarias en colon.

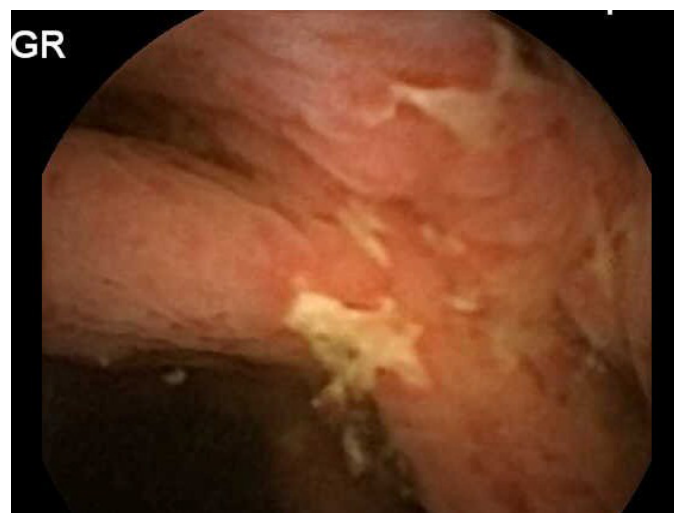


Figura 4
Úlcera en canal anal.

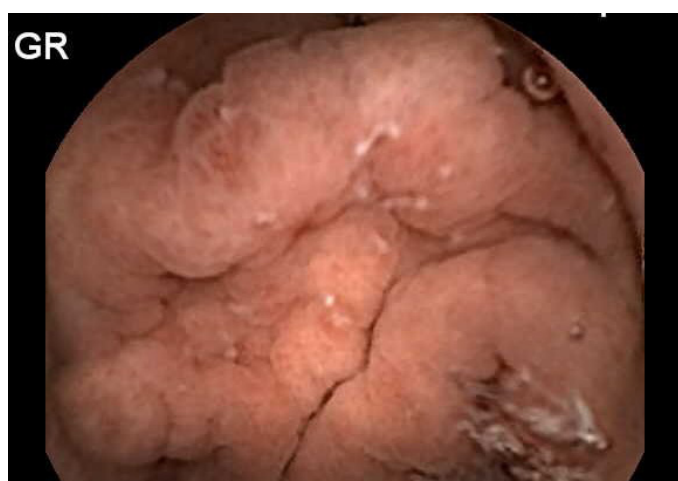

Figura 1
Microulceraciones en mucosa gástrica.

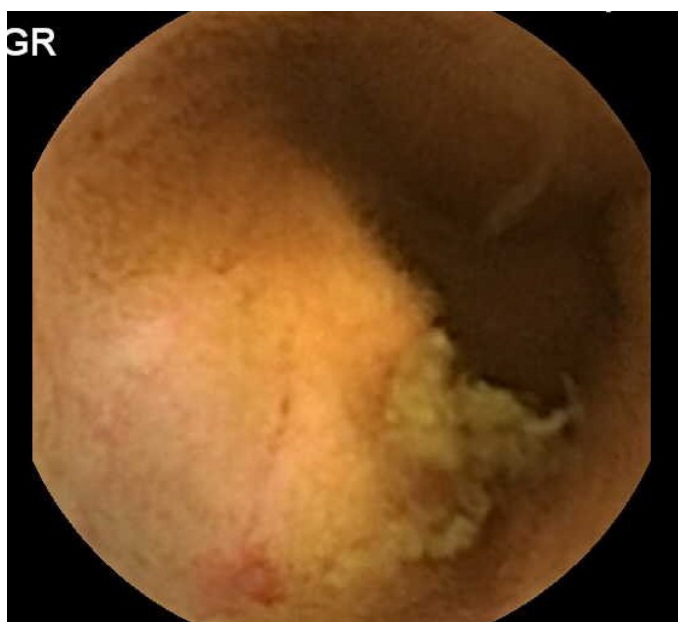


Figura 2
Íleon proximal con úlceras superficiales y erosivas.

Posteriormente aceptó la realización de rectoscopia con toma de biopsias, que confirmaron el diagnóstico de enfermedad de Crohn. Se trató en un primer momento con prednisona oral y pauta descendente, consiguiendo buen control del brote agudo.

Se pautó tratamiento de mantenimiento con azatioprina 50 mg, dos comprimidos cada doce horas y mesalazina oral 2 g cada 24 horas, permaneciendo estable en las sucesivas revisiones anuales y con mejoría de la fístula perianal crónica.

A los nueve años presentó nuevos brotes con diarrea y sangrado en heces, tratado con esteroides sistémicos y entre los cuales se decidió la realización de colonoscopia en la que se observaron múltiples lesiones tipo afta y hemorragias intramucosa, úlceras superficiales y profundas, con alta friabilidad y sensibilidad

al roce del endoscopio, la cuales se extendían desde el margen anal hasta íleon, siendo más intensas en recto y colon izquierdo.

Tras las sucesivas pautas descendentes de esteroides sistémicos, desarrolló corticodependencia, por lo que se propuso para introducción de tratamiento biológico de mantenimiento con infliximab, consiguiendo importante mejoría clínica actualmente.

Discusión

La enfermedad de Crohn es una entidad heterogénea, que puede comprometer cualquier porción del tracto gastrointestinal, afectando cerca de un 80% de los casos al intestino delgado, principalmente al íleon terminal, y en hasta un 30% de las ocasiones de forma exclusiva.

En la práctica clínica, su diagnóstico comporta un desafío, combinando pruebas de imagen y técnicas endoscópicas en pacientes con historia clínica compatible, al no existir una técnica diagnóstica que por sí misma establezca el diagnóstico de certeza. A su vez, la valoración de la extensión macroscópica como la presencia de complicaciones es imprescindible para un correcto tratamiento de las mismas.

El acercamiento diagnóstico suele iniciarse mediante la realización de colonoscopia con ileoscopia (C+I), con la posibilidad de tomar biopsias para estudio anatomopatológico, pero con la limitación de la escasa valoración del intestino delgado. Es por ello por lo que el uso de la cápsula endoscópica (CE) en la EC se está viendo incrementado, ya que permite la visualización directa de la totalidad del intestino delgado, no accesible mediante técnicas endoscópicas convencionales².

La CE ha demostrado mayor rendimiento diagnóstico frente otras pruebas de imagen³, como la C+I o la tomografía computarizada (TC) entre otras, y una significativa mayor sensibilidad en la detección de lesiones proximales y distales de intestino delgado (yeyuno e íleon) comparada con la enterografía por resonancia magnética (ERM). La ERM y enterografía por TC permiten la evaluación de la afectación transmural de las lesiones, así como la valoración de zonas estenóticas que suponen la principal limitación para el uso de la CE, demostrando sin embargo una baja sensibilidad en la valoración de las lesiones mucosas superficiales⁴.

La CE se trata de una técnica no invasiva diseñada para proporcionar imágenes diagnósticas de alta resolución de la mucosa de intestino delgado, la cual, antes de su desarrollo en los últimos años, solo podía ser explorada con técnicas endoscópicas agresivas, como la enteroscopia intraoperatoria³.

Una de sus principales complicaciones es la retención de la cápsula en áreas estenóticas, aumentándose el riesgo en pacientes con uso prolongado de antiinflamatorios no esteroideos, cirugía abdominal previa, lesión abdominal por radiación o EC extensa. La causa más frecuente de retención de la cápsula endoscópica es la EC estenosante⁵, pudiendo presentarse hasta en un 13% de pacientes con EC conocida, y en un 1,8% de pacientes con sospecha de EC⁶. Es en estos casos cuando se ve limitado el rendimiento diagnóstico de la CE utilizándose en su lugar otras técnicas de enterografía como la tomografía computarizada o la resonancia magnética⁷. Con

el objetivo de aumentar la utilidad de la CE en la EC, y reducir su principal complicación, se ha desarrollado un sistema para evaluar la permeabilidad del intestino delgado en pacientes con alto riesgo de estenosis, la cápsula PATENCY[®]. Se trata de una cápsula compuesta por bario y lactosa, biodegradable en un plazo entre 40 y 80 horas tras su ingesta, que posee una delgada envoltura de plástico con una etiqueta de identificación que puede ser detectada por radiografía simple de abdomen para valorar su localización. De esta manera, permite conocer la existencia de áreas de estenosis en aquellos casos en los que permanecen en intestino delgado tras 30 horas desde su ingesta. Este sistema se ha utilizado en otras patologías para evaluar áreas estenóticas cuando no han podido ser detectadas mediante otras pruebas diagnósticas. El desarrollo de la CE en los últimos años como parte del protocolo diagnóstico de la EC ha permitido beneficiar a una gran cantidad de pacientes de una valoración directa de la extensión macroscópica de la enfermedad. La posibilidad de poder evaluar en un único acto la totalidad de la mucosa intestinal, con alta precisión y bajo porcentaje de complicaciones, así como la falta de disponibilidad en algunos centros de técnicas para la valoración de la extensión de la enfermedad históricamente utilizadas, como la enterografía por resonancia magnética, ha posicionado a la CE como técnica habitual para el diagnóstico de la EC, empleándose como prueba complementaria a la colonoscopia, dada la posibilidad de realizar un estudio anatomopatológico de la lesiones accesibles.

Por último, existen algunos estudios que emplean la cápsula endoscópica para la monitorización de la curación mucosa de intestino delgado en la EC⁸⁻¹⁰, mostrando que se trata de una técnica altamente precisa y segura para dicha evaluación. Esto abre la puerta a futuras líneas de investigación con el objetivo de estandarizar el uso de la CE para la monitorización de la remisión de la enfermedad.

Bibliografía

- Enns R.A., Hookey L., Armstrong D., Bernstein C.N., Heitman S.J., Teshima C., et al. Clinical Practice Guidelines for the Use of Video Capsule Endoscopy. *Gastroenterology* 2017; 152: 497.
- Flamant, M., Trang, C., Maillard, O., Sacher-Huvelin S., Le Rhun M., Galmiche J.P., et al. The prevalence and outcome of jejunal lesions visualized by small bowel capsule endoscopy in Crohn's disease. *Inflamm Bowel Dis* 2013; 19(7): 1390–1396.
- Dionisio P.M., Gurudu S.R., Leighton J.A., Leontiadis G.I., Fleischer D.E., Hara A.K., et al. Capsule endoscopy has a significantly higher diagnostic yield in patients with suspected and established small-bowel Crohn's disease: a meta-analysis. *Am J Gastroenterol* 2010; 105:1240–1248
- González Suárez B., Rodríguez S., Ricart E., Ordás I., Rimola J., Díaz-González A., et al. Comparison of Capsule Endoscopy and Magnetic Resonance Enterography for the Assessment of Small Bowel Lesions in Crohn's Disease. *Inflamm Bowel Dis* 2018; 24 (4): 775-780.
- Liao Z., Gao R., Xu C. Indications and detection, completion, and retention rates of small-bowel capsule endoscopy: a systematic review. *Gastrointest Endosc* 2010; 71 (2): 280-6.

6. Cheifetz A. S., Kornbluth A. A., Legnani P., Schmelkin I., Brown A., Lichtiger S., et al. The risk of retention of the capsule endoscope in patients with known or suspected Crohn's disease. *Am J Gastroenterol* 2006; 101(10):2218–22.
7. Oostenbrug L.E., van Dullemen H.M., te Meerman G.J., Jansen P.L., Kleibeuker J.H. Clinical outcome of Crohn's disease according to the Vienna classification: disease location is a useful predictor of disease course. *Eur J Gastroenterol Hepatol* 2006; 18: 255 – 61.
8. Kopylov, U., Yablecovitch, D., Lahat, A., Neuman S., Levhar N., Greener T., et al. Detection of Small Bowel Mucosal Healing and Deep Remission in Patients with Known Small Bowel Crohn's Disease Using Biomarkers, Capsule Endoscopy, and Imaging. *Am J Gastroenterol* 2015; 110(9):1316–1323.
9. Hall B.J., Holleran G.E., Smith S.M., Mahmud N., McNamara D.A. A prospective 12-week mucosal healing assessment of small bowel Crohn's disease as detected by capsule endoscopy. *Eur J Gastroenterol Hepatol* 2014; 26: 1253-9.
10. Hall B., Holleran G., Chin J.L., Smith S., Ryan B., Mahmud N., et al. A prospective 52 week mucosal healing assessment of small bowel Crohn's disease as detected by capsule endoscopy. *J Crohns Colitis* 2014; 8: 1601–9.