

SÍNDROMES COMPRESIVOS VASCULARES CONCOMITANTES: ¿ESTÁN TODOS DESCRITOS? A PROPÓSITO DE UN CASO DE SANGRADO DIGESTIVO BAJO RECURRENTE.

Concomitant vascular compressive syndromes: are they all described? About a case of recurrent lower gastrointestinal bleeding.

Garrido Gallardo A, Briceño Delgado J, Carrillo Cubero B, Lombardo Galera S

HOSPITAL REINA SOFÍA. CÓRDOBA.

Resumen

Los síndromes compresivos vasculares constituyen una entidad poco frecuente en la que existe una compresión vascular venosa extrínseca, habitualmente, por un vaso arterial y una víscera hueca o estructura ósea. Estos síndromes pueden aparecer aislados o en algunos casos se ha visto concomitancia de varios a la vez, como ocurre en nuestro caso. La mayoría de las veces son hallazgos incidentales en pruebas de imagen, no obstante, puede ocasionar clínica e incluso morbilidad y mortalidad del paciente. En nuestro caso la paciente presentaba una hemorragia digestiva baja por varices yeyunales secundaria a compresión de una rama de la vena mesentérica superior entre la arteria mesentérica superior y tercera porción duodenal, síndrome no descrito en la literatura, y que le estaba ocasionando un sangrado digestivo recurrente con repercusión hemodinámica.

Palabras clave: hemorragia digestiva baja, síndrome de la arteria mesentérica superior, síndrome cascanueces renal, síndrome ligamento arcuato mediano, síndrome May-Thurner.

Abstract

Vascular compressive syndromes are a rare entity in which there is extrinsic venous vascular compression, usually by an arterial vessel and a hollow viscus or bony structure. These syndromes can appear isolated or in some cases concomitance of several at the same time has been seen, as in our case. Most of the time they are incidental findings in imaging tests, however, they can cause clinical and even morbidity and mortality of the patient. In our case, the patient presented lower gastrointestinal bleeding due to jejunal varices secondary to compression of a branch of the superior mesenteric vein between the superior mesenteric artery and

Ángela Garrido Gallardo
Hospital Reina Sofía de Córdoba
angelagg9@hotmail.com

Garrido Gallardo A, Briceño Delgado J, Carrillo Cubero B, Lombardo Galera S. Síndromes compresivos vasculares concomitantes: ¿están todos descritos? A propósito de un caso de sangrado digestivo bajo recurrente. RAPD 2025;48(1):27-30. DOI: 10.37352/2025481.1

CASO CLÍNICO

the third duodenal portion, a syndrome not described in the literature, and which was causing recurrent gastrointestinal bleeding with hemodynamic repercussions.

Keywords: lower gastrointestinal hemorrhage, superior mesenteric artery syndrome, nutcracker syndrome, median arcuate ligament syndrome, May-Thurner syndrome.

Introducción

Los síndromes compresivos vasculares consisten en el atrapamiento de un vaso por otra estructura, en un espacio anatómico reducido. Estos son poco frecuentes y engloban muchos síndromes, alguno de ellos no conocidos. La mayoría de las veces aparecen de manera incidental, pero pueden ser sintomáticos y requerir incluso tratamiento endovascular o quirúrgico, por ello la importancia de conocerlos. Además, se ha descrito concurrencia de varios síndromes en el mismo paciente sin poder determinar una clara relación entre ellos.

Descripción del caso

Mujer de 29 años trasladada a urgencias por deposiciones melénicas de 24 horas de evolución, asociadas a síncope. La paciente refiere sensación de astenia y debilidad en los últimos días, con cuadros intermitentes similares, que se autolimitan.

En la exploración, presenta regular estado general, palidez cutánea y melenas. Tensiones arteriales de 90/45 mmHg, frecuencia cardíaca de 98 lpm. En la analítica, hemoglobina de 6,2 g/dL y hematocrito 18,8 %.

Como antecedentes, anemia ferropénica desde la infancia con requerimientos transfusionales en varias ocasiones, por lo que fue estudiada por pediatría, medicina interna y hematología, sin ningún diagnóstico, y un índice de masa corporal (IMC) de 17,9 kg/ m². Se le realizó endoscopia digestiva alta y baja normales, enterorresonancia y video capsula, sin hallazgos de interés.

En Mayo de 2023 se realizó en otro centro una enteroscopia de doble balón en la que se describe una variz en yeyuno.

Dado el estado y la clínica de la paciente se le solicitó un angio-TC de abdomen urgente (sin contraste y con contraste en fase arterial y venosa). En el estudio no se observó sangrado activo, pero se describen varices yeyunales submucosas de tamaño significativo secundarias a estenosis de la rama principal de la vena mesentérica superior (VMS) justo posterior a la bifurcación troncular, debido a la compresión entre

arteria mesentérica superior (AMS) y tercera porción duodenal (Figura 1).

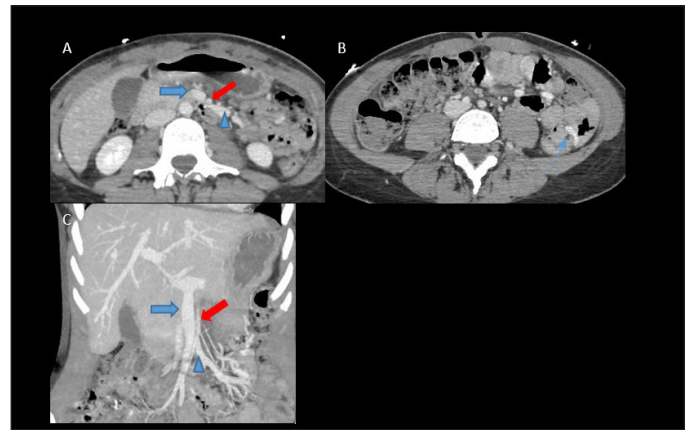


Figura 1. A y B Cortes axiales de TC de abdomen con contraste en fase venosa, C Corte coronal, AMS indicada con flecha gruesa roja, VMS con flecha azul gruesa y con cabeza de flecha azul vena yeyunal. A. Estenosis de VMS por compresión con la AMS y dilatación posterior; B. Variz en la submucosa yeyunal (flecha azul); C. Vena mesentérica superior comprimida por arteria mesentérica superior, visualizando después del cruce dilatación de la vena yeyunal.

Así mismo se observan varias compresiones vasculares: estenosis de tronco celiaco de aproximadamente 50% por ligamento arcuato; estenosis severa de la vena renal izquierda por compresión aorto-mesentérica con drenaje compensatorio a través de venas lumbares ipsilaterales hipertróficas (síndrome del cascanueces); discrepancia de tamaño entre ambas venas ilíacas comunes, por compresión del origen de la izquierda por la arteria ilíaca común derecha, con hipertrofia de la hipogástrica izquierda (síndrome May-Thurner), sin presentar la paciente clínica secundaria a estos hallazgos (Figura 2).

Dado que la paciente presentaba sangrados digestivos recurrentes con repercusión hemodinámica se decidió realizar cirugía de la pinza sobre la rama de la VMS por la AMS y tercera porción del duodeno, liberando la VMS y disminuyendo la presión de la misma para evitar sangrados digestivos. (Figura 3).

La paciente presentó un buen postoperatorio, sin presentar nuevas exteriorizaciones y con hemoglobina estables en los 10 meses de seguimiento.

A los 3 meses de la cirugía se le realizó un control con angio-TC de abdomen donde se observaban los cambios postquirúrgicos con una disminución de la compresión de la vena mesentérica superior por aumento del espacio entre AMS y VMS, así como disminución significativa del tamaño de las varices yeyunales.

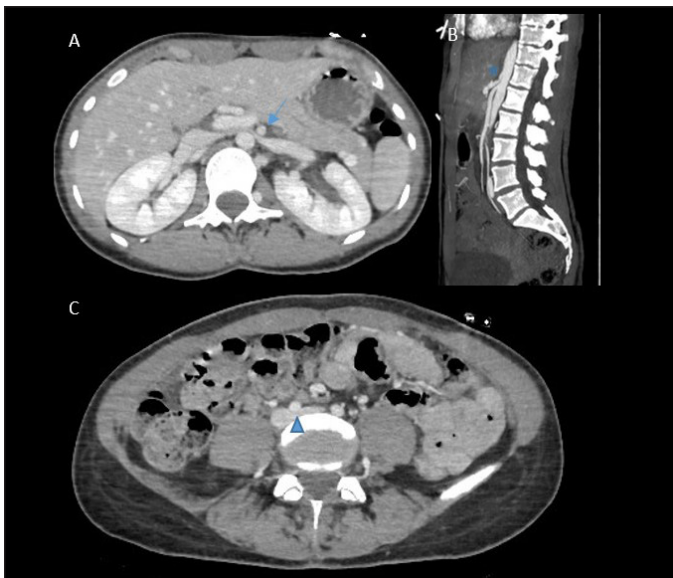


Figura 2. TC de abdomen con contraste en fase venosa; A. Corte axial en TC de abdomen con contraste, observándose estenosis de la vena renal izquierda por compresión entre aorta y arteria mesentérica superior (síndrome cascanueces flecha azul); B. Corte sagital, Estenosis del tronco celiaco por ligamento arcuato (estrella azul). C. Corte axial, compresión del origen de la vena iliaca común izquierda por la arteria iliaca común derecha (Síndrome May-Thurner cabeza de flecha azul).

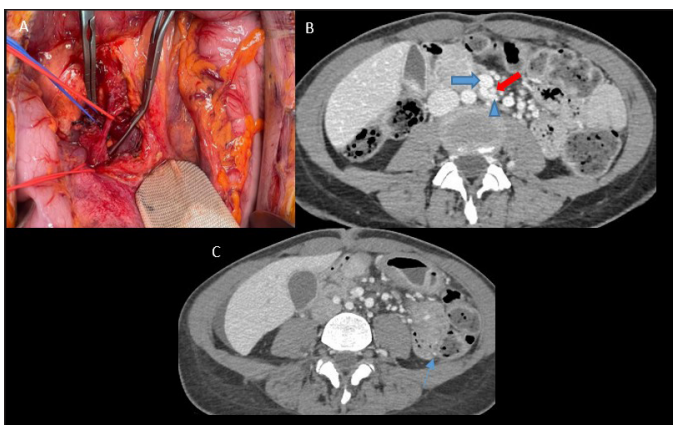


Figura 3. A. Imagen de quirófano, donde se señalan con vessel loop rojo la arteria mesentérica superior y con azul la vena mesentérica superior. B y C. Cortes axiales de Angio-tc de abdomen con contraste después de tratamiento quirúrgico. B. Cambios postquirúrgicos con material de partes blandas entre VMS (señalada con flecha gruesa V azul) y AMS (señalada con flecha gruesa roja), y disminución de calibre de la vena yeyunal (cabeza de flecha azul); C. Disminución de calibre de la variz de la submucosa yeyunal, (flecha azul) sin aumento del número de varices.

Discusión

Los síndromes compresivos constituyen un grupo de patologías poco frecuentes^{1,2}. La mayoría de las veces se presentan como hallazgos incidentales en las pruebas de imagen, aunque, en algunas ocasiones pueden presentar una clínica característica con morbilidad asociada. No obstante, es importante remarcar que estos síndromes deben acompañarse de clínica sugestiva para catalogarlos como síndrome³.

En nuestro caso, la paciente presentaba un sangrado digestivo bajo recurrente causado por varices yeyunales secundarias a compresión de la VMS por la AMS, que provocaba una dificultad del retorno venoso con el consiguiente aumento de la presión vascular en la misma. La AMS presentaba una localización ortotópica, sin objetivar variantes anatómicas. Por lo tanto, este caso sirve para enfatizar que no solo hay reconocer las compresiones vasculares con nombre conocido^{3,4}, sino también otras compresiones menos frecuentes que pueden ocasionar patologías graves e incluso mortalidad del paciente.

En la literatura esta compresión vascular no está descrita como síndrome, ya que los reportados hasta ahora corresponden al síndrome de pinza aorto-mesentérica en su mayoría, también conocido como el síndrome de la arteria mesentérica superior, que consiste en la obstrucción de la tercera porción del duodeno debido a la compresión entre AMS y la aorta abdominal, ocasionando dolor abdominal y vómitos por dificultad en el paso intestinal a dicho nivel. Normalmente, la tercera porción del duodeno está rodeada de grasa retroperitoneal, que actuaría como factor clave, de lo que se podría deducir que pacientes con IMC bajo como en nuestro caso, tienen más predisposición a padecer estos síndromes⁵.

Otro de los síndromes que presentaba la paciente es el síndrome de May-Thurner o síndrome de compresión de la vena iliaca, secundario a la obstrucción de la vena iliaca común izquierda causado por el cruce de la arteria iliaca común derecha^{1,2,4,6}.

El síndrome del cascanueces, también mencionado anteriormente, es poco común y se refiere al complejo de síntomas que se desarrolla debido al aumento de la presión venosa en la vena renal izquierda por la obstrucción de su flujo venoso hacia la vena cava inferior. Secundario a la compresión de la vena renal izquierda por la aorta y la AMS o, en el caso de que la vena tenga un recorrido retroaórtico, entre la aorta y el cuerpo vertebral^{1,2,4}.

Por último, el síndrome del ligamento arcuato o síndrome de compresión de la arteria celiaca, es raro y se considera que está presente cuando el estrechamiento del tronco celiaco proximal por el ligamento arcuato medio produce síntomas clínicos de dolor epigástrico y pérdida de peso, aunque estos hallazgos también se pueden ver en pacientes asintomáticos^{1,2,4}.

Las pruebas de imagen juegan un papel fundamental no solo en la evaluación de las estructuras vasculares, sino también en la valoración de los cambios hemodinámicos y

morfológicos tras la compresión vascular y su relación con las estructuras anatómicas adyacentes, siendo muy útil para el abordaje quirúrgico de los pacientes que requieren de una intervención.

Dentro de las pruebas de imagen, la ecografía Doppler se puede utilizar como imagen de primera línea, aunque depende en gran medida del operador, que debe tener una amplia experiencia, y es técnicamente difícil realizarla en personas obesas.

Generalmente, la tomografía computarizada (TC) va a ser la prueba de elección, debido a su capacidad de producir imágenes reconstruidas, resolución de contraste, posibilidad de realización en varias fases y ser no invasiva. El principal inconveniente de la TC es el uso de radiaciones ionizantes, quedando la resonancia magnética como una modalidad de diagnóstico alternativa en pacientes alérgicos al contraste yodado o cuando la exposición a la radiación es una gran preocupación, ya que suelen ser pacientes jóvenes.

Hay varios artículos publicados donde se exponen casos en los que un paciente presenta varios síndromes a la vez^{7,8}, en uno de ellos se trataba del síndrome del ligamento arcuato y del síndrome del cascanueces, sin ver ninguna relación entre la etiología de estas entidades⁹. Recientemente, se ha reportado otro artículo donde un paciente presentaba hasta tres síndromes compresivos concomitantes (síndrome del ligamento arcuato, cascanueces y pinza aorto-mesentérica), también sin poder ver una clara relación entre estos síndromes¹⁰. Sí parece haber un consenso en la literatura referente a que estos tipos de síndromes son más frecuentes en pacientes jóvenes y con poca grasa intraabdominal^{2,5}.

En conclusión, las pruebas de imagen juegan un papel clave en el diagnóstico de causas infrecuentes de sangrado digestivo bajo recurrentes en pacientes jóvenes en los que puede existir un síndrome compresivo de base, como el nuestro, no descrito en la literatura.

Bibliografía

1. Kassa MG, Getaneh FB. Prevalence of Incidentally Detected Vascular Compressions in Abdominal Computed Tomography. *Ethiop J Health Sci*. 2022 Oct;32(Spec Iss 1):47-52. doi: 10.4314/ejhs.v32i1.85.
2. Gozzo C, Giambelluca D, Cannella R, Caruana G, Jukna A, Picone D, Midiri M, Salvaggio G. CT imaging findings of abdominopelvic vascular compression syndromes: what the radiologist needs to know. *Insights Imaging*. 2020 Mar 17;11(1):48. doi: 10.1186/s13244-020-00852-z.

3. Srisajjakul S, Prapaisilp P, Bangchokdee S. Imaging features of vascular compression in abdomen: Fantasy, phenomenon, or true syndrome. *Indian J Radiol Imaging*. 2017 Apr-Jun;27(2):216-224. doi: 10.4103/ijri.IJRI_7_17.

4. Lamba R, Tanner DT, Sekhon S, McGahan JP, Corwin MT, Lall CG. Multidetector CT of vascular compression syndromes in the abdomen and pelvis. *Radiographics*. 2014 Jan-Feb;34(1):93-115. doi: 10.1148/rg.341125010.

5. Diab S, Hayek F. Combined Superior Mesenteric Artery Syndrome and Nutcracker Syndrome in a Young Patient: A Case Report and Review of the Literature. *Am J Case Rep*. 2020 Aug 9;21:e922619. doi: 10.12659/AJCR.922619.

6. Lugo-Fagundo C, Nance JW, Johnson PT, Fishman EK. May-Thurner syndrome: MDCT findings and clinical correlates. *Abdom Radiol (NY)* 2016;41(10):2026-2030. Doi: 10.1007/s00261-016-0793-9

7. Moreno Márquez C, Galván Fernández MD, Cortés Sañudo X, Caunedo Álvarez Á. An unusual association: median arcuate ligament syndrome and nutcracker syndrome. *Rev Esp Enferm Dig*. 2019 Mar;111(3):241-242. doi: 10.17235/reed.2019.5997/2018.

8. Tiralongo F, Galioto F, Distefano G, Palmucci S, Basile A, Di Rosa S. Anterior and Posterior Nutcracker Syndrome Combined with May-Thurner Syndrome: First Report of This Unique Case. *Diagnostics (Basel)*. 2023 Apr 16;13(8):1433. doi: 10.3390/diagnostics13081433.

9. Linares P, Vivas S, Dominguez A, Jorquera F, Muñoz F, Espinel J, Herrera A, Olcoz JL. An uncommon association of abdominal vascular compression syndromes: Dumbbar and Nutcracker. *Eur J Gastroenterol Hepatol*. 2002 Oct;14(10):1151-3. doi: 10.1097/00042737-200210000-00017.

10. Cienfuegos JA, Vivas Pérez I, Rotellar F. Co-occurrence of compression syndromes: celiac axis stenosis, superior mesenteric artery and nutcracker syndrome. *Rev Esp Enferm Dig*. 2020 Nov;112(11):885. doi: 10.17235/reed.2020.6945/2020. PMID: 32755144. Sawada A, Guzman M, Nikaki K, Sonmez S, Yazaki E, Aziz Q, Woodland P, Rogers B, Gyawali CP, Sifrim D. Identification of Different Phenotypes of Esophageal Reflux Hypersensitivity and Implications for Treatment. *Clin Gastroenterol Hepatol*. 2021 Apr;19(4):690-698.e2. doi: 10.1016/j.cgh.2020.03.063. Epub 2020 Apr 6. PMID: 32272249.