

CÁNCER DE PULMÓN DIAGNOSTICADO MEDIANTE ECOENDOSCOPIA TRANSESOFÁGICA

Lung cancer diagnosed by transesophageal endoscopic ultrasound

Peña Tomey L, Bernad Cabredo B, Martínez Alcalá García S, Gascón Meléndez NJ, Cortés González A

HOSPITAL SAN PEDRO. LOGROÑO.

Resumen

El cáncer de pulmón continúa siendo una de las principales causas de morbilidad a nivel mundial. Aunque la broncoscopia y los abordajes percutáneos son técnicas habituales para su diagnóstico, determinadas lesiones pulmonares de localización compleja pueden limitar su accesibilidad. Presentamos el caso de un varón de 56 años, fumador activo con EPOC moderada, en el que un TAC de seguimiento mostró un crecimiento significativo de un nódulo pulmonar paramediastínico en el lóbulo inferior derecho. El estudio con PET evidenció un marcado hipermetabolismo compatible con neoplasia pulmonar primaria. Debido a la localización de la lesión y la dificultad de acceso mediante técnicas convencionales, se realizó una ecografía endoscópica transesofágica que permitió identificar una masa pulmonar sólida con infiltración pleural y vascular. La punción-aspiración con aguja fina confirmó el diagnóstico de carcinoma pulmonar no microcítico tipo adenocarcinoma, con estudio molecular

negativo para PD-L1 y ALK. Este caso destaca el valor de la ecografía endoscópica transesofágica como una herramienta diagnóstica segura y eficaz en lesiones pulmonares de difícil abordaje, facilitando el diagnóstico histológico y contribuyendo a una adecuada planificación terapéutica.

Palabras claves: cáncer de pulmón, ecoendoscopia.

Abstract

Lung cancer remains one of the leading causes of morbidity and mortality worldwide. Although bronchoscopy and percutaneous approaches are commonly used for diagnosis, certain pulmonary lesions with challenging locations may limit their accessibility. We present the case of a 56-year-old male, an active smoker with moderate chronic obstructive pulmonary disease, in whom follow-up computed tomography revealed significant growth of a paramediastinal pulmonary

CASO CLÍNICO

nodule in the right lower lobe. Positron emission tomography showed marked hypermetabolic activity consistent with primary lung malignancy. Due to the lesion's location and the difficulty of conventional access, transesophageal endoscopic ultrasound was performed, identifying a solid pulmonary mass with pleural and vascular involvement. Fine-needle aspiration confirmed the diagnosis of non-small cell lung carcinoma, adenocarcinoma subtype, with negative PD-L1 and ALK status. This case highlights the value of transesophageal endoscopic ultrasound as a safe and effective diagnostic tool for pulmonary lesions in anatomically challenging locations, enabling histological confirmation and supporting optimal therapeutic planning.

Keywords: lung cancer, endoscopic ultrasound.

Introducción

El cáncer de pulmón es uno de los tumores con mayor incidencia y mortalidad a nivel mundial. Para su diagnóstico disponemos de varias herramientas como la broncoscopia o los abordajes percutáneos. Sin embargo, existen lesiones de difícil acceso para estas técnicas (mediastínicas, adyacentes a grandes vasos o anteriores a la columna vertebral) donde la ecografía endoscópica adquiere un papel significativo.

Caso clínico

Varón de 56 años fumador de 38 paquetes/años, con enfermedad pulmonar obstructiva crónica moderada tipo enfisematosa (EPOC GOLD 2A) en seguimiento semestral por neumología.

En TAC de control se objetiva 1 nódulo pulmonar paramediastínico en lóbulo inferior derecho (LID) de 18 mm (previamente 3mm) y otros 2 en lóbulo superior derecho de 7 mm y lóbulo inferior izquierdo de 5 mm, sin cambios.

Se completa estudio con tomografía por emisión de positrones (PET) que evidenció un nódulo paramediastínico LID hipermetabólico con un valor de captación estándar (SUV) máximo de 11,9 compatible con un proceso neoplásico primario pulmonar; los otros dos nódulos no presentaron metabolismo significativo.

Dada la ubicación de la lesión y ante la dificultad de acceso convencional se realiza ecografía endoscópica identificando una lesión pulmonar sólida, hipocogénica, espiculada, no vascularizada de 36x34mm a 37 cm de arcada dentaria superior que abomba e infiltra la pleura y la vena pulmonar derecha. No se objetiva infiltración esofágica. La punción aspiración con

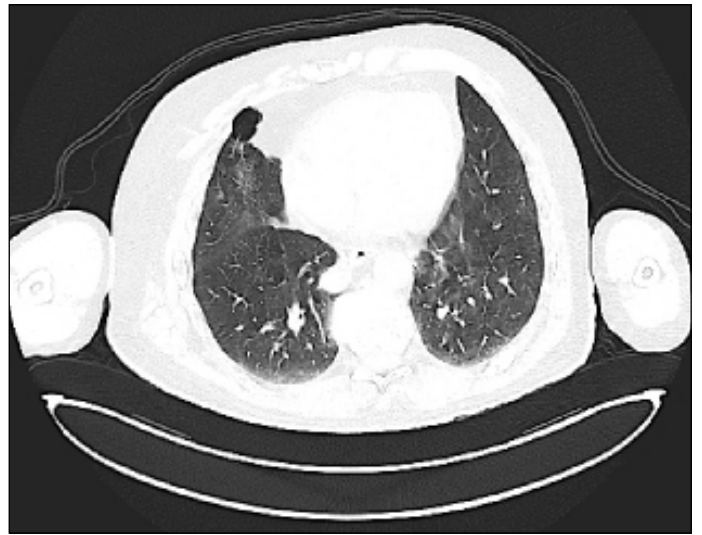

Figura 1. Tomografía de tórax: nódulo pulmonar paramediastínico en lóbulo inferior derecho (LID) de 18 mm.

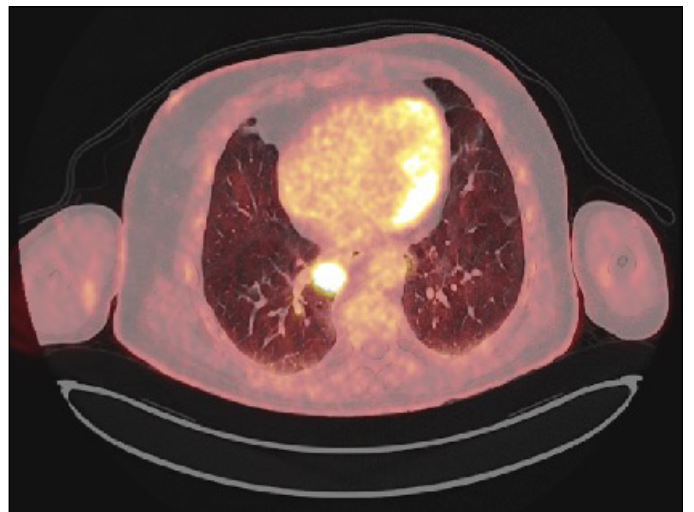


Figura 2. Tomografía por emisión de positrones: nódulo paramediastínico LID hipermetabólico con un valor de captación estándar (SUV) máximo de 11,9 compatible con un proceso neoplásico primario pulmonar.

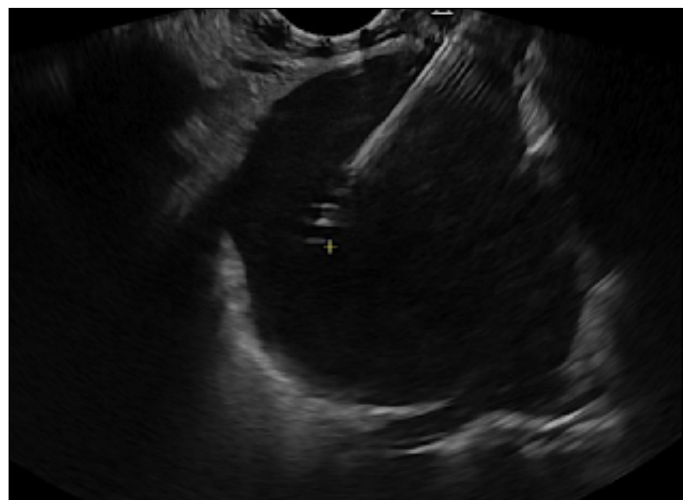


Figura 3. Punción aspiración/biopsia guiada por ecoendoscopia transesofágica.

una aguja fina con aguja de 22G fue compatible con carcinoma de célula no pequeña, adenocarcinoma. PDL-1 y ALK negativo.

Discusión

La ecografía endoscópica permite explorar estructuras mediastínicas donde las técnicas convencionales pueden presentar limitaciones y posibilita la obtención de muestras tisulares para confirmar el diagnóstico histopatológico.

La ecografía endoscópica transesofágica se posiciona como una técnica crucial en el arsenal diagnóstico del cáncer de pulmón al permitir el acceso seguro y efectivo a áreas de difícil abordaje. Esto no solo mejora la precisión diagnóstica sino que también optimiza la planificación del tratamiento y la evaluación del pronóstico en pacientes con esta patología.

Bibliografía

1. Colella S, Vilmann P, Konge L, Clementsen PF. Endoscopic ultrasound in the diagnosis and staging of lung cancer. *Endoscopic Ultrasound*. 2014;3(4):205–212.
2. Hong G, Oki M. Transesophageal endoscopic ultrasound with bronchoscope-guided fine-needle aspiration for diagnostic and staging purposes: a narrative review. *J Thorac Dis*. 2023;15(9):5088–5098.
3. Lee J, Song JU. Additional benefit of endoscopic ultrasound with bronchoscope-guided fine needle aspiration to endobronchial ultrasound-guided transbronchial needle aspiration in the evaluation of lung cancer: a systematic review and meta-analysis. *J Thorac Dis*. 2024;16(8):5063–5072.
4. Giri S, Angadi S, Afzalpurkar S, et al. Transesophageal endoscopic ultrasound-guided tissue acquisition of lung masses: a case series with systematic review and meta-analysis. *Ann Gastroenterol*. 2023;36(2):185–194.
5. Rizzo GEM, Traina M, Ligresti D, et al. EUS-guided transesophageal fine-needle biopsy sampling of lung masses: diagnostic performance and safety. *Gastrointest Endosc*. 2025;101(2):436–440.e3.
6. Sanz-Santos J, Serra P, Andreo F, et al. Transbronchial and transesophageal fine-needle aspiration using a single ultrasound bronchoscope in the diagnosis of locoregional recurrence of surgically-treated lung cancer. *BMC Pulm Med*. 2017;17:46.