

## COMUNICACIONES ORALES

207 Sesión I

211 Sesión II

218 Sesión III

223 Sesión IV

## COMUNICACIONES PÓSTERS COMENTADOS

229 Comunicaciones pósters comentados

## COMUNICACIONES PÓSTER

242 Área Endoscopia

305 Área Hígado

349 Área Intestino Delgado / Colon

394 Área Páncreas / Vía Biliar

433 Área Tracto digestivo superior / Motilidad / Hemorragia

476 Área Trasplante Hepático

479 Área Enfermedad Inflamatoria Intestinal



**Edición**

Sulime Diseño de Soluciones, S.L.U.  
Edificio Centris  
Glorieta Fernando Quiñones s/n  
Planta Baja Semisótano  
Módulo 7A - 41940 Tomares (Sevilla)  
Tlf. 954 15 75 56  
Email: [sulime@sulime.net](mailto:sulime@sulime.net)  
Web: [www.sulime.net](http://www.sulime.net)

**DIRECTOR**

R. Andrade Bellido  
*FEA. Hospital Virgen de la Victoria. Málaga.*

**SUBDIRECTOR**

J. Ampuero Herrojo  
*FEA. Hospital Virgen del Rocío. Sevilla.*

**EDITORES ASOCIADOS**

Á. Pérez Aísa  
*FEA. Hospital Costa del Sol de Marbella. Málaga.*

J.M Benítez Cantero  
*FEA. Hospital Reina Sofía. Córdoba.*

E. Redondo Cerezo  
*FEA. Hospital Virgen de las Nieves. Granada.*

M.D. Giraldez  
*FEA. Hospital Virgen del Rocío. Sevilla.*

**COMITÉ DE REDACCIÓN**

F. Argüelles Arias  
*FEA. Hospital Virgen Macarena. Sevilla*

J. A. Carnerero Rodríguez  
*Hospital de Alta Resolución E. la Janda. Cádiz*

M. Estévez Escobar  
*FEA. Hospital Torrecárdenas. Almería.*

F. J. García Fernández  
*FEA. Hospital Virgen del Rocío. Sevilla*

B. J. Gómez Rodríguez  
*FEA. Hospital Virgen Macarena. Sevilla*

C. Heredia Carrasco  
*FEA. Hospital Universitario Virgen de las Nieves. Granada*

Á. Hernández Martínez  
*FEA. Hospital Torrecárdenas. Almería.*

C. Lara Romero  
*FEA. Hospital Universitario de Puerto Real. Cádiz*

J. M. Martín Guerrero  
*FEA Hospital Virgen de Valme. Sevilla*

J. G. Martínez Cara  
*FEA. Hospital Universitario Virgen de las Nieves. Granada*

R.V. Olmedo Martín  
*Hospital Regional Carlos Haya. Málaga*

J. J. Puente Gutiérrez  
*FEA Hospital Alto Guadalquivir, Andújar. Jaén*

E. Redondo Cerezo  
*FEA. Hospital Virgen de las Nieves. Granada*

C. Rodríguez Ramos  
*FEA. Hospital Puerta del Mar. Cádiz*

J.M. Rosales Zabal  
*FEA Hospital Costa del Sol. Marbella. Málaga*

Y. Sánchez Torrijos  
*FEA. Hospital Virgen del Rocío. Sevilla*

J. F. Suárez Crespo  
*FEA. Hospital Torrecárdenas. Almería.*

A. Viejo Almanzor  
*FEA. Hospital Universitario Puerta del Mar. Cádiz*

**>> Junta Directiva de la Sociedad Andaluza de Patología Digestiva****PRESIDENTE**

M. Rodríguez Téllez

**VICEPRESIDENTA**

M. Casado Martín

**SECRETARIA**

A. Bejarano García

**TESORERO**

J.J. Puente Gutiérrez

**DIRECTOR REVISTA RAPD ONLINE**

R. Andrade Bellido

**DIRECTOR DE LA PÁGINA WEB**

A. Viejo Almanzor

**PRESIDENTA COMITÉ CIENTÍFICO**

Á. Pérez Aísa

**DIRECTOR GENERAL**

M. Ortega Ortega

**>> Coordinadores de grupos de trabajo****ENFERMEDAD INFLAMATORIA INTESTINAL**

J.M. Vázquez Morón

**HEPATOLOGÍA**

J. M. Rosales Zabal

**CÁNCER COLORRECTAL**

Á. Pizarro Moreno

**TRASTORNOS FUNCIONALES**

B.J. Gómez Rodríguez

**ENDOSCOPIA**

P. Rosón Rodríguez

E. Redondo Cerezo

1. Objetivos y características de la RAPD
2. Contenidos de la RAPD
3. Envío de manuscritos
4. Normas de redacción de los manuscritos

#### A) Normas específicas para la redacción de manuscritos

- Originales
- Revisiones Temáticas
- Documentos de consenso
- Novedades y Puesta al día en Gastroenterología y Hepatología
- Casos Clínicos
- Casos clínicos con vídeo o Videoforum
- Imágenes del mes
- Cartas al Director

#### B) Normas comunes y otros documentos de apoyo

- Unidades, nombres genéricos y abreviaturas
- Referencias bibliográficas
- Figuras, Fotografías, Gráficos, Tablas y Vídeos
- Derechos de autor
- Conflicto de intereses
- Estadísticas
- Otros documentos y normas éticas

#### Descarga de documentación

- Normas para autores de la RAPD Online 2017
- Carta de presentación
- Modelo de transferencia de Derechos de Autor
- Modelo de declaración de conflicto de intereses
- Modelo de permisos para uso de Fotografías

**1. Objetivos y características de la RAPD:** la Revista Andaluza de Patología Digestiva es la publicación oficial de la Sociedad Andaluza de Patología Digestiva (SAPD), que desde 2007 se edita sólo en formato electrónico, bajo la denominación de RAPD Online. Su finalidad es la divulgación de todos los aspectos epidemiológicos, clínicos, básicos y sociológicos de las enfermedades digestivas, a través de las aportaciones enviadas a la revista desde Andalucía y desde toda la Comunidad Científica. La lengua oficial para la edición de esta revista es el español, pero algunas colaboraciones podrán ser eventualmente admitidas en el idioma original del autor en inglés, francés, o italiano. La RAPD Online se publica bimensualmente, estando uno de los números dedicado especialmente a la Reunión Anual de la SAPD y siendo decisión del Comité Editorial reservar uno o más números anuales al desarrollo monográfico de un tema relacionado con la especialidad.

Todas las contribuciones remitidas deberán ser originales y no estar siendo revisadas simultáneamente en otra revista para su publicación. La publicación de abstracts, o posters no se considera publicación duplicada. Los manuscritos serán evaluados por revisores expertos, designados por el comité editorial, antes de ser admitidos para su publicación, en un proceso cuya duración será inferior a 30 días.

**2. Contenidos de la RAPD:** los números regulares de la RAPD Online incluyen secciones definidas como:

- Originales sobre investigación clínica o básica.
- Revisiones temáticas sobre aspectos concretos de la Gastroenterología.
- Documentos de consenso.
- Casos clínicos.
- Casos clínicos con videos o Videoforum.
- Imágenes del mes.
- Novedades y puesta al día en gastroenterología y hepatología
- Cartas al Director.

Otras aportaciones que sean consideradas de interés por el Comité Editorial, relativas a diferentes aspectos de la práctica clínica en el pasado reciente, comentarios biográficos, u otros contenidos de índole cultural, o relacionados con actividades científicas en

cualquier ámbito territorial serán insertadas en la RAPD Online en secciones diseñadas ex profeso.

**3. Envío de manuscritos:** la vía preferencial para el envío de manuscritos es la página web de la SAPD (<https://www.sapd.es>), ingresando en la página de la RAPD Online y pulsando el botón "Enviar un original" situado en la misma página de acceso a la revista. A través de él se accederá al Centro de Manuscritos, desde el que será posible realizar el envío de los manuscritos y toda la documentación requerida. Para el uso de esta herramienta deberán estar previamente registrados, el acceso requiere usuario y contraseña. Si es miembro de la SAPD, podrá usar su usuario habitual, si no lo es, podrá solicitar un usuario para acceso al Centro de Manuscritos a través del formulario existente en la web. Podrán escribir a [sulime@sulime.net](mailto:sulime@sulime.net) o [RAPDonline@sapd.es](mailto:RAPDonline@sapd.es), para la solución de cualquier problema en el envío de los manuscritos.

**4. Normas de redacción de los manuscritos:** los números monográficos, las revisiones temáticas, las puestas al día y los artículos comentados serán encargados por el Consejo Editorial, pero la remisión de alguna de estas colaboraciones a instancias de un autor será considerada por la Dirección de la RAPD Online y evaluada con mucho interés para su inclusión en la revista.

Todos los manuscritos estarán sometidos a normas específicas, en función del tipo de colaboración, y a normas comunes éticas y legales.

#### A) Normas específicas para la redacción de manuscritos

Se refieren a la extensión aconsejada y a la estructura de cada tipo de manuscrito. Como unidad básica de extensión para el texto, en cualquiera de las contribuciones, se considera una página de 30-31 renglones, espaciados 1,5 líneas, con letra de tamaño 12, con 75-80 caracteres sin espacios por renglón y un total de 400-450 palabras por página. Los textos deberán enviarse revisados con el corrector ortográfico y en formato editable en todas sus aplicaciones (texto principal, figuras, leyendas o pies de figuras, tablas, gráficos, dibujos).

**Originales:** los originales pueden tener una extensión de hasta 12 páginas (5.100 palabras), excluyendo las referencias bibliográficas y los pies de figuras y tablas. No se aconseja que las imágenes insertadas excedan el número de 10, incluyendo tablas y figuras. Las ilustraciones en color y los vídeos, no representarán cargo económico para los autores, pero la inserción de vídeos, por razones técnicas, será previamente acordada con el editor. No obstante, el método de edición de la RAPD Online, permite considerar, en casos concretos, admitir manuscritos de mayor extensión, o la inclusión de un número mayor de imágenes siempre que las características del material presentado lo exijan. No es aconsejable un número superior a 9 autores, salvo en los trabajos colaborativos. En estos originales, se relacionarán los nueve primeros participantes en la cabecera del trabajo y el resto de los participantes se relacionarán al final de la primera página del manuscrito.

A través del Centro de Manuscritos, y para el envío de un original, se le requerirá la siguiente información:

#### - Datos generales:

- 1º Título completo del trabajo en español y en inglés
- 2º Apellidos y Nombre de todos los autores.
- 3º Centro(s) de procedencia(s) (departamento, institución, ciudad y país).
- 4º Dirección postal completa del autor responsable, a quien debe dirigirse la correspondencia, incluyendo teléfono, fax y dirección electrónica.
- 5º Declaración sobre la existencia o no de fuente de financiación

para la realización del trabajo, o conflictos de intereses.

**- Cuerpo fundamental del manuscrito, conteniendo:**

1º Resumen estructurado en español (opcional también en inglés) y 3-5 palabras claves. El resumen tendrá una extensión máxima de 250 palabras y debería estar estructurado en:

- a) Introducción y Objetivos
- b) Material y Métodos
- c) Resultados
- d) Conclusiones

2º Listado de abreviaturas utilizadas en el texto.

3º Texto: incluirá los siguientes apartados:

- a) Introducción
- b) Material y Métodos
- c) Resultados
- d) Discusión.
- e) Conclusiones; cada uno de ellos adecuadamente encabezado

4º Bibliografía: según las especificaciones que se establecen en el grupo de normas comunes (Ver normas comunes y otros documentos de apoyo).

5º Agradecimientos.

6º Pies de figuras.

7º Tablas y Figuras de texto.

**Revisiones Temáticas:** los textos sobre Revisiones Temáticas pueden tener una extensión de hasta 15 páginas (6.375 palabras), excluyendo las referencias bibliográficas y los pies de figuras y tablas y los capítulos correspondientes a series de Puestas al día hasta 20 páginas (8.500 palabras). En ambos casos el número de imágenes insertadas no deben exceder las 15, incluyendo tablas y figuras. No obstante, el método de edición de la RAPD Online, permite considerar, en casos concretos, admitir manuscritos de mayor extensión, o la inclusión de un número mayor de imágenes siempre que las características del material presentado lo exijan. Las ilustraciones en color, no representarán cargo económico por parte de los autores. Excepcionalmente se admitirá la inclusión de vídeos. No es aconsejable un número superior a 4 autores por capítulo.

A través del Centro de Manuscritos, y para el envío de Revisiones y Temáticas y Puestas al día, se le requerirá la siguiente información:

**- Datos generales:**

- 1º Título completo del trabajo en español y en inglés).
- 2º Apellidos y Nombre de todos los autores.
- 3º Centro(s) de procedencia(s) (departamento, institución, ciudad y país).
- 4º Dirección postal completa del autor responsable, a quien debe dirigirse la correspondencia, incluyendo teléfono, fax y dirección electrónica.
- 5º Declaración sobre la existencia o no de fuente de financiación para la realización del trabajo, o conflictos de intereses.

**- Cuerpo fundamental del manuscrito, conteniendo:**

- 1º Resumen estructurado en español y en inglés. 3-5 palabras claves. El resumen tendrá una extensión máxima de 350 palabras, en la que se enfatice lo más destacable del manuscrito.
- 2º Texto: Estructurado según el criterio del(os) autor(es), para la mejor comprensión del tema desarrollado.
- 3º Bibliografía: Según las especificaciones que se establecen en el grupo de normas comunes (Ver normas comunes y otros documentos de apoyo).
- 4º Agradecimientos.
- 5º Pies de figuras.
- 6º Tablas y Figuras de texto.

**Documentos de consenso:** los textos sobre Documentos de consenso no tienen limitación de extensión en cuanto a texto o

imágenes y tablas. Excepcionalmente se admitirá la inclusión de vídeos. No es aconsejable un número superior a 10 autores por capítulo.

A través del Centro de Manuscritos, y para el envío de Revisiones y Temáticas y Puestas al día, se le requerirá la siguiente información:

**- Datos generales:**

- 1º Título completo del trabajo en español y en inglés).
- 2º Apellidos y Nombre de todos los autores.
- 3º Centro(s) de procedencia(s) (departamento, institución, ciudad y país).
- 4º Dirección postal completa del autor responsable, a quien debe dirigirse la correspondencia, incluyendo teléfono, fax y dirección electrónica.
- 5º Declaración sobre la existencia o no de fuente de financiación para la realización del trabajo, o conflictos de intereses.

**- Cuerpo fundamental del manuscrito, conteniendo:**

- 1º Resumen estructurado en español y en inglés. 3-5 palabras claves. El resumen tendrá una extensión máxima de 350 palabras, en la que se enfatice lo más destacable del manuscrito.
- 2º Texto: Estructurado según el criterio del(os) autor(es), para la mejor comprensión del tema desarrollado.
- 3º Bibliografía: Según las especificaciones que se establecen en el grupo de normas comunes (Ver normas comunes y otros documentos de apoyo).
- 4º Agradecimientos.
- 5º Pies de figuras.
- 6º Tablas y Figuras de texto.

**Casos Clínicos:** los manuscritos incluidos en esta sección incluirán 1-5 casos clínicos, que por lo infrecuente, lo inusual de su comportamiento clínico, o por aportar alguna novedad diagnóstica, o terapéutica, merezcan ser comunicados.

La extensión de los textos en la sección de Casos Clínicos no debe ser superior a 5 páginas (2.125 palabras), excluyendo las referencias bibliográficas y los pies de figuras y tablas y el número de imágenes insertadas no deben exceder las 5, incluyendo tablas y figuras. No obstante, el método de edición de la RAPD Online, permite considerar, en casos concretos, admitir manuscritos de mayor extensión, o la inclusión de un número mayor de imágenes siempre que las características del material presentado lo exijan. Las ilustraciones en color y los vídeos, no representarán cargo económico para los autores, pero la inserción de vídeos, por razones técnicas, será previamente acordada con el editor. No se admitirán más de 5 autores, excepto en casos concretos y razonados.

A través del Centro de Manuscritos, y para el envío de Casos Clínicos, se le requerirá la siguiente información:

**- Datos generales:**

- 1º Título completo del trabajo en español (opcional también en inglés).
- 2º Apellidos y Nombre de todos los autores.
- 3º Centro(s) de procedencia(s) (departamento, institución, ciudad y país).
- 4º Dirección postal completa del autor responsable, a quien debe dirigirse la correspondencia, incluyendo teléfono, fax y dirección electrónica.

**- Cuerpo fundamental del manuscrito, conteniendo:**

- 1º Resumen estructurado en español y en inglés. 3-5 palabras claves. El resumen tendrá una extensión máxima de 250 palabras.
- 2º Introducción. Para presentar el problema clínico comunicado.
- 3º Descripción del caso clínico.
- 4º Discusión. Para destacar las peculiaridades del caso y las consecuencias del mismo.
- 5º Bibliografía: Según las especificaciones que se establecen en el grupo de normas comunes (Ver normas comunes y otros documentos de apoyo).
- 6º Agradecimientos.
- 7º Pies de figuras.

## 8º Tablas y Figuras de texto.

**Casos Clínicos con Videos o Videoforum:** los manuscritos incluidos en esta sección incluirán 1-5 casos clínicos, que por lo infrecuente, lo inusual de su comportamiento clínico, o por aportar alguna novedad diagnóstica, o terapéutica, merezcan ser comunicados.

La extensión de los textos en la sección de Videoforum no debe ser superior a 5 páginas (2.125 palabras), excluyendo las referencias bibliográficas y los pies de figuras y tablas y el número de imágenes insertadas no deben exceder las 5, incluyendo tablas y figuras. No obstante, el método de edición de la RAPD Online, permite considerar, en casos concretos, admitir manuscritos de mayor extensión, o la inclusión de un número mayor de imágenes siempre que las características del material presentado lo exijan. Las ilustraciones en color y los vídeos, no representarán cargo económico para los autores, pero la inserción de vídeos, por razones técnicas, será previamente acordada con el editor. No se admitirán más de 5 autores, excepto en casos concretos y razonados.

Los vídeos deberán aportarse en formato AVI, MPEG, MP4 O MOV, y a una resolución recomendada de alta calidad (720p o 1080p). No deben contener datos personales de los pacientes. Se recomienda que sean editados para reducir al máximo su edición, que no deber ser superior a 10 minutos. Si el video incorpora sonido, éste debe ser procesado en formato MP3. Si los videos a incluir están en otros formatos, puede contactar con la editorial para verificar su validez. No deben exceder de 2GB.

A través del Centro de Manuscritos, y para el envío de Casos Clínicos - Videoforum, se le requerirá la siguiente información:

### - **Datos generales:**

- 1º Título completo del trabajo en español y en inglés.
- 2º Apellidos y Nombre de todos los autores.
- 3º Centro(s) de procedencia(s) (departamento, institución, ciudad y país).
- 4º Dirección postal completa del autor responsable, a quien debe dirigirse la correspondencia, incluyendo teléfono, fax y dirección electrónica.

### - **Cuerpo fundamental del manuscrito, conteniendo:**

- 1º Resumen estructurado en español y en inglés. 3-5 palabras claves. El resumen tendrá una extensión máxima de 250 palabras.
- 2º Introducción. Para presentar el problema clínico comunicado.
- 3º Descripción del caso clínico.
- 4º Discusión. Para destacar las peculiaridades del caso y las consecuencias del mismo.
- 5º Bibliografía: Según las especificaciones que se establecen en el grupo de normas comunes (Ver normas comunes y otros documentos de apoyo).
- 6º Agradecimientos.
- 7º Pies de figuras.
- 8º Tablas y Figuras de texto.
- 9º Videos.

Enlace vídeos tutoriales: <https://www.sapd.es/videoteca/varios/tutoriales/>

**Imágenes del mes:** los manuscritos incluidos en esta sección pueden adoptar dos formatos, según la preferencia de los autores.

- **Formato A.** Imágenes con valor formativo: Incluirán imágenes de cualquier índole, clínicas, radiológicas, endoscópicas, anatomopatológicas, macro y microscópicas, que contribuyan a la formación de postgrado y que por tanto merezcan mostrarse por su peculiaridad, o por representar un ejemplo característico.

- **Formato B.** Imágenes claves para un diagnóstico: Incluirán imágenes de cualquier índole, clínicas, radiológicas, endoscópicas, anatomopatológicas, macro y microscópicas, junto a una historia clínica resumida, que planteen la posible resolución diagnóstica final. Esta se presentará en un apartado diferente en el mismo número de la revista.

La extensión de los textos en la sección de Imágenes del Mes no debe ser superior a 1 página (425 palabras), en el planteamiento clínico de la imagen presentada y 2 páginas (850 palabras), excluyendo las referencias bibliográficas y los pies de figuras y tablas, en el comentario de la imagen (Formato A) o en la resolución diagnóstica del caso (Formato B). No obstante, el método de edición de la RAPD Online, permite considerar, en casos concretos, admitir manuscritos de mayor extensión, o la inclusión de un número mayor de imágenes siempre que las características del material presentado lo exijan. Las ilustraciones en color y los vídeos, no representarán cargo económico para los autores, pero la inserción de vídeos, por razones técnicas, será previamente acordada con el editor. No se admitirán más de 3 autores, excepto en casos concretos y razonados.

A través del Centro de Manuscritos, y para el envío de una Imagen del Mes, se le requerirá la siguiente información:

### - **Datos generales:**

- 1º Título completo del trabajo en español y en inglés.
- 2º Apellidos y Nombre de todos los autores.
- 3º Centro(s) de procedencia(s) (departamento, institución, ciudad y país).
- 4º Dirección postal completa del autor responsable, a quien debe dirigirse la correspondencia, incluyendo teléfono, fax y dirección electrónica.
- 5º Tipo de formato de Imagen del mes elegido.

### - **Cuerpo fundamental del manuscrito, conteniendo:**

- 1º Resumen estructurado en español y en inglés y 3-5 palabras claves. El resumen tendrá una extensión máxima de 250 palabras.
- 2º Descripción de la imagen.
- 3º Comentarios a la imagen.
- 4º Bibliografía: Según las especificaciones que se establecen en el grupo de normas comunes (Ver normas comunes y otros documentos de apoyo).
- 5º Pies de figuras.

**Novedades y puesta al día en gastroenterología y hepatología:** esta sección estará dedicada al comentario de las novedades científico-médicas que se hayan producido en un periodo reciente en la especialidad de Gastroenterología y Hepatología.

En esta sección se analizará sistemáticamente y de forma periódica todas las facetas de la especialidad.

Los textos sobre "Novedades en Gastroenterología" pueden tener una extensión de hasta 5 páginas (2.125 palabras), excluyendo las referencias bibliográficas y los pies de figuras y tablas añadidas. En ambos casos el número de imágenes insertadas no deben exceder las 5, incluyendo tablas y figuras. No obstante, el método de edición de la RAPD Online, permite considerar, en casos concretos, admitir manuscritos de mayor extensión, o la inclusión de un número mayor de imágenes siempre que las características del material presentado lo exijan. No es aconsejable un número superior a 3 autores por capítulo.

A través del Centro de Manuscritos, se le requerirá la siguiente información:

### - **Datos generales:**

- 1º Nombre del área bibliográfica revisada y periodo analizado.
- 2º Apellidos y Nombre de todos los autores. Se aconseja interponer un guión entre el primero y el segundo apellido.
- 3º Centro(s) de procedencia(s) (departamento, institución, ciudad y país).
- 4º Dirección postal completa del autor responsable, a quien debe dirigirse la correspondencia, incluyendo teléfono, fax y dirección

electrónica.

5º Declaración sobre la existencia o no de fuente de financiación para la realización del trabajo, o conflictos de intereses.

**- Cuerpo fundamental del manuscrito, conteniendo:**

1º Resumen estructurado en español y en inglés. 3-5 palabras claves. El resumen tendrá una extensión máxima de 250 palabras.

2º Descripción del material bibliográfico analizado.

3º Comentarios críticos sobre los resultados contenidos en los trabajos seleccionados.

4º Bibliografía: Según las especificaciones que se establecen en el grupo de normas comunes (Ver normas comunes y otros documentos de apoyo). Si se han elegido dos o más originales para el análisis, es aconsejable dividir la sección, en apartados a criterio de los autores.

5º Pies de figuras.

6º Tablas y Figuras de texto.

**Cartas al Director:** esta sección estará dedicada a los comentarios que se deseen hacer sobre cualquier manuscrito publicado en la RAPD Online. En esta sección se pueden incluir también comentarios de orden más general, estableciendo hipótesis y sugerencias propias de los autores, dentro del ámbito científico de la Gastroenterología. La extensión de los textos en esta sección de Cartas al Director no debe ser superior a 2 páginas (850 palabras), incluyendo las referencias bibliográficas. Se podrán incluir 2 figuras o tablas y el número de autores no debe superar los cuatro.

A través del Centro de Manuscritos, y para el envío de una Carta al Director, se le requerirá la siguiente información:

**- Datos generales:**

1º Título completo del trabajo en español y en inglés.

2º Apellidos y Nombre de todos los autores. Se aconseja interponer un guión entre el primero y el segundo apellido.

3º Centro(s) de procedencia(s) (departamento, institución, ciudad y país).

4º Dirección postal completa del autor responsable, a quien debe dirigirse la correspondencia, incluyendo teléfono, fax y dirección electrónica.

5º Declaración sobre la existencia o no de fuente de financiación para la realización del trabajo, o conflictos de intereses.

**- Cuerpo fundamental del manuscrito, conteniendo:**

1º Texto del manuscrito.

2º Bibliografía: Según las especificaciones que se establecen en el grupo de normas comunes (Ver normas comunes y otros documentos de apoyo).

**B) Normas comunes y otros documentos de apoyo**

Se refiere al conjunto de normas obligatorias, tanto para la uniformidad en la presentación de manuscritos, como para el cumplimiento de las normas legales vigentes. En general el estilo de los manuscritos debe seguir las pautas establecidas en el acuerdo de Vancouver recogido en el Comité Internacional de Editores de Revistas Médicas (<http://www.ICMJE.org>).

**Unidades, nombres genéricos y abreviaturas:**

- **Unidades.** Los parámetros bioquímicos y hematológicos se expresarán en Unidades Internacionales (SI), excepto la hemoglobina que se expresará en g/dL. Las medidas de longitud, altura y peso se expresarán en unidades del Sistema Métrico decimal y las temperaturas en grados centígrados. La presión arterial se medirá en milímetros de mercurio.

Existe un programa de ayuda para la conversión de unidades no internacionales (no-SI), en unidades internacionales (SI) (<http://www.techexpo.com/techdata/techcntr.html>).

- **Nombres genéricos.** Deben utilizarse los nombres genéricos de los medicamentos, los instrumentos y herramientas clínicas y los programas informáticos. Cuando una marca comercial sea sujeto de investigación, se incluirá el nombre comercial y el nombre del fabricante, la ciudad y el país, entre paréntesis, la primera vez que

se mencione el nombre genérico en la sección de Métodos.

- **Abreviaturas.** Las abreviaturas deben evitarse, pero si tiene que ser empleadas, para no repetir nombres técnicos largos, debe aparecer la palabra completa la primera vez en el texto, seguida de la abreviatura entre paréntesis, que ya será empleada en el manuscrito.

**Referencias bibliográficas:** las referencias bibliográficas se presentarán según el orden de aparición en el manuscrito, asignándosele un número correlativo, que aparecerá en el sitio adecuado en el texto, entre paréntesis. Esa numeración se mantendrá y servirá para ordenar la relación de todas las referencias al final del manuscrito, como texto normal y nunca como nota a pie de página. Las comunicaciones personales y los datos no publicados, no se incluirán en el listado final de las referencias bibliográficas, aunque se mencionarán en el sitio adecuado del texto, entre paréntesis, como corresponda, esto es, comunicación personal, o datos no publicados. Cuando la cita bibliográfica incluya más de 6 autores, se citarán los 6 primeros, seguido este último autor de la abreviatura *et al.*

El estilo de las referencias bibliográficas dependerá del tipo y formato de la fuente citada:

- **Artículo de una revista médica:** los nombres de la revistas se abreviarán de acuerdo con el estilo del Index Medicus/Medline (<http://www.ncbi.nlm.nih.gov/journals?itool=sidebar>).

- **Artículo ya publicado en revistas editadas en papel y en Internet:** Se reseñarán los autores (apellido e inicial del nombre, separación por comas entre los autores), el nombre entero del manuscrito, la abreviatura de la revista, el año de publicación y tras un punto y coma el volumen de la revista y tras dos puntos los números completos de la primera y última página del trabajo.

*Kandulsky A, Selgras M, Malfetheriner P. Helicobacter pylori infection: A Clinical Overview. Dig Liver Dis 2008; 40:619-626.*

*Alvarez F, Berg PA, Bianchi FB, Bianchi L, Burroughs AK, Cancado EL, et al. International Autoimmune Hepatitis Group Report: review of criteria for diagnosis of autoimmune hepatitis. J Hepatol 1999; 31:929-938.*

- **Artículo admitido, publicado sólo en Internet, pero aún no incluido en un número regular de la revista:** se reseñarán los autores, el nombre entero del manuscrito, la abreviatura de la revista, el año y el mes desde el que está disponible el artículo en Internet y el DOI. El trabajo original al que se hace referencia, suele detallar cómo citar dicho manuscrito.

*Stamatakis M, Sargedí C, Stefanaki C, Safi oleas C, Matthaopoulou I, Safi oleas M. Anthelmintic treatment: An adjuvant therapeutic strategy against Echinococcus granulosus. Parasitol Int (2009), doi:10.1016/j.parint.2009.01.002*

*Inadomi JM, Somsouk M, Madanick RD, Thomas JP, Shaheen NJ. A cost-utility analysis of ablative therapy for Barrett's esophagus, Gastroenterology (2009), doi: 10.1053/j.gastro.2009.02.062.*

- **Artículo de una revista que se publica sólo en Internet, pero ordenada de modo convencional:** se reseñarán los autores, el nombre entero del manuscrito, la abreviatura de la revista (puede añadirse entre paréntesis on line), el año de publicación y tras un punto y coma el volumen de la revista y tras dos puntos los números completos de la primera y última página del trabajo. Si el trabajo original al que se hace referencia, proporciona el DOI y la dirección de Internet (URL), se pueden añadir al final de la referencia.

*Gurbulak B, Kabul E, Dural C, Citlak G, Yanar H, Gulluoglu M, et al. Heterotopic pancreas as a leading point for small-bowel intussusception in a pregnant woman. JOP (Online) 2007; 8:584-587.*

*Fishman DS, Tarnasky PR, Patel SN, Rajiman I. Management of pancreaticobiliary disease using a new intra-ductal endoscope: The Texas experience. World J Gastroenterol 2009; 15:1353-1358. Available from: URL: <http://www.wjgnet.com/1007-9327/15/1353.asp>. DOI: <http://dx.doi.org/10.3748/wjg.15.1353>*

- **Artículo de una revista que se publica sólo en Internet, pero no está ordenada de modo convencional:** se reseñarán los autores, el

nombre entero del manuscrito, la abreviatura de la revista, el año de publicación y el DOI.

Rossi CP, Hanauer SB, Tomasevic R, Hunter JO, Shafran I, Graffner H. Interferon beta-1a for the maintenance of remission in patients with Crohn's disease: results of a phase II dose-finding study. *BMC Gastroenterology* 2009, 9:22doi:10.1186/1471-230X-9-22.

- **Artículo publicado en resumen (abstract) o en un suplemento de una revista:** se reseñarán los autores (apellido e inicial del nombre, separación por comas entre los autores), el nombre entero del manuscrito, la palabra abstract entre corchetes, la abreviatura de la revista, el año de publicación y tras un punto y coma el volumen de la revista, seguida de la abreviatura Suppl, o Supl, entre paréntesis y tras dos puntos los números completos de la primera y última página del trabajo.

Klin M, Kaplowitz N. Differential susceptibility of hepatocysto TNF-induced apoptosis vs necrosis [Abstract]. *Hepatology* 1998; 28(Suppl):310A.

- **Libros:** se reseñarán los autores del libro (apellido e inicial del nombre, separación por comas entre los autores), el título del libro, la ciudad donde se ha editado, el nombre de la editorial y el año de publicación.

Takada T. *Medical Guideline of Acute Cholangitis and Cholecystitis*. Tokyo: Igaku Tosho Shuppan Co; 2005.

- **Capítulo de un libro:** se reseñarán los autores del capítulo (apellido e inicial del nombre, separación por comas entre los autores), seguidos de In: los nombres de los editores del libro y tras un punto, el nombre del libro. La ciudad donde se ha editado, el nombre de la editorial, el año de publicación y tras dos puntos los números completos de la primera y última página del trabajo.

Siewert JR. Introduction. In: *Giuli R, Siewert JR, Couturier D, Scarpignato C, eds. OESO Barrett's Esophagus. 250 Questions. Paris: Hors Collection, 2003; 1-3.*

- **Información procedente de un documento elaborado en una reunión:** este tipo de referencia debe ser evitado, siempre que sea posible. Pero en caso de tener que ser citado, se reseñará el título del tema tratado, el nombre de la reunión y la ciudad donde se celebró. La entidad que organizaba la reunión, y el año. La dirección electrónica mediante la cual se puede acceder al documento.

U.S. positions on selected issues at the third negotiating session of the Framework Convention on Tobacco Control. Washington, D.C.: Committee on Government Reform, 2002. (Accessed March 4, 2002, at: [http://www.house.gov/reform/min/inves\\_tobacco/index\\_accord.htm](http://www.house.gov/reform/min/inves_tobacco/index_accord.htm).)

**Figuras, tablas y vídeos:** la iconografía, tanto si se trata de fotografías, radiografías, esquemas o gráficos, se referirán bajo el nombre genérico de "Figura". Las referencias a las figuras, tablas y vídeos, deberán ir resaltadas en negrita. Se enumerarán con números arábigos, de acuerdo con su orden de aparición en el texto. Los paneles de dos o más fotografías agrupadas se considerarán una única figura, pudiendo estar referenciadas como "Figuras 1A, 1B, 1C".

- **Fotografías:** las fotografías se enviarán en formato digital TIFF (.TIF), JPEG (.JPG) o BMP, en blanco y negro o color, bien contrastadas, con una resolución adecuada (preferentemente 150-300 puntos por pulgada). En el caso de archivos JPEG deberá usarse la compresión mínima para mantener la máxima calidad, es decir en un tamaño no reducido.

Las imágenes de radiografías, ecografías, TAC y RM, si no pueden obtenerse directamente en formato electrónico, deberán escanearse en escala de grises y guardarse en formato JPG.

Las imágenes de endoscopia y otras técnicas que generen imágenes en color, si no pueden obtenerse directamente en formato electrónico, deberán escanearse a color.

Los detalles especiales se señalarán con flechas, utilizando para éstos y para cualquier otro tipo de símbolos el trazado de máximo contraste respecto a la figura.

Los ficheros de las Figuras estarán identificadas de acuerdo con su orden de aparición en el texto, con el nombre del fichero, su

número y apellidos del primer firmante (Ej.: fig1\_Gómez.jpg) o título del artículo. Cada imagen debe llevar un pie de figura asociado que sirva como descripción. Los pies de figura, se deben entregar en un documento de texto aparte haciendo clara referencia a las figuras a las que se refieren. Las imágenes podrán estar insertadas en los archivos de Word/PowerPoint para facilitar su identificación o asociación a los pies de figura, pero siempre deberán enviarse, además, como imágenes separadas en los formatos mencionados.

Las fotografías de los pacientes deben evitar que estos sean identificables. En el caso de no poderse conseguir, la publicación de la fotografía debe ir acompañada de un permiso escrito (Modelo Formulario permisos Fotografías).

- **Esquemas, dibujos, gráficos y tablas:** los esquemas, dibujos, gráficos y tablas se enviarán en formato digital, como imágenes a alta resolución o de forma preferente, en formato Word/PowerPoint con texto editable. No se admitirán esquemas, dibujos, gráficos o figuras escaneadas de otras publicaciones. Para esquemas, dibujos, gráficos, tablas o cualquier otra figura, deberá utilizarse el color negro para líneas y texto, e incluir un fondo claro, preferiblemente blanco. Si es necesario usar varios colores, se usarán colores fácilmente diferenciables y con alto contraste respecto al fondo. Los gráficos, símbolos y letras, serán de tamaño suficiente para poderse identificar claramente al ser reducidas. Las tablas deberán realizarse con la herramienta -Tabla- (no con el uso de tabuladores y líneas de dibujo o cuadros de texto).

- **Videos:** los videos deberán aportarse en formato AVI o MPEG, procesados con los codec CINEPAC RADIUS o MPEG y a una resolución de 720x576 ó 320x288. Se recomienda que sean editados para reducir al máximo su duración, que no debe ser superior a 2 minutos. Si el video incorpora sonido, éste debe ser procesado en formato MP3. Si los videos a incluir están en otros formatos, puede contactar con la editorial para verificar su validez. Para la inclusión de videos en los artículos, deberá obtener autorización previa del comité editorial.

**Derechos de autor:** los trabajos admitidos para publicación quedan en propiedad de la Sociedad Andaluza de Patología Digestiva y su reproducción total o parcial será convenientemente autorizada. En la Carta de Presentación se debe manifestar la disposición a transferir los derechos de autor a la Sociedad Andaluza de Patología Digestiva. Todos los autores deberán autorizar a través del Centro de Manuscritos la cesión de estos derechos una vez que el artículo haya sido aceptado por la RAPD Online. Como alternativa existe un modelo disponible para su descarga ([Modelo transferencia Derechos de Autor](#)). Esta carta puede enviarse firmando una versión impresa del documento, escaneada y enviada a través de correo electrónico a la RAPD Online. Posteriormente puede enviarse el original firmado por correo terrestre a **Sulime Diseño de Soluciones, Glorieta Fernando Quiñones, s/n. Edificio Centrís. Planta Baja Semisótano, mod. 7A. 41940 Tomares. Sevilla.**

**Conflicto de intereses:** existe conflicto de intereses cuando un autor (o la Institución del autor), revisor, o editor tiene, o la ha tenido en los 3 últimos años, relaciones económicas o personales con otras personas, instituciones, u organizaciones, que puedan influenciar indebidamente su actividad.

Los autores deben declarar la existencia o no de conflictos de intereses en el Centro de Manuscritos durante el proceso de remisión artículos, pero no están obligados a remitir un Formulario de Declaración de Conflictos, cuando se envía el manuscrito. Este se requerirá posteriormente, siempre que sea necesario, cuando el manuscrito sea admitido.

Las Becas y Ayudas con que hayan contado los autores para realizar la investigación se deben especificar, al final del manuscrito en el epígrafe de Agradecimientos.

**Estadísticas:** no es el objetivo de la RAPD Online, una exhaustiva descripción de los métodos estadísticos empleados en la realización

de un estudio de investigación, pero sí precisar algunos requisitos que deben aparecer en los manuscritos como normas de buena práctica. Si los autores lo desean pueden consultar un documento básico sobre esta materia en: Bailar JC III, Mosteller F. Guidelines for statistical reporting in articles for medical journals: amplifications and explanations ([http://www.sapd.es/public/guidelines\\_statistical\\_articles\\_medical\\_journals.pdf](http://www.sapd.es/public/guidelines_statistical_articles_medical_journals.pdf)). Ann Intern Med 1988; 108:266-73.

- Los métodos estadísticos empleados, así como los programas informáticos y el nombre del software usados deben ser claramente expresados en la Sección de Material y Métodos.

- Para expresar la media, la desviación standard y el error standard, se debe utilizar los siguientes formatos: "media (SD)" y "media  $\pm$  SE". Para expresar la mediana, los valores del rango intercuartil (IQR) deben ser usados.

- La P se debe utilizar en mayúsculas, reflejando el valor exacto y no expresiones como menos de 0,05, o menos de 0,0001.

- Siempre que sea posible los hallazgos (medias, proporciones, odds ratio y otros) se deben cuantificar y presentar con indicadores apropiados de error, como los intervalos de confianza.

- Los estudios que arrojen niveles de significación estadística, deben incluir el cálculo del tamaño muestral. Los autores deben reseñar las pérdidas durante la investigación, tales como los abandonos en los ensayos clínicos.

#### Otros documentos y normas éticas:

- **Investigación en seres humanos:** las publicaciones sobre investigación en humanos, deben manifestar en un sitio

destacado del original que: a) se ha obtenido un consentimiento informado escrito de cada paciente, b) El protocolo de estudio esta conforme con las normas éticas de la declaración de Helsinki de 1975 (<https://www.wma.net/es/policias-post/declaracion-de-helsinki-de-la-amm-principios-eticos-para-las-investigaciones-medicas-en-seres-humanos/>) y ha sido aprobado por el comité ético de la institución donde se ha realizado el estudio.

- **Investigación en animales:** los estudios con animales de experimentación, deben manifestar en un sitio destacado del original que estos reciben los cuidados acordes a los criterios señalados en la "Guide for the Care and Use of Laboratory Animals" redactada por la National Academy of Sciences y publicada por el National Institutes of Health (<http://www.nap.edu/readingroom/books/labrats/>).

- **Ensayos clínicos controlados:** la elaboración de ensayos clínicos controlados deberá seguir la normativa CONSORT, disponible en: <http://www.consort-statement.org> y estar registrado antes de comenzar la inclusión de pacientes.

- **Los datos obtenidos mediante microarray:** deben ser enviados a un depósito como Gene Expression Omnibus o ArrayExpress antes de la remisión del manuscrito.

- **Protección de datos:** los datos de carácter personal que se solicitan a los autores van a ser utilizados por la Sociedad Andaluza de Patología Digestiva (SAPD), exclusivamente con la finalidad de gestionar la publicación del artículo enviado por los autores y aceptado en la RAPD Online. Salvo que indique lo contrario, al enviar el artículo los autores autorizan expresamente que sus datos relativos a nombre, apellidos, dirección postal institucional y correo electrónico sean publicados en la RAPD Online, eventualmente en los resúmenes anuales publicados por la SAPD en soporte CD, así como en la página web de la SAPD y en Medline, u otras agencias de búsqueda bibliográfica, a la que Online pueda acceder.



# 52 CONGRESO DE LA SOCIEDAD ANDALUZA DE PATOLOGÍA DIGESTIVA JAÉN 2021

## COMUNICACIONES ORALES SESIÓN I

### CO-01. DETECCIÓN DE LESIONES SERRADAS TRAS LA IMPLANTACIÓN DE PROGRAMA POBLACIONAL DE CRIBADO DE CÁNCER COLORRECTAL

NAVAJAS HERNÁNDEZ P, MUÑOZ GARCÍA-BORRUEL M, JIMÉNEZ GARCÍA VA, CAUNEDO ÁLVAREZ A

SERVICIO APARATO DIGESTIVO. COMPLEJO HOSPITALARIO REGIONAL VIRGEN MACARENA, SEVILLA.

#### Introducción

Los pólipos serrados (PS) son consideradas lesiones precursoras del 15-30% de los cánceres colorrectales (CCR), así como del cáncer de intervalo. Debido a sus características y su localización más frecuente en colon proximal, evaluar su detección permite conocer la calidad de las colonoscopias de cribado.

El objetivo de nuestro estudio fue analizar la incidencia, características, tratamiento endoscópico y seguimiento de los PS diagnosticados en las colonoscopias del programa poblacional de cribado de CCR (PPCCCR) en un hospital de tercer nivel.

#### Material y Métodos

Material y métodos: Estudio observacional retrospectivo unicéntrico que incluye todos los PS identificados tras la implantación del PPCCCR en el área del Hospital Virgen Macarena (Sevilla) desde marzo 2019 a julio 2021. Se recogieron variables demográficas, variables asociadas a la colonoscopia basal y de seguimiento y características de las lesiones encontradas.

#### Resultados

Se identificaron 39 PS en 26 pacientes de un total de 1130 sujetos del PPCCCR a los que se les detectaron más de 2400 pólipos, con edad media de 65±5,26 años, siendo el 77% varones. El 54% (14 pacientes) tenía sobrepeso, el 31% eran fumadores y un 65% consumían alcohol. Todas las colonoscopias cumplieron con los

criterios de calidad establecidos y bajo sedación superficial. La preparación Boston fue adecuada (Boston ≥ 6) en el 84.6%. De las lesiones serradas encontradas, el 92,3% fue subtipo adenoma sésil serrado y el 7,7% adenoma tradicional serrado. El tamaño medio fue de 9,58±5,61 mm, con morfología sésil 0-Is en el 73,1%. El 15,4% albergaban displasia. Se resecaron mediante polipectomía convencional 7 pólipos, 27 mediante REM en bloque y 5 REM fragmentada. No hubo complicaciones asociadas a la resección. En la colonoscopia basal se identificaron además 62 adenomas convencionales (34,6% adenomas avanzados y 54,8% no avanzados) y 22 pólipos hiperplásicos. En el seguimiento endoscópico, no se hallaron lesiones residuales ni recidiva.

#### Conclusiones

La prevalencia estimada de PS en el PPCCCR es de un 1,6%, comparable a la descrita en la literatura (0,5-8,1%). La vía de carcinogénesis de los PS en el desarrollo de CCR sugiere la posibilidad de incluir su detección como criterio de calidad en las colonoscopias de cribado.

### CO-02. ESTUDIO COMPARATIVO DE PACIENTES CON HEMORRAGIA DIGESTIVA ALTA NO VARICOSA NO ULCEROSA FRENTE A ULCEROSA Y RENDIMIENTO DE LAS ESCALAS PRONÓSTICAS

HERRADOR PAREDES M, LÓPEZ TOBARUELA JM, ORTEGA SUAZO EJ, REDONDO CEREZO E, JIMÉNEZ ROSALES R

SERVICIO APARATO DIGESTIVO. COMPLEJO HOSPITALARIO REGIONAL VIRGEN DE LAS NIEVES, GRANADA.

#### Introducción

Nuestro objetivo en este trabajo ha sido comparar la evolución de la hemorragia digestiva alta ulcerosa (HDAU) versus la hemorragia digestiva alta no ulcerosa (HDANU) y evaluar el rendimiento de las escalas de riesgo en la HDANU.

## Material y Métodos

Estudio prospectivo que recoge a pacientes con HDA sometidos a endoscopia del Hospital Universitario Virgen de las Nieves desde 2013 a 2019. Se excluyó la HDA varicosa y se clasificó a los pacientes en HDU (úlceras esofágica, gástrica o duodenal) o HDNU (neoplasia, desgarro de Mallory-Weiss, lesión vascular, erosiones). Se recogieron datos clínicos, analíticos, de procedimientos realizados y de complicaciones intrahospitalarias y tardías (6 meses). Se realizó un análisis estadístico descriptivo e inferencial. Las escalas de riesgo se analizaron utilizando la curva ROC.

## Resultados

Se incluyeron a 340 pacientes en el grupo HDAU y a 235 en el grupo HDANU. Hubo diferencias significativas en edad >65, sexo, ASA, historia de cirrosis hepática, presentación con hematemesis, síncope, niveles de hemoglobina, escala Rockall, necesidad de tratamiento endoscópico, quirúrgico o radiología intervencionista, transfusiones de sangre, estancia en el hospital, mortalidad intrahospitalaria, eventos hemorrágicos tardíos y mortalidad tardía (Tabla 2). En otras variables no hubo diferencias significativas. La escala MAP(ASH) fue mejor en predecir necesidad de intervención y mortalidad hospitalaria comparado con las escalas AIMS65, GB y Rockall (Figuras 1 y 2). A pesar de ser pacientes mayores, con ASA y escala Rockall más alto, los pacientes con HDANU tuvieron mejor pronóstico y resultados que los pacientes con HDAU

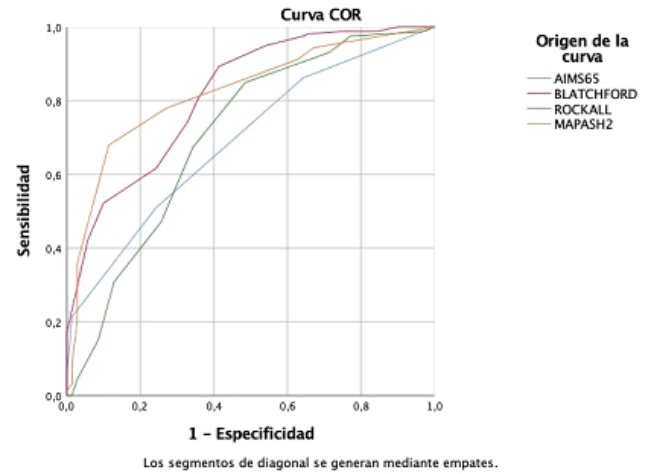


FIGURA 1  
Curva ROC.

Variables de resultado de prueba	Área bajo la curva				
	Área	Desv. Error <sup>a</sup>	Significación asintótica <sup>b</sup>	95% de intervalo de confianza asintótico	
				Limite inferior	Limite superior
AIMS65	,691	,036	,000	,620	,762
BLATCHFORD	,816	,030	,000	,757	,875
ROCKALL	,706	,040	,000	,628	,784
MAPASH2	,823	,029	,000	,766	,880

Las variables de resultado de prueba: AIMS65, BLATCHFORD, ROCKALL, MAPASH2 tienen, como mínimo, un empate entre el grupo de estado real positivo y el grupo de estado real negativo. Las estadísticas podrían estar sesgadas.

- a. Bajo el supuesto no paramétrico
- b. Hipótesis nula: área verdadera = 0.5

FIGURA 2  
Curva ROC.

Risk factor	Value
M: Altered mental status (Glasgow <15)	1
A: ASA score > 2	1
P: Pulse > 100	1
A: Albumin < 2.5	2
S: SBP < 90	2
H: Hemoglobin	2

TABLA 1  
Escala MAP(ASH).

	HDA U	HDA NU	p
Edad >65	52.9%	64.3%	0.007
Género (H)	39.1%	28.5%	0.009
ASA score	2.54	2.59	0.038
Cirrosis	7.1%	13.6%	0.009
Hematemesis	36.8%	50.6%	0.003
Síncope	16%	8,1%	0.006
Hb al ingreso	9.24	9.74	0.031
Rockall score	4.29	4.70	0.037
Terapia endoscópica	37.6%	29.4%	0.04
Necesidad de rx/cx	5.9%	2.6%	0.04
Transfusiones	2.88	2.55	0.043
Estancia hospitalaria	9.20	6.93	0.021
Mortalidad hospitalaria	8.5%	6.4%	0.04
Eventos hemorrágicos diferidos	18,8%	26.4%	0.031
Mortalidad diferida	6.7%	10.6%	0.035

TABLA 2  
Datos con diferencias significativas entre HDAU y HDANU.

## Conclusiones

Los pacientes con HDANU tienen menos necesidad de hemostasia endoscópica, cirugía o radiología intervencionista; sin embargo, tienen una tasa similar de sangrado activo en endoscopia y resangrado. Esto puede ser explicado porque el manejo de úlceras ha sido ampliamente estudiado y aceptado, mientras que el origen NU sigue un curso más benigno y menos agresivo. La escala MAP(ASH) tiene el mejor rendimiento en la predicción de intervención y mortalidad en pacientes con HDNU.

## CO-03. IMPACTO DEL TRATAMIENTO ANTIVIRAL CON TENOFOVIR PARA LA HEPATITIS CRÓNICA B EN LA INCIDENCIA DE INFECCIÓN SARS-COV-2 Y COVID-19. ESTUDIO MULTICÉNTRICO COVHB.

TORRES-DOMÍNGUEZ A<sup>1</sup>, OLALLA-SIERRA J<sup>2</sup>, AMPUERO-HERROJO J<sup>3</sup>, GARCÍA-GARCÍA AM<sup>4</sup>, CASTRO-RODRÍGUEZ J<sup>5</sup>, CORDERO-RUIZ P<sup>6</sup>, SANTAELLA-LEIVA I<sup>7</sup>, ESTÉVEZ-ESCOBAR M<sup>8</sup>, CASADO-MARTÍN M<sup>9</sup>, BLANCO-RODRÍGUEZ MJ<sup>10</sup>, SOUSA-DOMÍNGUEZ FL<sup>11</sup>, LARA-ROMERO C<sup>12</sup>, LÓPEZ-GARRIDO MA<sup>13</sup>, GÓMEZ-PÉREZ A<sup>5</sup>, AMADO-VILLANUEVA PP<sup>9</sup>, TORRES E<sup>14</sup>, RUÍZ-ESCOLANO E<sup>11</sup>, GONZÁLEZ-SÁNCHEZ M<sup>13</sup>, NOGUERAS-LÓPEZ F<sup>13</sup>, GILA-MEDINA A<sup>13</sup>, GONZÁLEZ-BÁRCENAS M<sup>15</sup>, ROMERO-GÓMEZ M<sup>3</sup>, ROSALES-ZÁBAL JM<sup>1</sup>

<sup>1</sup>DEPARTAMENTO APARATO DIGESTIVO. COMPLEJO HOSPITAL COSTA DEL SOL, MARBELLA. <sup>2</sup>DEPARTAMENTO MEDICINA INTERNA. COMPLEJO HOSPITAL COSTA DEL SOL, MARBELLA. <sup>3</sup>DEPARTAMENTO APARATO DIGESTIVO. COMPLEJO HOSPITALARIO REGIONAL VIRGEN DEL ROCÍO, SEVILLA. <sup>4</sup>DEPARTAMENTO APARATO DIGESTIVO. COMPLEJO HOSPITALARIO DE ESPECIALIDADES VIRGEN DE LA VICTORIA, MÁLAGA. <sup>5</sup>DEPARTAMENTO APARATO DIGESTIVO. COMPLEJO HOSPITALARIO REGIONAL REINA SOFÍA, CÓRDOBA. <sup>6</sup>DEPARTAMENTO APARATO DIGESTIVO. COMPLEJO HOSPITALARIO REGIONAL VIRGEN MACARENA, SEVILLA. <sup>7</sup>DEPARTAMENTO APARATO DIGESTIVO. COMPLEJO HOSPITALARIO REGIONAL DE MÁLAGA, MÁLAGA. <sup>8</sup>DEPARTAMENTO APARATO DIGESTIVO. COMPLEJO HOSPITALARIO DE PONIENTE, EJIDO, EL. <sup>9</sup>DEPARTAMENTO APARATO DIGESTIVO. COMPLEJO HOSPITALARIO DE ESPECIALIDADES TORRECÁRDENAS, ALMERÍA. <sup>10</sup>DEPARTAMENTO APARATO DIGESTIVO. HOSPITAL DE ESPECIALIDADES DE JEREZ DE LA FRONTERA, JEREZ DE LA FRONTERA. <sup>11</sup>DEPARTAMENTO APARATO DIGESTIVO. HOSPITAL SAN CECILIO, GRANADA. <sup>12</sup>DEPARTAMENTO APARATO DIGESTIVO. HOSPITAL DE ESPECIALIDADES DE PUERTO REAL, PUERTO REAL. <sup>13</sup>DEPARTAMENTO APARATO DIGESTIVO. COMPLEJO HOSPITALARIO REGIONAL VIRGEN DE LAS NIEVES, GRANADA. <sup>14</sup>DEPARTAMENTO MICROBIOLOGÍA. HOSPITAL DE ESPECIALIDADES DE JEREZ DE LA FRONTERA, JEREZ DE LA FRONTERA. <sup>15</sup>DEPARTAMENTO APARATO DIGESTIVO. HOSPITAL DE VILADECANS, VILADECANS.

## Introducción

Analizar el potencial impacto que el tratamiento antiviral frente al VHB ha podido tener en la incidencia de infección por SARS-CoV-2 y las hospitalizaciones relacionadas con la COVID-19 durante la primera ola de la pandemia en España.

## Material y Métodos

Estudio retrospectivo mediante encuesta en REDCap a hepatólogos de 13 centros hospitalarios españoles. Se incluyeron pacientes con infección crónica VHB (HCB) en tratamiento antiviral, entre el 1 de marzo y el 31 de mayo de 2020 (primera ola en España), analizando el tipo de tratamiento, fase de infección VHB, presencia de infección por SARS-CoV-2 (por PCR o sospecha clínica), hospitalizaciones relacionadas con COVID-19, incluyendo estancias en cuidados intensivos (UCI) y muertes relacionadas. Se comparó la incidencia de eventos COVID con la población general de Andalucía y de España para ese periodo. Se calculó la densidad de incidencia de eventos COVID-19 entre la cohorte en tratamiento con TDF y el resto de la cohorte con otros tratamientos y la razón de tasas.

## Resultados

2360 pacientes con HCB estaban en tratamiento antiviral activo, 1374 (58,2%) con tenofovir (TDF), 946 (40%) entecavir (ETV), 39 (1,65%) otros antivirales y 1 (0,04%) interferón. El 53% de los pacientes (1249) se encontraban en fase 4 (hepatitis crónica HBeAg negativo). 11 pacientes (0,46%) fueron diagnosticados de infección por SARS-CoV-2, de ellos 7 (63,6%) por PCR y 4 (36,4%) por diagnóstico clínico. 5 pacientes (0,21%) precisaron ingreso

hospitalario, de los que 2 (40%) estaban con TDF, 1 (20%) con ETV, y en 2 no se especificaba (40%); ninguno ingresó en UCI. Fallecieron 2 pacientes ingresados (40%), uno en tratamiento con TDF y otro con ETV (Tabla 1). No hubo diferencias significativas entre la proporción de pacientes HCB diagnosticados con COVID respecto a los registros de población general de Andalucía y España, aunque sí en la tasa de ingresos en UCI (Tabla 2). La tasa de incidencia COVID en la cohorte tratada con TDF (2/1374) fue de 0,14 por cada 100 pacientes, y en la cohorte con otros tratamientos (9/986) fue de 0,91 por cada 100 pacientes. Razón de tasas 6,27 (IC95%: 1,29 – 59,6).

Pacientes COVID-19	Diagnóstico	Tratamiento	Fase de HCB	Hospitalizaciones por COVID-19	Éxitos por COVID-19
1	Clinico	ETV	4	No	No
2	Clinico	TDF	4	No	No
3	Clinico	ETV	4	No	No
4	PCR	TDF	4	Si	No
5	Clinico	TDF	4	No	No
6	PCR	ETV	4	Si	Si
7	PCR	TDF	5	Si	Si
8	PCR	No especificado	3	Si	No
9	PCR	No especificado	3	Si	No
10	PCR	ETV	2	No	No
11	PCR	3TC	4	No	No

ETV: entecavir. TDF: tenofovir disoproxil fumarate. 3TC: lamivudine.

TABLA 1

Resumen de pacientes con COVID-19 e infección crónica VHB.

	Total (N)	confirmados por PCR	ingresos hospitalarios	ingresos en UCI	éxitos
Estudio COVHB	2348	7 (0.3%)	5 (0.2%)	0 (0.0%) *	2 (0.08%)
Andalucía	8476718 <sup>†</sup>	12679 (0.15%)	6263 (0.07%)	772 (0.01%) *	1404 (0.02%)
España	47329981 <sup>†</sup>	239638 (0.5%)	123879 (0.26%)	11399 (0.02%) *	27127 (0.06%)

Los datos con (\*) indican una diferencia significativa ( $p < 0,001$ ) en la prueba comparativa entre la población de VHB del estudio COVHB y la población de VHB registrada a nivel regional o nacional.

<sup>†</sup> Número de habitantes en 2020, según datos del Instituto Nacional de Estadística de España (accesible en [https://www.ine.es/prensa/epc\\_2020\\_p.pdf](https://www.ine.es/prensa/epc_2020_p.pdf))

TABLA 2

Datos registrados de COVID-19 (presentados como número de pacientes y porcentaje) para pacientes con HCB en el estudio COVHB, Andalucía y España para el periodo comprendido entre el 1 de marzo de 2020 y el 31 de mayo de 2020.

## Conclusiones

El porcentaje de pacientes con infección crónica VHB en tratamiento antiviral que ha presentado infección por SARS-CoV-2 durante la primera ola española, no difiere de la población general andaluza ni española. Los pacientes con HCB que recibían un tratamiento diferente al TDF, tenían casi 6,3 veces más riesgo de infectarse, por lo que serían necesarios más estudios para confirmar ese efecto.

## CO-04. EFECTIVIDAD, SUPERVIVENCIA Y SEGURIDAD DE LOS AGENTES ANTI-TNF EN COMPARACIÓN CON EL CAMBIO DE DIANA TERAPÉUTICA COMO SEGUNDA LÍNEA TRAS EL FRACASO A UN PRIMER ANTI-TNF EN LA ENFERMEDAD DE CROHN. ESTUDIO CAMBIACROHN.

VÁZQUEZ MORÓN JM<sup>1</sup>, MARTÍN RODRÍGUEZ MDM<sup>2</sup>, OLMEDO MARTÍN R<sup>3</sup>, HERNÁNDEZ MARTÍNEZ A<sup>4</sup>, NÚÑEZ ORTIZ A<sup>5</sup>, RUEDA SÁNCHEZ J<sup>6</sup>, DEL PINO BELLIDO MDP<sup>7</sup>, CABALLERO MATEOS A<sup>8</sup>, IGLESIAS FLORES E<sup>9</sup>, VIEJO ALMANZOR A<sup>10</sup>, RODRÍGUEZ MONCADA R<sup>9</sup>, GOMÉZ DELGADO E<sup>1</sup>, ROSA SÁNCHEZ C<sup>2</sup>, LÁZARO SÁEZ M<sup>4</sup>, LEO CARNERERO E<sup>5</sup>, CASTRO FERNÁNDEZ M<sup>6</sup>, LORENZO GONZÁLEZ L<sup>7</sup>, ARGÜELLES ARIAS F<sup>7</sup>, PALLARÉS MANRIQUE H<sup>1</sup>

<sup>1</sup>SERVICIO APARATO DIGESTIVO. COMPLEJO HOSPITALARIO DE ESPECIALIDADES JUAN RAMÓN JIMÉNEZ, HUELVA. <sup>2</sup>SERVICIO APARATO DIGESTIVO. COMPLEJO HOSPITALARIO REGIONAL VIRGEN DE LAS NIEVES, GRANADA. <sup>3</sup>SERVICIO APARATO DIGESTIVO. COMPLEJO HOSPITALARIO REGIONAL DE MÁLAGA, MÁLAGA. <sup>4</sup>SERVICIO APARATO DIGESTIVO. COMPLEJO HOSPITALARIO DE ESPECIALIDADES TORRECÁRDENAS, ALMERÍA. <sup>5</sup>SERVICIO APARATO DIGESTIVO. COMPLEJO HOSPITALARIO REGIONAL VIRGEN DEL ROCÍO, SEVILLA. <sup>6</sup>SERVICIO APARATO DIGESTIVO. COMPLEJO HOSPITALARIO DE ESPECIALIDADES VIRGEN DE VALME, SEVILLA. <sup>7</sup>SERVICIO APARATO DIGESTIVO. COMPLEJO HOSPITALARIO REGIONAL VIRGEN MACARENA, SEVILLA. <sup>8</sup>SERVICIO APARATO DIGESTIVO. HOSPITAL COMARCAL SANTA ANA DE MOTRIL, MOTRIL. <sup>9</sup>SERVICIO APARATO DIGESTIVO. COMPLEJO HOSPITALARIO REGIONAL REINA SOFÍA, CÓRDOBA. <sup>10</sup>SERVICIO APARATO DIGESTIVO. HOSPITAL PUERTA DEL MAR, CÁDIZ.

### Introducción

Después del fracaso de un primer anti-TNF en la enfermedad de Crohn (EC), un segundo anti-TNF muestra elevadas tasas de fracaso y discontinuación. El objetivo era evaluar la efectividad, durabilidad y seguridad de los agentes anti-TNF en comparación con Ustekinumab y Vedolizumab como tratamiento de segunda línea.

### Material y Métodos

Estudio retrospectivo y multicéntrico que incluyó pacientes con EC activa que habían fallado a un primer anti-TNF e iniciaron un biológico de segunda línea.

### Resultados

Participaron 249 pacientes; Iniciaron segundo anti-TNF 129 pacientes (57 Infliximab y 72 Adalimumab) y otro biológico 120 pacientes (97 Ustekinumab y 23 Vedolizumab). En la semana 14, el 74,7% de los pacientes presentaban respuesta clínica (71,3% segundo anti-TNF vs 78,3% otro biológico,  $p=0,283$ ) y el 45,8% estaban en remisión clínica (46,5% segundo anti-TNF vs 45% otro biológico,  $p=0,824$ ). En la semana 52, el 77,1% de los pacientes presentaban respuesta clínica (65,9% segundo anti-TNF vs 89,2% otro biológico,  $p<0,001$ ) y remisión clínica el 46,6% (39,5% segundo

anti-TNF vs 54,2% otro biológico,  $p = 0,029$ ). En la semana 52, el 22,9% de los pacientes habían suspendido el biológico de segunda línea (34,1% segundo anti-TNF vs 10,8% otro biológico,  $p < 0,05$ ; IFX 26,3%, ADA 40,3%, UST 10,3%, VDZ 13%;  $p < 0,05$ ). El segundo anti-TNF se suspendió en 81/129 pacientes (62,8%) después de una mediana de seguimiento de 21 meses. Mientras que 24/120 pacientes (20%) interrumpieron ustekinumab o vedolizumab después de una mediana de seguimiento de 40 meses ( $p < 0,001$ ). La tasa de suspensión por paciente-año de seguimiento fue del 20,9% para anti-TNF y 6,7% para ustekinumab o vedolizumab. Las tasas de interrupción durante el seguimiento fueron 68,4% IFX, 58,3% ADA, 39,1% VDZ y 15,5% UST ( $p < 0,001$ ). Se notificaron eventos adversos en 31/249 pacientes (12%), 25/31 con anti-TNF y 6/31 con otro biológico (5 vs 0 reacciones infusionales, 5 vs 1 infecciones, 10 vs 2 lesiones cutáneas, 2 vs 1 artralgias y 3 vs 2 otro evento).

### Conclusiones

En nuestra práctica clínica, el inicio de un segundo biológico muestra efectividad a corto plazo independientemente del fármaco utilizado. A medio plazo el cambio a un mecanismo de acción diferente (ustekinumab o vedolizumab) induce mayores tasas de respuesta y remisión clínica. A largo plazo un anti-TNF de segunda línea se asoció con menor supervivencia en comparación con el cambio a una diana terapéutica diferente. Se observaron tasas más bajas de suspensión con el cambio a otra diana, especialmente con ustekinumab, con un mejor perfil de seguridad.

## CO-05. ¿ES POSIBLE IDENTIFICAR LA ESTEATOHEPATITIS NO ALCOHÓLICA Y EL GRADO DE FIBROSIS ASOCIADO MEDIANTE MÉTODOS NO INVASIVOS EN PACIENTES CON MAFLD?

LÓPEZ GONZÁLEZ J, CASADO MARTÍN M, CAMPOS SERRANO N, JORDÁN MADRID T, VEGA SÁENZ JL

UGC APARATO DIGESTIVO. COMPLEJO HOSPITALARIO DE ESPECIALIDADES TORRECÁRDENAS, ALMERÍA.

### Introducción

Analizar la presencia de esteatohepatitis no alcohólica (EHNA) y EHNA con fibrosis avanzada (FA), en pacientes con enfermedad del hígado graso asociada al metabolismo (MAFLD) y rigidez hepática (RH) elevada, así como identificar los posibles factores asociados a la existencia de FA.

### Material y Métodos

Estudio prospectivo, incluye la totalidad de pacientes con diagnóstico clínico y ecográfico de MAFLD atendidos en nuestra consulta desde enero de 2019, con RH mayor de 8 kPa mediante elastografía transicional (ET). Una vez identificados los pacientes procedimos a evaluar la presencia de EHNA y el grado de fibrosis mediante biopsia hepática.

Hemos registrado variables epidemiológicas, clínicas, analíticas, elastográficas e histológicas.

Hemos definido fibrosis avanzada (FA) como la presencia de fibrosis grado 3 o 4, y Fibrosis leve (FL) como la presencia de Fibrosis grado 1, 2 o ausencia en el análisis histológico.

## Resultados

El estudio incluyó 40 pacientes, cuyas características se describe en la **tabla 1**.

VARIABLES		RESULTADO N=40
EDAD		59.78 ± 8.5
SEXO (%)	HOMBRE	20 (50%)
	MUJER	20 (50%)
HTA (%)		30 (75%)
DISLIPEMIA (%)		25 (62.5%)
DIABETES (%)		27 (67.5%)
OBESIDAD (%)		40 (100%)
GOT		47.4 ± 28.2 U/L
GPT		56.1 ± 33.5 U/L
GGT		115.6 ± 88 U/L
HB GLICOSILADA		6.5 ± 1.27 %
COLESTEROL		202 ± 33.4 MG/DL
TRIGLICERIDOS		190.4 ± 95 MG/DL
FIBROSIS AVANZADA (%)		14 (35%)
RIGIDEZ HEPÁTICA (KPA)		12.1 ± 5.8 KPA
CAP (N=23)		334.4 ± 32.4
FIB-4 (%)	<1.33	13 (32.5%)
	1.33-2.66	22 (55%)
	>2.66	5 (12.5%)
FIB-4		1.8 ± 1.04
APRI (%)	<0.5	18 (45%)
	0.5-1.5	19 (47.5%)
	>1.5	3 (7.5%)
APRI		0.66 ± 0.49

TABLA 1

Características principales de los pacientes incluidos en el estudio.

El estudio histológico demostró EHNA en 36 pacientes (90%), 14 pacientes tenían FA (35%), y dos un grado de fibrosis F4.

Los pacientes con EHNA y FA, presentaban cifras de GGT significativamente más altas (161,86 ± 115 vs 90,6 ± 56, p=0,04) que los pacientes con FL. La RH fue significativamente mayor en los pacientes con EHNA y FA que en los pacientes con FL (15,9 ± 8,6 vs 10 ± 1,48, p=0,02). Un 42% de los pacientes con FL mostró un

APRI > 1.5. Por otra parte, un 50% de los pacientes con FA tenían un APRI > 0.5 y, de ellos, la mitad mayor de 1,5 (p=0,026). Todos los pacientes con APRI > 1 y RH > 12,1 kPa presentaban FA, y tan solo un 29% de los pacientes que no cumplían ambos criterios la presentaban (p=0,037). Por otra parte, todos los pacientes con APRI > 1,5 y GGT > 115,6 U/L presentaban FA, frente a un 29% de los pacientes que no cumplían ambos criterios analíticos (p=0,037).

## Conclusiones

El tratamiento con ustekinumab en pacientes que han fracasado a otras terapias biológicas es útil y seguro para inducir respuesta clínica e incluso remisión en más del 50% de los pacientes con respuesta mantenida a largo plazo.

## SESIÓN II

### CO-06. COLANGIOSCOPIA ENDOSCÓPICA: EXPERIENCIA EN NUESTRO CENTRO.

MARTINEZ BURGOS M, ANGULO MCGRATH I, MARIN GARCIA D, VAZQUEZ PEDREÑO L, JIMENEZ PEREZ M

UGC APARATO DIGESTIVO. COMPLEJO HOSPITALARIO REGIONAL DE MÁLAGA, MÁLAGA.

#### Introducción

Describir nuestra experiencia en la técnica de SPYGLAS.

#### Material y Métodos

Estudio unicéntrico, retrospectivo, observacional, que incluyó los pacientes a los que se les realizó una colangiografía endoscópica (Spyglas) en nuestro centro entre los años 2019 y 2021. Se recogió el sexo y la edad de los pacientes, la indicación (diagnóstica o terapéutica), la duración del procedimiento y la aparición de complicaciones o eventos posteriores.

#### Resultados

Se reclutaron un total de 8 pacientes. 7 (87.5%) varones y 1 (12,5%) mujer. La edad media de los pacientes fue 63 (IQR 54-72). En 3 pacientes la indicación fue la de coledocolitiasis > 20 mm no extraíble por técnicas habituales, exploraciones en las cuales se realizó esfinteroplastia previa y terapéutica con autolith, siendo la duración media del procedimiento de 75 min. En 3 pacientes la indicación fue diagnóstica, por sospecha de patología tumoral no confirmable por otras técnicas (imagen, biopsias y citología). En 2 pacientes la indicación fue diagnóstica por sospecha de estenosis de anastomosis biliar (pacientes trasplantados hepáticos). En los procedimientos diagnósticos el tiempo medio de procedimiento fue de 52 minutos. No se detectaron efectos adversos relacionados con el procedimiento. De los pacientes incluidos, solo 1 ha requerido nuevo ingreso hospitalario por clínica similar.

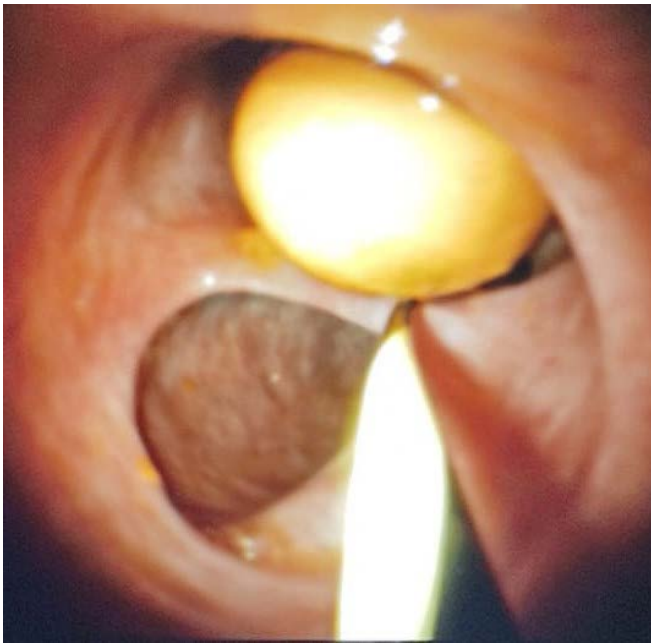


FIGURA 1  
Imagen de litiasis biliar en colangioscopia.

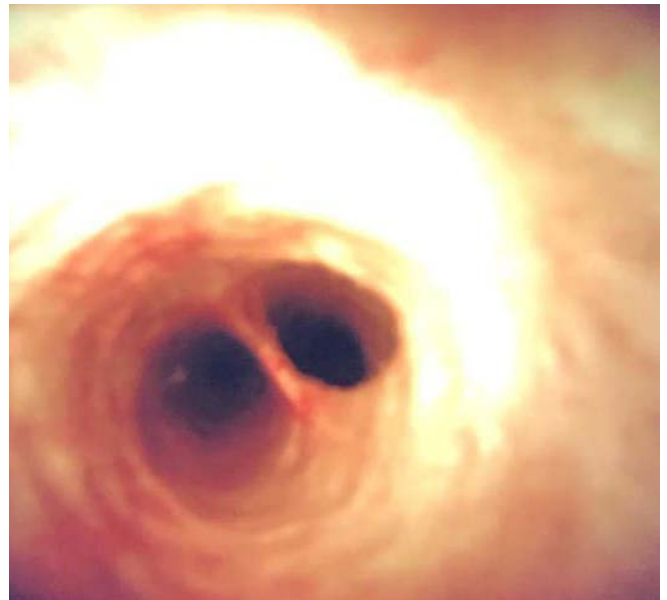


FIGURA 3  
Via biliar en colangioscopia.

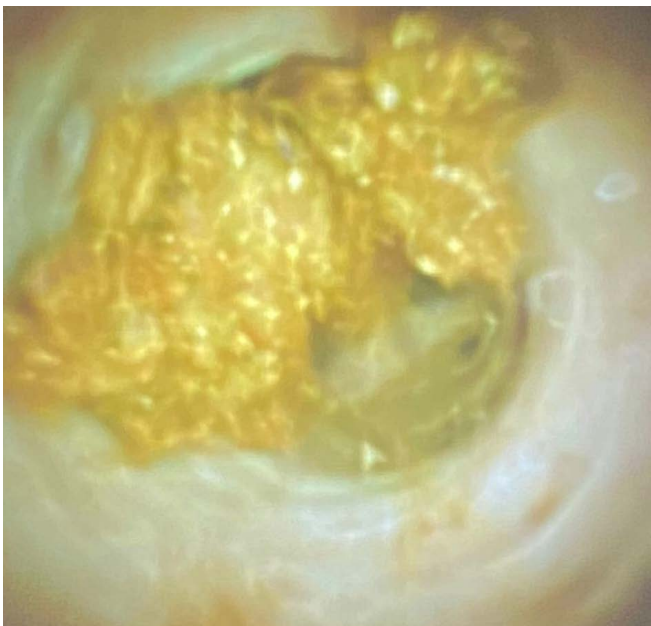


FIGURA 2  
Barro biliar en colangioscopia.

## Conclusiones

La colangiografía mediante técnica de spyglas representa una opción segura tanto en indicación diagnóstica como terapéutica. El tiempo empleado para la realización de esta técnica es algo superior al habitualmente empleado en las exploraciones habituales de endoscopia avanzada. La rentabilidad de ésta técnica es alta ya que evita nuevos ingresos tanto por nueva clínica obstructiva como para completar estudio etiológico.

## CO-07. CARACTERIZACIÓN DE CÉLULAS TUMORALES CIRCULANTES (CTCS) MEDIANTE LA EXPRESIÓN DE ASGR1 COMO FACTOR PRONÓSTICO EN EL CARCINOMA HEPATOCELULAR.

ROA COLOMO A<sup>1</sup>, MOLINA VALLEJO P<sup>2</sup>, LÓPEZ GARRIDO M<sup>3</sup>, SALMERÓN ESCOBAR J<sup>1</sup>, LORENTE JA<sup>2</sup>, SERRANO MJ<sup>2</sup>, GARRIDO NAVAS MC<sup>2</sup>

<sup>1</sup>UGC APARATO DIGESTIVO. HOSPITAL SAN CECILIO, GRANADA.

<sup>2</sup>GRUPO INVESTIGACIÓN. HOSPITAL SAN CECILIO, GRANADA.

<sup>3</sup>SERVICIO APARATO DIGESTIVO. COMPLEJO HOSPITALARIO REGIONAL VIRGEN DE LAS NIEVES, GRANADA.

## Introducción

El diagnóstico de hepatocarcinoma en pacientes con cirrosis hepática se basa en pruebas de imagen, lo que implica una escasez de muestras tisulares para la caracterización molecular del tumor. Con el desarrollo de la biopsia líquida, es posible el aislamiento de células tumorales circulantes (CTCs) para estudiar factores pronósticos y dianas terapéuticas. El objetivo de este estudio es caracterizar CTCs usando el receptor 1 de la asialoglicoproteína (ASGR1) como potencial marcador pronóstico en combinación con las características clínico-patológicas de una cohorte de pacientes.

## Material y Métodos

Se trata de un estudio observacional prospectivo en el que se tomaron muestras de sangre periférica en el momento del diagnóstico a 113 pacientes, de los cuales 71(63%) tenían hepatocarcinoma en distintos estadios y 42(37%) cirrosis hepática. Se tomó una segunda muestra a 36(51%) de los pacientes con hepatocarcinoma al mes de iniciar el tratamiento. Se aislaron las CTCs mediante técnicas de selección positiva inmunomagnética

basada en citoqueratina (CK) usando el protocolo establecido por nuestro laboratorio. Las CTCs se caracterizaron fenotípicamente usando inmunocitoquímica para CK y ASGR1 y se cuantificaron y caracterizaron usando un microscopio confocal. Además, se realizó immunoFISH para el miR-122-5p en algunas CTCs para validar su origen hepático.

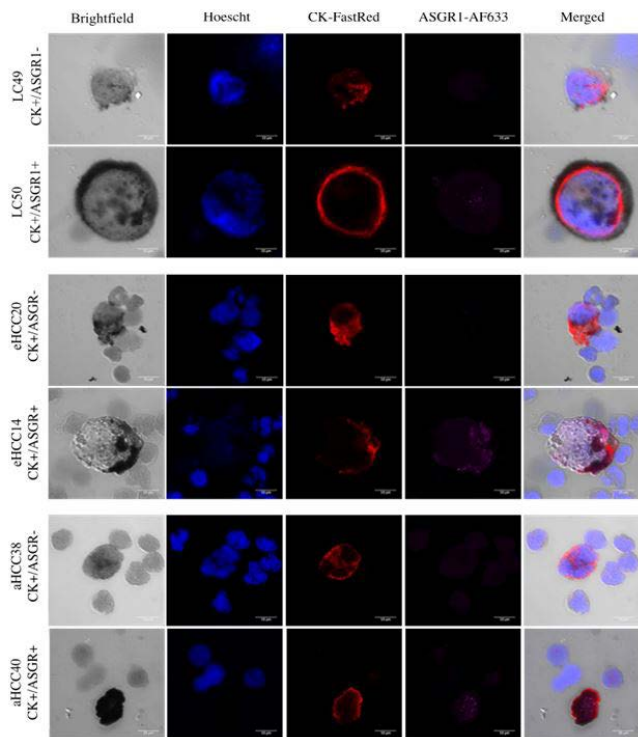


FIGURA 1

Heterogeneidad de las CTCs respecto a la expresión de CK y ASGR1. La parte superior muestra dos pacientes con LC (Liver Cirrhosis - cirrosis hepática); la parte central muestra dos eHCC (early HCC - CHC precoz) y las dos de abajo muestran aHCC (advanced HCC - CHC avanzado).

## Resultados

Se detectaron CTCs en 79 pacientes (70%) al momento del diagnóstico, siendo significativamente ( $p=0.023$ ) más frecuentes en pacientes con CHC (55/71; 77,5%) que en cirróticos (24/42; 57,1%). En particular, los pacientes con CHC en estadios más tempranos tenían 13,5 veces mayor riesgo de tener CTCs que los pacientes con cirrosis ( $p=0,015$ ). Se observó heterogeneidad inter- e intra-individual en cuanto a la expresión de ASGR1. Se demostró que la presencia de CTCs y la ausencia de expresión de ASGR1 en el momento del diagnóstico son factores de riesgo de desarrollar CHC, aumentándolo unas 2,6 veces en ambos casos y por el contrario, la presencia de ASGR1 en pacientes cirróticos disminuyó el riesgo de desarrollar CHC en 7,5 veces ( $p=0,036$ ). La ausencia de ASGR1 en el seguimiento se correlacionó con la diferencia entre estadios tempranos y avanzados de CHC ( $p=0,02$ ). Finalmente, se identificó el miR-122-5p en CTCs de dichos pacientes confirmando su origen hepático.

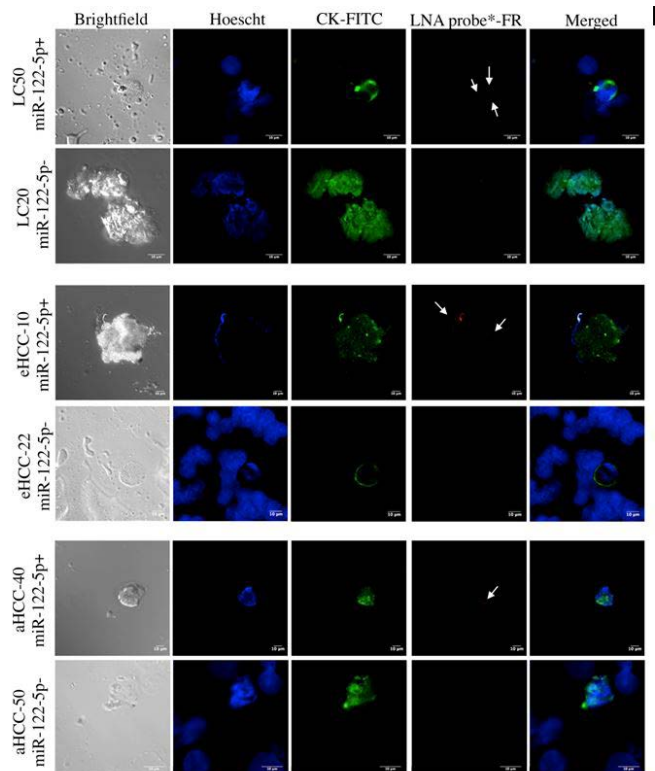


FIGURA 2

Imágenes de microscopía confocal de immunoFISH. La CK se muestra en verde (FITC) y la sonda miR122-5p se muestra en rojo. Para cada grupo de pacientes, se muestra una señal de miR-122-5p positiva (que coincide con la tinción ASGR1 positiva) y una señal de miR-122-5p negativa (ASGR1 negativa).

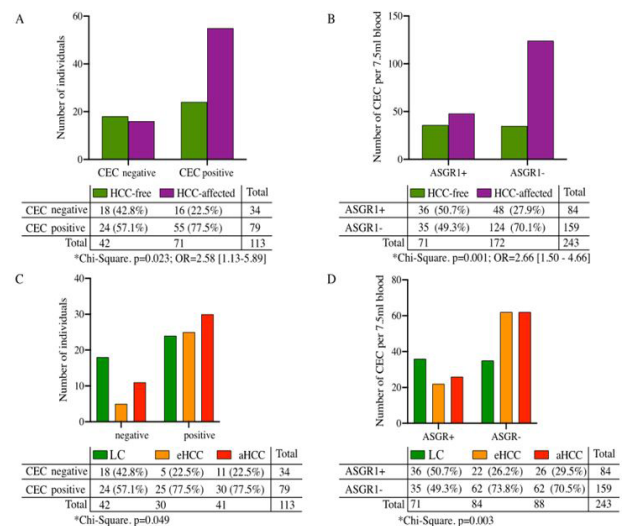


FIGURA 3

(A) muestra presencia / ausencia de CTCs. (B) muestra el número de CTCs que expresan o no, ASGR1. (C) y (D) muestran la misma información que en A y B, respectivamente, pero dividiendo a los individuos con CHC en estadio temprano (early HCC - eHCC) o avanzado (advanced HCC - aHCC).

## Conclusiones

La caracterización de CTCs usando ASGR1 es un potencial marcador pronóstico en pacientes cirróticos ya que puede identificar aquellos con un mayor riesgo de desarrollar hepatocarcinoma. Esto permitiría seleccionar pacientes que requieran un seguimiento más estrecho y realizar tratamientos con intención curativa a un mayor número de pacientes al diagnosticarse en estadios más tempranos.

## CO-08. EFECTIVIDAD Y SEGURIDAD DE USTEKINUMAB EN ENFERMEDAD DE CROHN: RESULTADOS A CORTO Y LARGO PLAZO DE UNA COHORTE MULTIRREFRACTARIA.

ZAMORA OLAYA JM, APARICIO SERRANO A, GÓMEZ PÉREZ A, ORTIZ CHIMBO DS, RODRÍGUEZ TIRADO MI, SOTO ESCRIBANO P, MARÍN PEDROSA S, IGLESIAS FLORES E, BENÍTEZ JM

SERVICIO APARATO DIGESTIVO. COMPLEJO HOSPITALARIO REGIONAL REINA SOFÍA, CÓRDOBA.

## Introducción

Evaluar efectividad y seguridad de ustekinumab en enfermedad de Crohn (EC) en una cohorte de vida real.

## Material y Métodos

Estudio observacional, retrospectivo y unicéntrico de pacientes con EC tratados con ustekinumab desde junio de 2017, con al menos un período de tratamiento de 16 semanas. Identificación de pacientes con ENEIDA. Se recogieron variables demográficas, relacionadas con EC y variables de resultado. Se analizó la respuesta y remisión clínica (evaluada mediante valoración clínica del médico y/o índice de Harvey-Bradshaw (HBI)) y respuesta biológica (proteína C reactiva y calprotectina fecal), en las semanas 16, 26, 52 y al final de seguimiento. Se realizaron curvas de supervivencia Kaplan-Meier para analizar durabilidad del fármaco y análisis multivariante para identificar factores predictores de respuesta. Se evaluaron eventos adversos relacionados con el tratamiento.

## Resultados

Incluidos 64 pacientes, edad media 49 años (35-60), 56,2% hombres y duración de la EC de 15,5 años (8-22). 53% localización ileocólica y 59% patrón estenosante y/o penetrante. 40% enfermedad perianal, 35% tabaquismo activo y 33% presentaban manifestaciones extraintestinales. 92,2% presentaron fallo previo a biológicos (44% fallo a 1 y 48,5% fallo a 2), 9,4% fallo a vedolizumab y 57,8% precisaron cirugía previa por EII. El 40,6% iniciaron ustekinumab para tratamiento de recurrencia postquirúrgica. 87,5% presentaban actividad clínica basal (60% actividad moderada-grave). Las tasas de remisión clínica, respuesta clínica y no respuesta fueron, respectivamente: 40,7%, 47,5% y 12% en semana 16; 56,8%, 32,8% y 10,3% en semana 26; 60%, 30% y 10% en semana 52. Al final del seguimiento más de 2/3 de los pacientes (76,3%) presentaron respuesta o remisión clínica (Figura 1). Se objetivó reducción significativa del HBI, HBI basal de 7 (5-10), en semana 16: HBI 4 (2-6) y que se mantiene en meses 6 y 12 (Figura 2). Asimismo, se objetivó

respuesta biológica con reducción estadísticamente significativa de PCR (basal de 26,7 mg/dl) en los diferentes momentos de evaluación (Figura 3). 74,9% de los pacientes continuaron con el fármaco tres años tras su inicio (Figura 4). En el análisis multivariante, el único factor independiente asociado con no respuesta fue el empleo previo con vedolizumab (OR: 0,055 IC95%: 0,005-0,551, p=0,001).

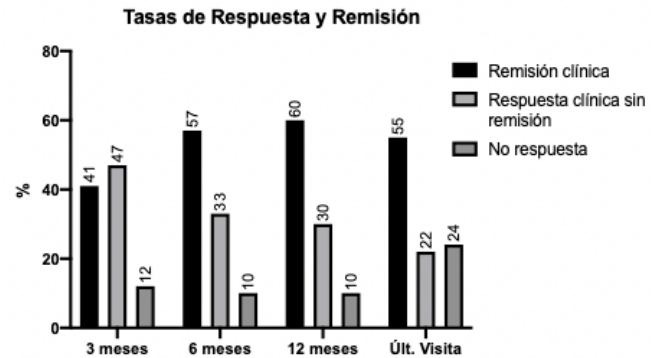


FIGURA 1

Tasas de remisión clínica, respuesta clínica y no respuesta.

## Respuesta clínica - Harvey-Bradshaw Index Score

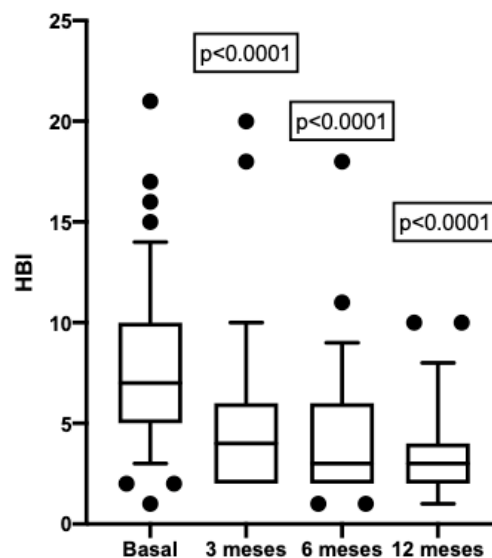


FIGURA 2

Evolución del HBI en semanas 12, 26 y 52.

Buen perfil de seguridad, sólo 2 pacientes (3,1%) precisaron suspensión del fármaco por efectos adversos (artralgias y neoplasia vesical).

## Conclusiones

Ustekinumab es efectivo y seguro en una cohorte refractaria de vida real, con una persistencia del fármaco del 75% a los 3 años. El empleo previo de vedolizumab está asociado con la ausencia de respuesta.

### Respuesta bioquímica - PCR

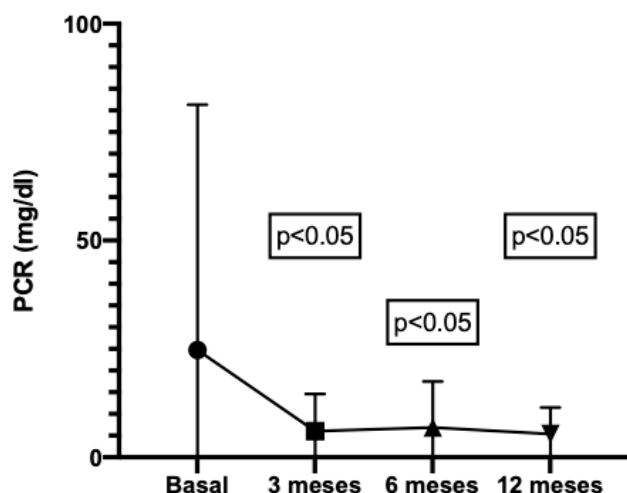


FIGURA 3

Evolución de PCR en semanas 12, 26 y 52.

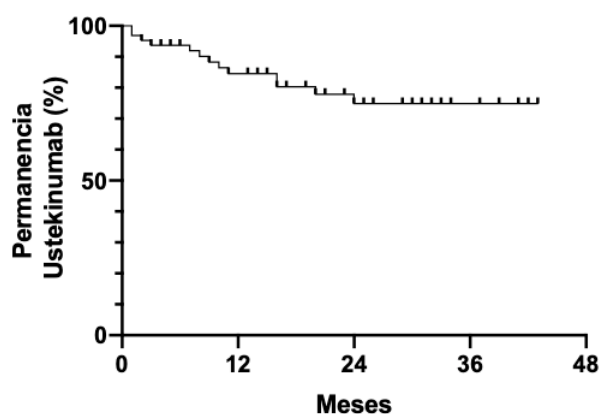


FIGURA 4

Durabilidad de ustekinumab a lo largo del seguimiento.

### CO-09. PRÓTESIS METÁLICAS AUTOEXPANDIBLES COMO TRATAMIENTO DE DEHISCENCIA DE ANASTOMOSIS ESOFÁGICA. EXPERIENCIA EN NUESTRO CENTRO.

MARTÍNEZ BURGOS M, MORALES BERMÚDEZ AI, ANGULO MCGRATH I, VÁZQUEZ PEDREÑO L, JIMÉNEZ PÉREZ M

UGC APARATO DIGESTIVO. COMPLEJO HOSPITALARIO REGIONAL DE MÁLAGA, MÁLAGA.

### Introducción

Analizar la experiencia de nuestro centro en el uso de prótesis esofágicas metálicas para el manejo de las dehiscencias de sutura como complicación tras cirugía oncológica.

### Material y Métodos

Estudio descriptivo, retrospectivo y unicéntrico que incluye pacientes diagnosticados de fístula o dehiscencia de anastomosis esofágica tratados mediante prótesis esofágica entre los años 2015 y 2021.

Las prótesis esofágicas utilizadas fueron: SX-ELLA (totalmente recubierta) en dehiscencias de anastomosis esofagogástricas y Wallflex (parcialmente recubierta) en anastomosis esofagoyeyunales.

Consideramos éxito técnico como la correcta colocación de la prótesis con visualización de cierre de fuga anastomótica tras liberación de la prótesis durante la endoscopia, y éxito clínico la resolución de la dehiscencia tras la retirada de la prótesis a las 8 semanas de su posicionamiento.

Las variables analizadas fueron: localización del tumor, técnica quirúrgica, porcentaje de pérdida de continuidad de la anastomosis, porcentaje de migración, éxito técnico, éxito clínico y necesidad de dos o más prótesis para conseguir el éxito clínico.

### Resultados

La muestra recogida fue de 19 pacientes: 95% varones y 5% mujeres.

En cuanto a la localización de los tumores intervenidos, el 5,3% se encontraron en esófago medio, el 31,6% en esófago distal, el 47,4% en unión esofagogástrica y el 15,8% fueron de localización gástrica. Las técnicas quirúrgicas empleadas fueron gastrectomía (52%),

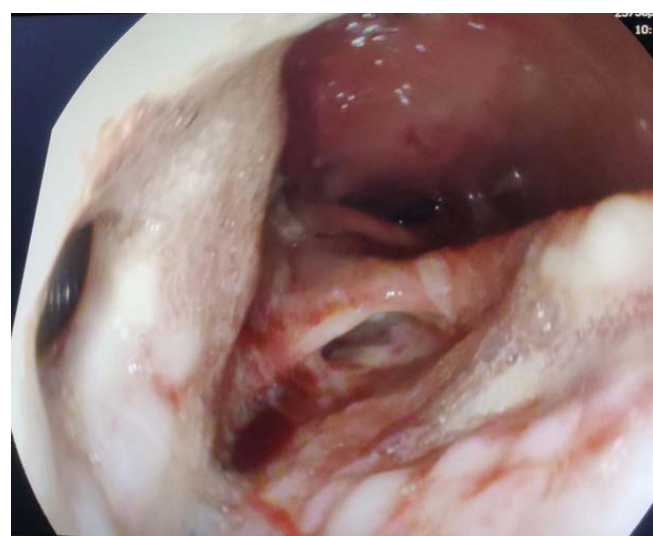


FIGURA 1

Características basales de pacientes que presentaron sangrado pos-LE.

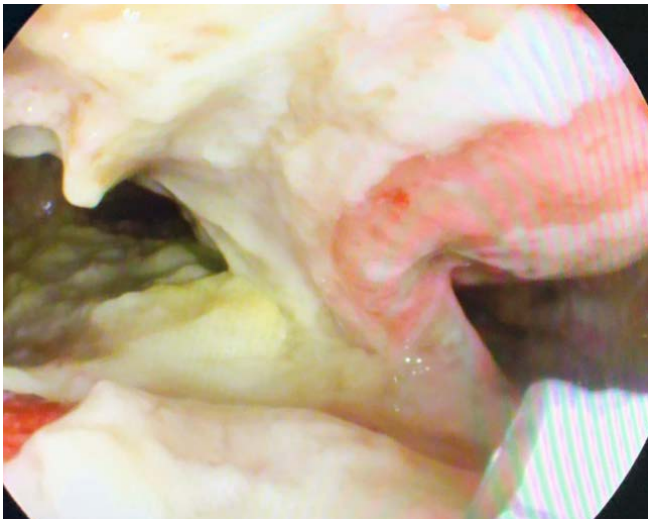


FIGURA 2

Imagen endoscópica de dehiscencia de sutura a nivel esofágico.

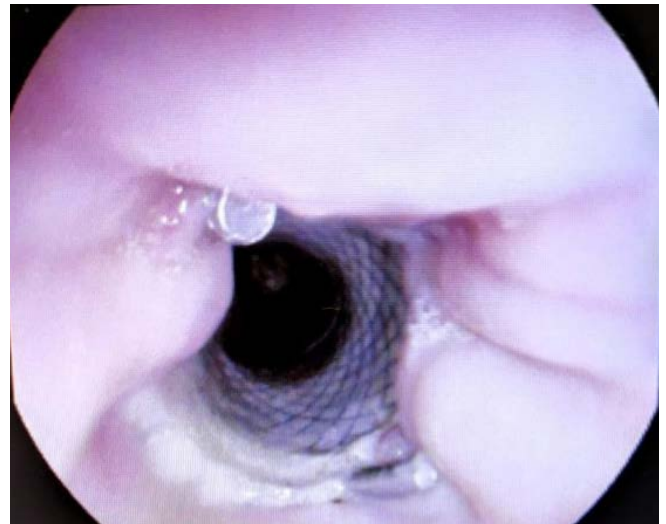


FIGURA 4

Imagen endoscópica de prótesis esofágica metálica con visualización de clip a nivel proximal.

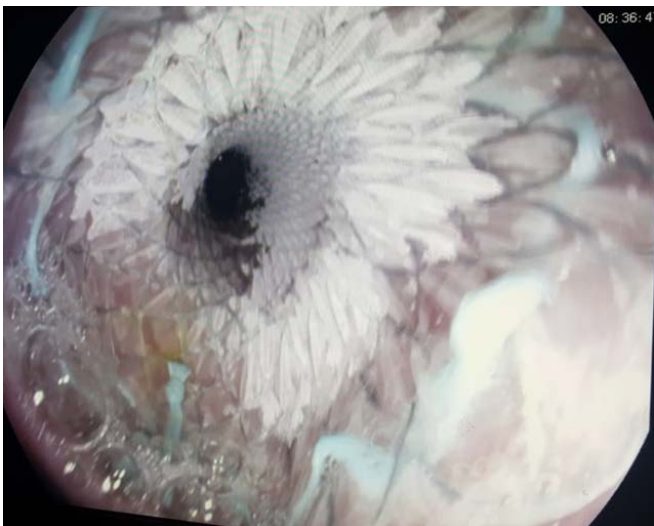

FIGURA 3

Imagen endoscópica de prótesis esofágica metálica correctamente posicionada.

esofagectomía por doble vía (Ivor Lewis) (31,6%) y esofagectomía por triple vía (McKeown) (15,8%).

Todas las dehiscencias se identificaron en la primera semana tras la cirugía. De los 19 pacientes estudiados, 9 de ellos presentaron dehiscencia a nivel esofagagástrico (47,4%) y 10 dehiscencia esofagoyeyunal (52,6%). Un 55% de las dehiscencias presentaban solución de continuidad  $\leq 25\%$ , un 35%  $\leq 50\%$ , un 5%  $\leq 75\%$  y otro 5%  $\leq 100\%$  de la circunferencia esofágica.

El éxito técnico fue del 95%: solo en 1 paciente la fístula no fue abordable por la prótesis. Únicamente se describe migración de prótesis en un 5% (n=1), que se resolvió mediante reposicionamiento de la misma. El éxito clínico a las 8 semanas fue del 84% (Tabla 1).

La tasa de mortalidad en el postoperatorio inmediato (30 días posteriores a la intervención quirúrgica) fue de 3/19 (15%). En los pacientes que sobrevivieron al postoperatorio, la supervivencia al año de la colocación de la prótesis fue del 84%. Un 15% de los pacientes fallecieron tras el primer año de la cirugía como consecuencia de progresión tumoral.

Variable (n=19)	N (%)
Sexo (hombre)	18 (95%)
Localización de la neoplasia intervenida	
- Esófago medio	1 (5,3%)
- Esófago distal	6 (31,6%)
- Unión esofagagástrica	9 (47,4%)
- Estómago	3 (15,8%)
Técnicas quirúrgicas utilizadas	
- Gastrectomía	10 (52%)
- Esofagectomía por doble vía (Ivor-Lewis)	6 (31,6%)
- Esofagectomía por triple vía (McKeon)	3 (15,8%)
Localización de la dehiscencia	
- Esofagagástrica	9 (47,4%)
- Esofagoyeyunal	10 (52,6%)
Pérdida de continuidad de la anastomosis (%)	
- $\leq 25\%$	10 (55%)
- $\leq 50\%$	7 (35%)
- $\leq 75\%$	1 (5%)
- $\leq 100\%$	1 (5%)
Migración de la prótesis	1 (5%)
Éxito técnico	19 (100%)
Éxito clínico (8 semanas)	15 (79%)

TABLA 1

Características basales de los pacientes. Descripción de migración, éxito técnico y éxito clínico.

## Conclusiones

El tratamiento endoscópico con prótesis esofágicas autoexpandibles ha demostrado ser una técnica con alta tasa de éxito en el tratamiento de fístulas y dehiscencias anastomóticas tras cirugía, con bajo índice de complicaciones asociado en nuestra serie. En nuestro medio, forman parte del arsenal terapéutico habitual para el manejo de dehiscencias.

### CO-10. ESTUDIO EN PRÁCTICA CLÍNICA REAL SOBRE LA EFICACIA DE TOFACITINIB EN COLITIS ULCEROSA A LARGO PLAZO POR EL GRUPO ANDALUZ DE ENFERMEDAD INFLAMATORIA INTESTINAL (GATEII)

LÁZARO SÁEZ M<sup>1</sup>, VÁZQUEZ MORÓN JM<sup>2</sup>, OLMEDO MARTÍN R<sup>3</sup>, MARTÍN RODRÍGUEZ MDM<sup>4</sup>, ARGÜELLES ARIAS F<sup>5</sup>, NAVAJAS HERNÁNDEZ P<sup>5</sup>, NUÑEZ ORTIZ A<sup>6</sup>, NUÑEZ ORTIZ A<sup>6</sup>, FERNÁNDEZ CANO MC<sup>4</sup>, GALLARDO SÁNCHEZ F<sup>7</sup>, MARÍN PEDROSA S<sup>8</sup>, GONZÁLEZ GARCÍA J<sup>9</sup>, HERNÁNDEZ MARTÍNEZ A<sup>1</sup>

<sup>1</sup>UGC APARATO DIGESTIVO. COMPLEJO HOSPITALARIO DE ESPECIALIDADES TORRECÁRDENAS, ALMERÍA. <sup>2</sup>SERVICIO APARATO DIGESTIVO. COMPLEJO HOSPITALARIO DE ESPECIALIDADES JUAN RAMÓN JIMÉNEZ, HUELVA. <sup>3</sup>SERVICIO APARATO DIGESTIVO. COMPLEJO HOSPITALARIO REGIONAL DE MÁLAGA, MÁLAGA. <sup>4</sup>SERVICIO APARATO DIGESTIVO. COMPLEJO HOSPITALARIO REGIONAL VIRGEN DE LAS NIEVES, GRANADA. <sup>5</sup>SERVICIO APARATO DIGESTIVO. COMPLEJO HOSPITALARIO REGIONAL VIRGEN MACARENA, SEVILLA. <sup>6</sup>SERVICIO APARATO DIGESTIVO. COMPLEJO HOSPITALARIO REGIONAL VIRGEN DEL ROCÍO, SEVILLA. <sup>7</sup>SERVICIO APARATO DIGESTIVO. COMPLEJO HOSPITALARIO DE PONIENTE, EJIDO, EL. <sup>8</sup>SERVICIO APARATO DIGESTIVO. COMPLEJO HOSPITALARIO REGIONAL REINA SOFÍA, CÓRDOBA. <sup>9</sup>SERVICIO APARATO DIGESTIVO. HOSPITAL COMARCAL LA INMACULADA, HUÉRCAL-OVERA.

## Introducción

Tofacitinib es un inhibidor de las Jak quinasas aprobado para el tratamiento de la colitis ulcerosa (CU) moderada-grave. En el presente estudio pretendemos evaluar su eficacia en un escenario de vida real a largo plazo, supervivencia del tratamiento, necesidad de intensificación y seguridad.

## Material y Métodos

Estudio retrospectivo, observacional, analítico y multicéntrico en el que han participado 9 hospitales de nuestra Comunidad Autónoma, en el que hemos analizado la eficacia del tratamiento con tofacitinib en la CU a largo plazo (semanas 18 y 24), así como aspectos de supervivencia y seguridad del tratamiento.

La actividad clínica se valoró de acuerdo al índice parcial de Mayo, definiendo la remisión clínica con índice parcial de Mayo era  $\leq 2$  puntos, y la respuesta cuando existía un descenso de al menos 3 puntos respecto a la basal (incluye los pacientes en remisión). En caso contrario se consideraron sin respuesta.

## Resultados

Un total de 40 pacientes que respondieron al tratamiento de inducción, 52,5% de los cuales estaban en remisión clínica, continuaron tratamiento de mantenimiento durante un mínimo de 6 meses, con un seguimiento medio de 14 meses (rango: 6-28). La dosis empleada fue inicialmente de 5 mg/12 h en el 77,5% (31/40) y de 10 mg /12 h en el 22,5% restante (9/40).

Las tasas de remisión y respuesta clínica fueron respectivamente 47,5% (19/40) y 90% (36/40) a los 6 meses; 50% (11/22) y 81,8% (18/22) a los 12 meses; 55,6% (10/18) y 77,8% (14/18) a los 18 meses; y 53,8% (7/13) y 61,5% (8/13) a los 24 meses (Figura 1). Un 35% (14/40) presentó reactivación de la enfermedad a lo largo del seguimiento. Se intensificó el tratamiento con aumento a dosis de 10 mg/12 h en 12 pacientes (30%), recuperando la respuesta en 9 de ellos (75%). El tratamiento se suspendió en 5 pacientes (12,5%) por pérdida de respuesta, en 2 de los cuales no se realizó intensificación. La media de supervivencia del tratamiento fue de 18 meses (rango: 16-22 meses), con una supervivencia del tratamiento del 65% al año y del 53% a los 28 meses (Figura 2). Un total de 23 tratamientos fueron suspendidos a lo largo del seguimiento, la mayor parte de ellos durante el periodo de inducción (18) y sólo 5 en el periodo de seguimiento. Se comunicaron efectos adversos atribuibles a tofacitinib en 19 pacientes (25,7%). Los más frecuentes fueron la hiperlipemia (7/19) y las infecciones (7/19), 3 de éstas reactivación de herpes zoster. 4 pacientes presentaron cefalea atribuible al fármaco y sólo hubo un caso de trombosis venosa profunda (TVP).

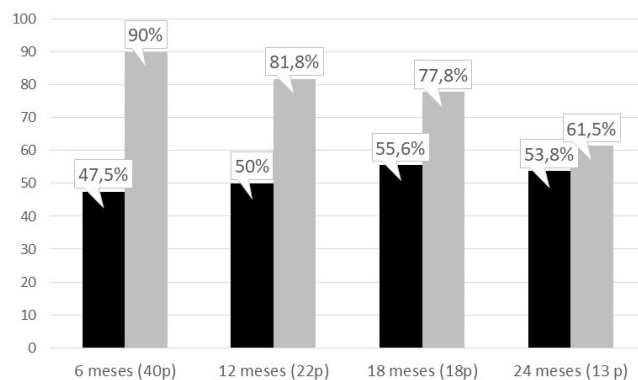


FIGURA 1  
Resultados de remisión a largo plazo

## Conclusiones

Tofacitinib ha mostrado un perfil de seguridad aceptable así como eficacia en el mantenimiento de la respuesta a largo plazo para colitis ulcerosa en un alto porcentaje de pacientes refractarios a múltiples tratamientos, aunque para ello una proporción considerable precisan aumento de dosis.

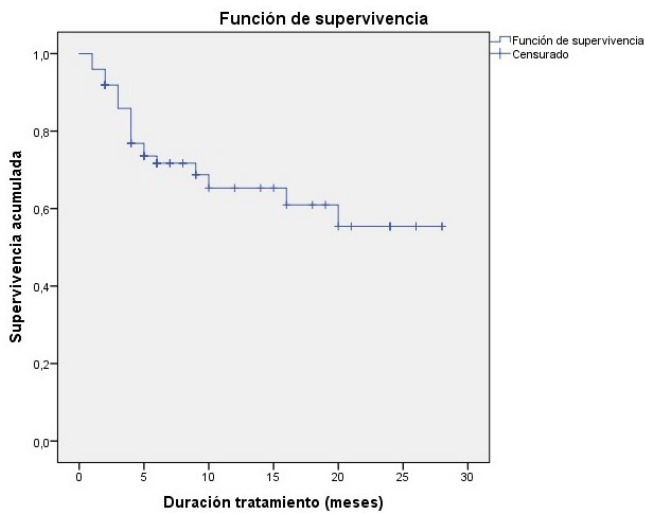


FIGURA 2  
Duración del tratamiento

### SESIÓN III

#### CO-11. MONITORIZACIÓN DE LA ADHERENCIA A LA DIETA SIN GLUTEN MEDIANTE LA DETERMINACIÓN DE PÉPTIDOS INMUNOGÉNICOS DEL GLUTEN (GIP) EN ORINA: CONCORDANCIA CON LA LESIÓN MUCOSA DUODENAL EN LOS PACIENTES CON ENFERMEDAD CELIACA.

GARZON BENAVIDES M<sup>1</sup>, RUIZ CARNICER A<sup>2</sup>, GARCIA FERNANDEZ F<sup>1</sup>, BOZADA GARCÍA JM<sup>1</sup>, ARGÜELLES ARIAS F<sup>3</sup>, ROMERO GOMEZ M<sup>1</sup>, SOUSA MARTIN C<sup>4</sup>, PIZARRO MORENO A<sup>1</sup>

<sup>1</sup>DEPARTAMENTO APARATO DIGESTIVO. COMPLEJO HOSPITALARIO REGIONAL VIRGEN DEL ROCÍO, SEVILLA.

<sup>2</sup>DEPARTAMENTO MICROBIOLOGÍA Y PARASITOLOGÍA. FACULTAD DE FARMACIA DE LA UNIVERSIDAD DE SEVILLA, SEVILLA.

<sup>3</sup>DEPARTAMENTO APARATO DIGESTIVO. COMPLEJO HOSPITALARIO REGIONAL VIRGEN MACARENA, SEVILLA.

<sup>4</sup>LABORATORIO MICROBIOLOGÍA Y PARASITOLOGÍA. FACULTAD DE FARMACIA DE LA UNIVERSIDAD DE SEVILLA, SEVILLA.

#### Introducción

Analizar la efectividad de la determinación de GIP en orina para monitorizar la adherencia a la DSG de los pacientes celíacos y demostrar su concordancia con el grado de lesión histológica.

#### Material y Métodos

Estudio prospectivo cuasiexperimental de evaluación de efectividad de una prueba diagnóstica. Se incluyeron celíacos mayores de 14 años a DSG durante al menos 24 meses de los Hospitales Virgen del Rocío y Macarena. Se recogieron datos clínicos, serológicos, de adherencia a la dieta según cuestionario validado CDAT y

determinación de GIP en orina (primera orina de la mañana de sábado, domingo y día de la visita) a la inclusión, 3, 6 y 12 meses. Se realizó biopsia duodenal a la inclusión y a los 12 meses. La determinación de GIP se realizó con Glutentox sticks (Biomedal®, Sevilla, España).

#### Resultados

Desde noviembre 2016 hasta enero 2020 se incluyeron 94 pacientes, mediana de edad 36,5 años (RIC: 20,7-48,2). 64,9% mujeres. A la inclusión el 25,8% (24/93) eran Marsh II-III, 24,5% estaban sintomáticos, 9,6% (9/94) con serología positiva y sólo 2,2% (2/89) no adherentes según cuestionario CDAT. El 52,1% (49/94) eran GIP+. Al final del seguimiento el 12,7% (8/63) eran Marsh II-III, el 27,4% mantenían síntomas, 8,2% serología positiva, 5,3% no adherentes según cuestionario CDAT. Se detectó GIP en orina en el 30,2% (19/63) (Figura 1). No hubo variación en las determinaciones de serología independientemente de la evolución histológica. Hubo mayor porcentaje de pacientes con GIP + en los que persistían con lesión histológica, sin variaciones significativas a lo largo del seguimiento, a diferencia de los pacientes con estabilidad Marsh 0-I (Figura 2). En los pacientes con Marsh II-III a los 12 meses, el porcentaje de detección de GIP en orina fue 37,5% (RIC:20,4%-61,3%), significativamente superior a los pacientes

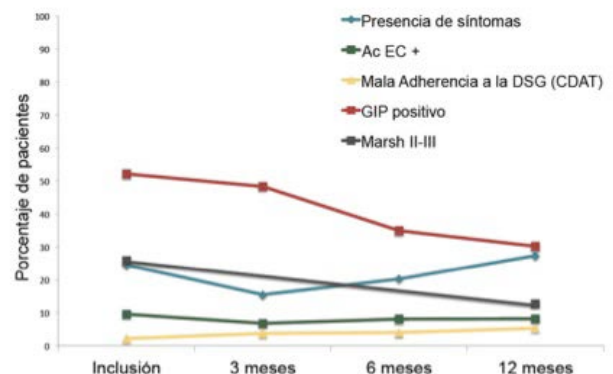
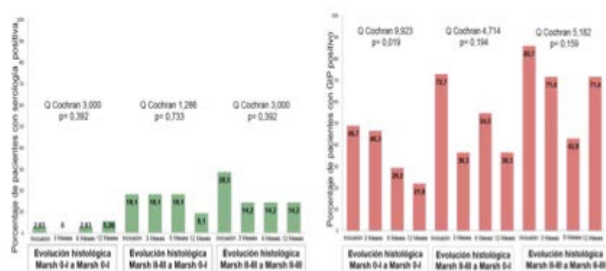


FIGURA 1  
Porcentaje de pacientes celiacos a DSG durante al menos 24 meses con persistencia de síntomas, presencia de anticuerpos de EC, detección de GIP en orina, mala adherencia por cuestionario CDAT y lesión histológica avanzada (Marsh II-III) en el momento de la inclusión y en la revisión a 3, 6 y 12 meses.

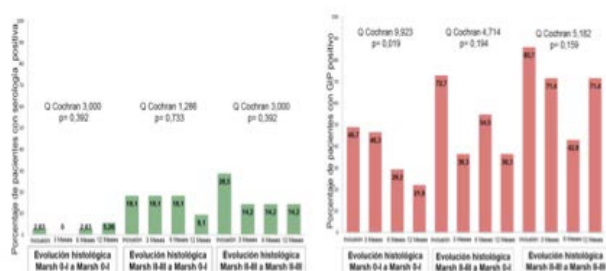
Marsh 0-I, 16,6% (RIC:0%-25%) ( $p < 0,05$ ) (Figura 3). Se comparó cada una de las herramientas de monitorización de adherencia a la DSG con la lesión histológica a los 12 meses. La sensibilidad de la determinación de GIP fue significativamente superior a la serología (75 vs. 25;  $p < 0,05$ ). El VPN de la determinación de GIP fue 95,5, superior al resto de herramientas (Tabla 1).

CONCORDANCIA ENTRE LA SEROLOGÍA Y LA DETERMINACIÓN DE GIP CON LA EVOLUCIÓN HISTOLÓGICA



**FIGURA 2**  
 Porcentaje de pacientes celíacos a DSG durante al menos 24 meses con anticuerpos de EC + y GIP + en cada una de las visitas según evolución histológica desde la inclusión a la revisión de los 12 meses: estabilidad y ausencia de lesión histológica, mejoría histológica o persistencia de atrofia.

CONCORDANCIA ENTRE LA SEROLOGÍA Y LA DETERMINACIÓN DE GIP CON LA EVOLUCIÓN HISTOLÓGICA



**FIGURA 3**  
 Concordancia entre el porcentaje de detección de GIP en orina (total de orinas con GIP positivo/total de determinaciones de orina por paciente en todas las visitas), y el grado de lesión histológica a los 12 meses de seguimiento.

Método control DSG	Sensibilidad % (IC 95%)	Especificidad % (IC 95%)	VPP % (IC 95%)	VPN % (IC95%)	RPP (IC 95%)	RPN (IC 95%)
GIP	75 (40,9-92,9)	76,4 (63,7-85,6)	31,6 (15,4-54)	95,5 (84,9-98,7)	3,17 (1,71-5,90)	0,33 (0,1-1,12)
Ac EC	25 (7,1-59,1)	94,3 (84,6-98,1)	40 (11,8-76,9)	89,3 (78,5-95)	4,42 (0,87-22,49)	0,8 (0,5-1,25)
CLINICA	57,1 (25-84,2)	76,4 (63,7-85,6)	16,7 (9,6-47,3)	93,3 (82,1-97,7)	2,46 (1,15-5,47)	0,56 (0,23-1,37)
CDAT	ND	97,6	ND	85,1	ND	ND

**TABLA 1**  
 Concordancia entre el porcentaje de detección de GIP en orina (total de orinas con GIP positivo/total de determinaciones de orina por paciente en todas las visitas), y el grado de lesión histológica a los 12 meses de seguimiento.

Conclusiones

La ecoendoscopia±PAAF es una técnica segura y presenta un rendimiento diagnóstico adecuado en lesiones LSE de pequeño tamaño, sin embargo el bajo tamaño muestral limita los resultados.

CO-12. RELEVANCIA CLÍNICA DE LA OBSTRUCCIÓN AL FLUJO DE SALIDA DE LA UNIÓN ESOFAGO GÁSTRICA

LIBRERO JIMÉNEZ M, FERNÁNDEZ CANO MC, ROSA SÁNCHEZ C, RODRÍGUEZ SICILIA MJ, REDONDO CEREZO E

SERVICIO APARATO DIGESTIVO. COMPLEJO HOSPITALARIO REGIONAL VIRGEN DE LAS NIEVES, GRANADA.

Introducción

Con el objetivo de minimizar tratamientos innecesarios y optimizar los resultados, la última Clasificación Chicago v 4.0 recomienda incluir bajo el diagnóstico definitivo de EGJOO (Obstrucción al Flujo de Salida de la Unión Esofagogástrica) exclusivamente a aquellos pacientes que tienen síntomas clínicamente relevantes (incluyendo disfagia y dolor torácico no cardiaco) junto al diagnóstico manométrico de EGJOO y un esofagograma baritado (o un FLIP) alterado. Por ello con este estudio nuestro objetivo fue correlacionar en una muestra de pacientes de nuestro centro la presencia de síntomas compatibles con el diagnóstico manométrico de EGJOO.

Material y Métodos

Presentamos un estudio observacional prospectivo de todos los pacientes a los que se le realizó manometría de alta resolución (MAR) en el Hospital Virgen de las Nieves desde su implantación (Octubre 2018 a Febrero 2021). Se reclutó de manera consecutiva un total de 540 pacientes, de los cuales únicamente 147 cumplieron los criterios de diagnóstico manométrico de EGJOO, 43 hombres y 104 mujeres, con una edad media de 54 ± DS 14.7 años. Se comparó entre ambos grupos (presencia vs ausencia de EGJOO manométrico) la presencia de los síntomas considerados significativos (disfagia y dolor torácico), elaborando para ello tablas de contingencia y llevándose a cabo el test de contraste de hipótesis mediante Chi cuadrado.

Resultados

De los 147 pacientes que cumplían los criterios diagnósticos manométricos para EGJOO, 25 tenían además clínica de disfagia y tan solo 4 tenían clínica de dolor torácico. Por lo tanto, del total de nuestra muestra (N = 540), únicamente cumplieron tanto criterios manométricos como clínicos un total de 29 pacientes.

Conclusiones

El análisis de nuestra población pone de manifiesto el valor fundamental que han añadido los nuevos criterios diagnósticos de EGJOO en la Clasificación Chicago v 4.0, en la medida en que permiten identificar de forma más precisa aquellos pacientes en los

que el diagnóstico manométrico de EGJOO tiene una significación clínica y, por lo tanto, podrían beneficiarse de medidas terapéuticas específicas. La principal limitación de nuestro estudio es que no se llevó a cabo un esofagograma baritado a todos los pacientes, por lo que la nueva definición incluida en dicha clasificación no estaría al completo en nuestra muestra.

### CO-13. EXPERIENCIA EN LA PROFILAXIS DE RECURRENCIA POSTQUIRÚRGICA EN ENFERMEDAD DE CROHN CON USTEKINUMAB

CALVO BERNAL MDM<sup>1</sup>, LÁZARO SÁEZ M<sup>1</sup>, TENDERO PEINADO C<sup>2</sup>, MARTÍN RODRÍGUEZ MDM<sup>2</sup>, VIDAL VILCHEZ B<sup>3</sup>, HERNÁNDEZ MARTÍNEZ A<sup>1</sup>

<sup>1</sup>UGC APARATO DIGESTIVO. COMPLEJO HOSPITALARIO DE ESPECIALIDADES TORRECÁRDENAS, ALMERÍA. <sup>2</sup>UGC APARATO DIGESTIVO. COMPLEJO HOSPITALARIO REGIONAL VIRGEN DE LAS NIEVES, GRANADA. <sup>3</sup>UGC APARATO DIGESTIVO. HOSPITAL SAN CECILIO, GRANADA.

#### Introducción

La recurrencia postquirúrgica (RPQ) es un hecho en la historia natural de los pacientes intervenidos por enfermedad de Crohn (EC). Al primer año de la cirugía la probabilidad de recurrencia es alrededor del 20%, mientras que al quinto año ésta aumenta hasta el 40%. Por ello, es fundamental instaurar un tratamiento profiláctico que retrase su aparición.

Este estudio analiza la eficacia del ustekinumab como profilaxis para la RPQ en la EC.

#### Material y Métodos

Estudio observacional retrospectivo en el que incluimos 24 pacientes, 9 del Hospital Torrecárdenas (Almería), 14 de Virgen de las Nieves (Granada) y 1 de Clínico San Cecilio (Granada), con EC intervenidos de forma curativa en los últimos 4 años que han recibido profilaxis de la RPQ con ustekinumab. Se registraron variables epidemiológicas, clínicas, farmacológicas, analíticas y dependientes de la cirugía.

#### Resultados

La edad media fue 43 años, siendo el 67% mujeres, con una media de 14 años de evolución de la enfermedad. El 42% asociaban manifestaciones extraintestinales y el 33% enfermedad perianal. El 42% presentaba un patrón ileal y estenosante y el 46%, ileocólica y fistulizante. La mayor parte (63%) solo se habían intervenido en una ocasión y la vía más frecuente fue por laparotomía.

Ninguno de los pacientes era naïve a biológicos. 17 (71%) había recibido previamente azatioprina, 13 (54%) infliximab, 24 (100%) adalimumab, 13 (54%) 2 antiTNF, 17 (71%) 1 o más antiTNF con azatioprina, 2 (8%) antiTNF con vedolizumab, 2 (8%) vedolizumab.

El 75% recibió dosis de inducción con ustekinumab para la profilaxis. La periodicidad de administración del tratamiento con ustekinumab

Características de los pacientes en tratamiento profiláctico para la recurrencia con ustekinumab		
	Pacientes incluidos (n=24)	Pacientes que presentaron recurrencia (n=9)
Edad media	43	44
Sexo (Mujer/varón)	16/8	7/2
Fumador	3	2
Manifestaciones extraintestinales	8	4
Enfermedad perianal	8	2
Tiempo de enfermedad (años)	14	14
Patrón predominante	Estenosante/fistulizante	Estenosante
Localización predominante	Ileal/ileocólica	Ileal
2 o más cirugías previas	9	4
Abordaje por laparotomía	20	8
Ileostomía	4	1
Resección intestinal <50cm	19	5
Necesidad de reintervención por complicaciones	3	1
Inducción con ustekinumab para la profilaxis	18	6
Posología de ustekinumab más frecuente	Cada 8 semanas	Cada 8 semanas
Tratamiento previo con infliximab	13	4
Tratamiento previo con adalimumab	24	9
Tratamiento previo con 2 anti-TNF	13	4
Tratamiento previo con anti-TNF y azatioprina	17	6
Tratamiento previo con vedolizumab	2	
Tratamiento previo con azatioprina	17	6
Tiempo medio en tratamiento para la profilaxis (meses)	23	26

TABLA 1

Características descriptivas de los pacientes en tratamiento profiláctico con ustekinumab en comparación con aquellos que presentaron recurrencia postquirúrgica.

Pacientes con recurrencia	Recurrencia endoscópica (Índice de Rutgerts)	Recurrencia en entero-RMN	Recurrencia en ecografía	Recurrencia clínica
1		X		X
2	X (1)			
3		X	X	X
4	X (2a)			X
5		X		X
6				
7		X	X	
8		X		X
9	X (13)	X	X	X

TABLA 2

Forma de presentación de la recurrencia postquirúrgica en los pacientes de este estudio.

#### Porcentaje de pacientes en profilaxis con ustekinumab que han presentado RPQ

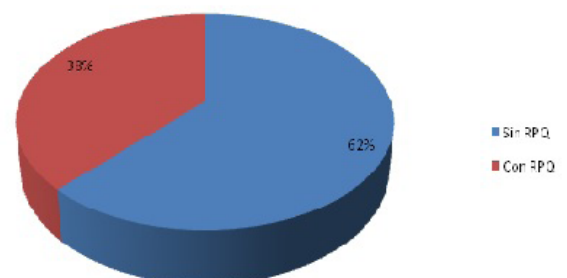


FIGURA 1

Porcentaje de pacientes en tratamiento profiláctico con ustekinumab que presentaron recurrencia postquirúrgica.

fue cada 8 semanas en el 79% de los pacientes. La duración media del tratamiento fue de 23 meses.

9 (38%) pacientes han presentado RPQ, 3 de ellos identificada mediante ileocolonoscopia y 6 morfológica. En todos los pacientes que han presentado RPQ se ha optimizado el tratamiento encontrándose actualmente 7 en tratamiento con ustekinumab.

No se identificaron diferencias en los factores asociados a la recurrencia habitualmente (localización ileal, patrón estenosante o fistulizante) entre aquellos pacientes con RPQ frente a los que continúan libres de enfermedad.

## Conclusiones

En nuestro estudio, tras dos años de profilaxis con ustekinumab, el 62% de los pacientes ha continuado libre de enfermedad. Ustekinumab ha demostrado ser eficaz para la profilaxis de la RPQ en pacientes refractarios a múltiples terapias además de conseguir respuesta clínica en aquellos que llegan a presentar la recurrencia con optimización del tratamiento, con un perfil de seguridad excelente.

## CO-14. EVALUACIÓN DE LA CAPACIDAD DIAGNÓSTICA DE FIBROSIS Y CUANTIFICACIÓN DE ESTEATOSIS HEPÁTICA MEDIANTE RM EN PACIENTES CON ESTEATOSIS HEPÁTICA METABÓLICA (EHMET)

LARA ROMERO C1, JIAXU L1, CASTELL J2, FERNANDEZ I3, MONTERO-VALLEJO R4, AMPUERO HERROJO J1, ROMERO-GÓMEZ M1

<sup>1</sup>UGC APARATO DIGESTIVO. HOSPITALES UNIVERSITARIOS VIRGEN MACARENA - VIRGEN DEL ROCÍO, SEVILLA. <sup>2</sup>UGC RADIODIAGNÓSTICO. HOSPITALES UNIVERSITARIOS VIRGEN MACARENA - VIRGEN DEL ROCÍO, SEVILLA. <sup>3</sup>GRUPO FÍSICA INTERDISCIPLINAR. UNIVERSIDAD DE SEVILLA, SEVILLA. <sup>4</sup>DEPARTAMENTO APARATO DIGESTIVO. UNIVERSIDAD DE SEVILLA, SEVILLA.

## Introducción

Evaluar la capacidad diagnóstica de la resonancia magnética en el estadije de la fibrosis hepática mediante elastografía, así como la cuantificación de esteatosis gracias al PDFF (proton density fat fraction) en pacientes con esteatosis hepática metabólica (EHmet) confirmada histológicamente.

## Material y Métodos

Se incluyeron 54 pacientes de forma prospectiva. La elastografía por RM se correlacionó con el grado de fibrosis, esteatosis y/o inflamación determinados en la biopsia hepática. Se analizaron las curvas ROC y la capacidad diagnóstica de la elastografía por RM así como de la cuantificación de grasa por PDFF. Se utilizó el coeficiente de correlación de Spearman para identificar factores de confusión de la elastografía por RM, es decir, para evaluar la concordancia entre la RM y los hallazgos histopatológicos.

## Resultados

El área bajo la curva (AUROC) de la RM para discriminar la fibrosis significativa ( $\geq F2$ ) fue 0,891 ( $P < 0,001$ ) con un punto de corte de 3,37Kpa. El AUROC para la fibrosis avanzada ( $\geq F3$ ) fue 0,904 ( $P < 0,001$ ) con un punto de corte de 3,54Kpa. Los factores que resultaron estadísticamente significativos en aquellos pacientes

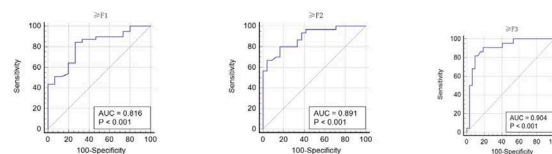


FIGURA 1

Curvas ROC para los distintos grados de fibrosis.

Variable	r	P value
Inflammation grade(0-2 vs 3-5)	-0,456	0,001
AST	-0,467	0,001
ALT	-0,396	0,008

TABLA 1

Resultados de los factores confusores que resultaron estadísticamente significativos en aquellos pacientes en los que había discordancia entre los resultados de la RM y la histología.

en los que había discordancia entre la RM y la fibrosis histológica fueron el grado de inflamación ( $r = -0,456$ ,  $p = 0,001$ ), AST ( $r = -0,467$ ,  $p = 0,001$ ) y ALT ( $r = -0,396$ ,  $p = 0,008$ ). La media de la cuantificación de grasa por PDFF fue de 9,7% para pacientes con S1 y 16,6% en pacientes con esteatosis moderada ( $\geq S2$ ).

## Conclusiones

La elastografía por RM es un método no invasivo excelente para detectar y estadiar la fibrosis hepática en pacientes con EHmet, permitiendo discriminar la fibrosis significativa y la fibrosis avanzada, así como cuantificar la esteatosis mediante PDFF. El grado de inflamación tanto histológica como bioquímica puede afectar a la precisión diagnóstica de la RM en el estadije de la fibrosis hepática en pacientes con EHmet.

## CO-15. PSEUDOPÓLIPOS INFLAMATORIOS EN PACIENTES CON ENFERMEDAD INFLAMATORIA INTESTINAL: CORRELACIÓN ENTRE HALLAZGOS MACROSCÓPICOS Y MICROSCÓPICOS Y CLASIFICACIÓN HISTOLÓGICA

BARRANCO CASTRO D<sup>1</sup>, GUTIÉRREZ DOMINGO A<sup>2</sup>, ARGÜELLES ARIAS F<sup>1</sup>, CASTRO LARIA L<sup>1</sup>, SÁEZ DÍAZ A<sup>3</sup>, CAUNEDO ÁLVAREZ A<sup>1</sup>

<sup>1</sup>UGC APARATO DIGESTIVO. COMPLEJO HOSPITALARIO REGIONAL VIRGEN MACARENA, SEVILLA. <sup>2</sup>UGC ANATOMÍA PATOLÓGICA. COMPLEJO HOSPITALARIO REGIONAL VIRGEN MACARENA, SEVILLA. <sup>3</sup>UGC MATEMÁTICA APLICADA Y ESTADÍSTICA. COMPLEJO HOSPITALARIO REGIONAL VIRGEN MACARENA, SEVILLA.

## Introducción

Los pseudopólipos inflamatorios (PPII) son lesiones inflamatorias no neoplásicas que aparecen como consecuencia de los repetidos ciclos de inflamación y regeneración del epitelio colónico ulcerado. Existen pocos estudios que analicen este tipo de lesiones, incluyendo sus características endoscópicas y anatomopatológicas.

Los objetivos de este estudio son conocer el grado de correlación entre los hallazgos microscópicos de PPII y macroscópicos durante la colonoscopia, así como realizar una clasificación histológica de estas lesiones.

## Material y Métodos

Estudio observacional retrospectivo de pacientes mayores de 18 años con EII y hallazgos de PPII confirmados histológicamente en las colonoscopias realizadas entre enero 2018 y junio 2021 en el Hospital Universitario Virgen Macarena.

Se revisaron las muestras histológicas para llevar a cabo una clasificación anatomopatológica de los PPII en pseudopólipos verdaderos, pólipos inflamatorios, pseudopólipos postinflamatorios y pólipos CAP-inflamatorios (Figuras 1-3). Desde el punto de vista macroscópico se clasificó la lesión según la descripción del endoscopista en PPII (Figura 4), adenoma u otra lesión.

Además, se analizaron variables epidemiológicas, endoscópicas, histológicas y clínicas presentes en el momento de realización de la colonoscopia.

## Resultados

Se incluyeron un total de 77 colonoscopias pertenecientes a 65 pacientes diferentes, con una edad media de  $45,9 \pm 15,6$  años, siendo el 64,9% (50) hombres. Un 64,9% (50) de las exploraciones se realizaron en pacientes con colitis ulcerosa (CU), el 31,2% (24)

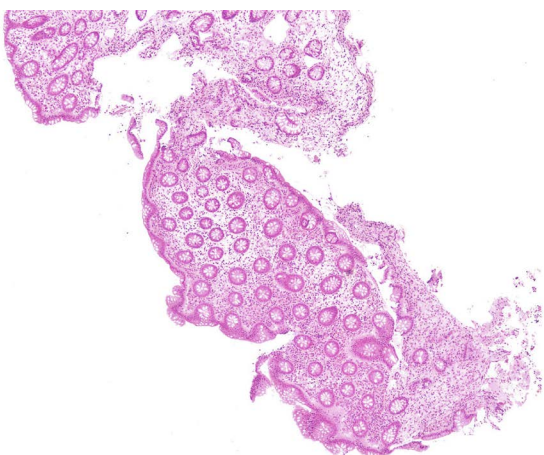


FIGURA 1

Pseudopólipo verdadero: en esta imagen podemos apreciar una mucosa relativamente intacta o edematosa, representando remanentes mucosos entre zonas de ulceración (HE,2x).

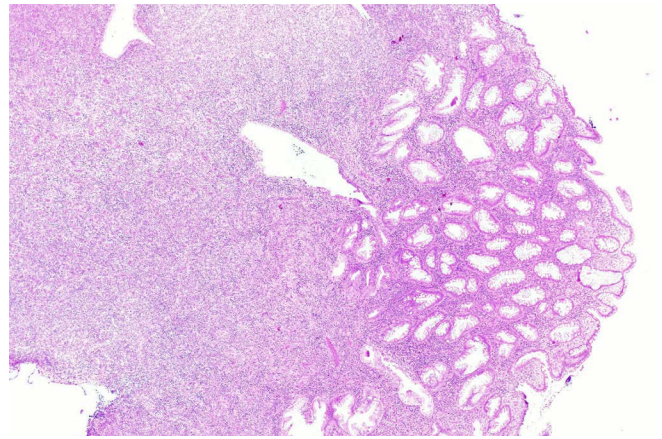


FIGURA 2

Pólipo inflamatorio: en la parte izquierda de la imagen podemos observar un tejido de granulación compacto, no epitelializado y en la parte derecha apreciamos mucosa colónica infiltrada por un proceso inflamatorio de carácter mixto con cambios reparativos y ulceración focal (HE,4x).

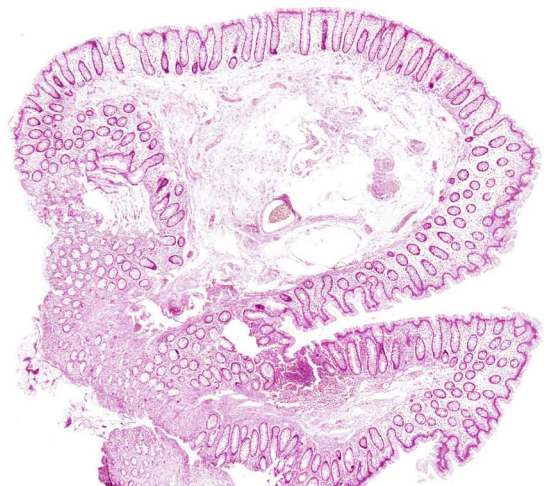

FIGURA 3

Pólipo post-inflamatorio: podemos observar un pólipo con una ligera hiperplasia epitelial, de muscular de la mucosa y del tejido fibrovascular. (HE,2x).

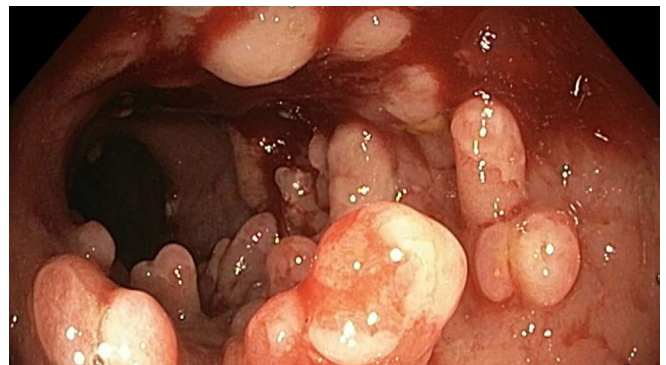

FIGURA 4

Imagen de colonoscopia en paciente con colitis ulcerosa y presencia de numerosos pseudopólipos inflamatorios con exudado fibrinoso localizados en sigma.

EII	Característica	Clasificación	n (%)
Colitis ulcerosa 50 (64.9%)	Extensión	E1	8 (15.4%)
		E2	24 (46.2%)
		E3	20 (38.5%)
	Severidad	S0	27 (51.9%)
		S1	13 (25%)
		S2	10 (19.2%)
		S3	2 (3.8%)
Enfermedad de Crohn 24 (31.2%)	Edad al diagnóstico	A1	5 (20.8%)
		A2	13 (54.2%)
		A3	6 (25%)
	Localización	L1	1 (4.2%)
		L2	12 (50%)
		L3	11 (45.8%)
	Comportamiento	B1	13 (54.2%)
		B2	7 (29.2%)
		B3	4 (16.7%)
Colitis indeterminada			3 (3.9%)

TABLA 1

Características fenotípicas según la clasificación de Montreal de los pacientes incluidos en el estudio.

en pacientes con enfermedad de Crohn y un 3,9% (3) en enfermos con colitis indeterminada. Las características fenotípicas de los pacientes según la clasificación de Montreal se recogen en la **tabla 1**.

La mayoría de PPII se localizaban en colon izquierdo (42,9%), seguido de recto (41,6%), colon derecho (7,8%), colon transverso (6,5%) y la totalidad del colon (1,3%) (**Figura 5**). El número medio de PPII

Tipo histológico de pseudopólipo inflamatorio

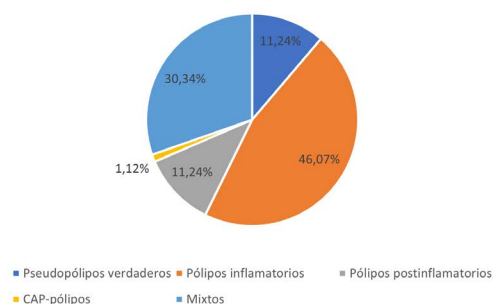


FIGURA 5

Localización de los pseudopólipos inflamatorios a lo largo del colon en los pacientes incluidos en el estudio.

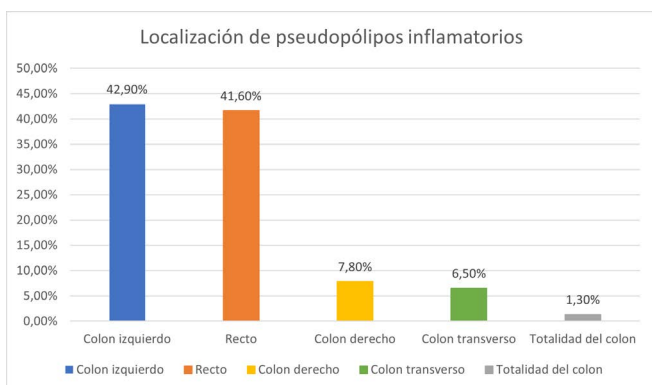


FIGURA 6

Clasificación histológica de los pseudopólipos inflamatorios estudiados en los pacientes incluidos en el estudio.

en las exploraciones fue de  $4,9 \pm 5,9$ . Histológicamente, el 11,24% eran pseudopólipos verdaderos, el 46,07% pólipos inflamatorios, el 11,24% pólipos postinflamatorios, el 1,12% CAP-pólipos y el 30,34% de los PPII presentaban características mixtas (**Figura 6**).

En el 72,7% (56) de los casos el endoscopista identificó correctamente la lesión polipoidea como PPII, frente a un 27.3% de los casos en los que no se caracterizó la lesión o se describió erróneamente como adenoma u otra lesión (pólipo hiperplásico, lipoma, lesión subepitelial).

## Conclusiones

Los PPII son más frecuentes en la CU, siendo su localización predominante el colon izquierdo. El subtipo histológico más frecuente son los denominados pólipos inflamatorios.

En un 72,7% de los casos, el endoscopista identifica correctamente estas lesiones.

## SESIÓN IV

### CO-16. COLANGITIS BILIAR PRIMARIA E INFECCIÓN POR SARS-COV-2: INCIDENCIA, SUSCEPTIBILIDAD Y RESULTADOS.

LUCENA-VALERA A<sup>1</sup>, SOUSA JM<sup>1</sup>, CASADO M<sup>2</sup>, MORALES-ARRAEZ D<sup>3</sup>, MORENO-MORALED A I<sup>2</sup>, ARENAS J<sup>4</sup>, CONDE I<sup>5</sup>, MUÑOZ L<sup>6</sup>, CANILLAS L<sup>7</sup>, FERNANDEZ E<sup>8</sup>, QUIÑONES R<sup>9</sup>, SIMÓN MA<sup>10</sup>, GÓMEZ E<sup>11</sup>, GUTIERREZ ML<sup>12</sup>, FERNÁNDEZ-RODRÍGUEZ C<sup>12</sup>, JORQUERA F<sup>9</sup>, GARCÍA-BUEY ML<sup>8</sup>, GARCÍA-RETORTILLO M<sup>7</sup>, MORILLAS R<sup>6</sup>, BERENGUER M<sup>5</sup>, HERNÁNDEZ-GUERRA M<sup>3</sup>, MOLINA E<sup>13</sup>, AMPUERO J<sup>1</sup>

<sup>1</sup>UGC APARATO DIGESTIVO. COMPLEJO HOSPITALARIO REGIONAL VIRGEN DEL ROCÍO, SEVILLA. <sup>2</sup>UGC APARATO DIGESTIVO. COMPLEJO HOSPITALARIO DE ESPECIALIDADES TORRECÁRDENAS, ALMERÍA. <sup>3</sup>UGC APARATO DIGESTIVO. COMPLEJO HOSPITALARIO UNIVERSITARIO DE CANARIAS, SAN CRISTÓBAL DE LA LAGUNA. <sup>4</sup>UGC APARATO DIGESTIVO. HOSPITAL UNIVERSITARIO DONOSTIA-DONOSTIA UNIBERTSITATE OSPITALEA, DONOSTIA/SAN SEBASTIÁN. <sup>5</sup>UGC APARATO DIGESTIVO. HOSPITAL UNIVERSITARI I POLITÈCNIC LA FE, VALENCIA. <sup>6</sup>UGC APARATO DIGESTIVO. HOSPITAL UNIVERSITARI GERMANS TRIAS I PUJOL DE BADALONA, BADALONA. <sup>7</sup>UGC APARATO DIGESTIVO. HOSPITAL DEL MAR, BARCELONA. <sup>8</sup>UGC APARATO DIGESTIVO. HOSPITAL UNIVERSITARIO DE LA PRINCESA, MADRID. <sup>9</sup>UGC APARATO DIGESTIVO. COMPLEJO ASISTENCIAL UNIVERSITARIO DE LEÓN, LEÓN. <sup>10</sup>UGC APARATO DIGESTIVO. HOSPITAL CLÍNICO UNIVERSITARIO LOZANO BLES A, ZARAGOZA. <sup>11</sup>UGC APARATO DIGESTIVO. HOSPITAL UNIVERSITARIO 12 DE OCTUBRE, MADRID. <sup>12</sup>UGC APARATO DIGESTIVO. HOSPITAL UNIVERSITARIO FUNDACIÓN ALCORCÓN, ALCORCÓN. <sup>13</sup>UGC APARATO DIGESTIVO. COMPLEJO HOSPITALARIO UNIVERSITARIO DE SANTIAGO, SANTIAGO DE COMPOSTELA.

## Introducción

La infección por SARS-CoV-2 se ha convertido en una de las principales causas de morbilidad a nivel mundial. Sin embargo, se desconoce su impacto en algunas enfermedades hepáticas. El objetivo del estudio fue determinar la incidencia acumulada de infección por SARS-CoV-2 en pacientes con colangitis biliar primaria (CBP) e identificar los factores basales asociados que implican una mayor susceptibilidad a la infección, así como los resultados relacionados con la COVID-19.

## Material y métodos

Estudio retrospectivo multicéntrico que incluyó a 1.151 pacientes (AMA positivo 84%; cirrosis 18%) de 13 hospitales españoles desde enero de 2020 a abril de 2021. Las características iniciales de la cohorte general se recogen en la **Tabla 1**. La CBP se diagnosticó según las guías internacionales, requiriendo biopsia hepática el 29%

Características	Cohorte global (n=1151)
Sexo femenino	91.1% (1049/1151)
Edad; años ± SD	63.9 ± 12.4
Obesidad (IMC ≥ 30 kg/m <sup>2</sup> )	20.9% (221/1058)
Hipertensión arterial	32.6% (375/1151)
Diabetes Mellitus tipo 2	14.4% (166/1151)
Dislipemia	35.1% (404/1151)
AST ± SD (IU/L)	30 ± 17
ALT ± SD (IU/L)	29 ± 56
GGT ± SD (IU/L)	80 ± 104
Fosfatasa alcalina ± SD (IU/L)	159 ± 121
Bilirrubina ± SD (mg/dL)	0.72 ± 0.9
Albumina ± SD (g/dL)	4.24 ± 0.4
Creatinina ± SD (mg/dL)	0.79 ± 0.36
Plaquetas ± SD (x 10 <sup>9</sup> /L)	231 ± 81
INR ± SD	1.05 ± 0.3
Immunoglobulina M ± SD	1.05 ± 0.3
AMA	83.8% (898/1072)
ANA	62.1% (658/1060)
Anti-Sp100	21.6% (171/790)
Anti-Gp210	13.2% (103/779)
Tratamiento UDCA	97.7% (1124/1151)
Tratamiento OCA	10.3% (119/1151)
Tratamiento Fibrato	14.8% (170/1151)
Criterios Paris-II	70% (788/1126)
Cirrosis	18.3% (211/1151)

TABLA 1

Características basales de la cohorte global.

de los pacientes. La infección por SARS-CoV-2 fue confirmada por laboratorio, mientras que se consideró COVID-19 grave a aquella infección que requirió ingreso hospitalario. Además, se recogió la mortalidad relacionada con COVID-19.

## Resultados

La incidencia acumulada de la infección por SARS-CoV-2 fue del 7,3% (85/1151) en la población CBP frente al 7% de la población general española (**Figura 1**); mientras que la hospitalización por COVID-19 fue el 1,74% (20/1151) en la población CBP frente al

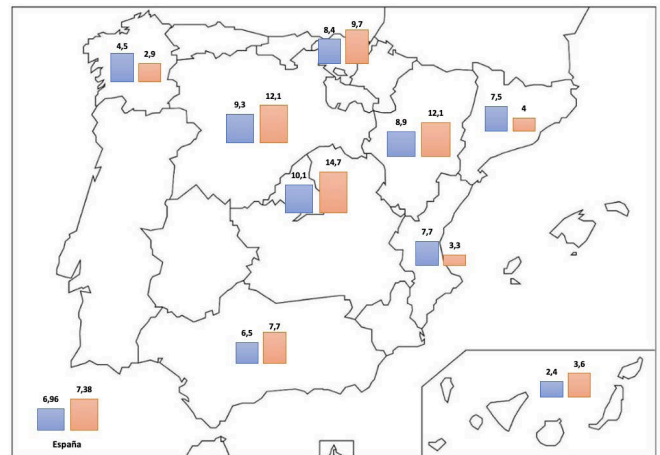


FIGURA 1

Distribución geográfica de la infección por SARS-CoV-2 entre comunidades autónomas de España. \*Las columnas azules representan la población general y las columnas rojas indican la cohorte con CBP.

Intervalo de edad de la población (años)	POBLACIÓN GENERAL			POBLACIÓN CBP		
	N	Infección SARS-CoV-2	Incidencia acumulada (%)	N	Infección SARS-CoV-2	Incidencia acumulada (%)
0-39	20.269.831	1.523.897	7.5%	33	2	6.1%
40-49	7.813.176	596.299	7.1%	113	15	13.3%
50-59	6.974.009	484.805	6.9%	287	22	7.7%
60-69	5.281.877	306.533	5.8%	326	20	6.1%
>70	8.301.882	386.853	4.7%	392	26	6.6%
Total	47.026.208	3.271.060	6.96%	1151	85	7.38%

Intervalo de edad de la población (años)	POBLACIÓN GENERAL			POBLACIÓN CBP		
	N	Infección SARS-CoV-2	Incidencia acumulada (%)	N	Infección SARS-CoV-2	Incidencia acumulada (%)
0-39	20.269.831	23.093	0.11%	33	1	3%
40-49	7.813.176	24.040	0.31%	113	1	0.88%
50-59	6.974.009	36.363	0.52%	287	3	1.05%
60-69	5.281.877	42.653	0.81%	326	3	0.92%
>70	8.301.882	112.060	1.35%	392	12	3.06%
Total	47.026.208	238.891	0.51%	1151	20	1.74%

TABLA 2

Incidencia acumulada estandarizada por edad y la hospitalización comparando la población general y la de CBP.

0,51% (238.891 / 47.026.208) en la población española (**Tabla 2**). La mortalidad relacionada con COVID-19 fue del 0,35% (4/1151) en la población CBP frente al 0,10% (48.436 / 47.026.208) en España. Los niveles de albúmina [OR 0,41 (IC del 95%: 0,23-0,75); p = 0,003] y AMA positivo [OR 0,41 (IC del 95%: 0,22-0,77); p = 0,006] fueron factores protectores contra la infección por SARS-CoV-2 así como la combinación de AMA y anti-Sp100 positivos (OR 0,12 (IC del 95%: 0,03-0,57); p = 0,007) (**Figura 2**). Para el COVID-19 grave, el

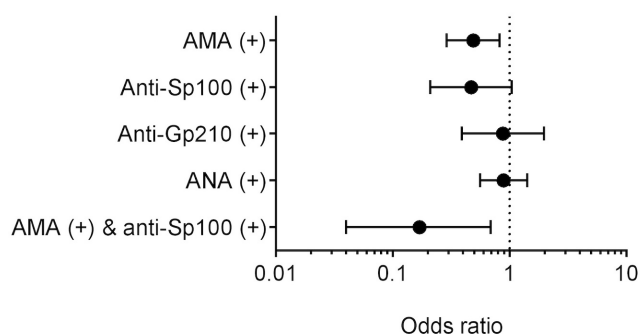


FIGURA 2

Papel protector de los autoanticuerpos relacionados con CBP frente al SARS-CoV-2.

Características	OR no ajustada (95%CI); valor p	OR ajustada (95%CI); valor p
Sexo femenino	0.07 (0.01-0.41); p=0.0001	0.07 (0.01-0.52); p=0.009
Edad; años ± SD	1.08 (1.03-1.13); p=0.001	1.06 (0.99-1.12); p=0.078
Hipertensión arterial	6.00 (2.01-17.91); p=0.001	5.24 (1.12-24.32); p=0.035
Fosfatasa alcalina ± SD (IU/L)	1.00 (1.00-1.01); p=0.027	1.004 (1.00-1.01); p=0.05

TABLA 3

Factores asociados de forma independiente con COVID grave en pacientes con CBP.

sexo masculino [OR 13,44 (IC del 95%: 1,92-94,13); p = 0,009], la hipertensión arterial [OR 5,24 (IC del 95%: 1,12-24,32); p = 0,035], los niveles de fosfatasa alcalina [OR 1,004 (IC del 95%: 1,00-1,01); p = 0,05] y la edad [OR 1.06 (95% CI 0.99-1.12); p = 0,078] se asociaron de forma independiente (Tabla 3).

## Conclusiones

La incidencia acumulada estandarizada por edad de infección por SARS-CoV-2 y hospitalización relacionada con COVID-19 fue mayor en pacientes con CBP que en la población general. Se encontraron niveles más altos de albúmina, AMA y antiSp-100 positivos como factores protectores frente a la infección por SARS-CoV-2, mientras que los niveles de fosfatasa alcalina se asociaron de forma independiente con COVID-19 grave y el requisito de ingreso hospitalario.

## CO-17. ADHERENCIA DE LOS PACIENTES A LA PRUEBA DEL TEST ALIENTO ESPIRADO PARA EVALUAR LA TOLERANCIA A LACTOSA MEDIANTE AUTOTOMA DOMICILIARIA: EFICACIA DE UNA INTERVENCIÓN EDUCATIVA

MOYA SUAREZ AB, BERLANGA GOMEZ I, MENDEZ SANCHEZ IM, LOPEZ VEGA M, RIVAS RUIZ F, PEREZ AISA A

UNIDAD APARATO DIGESTIVO. COMPLEJO HOSPITAL COSTA DEL SOL, MARBELLA.

## Introducción

Analizar la eficacia de una intervención educativa en la adherencia de los pacientes que se realizan la prueba del Test de Aliento Espirado para evaluar la tolerancia a lactosa (TAE) mediante autotoma en el domicilio.

## Material y métodos

Estudio cuasiexperimental con grupo control no equivalente. El estudio se llevó a cabo en la unidad de motilidad digestiva de un hospital de agudos. Se incluyeron todos los pacientes que tenían solicitado el TAE que no presentasen deterioro cognitivo, que superasen el test basal ( $H_2 > 10 \text{ ppm}$ ) y, aceptasen participar. El grupo control realizó el procedimiento de la forma habitual (entrega del kit en la consulta médica con instrucciones escritas y realización en el domicilio del paciente) y el grupo intervención recibió una acción educativa con la visualización de un video con las instrucciones a seguir y resolución de dudas por la enfermera tras su visualización. Se realizó análisis descriptivo utilizando medidas de tendencia central, dispersión y posición para variables cuantitativas, y distribución de frecuencias para las cualitativas. Para evaluar diferencias entre grupos de estudio, se utilizó el test de Ji-Cuadrado (o test exacto de Fisher caso de frecuencias esperadas inferiores a 5) para variables cualitativas, y el test de t de Student para las cuantitativas. Se estableció el nivel de significación estadística en  $p < 0,05$ .

## Resultados

Un total de 127 pacientes se realizaron el TAE. Se incluyeron 55 pacientes en el grupo control (C) y 72 en el grupo de intervención educativa (I). El 74% presentó una media de edad de 43 años (DE: 16.6). No se observaron diferencias entre grupos, ni en las características sociodemográficas (edad, género, nacionalidad) ni en las clínicas (motivo de consulta, superar test basal, efectos adversos). El porcentaje de pruebas concluyentes ha sido superior (98,6%) en grupo I que en el control (90,9%) con una p cercana a la significación (p: 0,084); mientras tanto la presencia de efectos adversos (48,6% grupo I. vs 46% grupo C) y su número (1,39 grupo I vs 1,48 grupo C) son similares en ambos grupos.

## Conclusiones

Los resultados sugieren que una intervención educativa puede favorecer la adherencia de los pacientes al TAE cuando ésta es realizada de forma autónoma por el propio paciente en su domicilio.

## CO-18. PROYECTO FOCUS: EN BÚSQUEDA DE LA ELIMINACIÓN DE LA HEPATITIS C. RESULTADOS PRELIMINARES

AMADO VILLANUEVA PP<sup>1</sup>, PÉREZ CAMPOS E<sup>1</sup>, NAVARRO MORENO E<sup>1</sup>, ROJO MARTIN M<sup>2</sup>, CASADO MARTIN M<sup>1</sup>, VEGA SÁENZ JL<sup>1</sup>

<sup>1</sup>UGC APARATO DIGESTIVO. COMPLEJO HOSPITALARIO DE ESPECIALIDADES TORRECÁRDENAS, ALMERÍA. <sup>2</sup>SECCIÓN INVESTIGACIÓN.COMPLEJO HOSPITALARIO DE ESPECIALIDADES TORRECÁRDENAS, ALMERÍA.

## Introducción

La eliminación de la hepatitis C es un difícil reto en el que España está posicionado como uno de los primeros países que podría alcanzarlo, consiguiendo así el objetivo propuesto por la OMS de la eliminación de las hepatitis virales para el año 2030. Para ello se requiere aumentar la tasa de diagnóstico de la infección mediante estrategias de cribado dirigidas fundamentalmente a población vulnerable con elevada prevalencia de la infección, como es el cribado de la hepatitis C en el servicio de urgencias, con escaso vínculo con nuestro sistema sanitario.

El objetivo de este estudio es evaluar la eficacia del cribado de la infección por el virus de la hepatitis C (VHC) en el servicio de urgencias del Hospital Universitario Torrecárdenas (proyecto FOCUS).

## Material y métodos

Presentamos los resultados preliminares del proyecto FOCUS puesto en marcha en el servicio de urgencias de nuestro hospital en agosto del 2021. Se ha realizado el cribado de la infección por VHC en todo paciente que acudió al servicio de urgencias del hospital, con edades comprendidas entre los 18 y 69 años, al que se le realizase extracción sanguínea por cualquier motivo, previo consentimiento verbal informado.

Mediante quimioluminiscencia (LIAISON®X- Diasorin) se realizó la determinación de anticuerpos frente al VHC y los pacientes positivos se confirmaron mediante PCR para la detección de ARN viral (cobas® 6800- Roche) en la misma muestra (Diagnóstico en un paso). Los pacientes con infección activa han sido posteriormente contactados para evaluación en consulta especializada y prescripción de tratamiento antiviral.

## Resultados

Desde el comienzo del proyecto, hemos realizado cribado de VHC en 655 pacientes de los cuales, 22, (3%) han sido Anti VHC positivos, con una edad media de 55 años, donde el 74% eran hombres y un 26% mujeres. De estos pacientes, 4 (0,61%) tenían RNA VHC positivo, todos ellos varones. Tan solo uno de ellos conocía su estado de infección.

## Conclusiones

La seroprevalencia de la infección VHC en la población que acude a urgencias es claramente superior a la estimada en población general, con una tasa de infección activa 3 veces superior, por lo que el cribado de la hepatitis C en los servicios de urgencias puede ser una estrategia eficaz para aumentar la tasa de diagnóstico de la infección VHC.

## CO-19. ANÁLISIS DE LA VARIABILIDAD EN EL MANEJO DE LA ESOFAGITIS EOSINOFÍLICA EN ANDALUCÍA

MOLINA VILLALBA C<sup>1</sup>, VÁZQUEZ RODRÍGUEZ JA<sup>1</sup>, GARCÍA DE PASO MORA J<sup>2</sup>, SERRANO FALCÓN B<sup>3</sup>, PÉREZ AISA A<sup>4</sup>

<sup>1</sup>UGC APARATO DIGESTIVO. COMPLEJO HOSPITALARIO DE PONIENTE, EJIDO, EL. <sup>2</sup>SERVICIO APARATO DIGESTIVO. HOSPITAL QUIRONSAÚDE SAGRADO CORAZÓN, SEVILLA. <sup>3</sup>SERVICIO APARATO DIGESTIVO. HOSPITAL DE ALTA RESOLUCIÓN DE ALCALÁ LA REAL, ALCALÁ LA REAL. <sup>4</sup>UNIDAD APARATO DIGESTIVO. COMPLEJO HOSPITAL COSTA DEL SOL, MARBELLA.

## Introducción

Con el aumento de la incidencia de la esofagitis eosinofílica (EEO) y la publicación de recomendaciones actualizadas para el abordaje de ésta, planteamos el análisis del manejo en práctica clínica de dicha enfermedad en Andalucía.

## Material y métodos

Se elaboró una encuesta tipo test con 21 ítems. Fue publicada a través de la web de la Sociedad Andaluza de Patología Digestiva en el mes de mayo de 2021 y accesible a todos los facultativos y residentes socios.

## Resultados

Se obtuvieron 32 respuestas a la encuesta.

El 21,9% de los encuestados, en la gastroscopia urgente por impactación, nunca toman biopsias esofágicas y el 53% biopsian en caso de ausencia de lesiones por decúbito. La mitad pautan tratamiento tras la toma de biopsias en la gastroscopia urgente y el 18,8% inicia tratamiento sin biopsias. Ante la sospecha clínica,

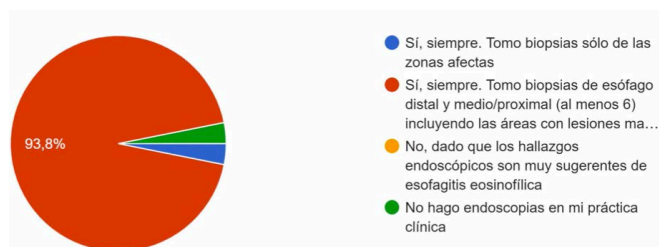


FIGURA 1

Porcentaje de facultativos que ante la sospecha endoscópica de EEO toman biopsias esofágicas.

el 75% solicitan gastroscopia con sedación profunda a todos, prefiriendo el uso de propofol (78%). Ante la sospecha clínica-endoscópica de EEO, el 100% toman biopsias esofágicas (Figura 1). El 81,3% no usan el score endoscópico de referencia para EEO (EREF) ni se usa un cuestionario estructurado de síntomas en el 90,6%.

El 93,8% pautan IBP a altas dosis como tratamiento de elección y el resto, corticoides inhalados deglutidos. Tras fracaso a IBP, el 37,5% los suspende al iniciar corticoides deglutidos (Figura 2). La mitad de los encuestados tratan con dieta de exclusión a menos del 25% de sus pacientes. De los que optan por ésta, un 43,8% inician la exclusión de dos alimentos (Figura 3) y el 81,3% dan recomendaciones dietéticas basadas en recursos web de sociedades científicas. El 68,8% no han precisado prescribir budesonida bucodispersable,

planteándose el uso de dicho fármaco el 28%, con dificultades en la adquisición en todos los casos y optando por el uso de formulación magistral de budesonida oral.

Más de la mitad de los especialistas ante pacientes con respuesta clínica no realizan seguimiento endoscópico-histológico (Figura 4). Sólo el 18,8% disponen de consulta monográfica de tracto digestivo superior.

## Conclusiones

Frente a las recomendaciones actuales establecidas se detecta en esta muestra que:

- El 50% de los médicos encuestados mantienen IBP a pesar de la refractariedad al mismo.
- Más de la mitad reconoce no realizar gastroscopia con biopsias tras iniciar tratamiento médico, y el seguimiento lo basan en la respuesta clínica.

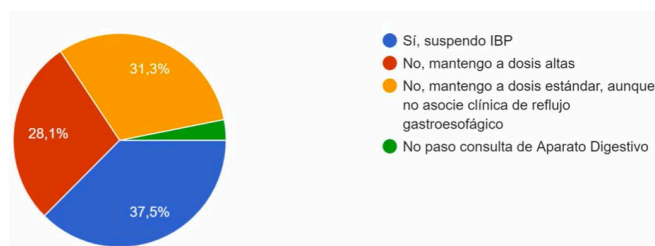


FIGURA 2

Porcentaje de encuestados que suspenden IBP en caso de refractariedad.

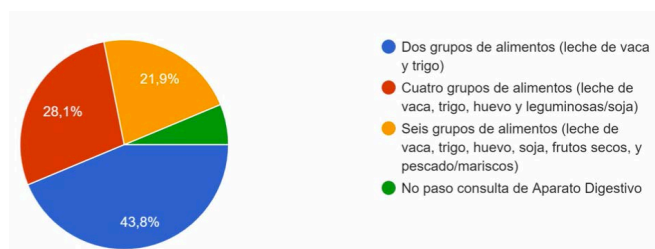

FIGURA 3

Dieta de exclusión y tipo de restricción dietética entre los encuestados.

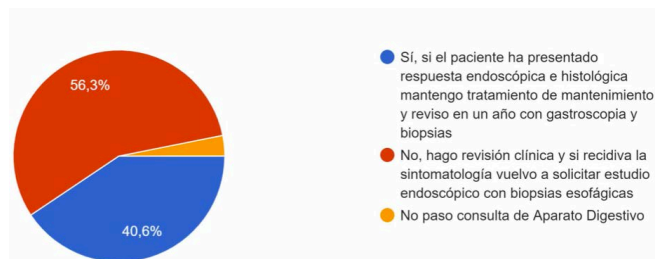

FIGURA 4

Seguimiento endoscópico de EEO entre los encuestados.

- Existe una baja adherencia al uso del score endoscópico y a cuestionarios clínicos que aportarían objetividad en la evaluación de la respuesta al tratamiento.

## CO-20. EXPERIENCIA EN VIDA REAL CON USTEKINUMAB Y TOFACITINIB EN PACIENTES CON COLITIS ULCEROSA

CAMPOS SERRANO N<sup>1</sup>, LÁZARO SÁEZ M<sup>1</sup>, MORENO MORALED A I<sup>1</sup>, OLMEDO MARTÍN RV<sup>2</sup>, HERNÁNDEZ MARTÍNEZ A<sup>1</sup>

<sup>1</sup>SERVICIO APARATO DIGESTIVO. COMPLEJO HOSPITALARIO DE ESPECIALIDADES TORRECÁRDENAS, ALMERÍA. <sup>2</sup>SERVICIO APARATO DIGESTIVO. COMPLEJO HOSPITALARIO REGIONAL DE MÁLAGA, MÁLAGA.

### Introducción

Ustekinumab y tofacitinib pertenecen al grupo de las nuevas dianas terapéuticas aprobadas en los últimos años para el tratamiento de la colitis ulcerosa. El objetivo de este estudio es comparar la efectividad en la práctica clínica real, ya que se desconoce si existen diferencias entre ambos fármacos en el tratamiento de la enfermedad.

### Material y métodos

Estudio descriptivo retrospectivo en el que se incluyen 28 pacientes con diagnóstico de colitis ulcerosa en dos centros hospitalarios en España: Hospital Torrecárdenas de Almería y Hospital Regional Universitario de Málaga. Se han registrado las variables epidemiológicas (edad al inicio del tratamiento, años de evolución de la colitis ulcerosa al inicio del tratamiento), clínicas pre-tratamiento (valores basales del índice de mayo clínico/endoscópico, PCR y calprotectina) y clínicas post-tratamiento (remisión/respuesta a corto (8 semanas) y largo plazo (6 meses) y evolución de los valores del índice mayo clínico/endoscópico, PCR y calprotectina en la semana 8, semana 16 y semana 24).

### Resultados

La muestra final del estudio se ha constituido de 28 pacientes de los cuales un 42,9% (n=12) son mujeres y un 57,1% (n=17) hombres. Según el grupo de tratamiento, 11 pacientes (39,3%) recibieron tratamiento con ustekinumab y 17 pacientes (60,7%) recibieron tratamiento con tofacitinib. No se observaron diferencias en la edad al inicio del tratamiento (41,9 con ustekinumab y 46,2 con tofacitinib, con p 0,516) ni en los años de evolución de la colitis ulcerosa (9,6 con ustekinumab y 10,5 con tofacitinib, con p 0,795) entre ambos grupos de tratamiento (Tabla 1).

Tampoco se observaron diferencias en los valores basales del índice de mayo clínico/endoscópico, PCR y calprotectina (Tabla 2).

Sin embargo, con respecto a las variables post-tratamiento (Tabla 3), el porcentaje de pacientes en remisión en tratamiento con ustekinumab (9,1%) fue significativamente inferior con respecto a los pacientes en tratamiento con tofacitinib (58,8%). La única variable en la que se observó una disminución del valor

	Total, media (DT)	Tratamiento, media (DT)		p-valor
		USTEKINUMAB	TOFACITINIB	
Edad al inicio del tratamiento (años)	44,54 (16,78)	41,90 (17,60)	46,20 (16,60)	0,516
Años evolución colitis ulcerosa al inicio del tratamiento	10,18 (8,62)	9,60 (9,30)	10,50 (8,40)	0,795

TABLA 1

Descriptivo y comparativo entre tratamientos de la edad y años de evolución de la colitis ulcerosa al inicio del tratamiento.

	Total, media (DT)	Grupo, media (DT)		p-valor
		USTEK	TOFA	
Índice Mayo clínico Basal	6,89 (1,20)	7,64 (0,81)	6,41 (1,18)	0,076
Índice Mayo endoscopia Basal	2,45 (0,51)	2,36 (0,50)	2,55 (0,52)	0,416
PCR Basal	0,77 (1,14)	0,35 (0,56)	1,04 (1,34)	0,12
Calprotectina Basal	2.528,04 (3.158,06)	1.936,00 (982,15)	2.962,20 (4.079,60)	0,424

TABLA 2

Descriptivo y comparativo de los valores de las variables basales (índice mayo clínico/endoscópico, PCR y calprotectina) entre tratamientos.

	Total, n (%)	Grupo, n (%)		p-valor
		USTEK	TOFA	
<b>Respuesta semana 8</b>				0,269
Sí	24 (85,7)	8 (72,7)	16 (94,1)	
No	4 (14,3)	3 (27,3)	1 (5,9)	
<b>Remisión semana 8</b>				<b>0,016</b>
Sí	11 (39,3)	1 (9,1)	10 (58,8)	
No	17 (60,7)	10 (90,9)	7 (41,2)	
<b>Respuesta 6 meses</b>				0,111
Sí	18 (90)	5 (71,4)	13 (100)	
No	2 (10)	2 (28,6)	0 (0)	
<b>Remisión 6 meses</b>				1
Sí	11 (55)	4 (57,1)	7 (53,8)	
No	9 (45)	3 (42,9)	6 (46,2)	

TABLA 3

Descriptivo y comparativo de las variables clínicas postratamiento (respuesta/remisión a corto y largo plazo).

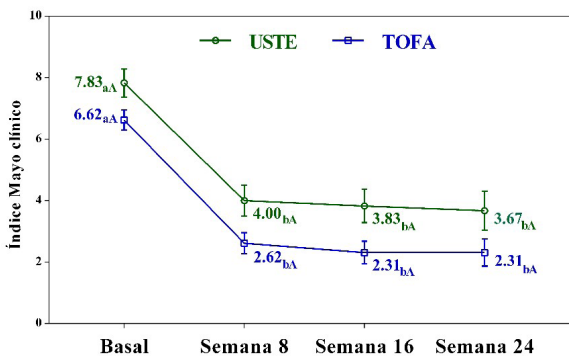


FIGURA 1

Comparativo evolución índice mayo clínico entre tratamientos.

estadísticamente significativa a lo largo del estudio fue el índice mayo, aunque esta evolución fue independiente del grupo de tratamiento y, por tanto, el tratamiento no influyó en la evolución de la puntuación del índice Mayo. En la **Figura 1** se muestra la evolución entre los tratamientos.

## Conclusiones

Tanto tofacitinib como ustekinumab son opciones terapéuticas eficaces en el tratamiento de la colitis ulcerosa, sin identificarse diferencias a nivel de efectividad entre ambos grupos de tratamiento. Aunque se necesitan estudios con una serie más amplia de pacientes, ambos fármacos podrían convertirse en una opción de tratamiento en pacientes seleccionados con fracaso a anti-TNF o incluso a la terapia con inmunosupresores.

**CPO-001. ANÁLISIS DE LAS PRÓTESIS METÁLICAS AUTOEXPANDIBLES DE COLON TENIENDO EN CUENTA EL TAMAÑO DE LAS PRÓTESIS EMPLEADAS: EXPERIENCIA EN NUESTRO CENTRO.**

BRACHO GONZÁLEZ M, MARTÍNEZ BURGOS M, ANGULO MCGRATH I, VÁZQUEZ PEDREÑO L, JIMÉNEZ PÉREZ M

UGC APARATO DIGESTIVO. COMPLEJO HOSPITALARIO REGIONAL DE MÁLAGA, MÁLAGA.

**Introducción**

Describir nuestra experiencia en el uso de prótesis metálicas autoexpandibles de colon en el tratamiento de la neoplasia estenosante colónica considerando los diferentes tamaños disponibles de las mismas.

**Material y Métodos**

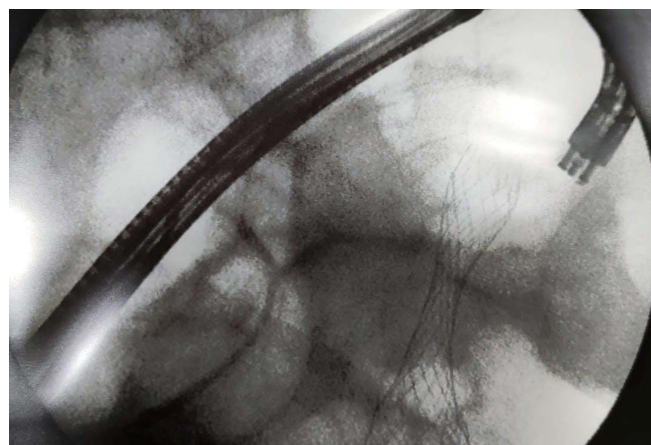
Estudio retrospectivo, descriptivo, incluyendo los pacientes con obstrucción neoplásica de colon tratados con prótesis de colon en nuestro centro durante el periodo 2016-2021. Se utilizaron prótesis metálicas autoexpandibles no recubiertas tipo “Wallflex”

Variable (n=92)		N (%) / Mediana (RiQ)
Sexo (Hombre)		59 (64.1)
Edad (años)		66 (55-77)
Éxito técnico en la colocación de la prótesis		85 (92.4)
Supervivencia a los 30 días de colocación de la prótesis		84 (91.3)
Tamaño de la prótesis metálica autoexpandible empleada	Localización de la estenosis neoplásica de colon	
Prótesis de 90x25mm	Recto	0 (0)
	Unión rectosigma	18 (24)
	Sigma	41 (54.7)
	Colon izquierdo	7 (9.3)
	Ángulo esplénico	8 (10.7)
Prótesis de 60x25mm	Colon transverso	1 (0.1)
	Recto	3 (3.6)
	Unión rectosigma	5 (22.7)
	Sigma	10 (45.5)
	Colon izquierdo	3 (13.6)
Prótesis de 120x25mm	Ángulo esplénico	1 (4.6)
	Colon transverso	0 (0)
	Recto	0 (0)
	Unión rectosigma	2 (22.2)
	Sigma	5 (55.5)
Colon izquierdo	1 (11.1)	
Ángulo esplénico	1 (11.1)	
Colon transverso	0 (0)	

**TABLA 1**

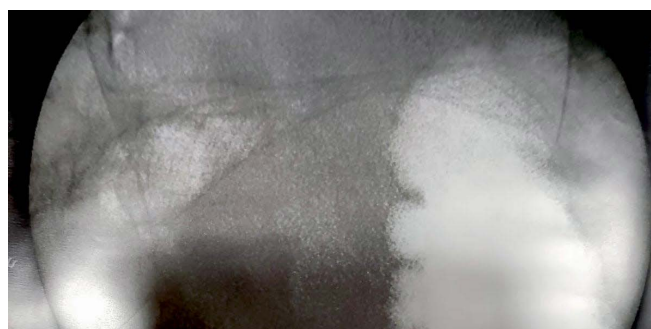Características basales de pacientes incluidos y descriptivo de éxito técnico y uso de los diferentes tamaños de prótesis metálicas autoexpandibles en nuestro centro.

de 60x25mm, de 90x25mm o de 120x25mm. Consideramos éxito técnico a la correcta colocación de la prótesis sin necesidad de cirugía urgente posterior.



**FIGURA 1**

Imagen radiológica tras colocación de prótesis autoexpandibles metálicas, con imagen en diábolo secundaria a la estenosis neoplásica central.



**FIGURA 2**

Imagen radiológica tras colocación de prótesis autoexpandibles metálicas, con imagen en diábolo secundaria a la estenosis neoplásica central.



**FIGURA 3**

Colocación de prótesis metálica autoexpandible sobre prótesis previa (por migración parcial de la misma).

## Resultados

92 pacientes, 33 (35.9%) mujeres y 59 (64.1%) hombres. La edad media fue de 66 años (IQR 55-77). El procedimiento resultó eficaz técnicamente en 85 casos (92.4%). La localización de las estenosis fue: recto en 2 pacientes (2.1%), unión rectosigma en 19 pacientes (20.7%), sigma en 54 pacientes (58.7%), colon izquierdo en 8 pacientes (8.7%), ángulo esplénico en 8 pacientes (8.7%) y colon transversal en 1 paciente (1.1%). En algunos casos fue necesaria la colocación de más de una prótesis para conseguir el éxito técnico. Se emplearon un total de 75 prótesis de 90x25 mm (de las cuales un 64% fueron posicionadas en sigma y colon izquierdo), 22 prótesis de 60x25 mm (de las cuales 36.4% se usaron en recto y unión recto-sigma) y 9 prótesis de 120x25 mm (de las cuales el 55.5% fueron posicionadas en sigma).

La supervivencia a los 30 días de colocación de la prótesis fue del 91.3%. No se detectó mortalidad relacionada directamente con el procedimiento.

## Conclusiones

La colocación de prótesis metálicas autoexpandibles es una opción segura y eficaz en el manejo inicial de las estenosis neoplásicas de colon.

En nuestro centro, el tamaño de prótesis utilizado con más frecuencia es de 90x25mm, preferiblemente en estenosis neoplásicas localizadas en sigma y colon izquierdo. En contra de lo publicado en otras series, en nuestro centro no apreciamos un mayor empleo de prótesis de 60x25mm en estenosis neoplásicas de recto ni un mayor uso de prótesis de 120x25mm en estenosis del ángulo esplénico.

## CPO-002. GASTROSTOMÍA ENDOSCÓPICA PERCUTÁNEA (GEP): ANÁLISIS DE LA EXPERIENCIA EN NUESTRO CENTRO.

DE VICENTE ORTEGA A, ARROYO ARGÜELLES JM, FRUTOS MUÑOZ L, MARTÍN MARCUARTU P, CARRILLO ORTEGA G

UGC APARATO DIGESTIVO. COMPLEJO HOSPITALARIO DE JAÉN, JAÉN.

## Introducción

La gastrostomía endoscópica percutánea (PEG) ha tenido una gran difusión al considerarse un método seguro y eficaz de soporte nutricional para pacientes con desnutrición e imposibilidad para la ingesta oral, con supervivencia estimada superior a dos meses.

Las indicaciones más frecuentes son neoplasias orofaríngeas y esofágicas, y enfermedades neurológicas.

## Objetivo

Como objetivos, queremos describir las características epidemiológicas e indicaciones más frecuentes de PEG, así como unidades solicitantes, complicaciones y supervivencia.

## Material y Métodos

Se trata de un estudio descriptivo retrospectivo de pacientes que requirieron colocación de PEG en nuestro centro desde enero 2019 hasta julio 2021.

## Resultados

Se incluyeron un total de 26 pacientes con solicitud de PEG. El 65.38% eran mujeres, con edad media de 62.81±18.41 años. El 46.15% de las ocasiones fue solicitada por el servicio de Nutrición, seguido por Neumología (23.07%) y Medicina Interna (15.38%) (Figura 1).

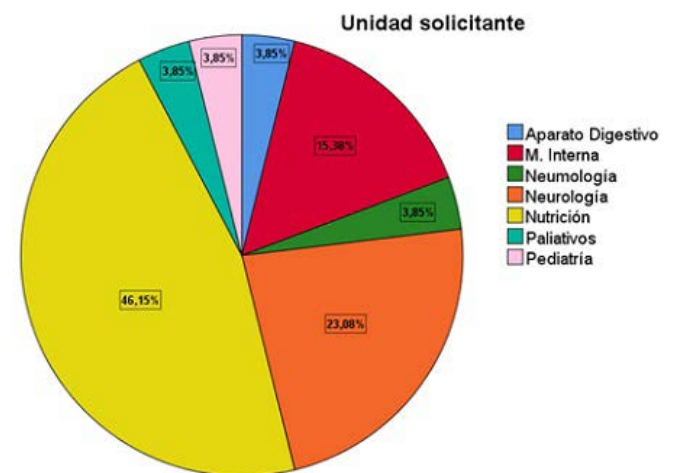


FIGURA 1  
Unidades solicitantes del procedimiento PEG.

Las principales indicaciones fueron en 30.77% enfermedad de Parkinson, 23.08% accidente cerebrovascular (ACV), 19.23% esclerosis lateral amiotrófica (ELA), 7.69% parálisis cerebral y 7.69% tumores del sistema nervioso central (Figura 2). En el 20% de los casos se colocaron sondas de 15Fr y en el 80% de 20Fr.

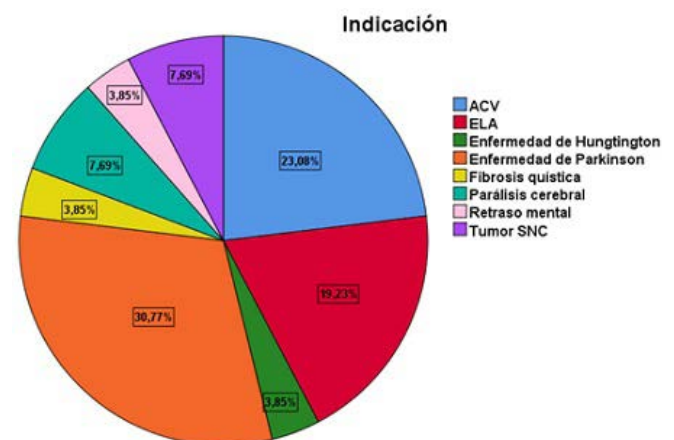


FIGURA 2  
Principales indicaciones para realizar el procedimiento.

Todas ellas se realizaron en quirófano, con sedación profunda y sin complicaciones inmediatas. Se consideró éxito técnico en el 92%, y dos de ellas (8%) fueron fallidas por problemas técnicos: cámara gástrica en región torácica alta e imposibilidad de decúbito supino por rigidez muscular.

Durante el seguimiento, aparecieron como complicaciones: rotura/difunción de sonda en 8.70%, broncoaspiración en 4.35% y ulcus duodenal por decúbito en 4.35% (Figura 3). El 38.46% fallecieron, todos ellos en relación a su patología basal.

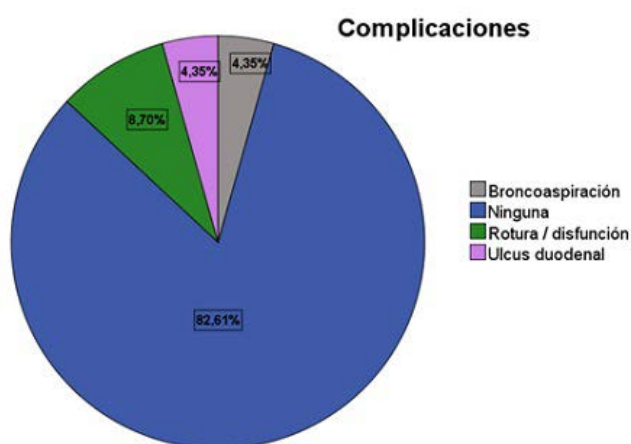


FIGURA 3  
Complicaciones post-procedimiento.

## Conclusiones

1. La principal indicación es la enfermedad de Parkinson
2. Las unidades más solicitantes son: Nutrición, Neumología y Medicina Interna
3. Existen pocas complicaciones asociadas al procedimiento, sin evidenciar ninguna en el 82.60%

## CPO-003. BÚSQUEDA ACTIVA DE PACIENTES CON COLANGITIS BILIAR PRIMARIA PERDIDOS EN EL SISTEMA. ANÁLISIS PRELIMINAR.

JOFRÉ PERALTA S<sup>1</sup>, TORRES DOMÍNGUEZ A<sup>1</sup>, SALDAÑA GARCÍA L<sup>1</sup>, PÉREZ RUIZ M<sup>1</sup>, BISSO ZEIN JK<sup>1</sup>, GÁLVEZ FERNÁNDEZ RM<sup>1</sup>, MARTÍN SALIDO E<sup>2</sup>, GARCÍA GAVILÁN MDC<sup>1</sup>, ROSALES ZÁBAL JM<sup>1</sup>

<sup>1</sup>SERVICIO APARATO DIGESTIVO. COMPLEJO HOSPITAL COSTA DEL SOL, MARBELLA. <sup>2</sup>SERVICIO ANÁLISIS CLÍNICO. COMPLEJO HOSPITAL COSTA DEL SOL, MARBELLA.

## Introducción

La colangitis biliar primaria (CBP) es una enfermedad hepática autoinmune crónica y progresiva que se caracteriza por la afectación de la vía biliar intrahepática de pequeño calibre. Su etiología es

desconocida y es potencialmente grave ante su evolución a cirrosis hepática.

Nuestro objetivo es identificar pacientes con criterios diagnósticos (bioquímicos y serológicos) de colangitis biliar primaria perdidos en el sistema.

## Material y Métodos

Se recogieron retrospectivamente los datos entre enero de 2016 y diciembre de 2020 de pacientes con autoinmunidad compatible con CBP (AMA  $\geq$  1:40 o ANA específicos sp100/gp210) y se evaluaron con los niveles de fosfatasa alcalina (FA), clasificándose en cuatro grupos:

1. FA normal: pacientes sin CBP pero con potencial de desarrollarla.
2. FA elevada (al menos dos determinaciones  $>1.5x$  en dos años): pacientes con diagnóstico de CBP.
3. FA desconocida en los últimos 5 años.
4. FA normal con biopsia-CBP.

Se evaluó si los pacientes estaban en seguimiento o no (pacientes perdidos) por el servicio de Digestivo. En el caso de no tener seguimiento, la causa del mismo. Además, se analizó si había relación entre el servicio solicitante de la autoinmunidad y el seguimiento posterior por Digestivo.

Número de pacientes	229
Sexo	Mujeres: 201 (87,8%), Hombres: 28 (12,2%)
Edad ( media +/- DS)	60 años +/- 14
Servicio que solicita la autoinmunidad	Digestivo: 111 (48,47%) Atención Primaria: 52 (22,71%) Medicina Interna: 24 (10,48%) Hematología: 17 (7,42%) Otros: 25 (10,92%)
Autoinmunidad	AMA: 155 (67,7%) ANA sp100/gp210: 44 (19,2%) Ambos: 30 (13,1)
Niveles de FA U/L (media +/- DS, mediana)	122,95 +/- 80,64. 101.
Tipo de caso según niveles de FA	FA normal: 96 (41,92%) FA elevada: 120 (52,40%) FA desconocida: 12 (5,24%) FA normal y biopsia compatible con CBP: 1 (0,44%)
Seguimiento por Digestivo	Si: 113 (49,3%). No: 116 (50,7%)
Causas de pérdida de seguimiento	Exitus: 16 (13,8%). Alta: 22 (19%). Desplazamiento: 16 (13,8%). Trasplante: 2 (1,7%). Desconocida: 60 (51,70%).
Otras hepatopatías asociadas	No: 157 (68,6%). Esteatosis hepática: 46 (20,1%). Alcohólica: 10 (4,4%). Solapamiento (CBP-HAI): 9 (3,9%). Virica: 5 (2,2%). Hepatitis autoinmune: 1 (0,4%). Poliquistosis hepática: 1 (0,4%).
Síntomas	Asintomáticos: 165 (72,1%). Astenia: 26 (11,4%). Artralgias: 25 (10,1%). Prurito: 14 (6,1%). Sequedad ocular/oral: 9 (3,9%).
Otras enfermedades autoinmunes asociadas	Patología tiroidea: 46 (20,1%). Sd Sjogren: 10 (4,4%). Artritis reumatoide: 8 (3,5%). Psoriasis: 6 (2,6%). Enfermedad Raynaud: 5 (2,2%). Esclerodermia: 4 (1,7%). Polimialgia reumática: 3 (1,3%). Celiacía: 3 (1,3%). CREST: 2 (0,9%). Vitiligo: 2 (0,9%). Lupus: 2 (0,9%). Polimiositis: 1 (0,4%). Beçet: 1 (0,4%).

TABLA 1  
Características basales de los pacientes y resultados.

Tipo de caso	Causa de pérdida de seguimiento					Total
	Exitus	Alta	Desplazamiento	Trasplante	Desconocida	
FA normal (potencial para CBP)	7 (10,14%)	16 (23,2%)	4 (5,8%)	1 (1,44%)	41 (59,42%)	69 (100%)
FA elevada (CBP)	9 (25,71%)	5 (14,3%)	9 (25,71%)	1 (2,85%)	11 (31,43%)	35 (100%)
FA desconocida	0 (0%)	1 (8,3%)	3 (25%)	0 (0%)	8 (66,7%)	12 (100%)
FA normal + biopsia (CBP)	0 (0%)	0 (0%)	0 (0%)	0 (0%)	0 (100%)	0 (100%)
Total	16 (13,8%)	22 (19%)	16 (13,8%)	2 (1,7%)	60 (51,70%)	116 (100%)

TABLA 2

Causa de pérdida de seguimiento según tipo de caso.

## Resultados

229 pacientes con autoinmunidad compatible fueron incluidos. 221 (87,8%) mujeres, con edad media 60 años. Se clasificaron como grupo 1: 96 (41,92%), grupo 2: 120 (52,4%), grupo 3: 12 (5,2%), grupo 4: 1(0,44%).

121 (52,84%) cumplen criterios diagnósticos de CBP, 35 de ellos (30%) sin seguimiento (de éstos, 11 -31,42%- sin justificación). 96 (42%) pueden potencialmente desarrollar CBP, 69 de ellos (71,8%) sin seguimiento (de éstos, 41 -59,42%- sin causa).

El estudio autoinmune se solicitó desde Digestivo en 111 (48,5%), de A. Primaria en 52 (22,7%), Medicina Interna 24 (10,5%), Hematología 17 (7,4%) y otros servicios 25 (11%). 116 (50,7%) no

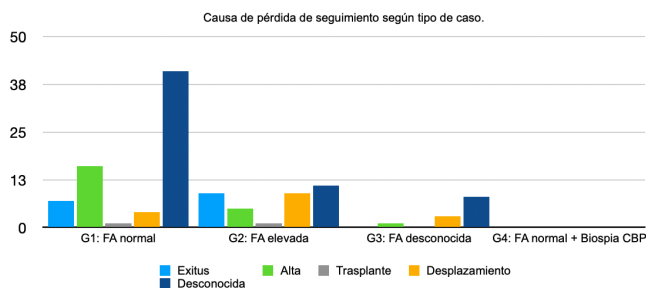


FIGURA 1

Causa de pérdida de seguimiento según tipo de caso.

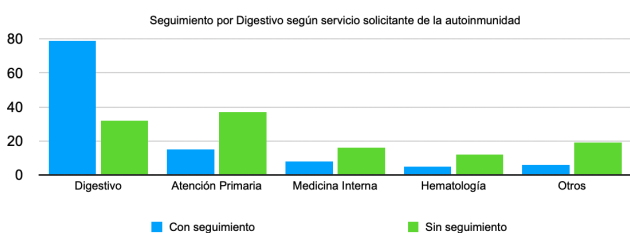


FIGURA 2

Seguimiento por Digestivo según servicio solicitante de la autoinmunidad.

tienen seguimiento en Digestivo, siendo la pérdida mayor en las solicitudes de inmunidad fuera de Digestivo ( $p < 0,005$ ).

No hubo asociación entre la presencia o no síntomas y la presencia o no de otras enfermedades autoinmunes con la pérdida de seguimiento.

## Conclusiones

Más de la mitad de los pacientes con AMA o ANA específicos positivos cumplen criterios diagnósticos de CBP, estando sin seguimiento un tercio de ellos.

Un 42% de pacientes con AMA o ANA específicos presentan FA normal, siendo potencialmente candidatos a desarrollar CBP, un 72% de ellos sin seguimiento.

La CBP sigue siendo una entidad infradiagnosticada, lo que ensombrece su pronóstico.

Es necesario implementar estrategias formativas para mejorar el diagnóstico precoz.

## CPO-004. MICROELIMINACIÓN DEL VIRUS DE LA HEPATITIS C EN POBLACIÓN INMIGRANTE: RESULTADOS PRELIMINARES DE NUESTRA EXPERIENCIA EN DOS ASENTAMIENTOS.

PÉREZ CAMPOS E, CASADO MARTÍN MM

UGC APARATO DIGESTIVO. COMPLEJO HOSPITALARIO DE ESPECIALIDADES TORRECÁRDENAS, ALMERÍA.

## Introducción

La población inmigrante procedente de áreas endémicas de hepatitis C constituye un grupo de elevada prevalencia de infección, cuyo abordaje requiere estrategias de diagnóstico y tratamiento "point of care", ya que una gran parte de ellos no tienen acceso a nuestro sistema sanitario. El objetivo de nuestro trabajo ha sido la puesta en marcha y evaluación de un plan de microeliminación de hepatitis C en asentamientos de inmigrantes en Almería.

## Material y Métodos

Proyecto iniciado en febrero de 2021, llevado a cabo por los servicios de Aparato Digestivo de los hospitales de Torrecárdenas y Poniente en colaboración con personal sanitario de Cruz Roja Almería, en 2 asentamientos de la provincia. El diagnóstico de la infección VHC se ha llevado a cabo mediante el test OraQuick en saliva realizado en el asentamiento por enfermeras de Cruz Roja. En los pacientes positivos se procede a la determinación del RNA en laboratorio centralizado mediante recogida de muestra de sangre seca. Posteriormente, los pacientes con infección activa, tras agilización de la gestión de su tarjeta sanitaria en colaboración con atención primaria, acuden a la consulta de hepatología con un acompañante de Cruz Roja, donde tras la evaluación del paciente, se procede a la prescripción del tratamiento antiviral y recogida del

mismo de farmacia hospitalaria por personal de Cruz Roja en una sola visita. El tratamiento es controlado y dispensado diariamente por personal sanitario de Cruz Roja.

## Resultados

Desde el 1 febrero hasta el 30 de mayo de 2021 se ha realizado la determinación de antiVHC en un total de 183 migrantes, en 2 asentamientos (áreas de Levante y Poniente). El 90% fueron varones (165). La edad media de los pacientes fue 33 años (19-58). La mayoría de migrantes procedía de Marruecos (114) y de África Subsahariana (69). En esta primera evaluación, no hemos obtenido ningún resultado positivo, no obstante, son resultados preliminares de los cuatro primeros meses tras la puesta en marcha del programa.

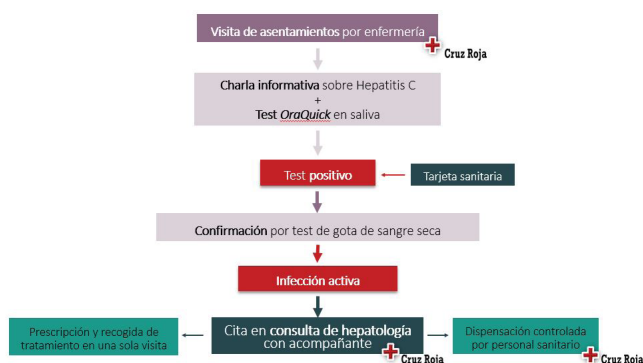


FIGURA 1  
Protocolo propuesto del proyecto.

## ORIGEN POBLACIÓN TESTADA

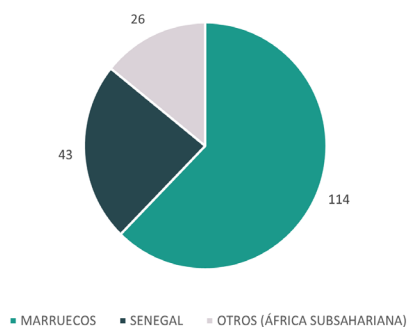


FIGURA 2  
Prevalencias de la población testada.

## Conclusiones

El abordaje de la infección VHC en población inmigrante sin acceso a nuestro sistema sanitario requiere una descentralización del diagnóstico y tratamiento. La colaboración con instituciones que habitualmente se encargan del cuidado de estos pacientes, como es Cruz Roja en nuestro caso, es crucial para la puesta en marcha de programas de microeliminación en dicha población. Hasta el

momento, nuestra población inmigrante testada muestra una baja prevalencia de infección VHC, quizás en relación con su edad o con una baja prevalencia en sus países de procedencia.

## CP0-005. NIVELES ELEVADOS DE LEPTINA DETERMINAN UNA MENOR CAPACIDAD DE REGENERACIÓN HEPÁTICA TRAS LA CURACIÓN DE LA HEPATITIS C

GATO S<sup>1</sup>, AMPUERO J<sup>2</sup>, MUÑOZ-HERNÁNDEZ R<sup>1</sup>, GALLEGODURÁN R<sup>1</sup>, MAYA-MILES D<sup>1</sup>, MONTERO-VALLEJO R<sup>1</sup>, ROJAS A<sup>1</sup>, GIL-GÓMEZ A<sup>1</sup>, GARCÍA-FERNÁNDEZ V<sup>1</sup>, RICO MC<sup>2</sup>, MILLÁN-DOMÍNGUEZ R<sup>2</sup>, ROMERO-GÓMEZ M<sup>2</sup>

<sup>1</sup>LABORATORIO APARATO DIGESTIVO. COMPLEJO HOSPITALARIO REGIONAL VIRGEN DEL ROCÍO, SEVILLA. <sup>2</sup>CONSULTA APARATO DIGESTIVO. COMPLEJO HOSPITALARIO REGIONAL VIRGEN DEL ROCÍO, SEVILLA.

## Introducción

Determinar el papel de las adipocinas en la curación hepática, incluyendo fibrosis y esteatosis, tras la erradicación de la VHC.

## Material y Métodos

Estudio prospectivo multicéntrico en el que se incluyeron 192 pacientes con VHC tratados con AADs, revisados antes de empezar el tratamiento (T0) y a las 12 semanas después de terminarlo (T1). En ambas visitas se realizó analítica completa y Fibroscan® (CAP y ET) y se evaluó la determinación de adipocinas (omentina, leptina, adiponectina, resistina e irisina, categorizadas según terciles) y la capacidad antioxidante total (TAC). La curación hepática fue definida como ausencia de fibrosis significativa (<9 kPa) y esteatosis (<248 dB/m) tras el tratamiento.

## Resultados

La **tabla 1** muestra las características basales de la población. Brevemente, el 63,5% (122/192) eran hombres, con una edad media de 56,61-12,36 años. El 26,3% (47/179) tenía hipertensión arterial,

Edad (años)	56,61±12,36	Triglicéridos (mg/dL)	104,2±63,8
Sexo masculino (% n)	63,5% (122)	Glucosa	95,42±26,5
IMC (kg/m <sup>2</sup> )	26,13±3,97	Insulina	13,22±8,61
HTA (% n)	26,3% (47)	HOMA	4,15±4,17
DM (% n)	10,4% (20)	Hb1Ac	5,54±0,7
Dislipidemia (% n)	7,8% (14)	Ferritina	192,24±195,89
AST (UI/L)	52,7±36,32	AFP	25,77±40,79
ALT (UI/L)	64,69±46,99	Plaquetas (10 <sup>9</sup> /L)	215,87±89,56
GGT (UI/L)	72,43±61,46	INR	1,05±0,32
Bilirrubina (mg/dL)	0,72±0,49	Alcohol (% n)	7,8% (14)
Creatinina	0,82±0,21	Tabaco (% n)	41,7% (80)
Albumina	4,32±0,41	Cirrosis (% n)	12% (23)
Colesterol (mg/dL)	174,84±36,95	RVS (% n)	98,9% (180)
HDL (mg/dL)	55,69±18,95	Descompensación previa (% n)	2,2% (3)
LDL (mg/dL)	107,93±35,21	Varices esofágicas (% n)	3,7% (7)

TABLA 1

Características basales de la población de estudio. Las variables cuantitativas están expresadas como media±SD y las variables cualitativas están expresadas como %,n.

	CURACIÓN HEPÁTICA		p valor
	SÍ	NO	
Edad (años)	56,39±12,85	56,82±11,95	0,818
Sexo masculino (%n)	72% (72)	54,3% (50)	0,016
IMC (kg/m <sup>2</sup> )	24,46±3,22	27,53±4	<0,001
HTA (% n)	30,1% (28)	22,1% (19)	0,239
DM (% n)	12% (12)	8,7% (8)	0,488
Dislipidemia (% n)	6,5% (6)	9,3% (8)	0,581
AST (UI/L)	44,55±22,55	60±44,1	0,003
ALT (UI/L)	56,54±40,87	72,25±51,08	0,021
GGT (UI/L)	51,29±33,09	84,8±70,64	0,012
Bilirrubina (mg/dL)	0,68±0,44	0,76±0,54	0,319
Creatinina	0,81±0,24	0,82±0,17	0,697
Albumina	4,31±0,29	4,32±0,49	0,828
Colesterol (mg/dL)	180,09±36,81	170,02±36,6	0,06
HDL (mg/dL)	56,22±20,38	55,11±17,55	0,717
LDL (mg/dL)	121,69±27,86	99,38±37,01	0,047
Triglicéridos (mg/dL)	99,38±68,48	108,53±59,3	0,325
Glucosa	94,55±25,05	96,22±27,88	0,665
Insulina	9,1±6,65	15,54±8,78	0,003
HOMA	3,46±3,42	4,77±4,69	0,066
Hb1Ac	5,54±0,68	5,54±0,73	0,959
Ferritina	149,71±131,51	230,52±233,71	0,005
AFP	26,01±42,73	25,55±39,3	0,944
Plaquetas (10 <sup>9</sup> /L)	234,74±101,2	198,35±73,47	0,005
INR	1,03±0,26	1,08±0,36	0,24

TABLA 2

Características basales de los pacientes según si alcanzan o no la curación hepática.

Adiponectina (T0)	% curación hepática (T1)	p valor
Niveles bajos	36,5%	0,041
Niveles medios	46,8%	
Niveles altos	59,3%	

Leptina (T0)	% curación hepática (T1)	p valor
Niveles bajos	59,3%	0,049
Niveles medios	46%	
Niveles altos	37,1%	

Omentina (T0)	% curación hepática (T1)	p valor
Niveles bajos	50%	0,07
Niveles medios	40,4%	
Niveles altos	63,3%	

TAC (T0)	% curación hepática (T1)	p valor
Niveles bajos	54,8%	0,24
Niveles medios	47,6%	
Niveles altos	39,3%	

Resistina (T0)	% curación hepática (T1)	p valor
Niveles bajos	41,8%	0,67
Niveles medios	50%	
Niveles altos	48,1%	

Irisina (T0)	% curación hepática (T1)	p valor
Niveles bajos	54,8%	0,85
Niveles medios	48,9%	
Niveles altos	53,3%	

TABLA 3

Porcentaje de curación hepática en T1 según los niveles de cada una de las adipocinas en T0.

mientras que el 10,4% (20/192) tenía diabetes mellitus, el 7,8% (14/179) dislipidemia y el 12% (23/192) cirrosis. El 47,9% (92/192) alcanzó curación hepática tras el tratamiento. En la **tabla 2** se muestra que el sexo masculino, el índice de masa corporal (IMC), los niveles de AST, ALT, GGT y plaquetas, así como la insulina y ferritina se asociaron con la curación hepática en el análisis univariante. Por otro lado, observamos que los niveles basales de leptina ( $p=0,049$ ) y adiponectina ( $p=0,041$ ) también se asociaron a la curación hepática **tabla 3**. No observamos relación con el cambio entre T0 y T1 en los niveles de las adipocinas. En el análisis multivariante, las variables asociadas independientemente a la curación hepática fueron: IMC (OR 0,83 [IC95% 0,71-0,97],  $p=0,018$ ); edad (OR 1,046 [IC95% 1-1,09],  $p=0,048$ ); albúmina (OR 0,20 [IC95% 0,04-0,88],  $p=0,034$ ); CAP>248 dB/m (OR 0,24 [IC95% 0,09-0,66],  $p=0,006$ ); nivel alto de leptina (primer tercil) (OR 0,26 [IC95% 0,07-0,99],  $p=0,049$ ); nivel intermedio de leptina (segundo tercil) (OR 0,29 [IC95% 0,09-0,97],  $p=0,045$ ); kPa >9.5 (OR 0,36 [IC95% 0,12-1,12],  $p=0,078$ ) y kPa >13.5 (OR 0,08 [IC95% 0,01-0,46],  $p=0,005$ ).

## Conclusiones

Los niveles de leptina elevados en T0 determinaron una peor recuperación hepática en T1, por lo que podrían jugar un papel importante en la reversión de la esteatosis y de la fibrosis tras el tratamiento en pacientes con hepatitis C.

## CPO-006. REPERCUSIÓN CLÍNICA DE LA INFECCIÓN POR EL VIRUS DE LA HEPATITIS B, C, VIH Y PATOLOGÍA HEPÁTICA EN PACIENTES CON INFECCIÓN POR SARS-COV2

CALVO BERNAL MDM<sup>1</sup>, MOYA MONTOYA MDM<sup>2</sup>, JÁCOME PÉREZ AP<sup>2</sup>, CAMPOS SERRANO N<sup>1</sup>, CASADO MARTÍN MM<sup>1</sup>

<sup>1</sup>UGC APARATO DIGESTIVO. COMPLEJO HOSPITALARIO DE ESPECIALIDADES TORRECÁRDENAS, ALMERÍA. <sup>2</sup>UGC MEDICINA INTERNA. COMPLEJO HOSPITALARIO DE ESPECIALIDADES TORRECÁRDENAS, ALMERÍA.

## Introducción

La infección por SARS-COV-2 se asocia a alteraciones hepáticas de origen multifactorial. Existe riesgo de reactivación de infecciones virales hepáticas subyacentes por el uso de inmunosupresores. Además, parece que la enfermedad hepática previa avanzada condiciona un peor pronóstico.

Los objetivos de nuestro estudio son:

1. Evaluar la prevalencia de infección por VHB, VHC y VIH en pacientes ingresados por COVID19.
2. Analizar las alteraciones del perfil hepático y su implicación clínica.
3. Analizar la evolución clínica de los pacientes con infección SARS-COV-2 y enfermedad hepática previa.

## Material y Métodos

Estudio observacional retrospectivo en el Hospital Torrecárdenas de Almería. Incluimos todos los pacientes ingresados por infección SARS-COV-2 desde marzo hasta noviembre de 2020. Se han analizado variables epidemiológicas, clínicas y analíticas.

<i>Características basales de los pacientes</i>	
Edad media	63 años
Sexo (Varón/mujer)	310 (65%) / 166 (35%)
Hipertensión	240 (50%)
Obesidad	77 (16%)
Diabetes	98 (21%)
Dislipemia	163 (34%)
EPOC	32 (6.75)
Cardiopatía isquémica	26 (5.5%)
Consumo de alcohol	31 (6.5%)
Consumo de tabaco	121 (25.4%)
Etnia caucásica	380 (79.8%)
Patología hepática previa	27 (5.7%)
Cirrosis previa	6 (1.3%)
Infección viral previa	10 (2.1%)
- VHB	5
- VHC	1
- VIH	2
- VIH+VHC	2

TABLA 1

Características basales de los pacientes incluidos en el estudio.

## Resultados

El estudio incluyó 476 pacientes, 65% varones, edad media 63,3 años (DS=16,26). El 80% caucásicos.

En el 50% de los pacientes se realizó serología VHB, VHC y VIH al ingreso. Se detectaron 5 casos de infección por VHB, 3 por VHC y ninguna por VIH. Su evolución clínica fue similar al resto de pacientes. Ninguno fue tratado con inmunosupresores.

Durante la hospitalización 294 pacientes (64%) presentaron elevación de AST y ALT, de ellos, 122 mostraban dichas alteraciones al ingreso. El 95% presentaron hipertransaminasemia de bajo rango (300 UI) y uno presentó fallo hepático agudo.

La evolución clínica de los pacientes con transaminasas elevadas fue similar a los que las mantuvieron normales excepto la mortalidad, que fue significativamente inferior en este grupo de pacientes (13,9% vs 23,6%;  $p=0,009$ ).

La media de ALT de los pacientes tratados con inmunosupresores fue significativamente mayor que la de los no tratados (136,24 vs 89,33;  $p=0,004$ ).

27 pacientes (5,7%) presentaban patología hepática previa. De éstos, 6(1,3%) eran cirróticos. Su evolución clínica fue similar al resto de pacientes.

En el análisis multivariante, la hipertransaminasemia se relacionó con menor mortalidad (OR 0,38, IC 95% 0,2-0,7;  $p=0,003$ ). La cardiopatía isquémica (OR 2,42, IC 95% 0,89-2,4;  $p=0,081$ ) y la linfopenia (OR 7,85, IC 95% 2,85-21,61;  $p<0,001$ ) se asoció con mayor mortalidad.

## Conclusiones

La prevalencia de la infección por VHB y VHC en pacientes ingresados por infección SARS-CoV2 es mayor a la estimada para la población general, sin implicaciones clínicas.

En los pacientes hospitalizados por COVID19, la elevación de las transaminasas es frecuente y se asocia con una menor mortalidad.

La evolución clínica de los pacientes COVID19 con patología hepática previa es, en nuestro estudio, similar a la del resto de pacientes.

## CPO-007. PREDICIENDO LA APARICIÓN DE COMPLICACIONES LOCALES EN LA PANCREATITIS AGUDA. UN ESTUDIO PROSPECTIVO

ROSA SÁNCHEZ C, VALVERDE LÓPEZ F, LIBRERO JIMÉNEZ M, FERNÁNDEZ CANO MC, REDONDO CEREZO E

DEPARTAMENTO APARATO DIGESTIVO. COMPLEJO HOSPITALARIO REGIONAL VIRGEN DE LAS NIEVES, GRANADA.

## Introducción

La pancreatitis aguda (PA) es una patología muy frecuente en la práctica clínica habitual. El pronóstico es muy variable y está estrechamente relacionado con las múltiples complicaciones que puede presentar, entre ellas la presencia de complicaciones locales tales como colecciones peripancreáticas agudas, pseudoquistes, necrosis encapsuladas o necrosis infectada. En este estudio se intenta establecer una relación entre diferentes variables analíticas y la presencia de este tipo de complicaciones para intentar predecir su aparición.

## Material y Métodos

Estudio prospectivo de casos-controles que incluye a los pacientes ingresados en HUVN entre marzo y noviembre de 2017 con diagnóstico de PA. Se analizan los parámetros analíticos solicitados habitualmente en este tipo de patología al ingreso y a las 48 horas y se clasificaron los pacientes en función de la presencia o no de complicaciones locales en su evolución (incluyendo colecciones peripancreáticas y necróticas agudas, necrosis encapsulada, necrosis infectada, pseudoquistes, pseudoaneurismas o disrupción del conducto pancreático). Se realizó la comparación entre ambos grupos mediante SPSS 25.0 usando la T de Student o la U de Mann-Whitney según los tests de normalidad.

## Resultados

N = 208. Edad media 65 años, 49,6% varones, 18 casos con complicaciones locales (8,7%). Los resultados de la comparación

entre ambos grupos se resumen en las **tablas 1 y 2**. Los pacientes que no desarrollaron complicaciones locales presentaron niveles más altos de fosfatasa alcalina y GOT que los pacientes con complicaciones locales siendo esta diferencia estadísticamente significativa. Asimismo, también se observaron a las 48 horas unos niveles significativamente superiores de hematocrito, leucocitos y polimorfonucleares, glucemia, calcio y proteína C reactiva en los casos con complicaciones locales.

Parámetros al ingreso	Total	Sin complicaciones locales	Con complicaciones locales	p
N (%)	208	190 (91,3)	18 (8,7)	
Hemoglobina (media +/- DS)	14,05 (2,14)	13,96 (2,14)	14,54 (1,85)	n.s.
Leucocitos (media +/- DS)	13191,95 (5382,90)	12982,31 (5008,35)	14890,24 (7041,32)	n.s.
Polimorfonucleares (%) (media +/- DS)	80,87 (9,94)	80,84 (9,7)	80,62 (10,80)	n.s.
Glucosa (media +/- DS)	137,79 (55,35)	136,55 (56,62)	152,88 (55,26)	n.s.
Urea (media +/- DS)	47,91 (29,30)	48,39 (29,60)	44,47 (33,05)	n.s.
Creatinina (media +/- DS)	1,17 (1,11)	1,20 (1,17)	1,08 (0,86)	n.s.
Amilasa (media +/- DS)	1358,56 (1138,15)	1328,37 (1099,29)	1272,56 (980,06)	n.s.
Lipasa (media +/- DS)	2761,37 (2917,42)	2776,29 (2919,90)	2942,13 (3165,09)	n.s.
Bilirrubina total (media +/- DS)	1,98 (2,00)	2,06 (2,09)	1,44 (1,45)	n.s.
GOT (media +/- DS)	177,03 (200,48)	186,15 (209,49)	95,81 (120,77)	0,014
GPT (media +/- DS)	163,82 (213,47)	169,54 (222,44)	95,41 (142,88)	n.s.
GGT (media +/- DS)	327,61 (451,273)	332,40 (465,44)	191,41 (231,57)	n.s.
Fosfatasa alcalina (media +/- DS)	150,73 (133,31)	156,09 (139,88)	97,50 (57,53)	0,003
Procalcitonina (media +/- DS)	3,31 (12,73)	3,10 (11,54)	2,15 (5,70)	n.s.
PCR (media +/- DS)	51,67 (81,00)	47,37 (76,10)	72,29 (111,44)	n.s.
Calcio (media +/- DS)	9,09 (0,67)	9,18 (0,59)	8,91 (0,84)	n.s.
Láctico (media +/- DS)	1,95 (1,02)	1,91 (0,95)	2,35 (0,70)	n.s.

TABLA 1

Relación entre parámetros analíticos al ingreso y la aparición de complicaciones locales.

Parámetros a las 48 horas	Total	Sin complicaciones locales	Con complicaciones locales	P
N (%)	208	190 (91,3)	18 (8,7)	
Hematocrito (media +/- DS)	38,38 (5,55)	38,17 (5,28)	41,12 (5,24)	0,034
Hemoglobina (media +/- DS)	12,69 (1,98)	12,64 (1,93)	13,43 (1,96)	n.s.
Leucocitos (media +/- DS)	10808,87 (5917)	10145,14 (4741,97)	15008,67 (8782,83)	0,033
Polimorfonucleares (%) (media +/- DS)	74,28 (12,25)	73,38 (12,25)	83,77 (5,39)	<0,001
Glucosa (media +/- DS)	100,08 (52,9)	94,84 (48,73)	138,38 (73,61)	0,034
Urea (media +/- DS)	42,68 (32,13)	41,80 (31,35)	56,44 (46,74)	n.s.
Creatinina (media +/- DS)	1,10 (1,02)	1,12 (1,09)	1,13 (0,80)	n.s.
Bilirrubina total (media +/- DS)	1,55 (1,73)	1,43 (1,36)	2,08 (2,26)	n.s.
PCR (media +/- DS)	150,30 (123,46)	135,98 (115,09)	276,32 (126,17)	<0,001
Calcio (media +/- DS)	8,59 (0,77)	8,70 (0,68)	9,12 (0,67)	0,002

TABLA 2

Relación entre parámetros analíticos 48 horas tras el ingreso y la aparición de complicaciones locales.

## Conclusiones

La presencia de complicaciones locales es causa tanto de un aumento de la estancia hospitalaria como de la mortalidad en los cuadros de pancreatitis aguda. Nuestro estudio refleja niveles superiores de FA y GOT en los pacientes que no desarrollaron complicaciones locales durante su estancia, lo cual podría estar en relación con una posible menor tendencia a la formación de complicaciones locales en cuadros de etiología litíásica, si bien se necesitan estudios más amplios para demostrar dicha asociación. Por otro lado, los pacientes que desarrollaron complicaciones locales presentaron niveles más elevados de leucocitos, glucosa, calcio y PCR pasadas 48 horas. Esto puede ser útil en un futuro para la elaboración de scores que nos ayuden a predecir la aparición de estas complicaciones para poder detectarlas y tratarlas de manera precoz.

## CPO-008. TEST DEL ALIENTO PARA LA DETECCIÓN DEL HELICOBACTER PYLORI EN DOMICILIO EN EL REINICIO DE LA ACTIVIDAD TRAS EL ESTADO DE ALARMA POR COVID-19: EVALUACIÓN DE LA EFECTIVIDAD Y GRADO DE SATISFACCIÓN EN NUESTRA PRÁCTICA CLÍNICA.

TORRES-DOMÍNGUEZ A, JOFRÉ-PERALTA S, FERNÁNDEZ-MORENO N, MÉNDEZ-SÁNCHEZ IM, LÓPEZ-VEGA MC, PÉREZ-RUIZ M, SALDAÑA-GARCÍA L, RUIZ-MUÑOZ ML, PORRAS-GONZÁLEZ H, RIVAS-RUIZ F, PÉREZ-AISA A

SERVICIO APARATO DIGESTIVO. COMPLEJO HOSPITAL COSTA DEL SOL, MARBELLA.

## Introducción

Evaluar la efectividad de la realización del test del aliento para la detección de *Helicobacter pylori* (TAHP) en domicilio y la satisfacción de los pacientes, e identificar causas de necesidad de repetición de dicha prueba.

## Material y Métodos

Estudio transversal descriptivo, cuya población de estudio fueron pacientes de 15 a 75 años que realizaron el TAHP en su domicilio entre los meses de marzo y junio de 2021, pertenecientes al Centro de Alta Resolución de Mijas. No se incluyeron pacientes con barrera idiomática, deterioro cognitivo o dependientes. La efectividad de la prueba se evaluó a través de la necesidad de repetición del TAHP por errores en la lectura o pérdida de la muestra, y el grado de satisfacción fue reportado de forma telefónica mediante encuesta dirigida estructurada a los pacientes. La información sociodemográfica y clínica fue recogida de la historia clínica electrónica.

## Resultados

La muestra de estudio la conformaron 132 pacientes de los cuales el 72% eran mujeres, con una edad media de 41,9 (DE: 13,3) años,

y el 34,8% tenían estudios superiores. En el 6,8% (IC95%: 2,1-11,5) de los casos fue necesario repetir el TAHP, siendo 8 de los 9 casos de repetición por lectura no válida. No existieron diferencias estadísticamente significativas entre el sexo, la cualificación académica, y la realización previa en un ámbito hospitalario con la necesidad de repetir el TAHP. El tiempo medio de demora entre la petición y la realización del test fueron de 41 días. El grado de satisfacción reportado por los pacientes fue bueno en el 92,7% (IC95%: 87,4-98,03) de los casos, y el 82,7% de los pacientes preferirían realizarlo de nuevo en domicilio en caso de necesitar repetirlo.

## Conclusiones

La realización del TAHP en domicilio es una opción efectiva para el diagnóstico y la comprobación de la erradicación de la infección por *H. pylori*, se halló una excelente satisfacción de los pacientes con el procedimiento, y esta opción minimiza el tiempo de espera desde la solicitud del test hasta su realización.

## CPO-009. COMPORTAMIENTO CLÍNICO Y SEGURIDAD DEL TRATAMIENTO DE LOS PACIENTES CON ENFERMEDAD INFLAMATORIA INTESTINAL SOMETIDOS A TRASPLANTE HEPÁTICO

BRAVO ARANDA AM, GONZÁLEZ GRANDE R, OLMEDO MARTÍN R, MARTÍNEZ BURGOS M, JIMÉNEZ PÉREZ M

SERVICIO APARATO DIGESTIVO. COMPLEJO HOSPITALARIO REGIONAL DE MÁLAGA, MÁLAGA.

### Introducción

Nuestro objetivo fue describir las características clínicas, demográficas y de seguridad del tratamiento, en una serie de pacientes con enfermedad inflamatoria intestinal en los que se llevó a cabo un trasplante hepático.

### Material y Métodos

Serie de casos retrospectiva y unicéntrica en el que se incluyeron todos los pacientes con EII trasplantados en nuestro hospital tras revisar la base de datos de la unidad. Se analizaron el comportamiento de la EII, las características clínico-demográficas, los tratamientos utilizados y la presencia de complicaciones.

### Resultados

Se incluyeron en el análisis 13 pacientes trasplantados hepáticos con enfermedad inflamatoria intestinal, de los cuales ocho pacientes presentaban una colitis ulcerosa (CU). La edad media fue de 45,2 años y hubo un mayor porcentaje de hombres (53,8%). De los 5 pacientes con EII diagnosticada antes del trasplante, en algo más de la mitad se asistió a un empeoramiento evolutivo. Los 8 restantes se diagnosticaron tras el trasplante, con un tiempo medio de aparición de la EII de aproximadamente 5 años. El tiempo medio de seguimiento fue de 12 años. La causa más frecuente del trasplante hepático fue la colangitis esclerosante primaria

(53,8%). La inmunosupresión se realizó con tacrolimus y esteroides en el 84,6% de los pacientes. En cuanto al tratamiento de la EII, 8 pacientes (61%) fueron tratados con biológicos: 1 con adalimumab, 1 con adalimumab con cambio de diana posterior a golimumab, 1 con vedolizumab con cambio de diana posterior a ustekinumab y 5 con infliximab precisando cambios de clase a otros agentes antiTNF, o cambios de diana a vedolizumab o ustekinumab. En cuanto a la presencia de complicaciones, dos pacientes fueron colectomizados por fracaso del tratamiento, 2 pacientes presentaron infección por CMV y uno por *Clostridium difficile*. Ninguno desarrolló cáncer de colon, aunque dos precisaron colectomía por displasia severa multifocal. Hubo una neoplasia de novo (linfoma intestinal). No se registró recidiva de la enfermedad hepática ni infecciones graves que requirieran hospitalización. En una paciente tuvo lugar un rechazo celular agudo leve que mejoró con el ajuste de la inmunosupresión.

## Conclusiones

El comportamiento de la EII tras el trasplante hepático es variable e impredecible. El empleo de terapia biológica es frecuente en esta situación sobre todo en pacientes con colangitis esclerosante primaria asociada. Si bien la seguridad es una preocupación en estos pacientes por la combinación con la terapia inmunosupresora frente al rechazo, el perfil de seguridad no se resintió en esta serie de casos.

## CPO-010. EFECTIVIDAD, SEGURIDAD Y DURABILIDAD DE USTEKINUMAB EN COLITIS ULCEROSA MODERADA-GRAVE ACTIVA REFRACTARIA

ANGULO MCGRATH I, MARTÍNEZ BURGOS M, FERNÁNDEZ CORNAX A, OLMEDO MARTIN RV

UGC APARATO DIGESTIVO. COMPLEJO HOSPITALARIO REGIONAL DE MÁLAGA, MÁLAGA.

### Introducción

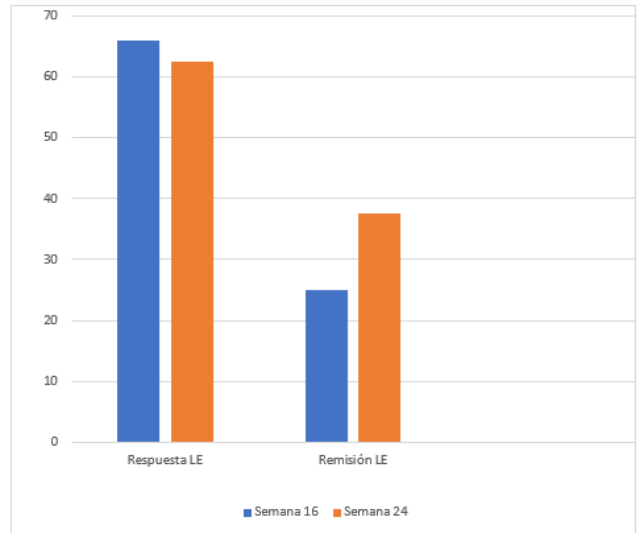
El objetivo de este estudio fue evaluar la efectividad, seguridad y durabilidad de UST en una serie de pacientes con CU moderada-grave activa multirrefractaria en práctica clínica real.

### Material y Métodos

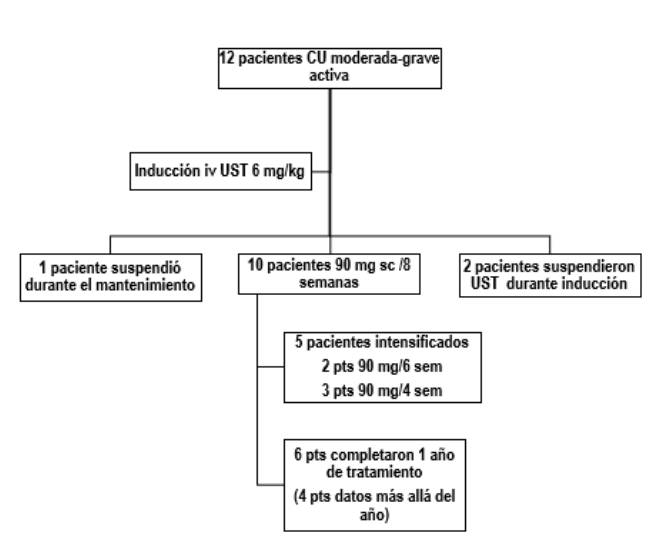
Estudio observacional retrospectivo unicéntrico. Se incluyeron todos los pacientes con CU moderada-grave activa tratados con UST en nuestro centro. La efectividad se valoró a las 16 y 24 semanas desde el inicio del tratamiento. Se consideró remisión (RmLE) y respuesta libre de esteroides (RsLE) a la consecución de un índice de mayo parcial (PMS)  $\leq 2$  y un descenso de al menos 3 puntos con respecto al PMS previo, respectivamente. Para evaluar la durabilidad de UST se realizó una curva de supervivencia de Kaplan Meier. Además, se registraron los efectos adversos atribuibles a UST durante el seguimiento.

Variable	n=12
Edad, años mediana (RIQ)	40,5 (28)
Sexo, mujer n(%)	7(58%)
Evolución de la CU, años mediana (RIQ)	7,5 (15,5)
Localización CU n (%)	
E2	9(75)
E3	3(25)
Manifestaciones extraintestinales n(%)	2(17)
Tratamiento biológico previo n(%)	
1	4(33)
2	2(16)
≥3	2(17)
Vedolizumab previo n(%)	3(25)
Tofacitinib previo n(%)	2(17)
Mayo parcial mediana (RIQ)	8(1)
Mayo endoscópico mediana (RIQ)	2(1)
PCR basal (mg/dl) mediana (RIQ)	10,85(16,5)
Calprotectina basal (mcg/g) mediana (RIQ)	2200 (1064)
Esteroides al inicio de UST n(%)	5(42)
Inmunosupresor asociado n(%)	2(17)

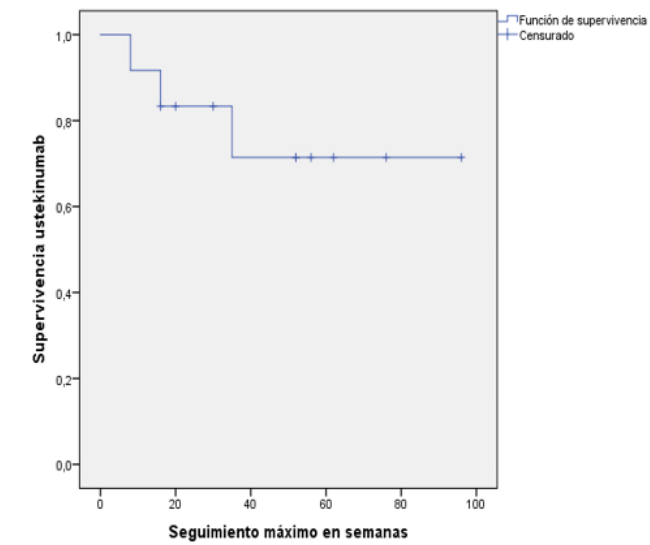
**TABLA 1**  
Características clínico-demográficas de los pacientes incluidos.



**FIGURA 2**  
Efectividad de ustekinumab en CU moderada-grave.



**FIGURA 1**  
Flujo de pacientes incluidos en el estudio.



**FIGURA 3**  
Durabilidad de ustekinumab en colitis ulcerosa moderada-grave.

**Resultados**

Se incluyeron 12 pacientes cuyas características clínico-demográficas y diagrama de flujo se muestran en la **tabla 1** y **figura 1** respectivamente. La mediana de seguimiento de los pacientes fue de 43,5 semanas (RIQ= 17-60,5). A las 16 semanas del inicio de tratamiento con UST se alcanzó RmLE y RsLE en el 25% y 66% de los pacientes respectivamente. A las 24 semanas del tratamiento con UST un 37,5% alcanzó la RmLE con un 61%

presentando RsLE (**Figura 2**). En un 41% de los pacientes se utilizó escalada de dosis de UST (acortamiento a 90 mg sc cada 4 ó 6 semanas).

Tras la inducción se produjo un descenso estadísticamente significativo en la mediana de PCR [10,85 (16,5) vs 4(1,35) mg/dl, p=0,01] y un descenso no significativo de la mediana de CF [2200 (1064) vs 812 (1843) mcg/g, p=0,12]. Todos los pacientes con esteroides sistémicos al inicio de UST pudieron suspenderlos durante el seguimiento. La probabilidad de retención del

tratamiento a la mediana de seguimiento fue del 71% (Figura 3). No se registraron efectos adversos graves o que supusieran la suspensión del tratamiento.

## Conclusiones

Ustekinumab se mostró efectivo y seguro en esta serie de pacientes con CU moderada-grave multirrefractaria. El perfil de seguridad y durabilidad de ustekinumab estuvo acorde con lo reportado en otras series de práctica clínica real.

## CPO-011. EXPERIENCIA EN VIDA REAL DEL GRUPO ANDALUZ DE ENFERMEDAD INFLAMATORIA INTESTINAL (GATEII) SOBRE LA EFICACIA DE TOFACITINIB A CORTO PLAZO

LÁZARO SÁEZ M<sup>1</sup>, NAVAJAS HERNÁNDEZ P<sup>2</sup>, MARTÍN RODRÍGUEZ MDM<sup>3</sup>, OLMEDO MARTÍN R<sup>4</sup>, NÚÑEZ ORTIZ A<sup>5</sup>, ARGUELLES ARIAS F<sup>6</sup>, FERNÁNDEZ CANO MC<sup>7</sup>, GALLARDO SÁNCHEZ F<sup>8</sup>, MARÍN PEDROSA S<sup>9</sup>, GONZÁLEZ GARCÍA J<sup>10</sup>, VÁZQUEZ MORÓN JM<sup>11</sup>, HERNÁNDEZ MARTÍNEZ A<sup>1</sup>

<sup>1</sup>UGC APARATO DIGESTIVO. COMPLEJO HOSPITALARIO DE ESPECIALIDADES TORRECÁRDENAS, ALMERÍA. <sup>2</sup>UGC APARATO DIGESTIVO. COMPLEJO HOSPITALARIO REGIONAL VIRGEN MACARENA, SEVILLA. <sup>3</sup>UGC APARATO DIGESTIVO. COMPLEJO HOSPITALARIO REGIONAL VIRGEN DE LAS NIEVES, GRANADA. <sup>4</sup>UGC APARATO DIGESTIVO. COMPLEJO HOSPITALARIO REGIONAL DE MÁLAGA, MÁLAGA. <sup>5</sup>UGC APARATO DIGESTIVO. COMPLEJO HOSPITALARIO REGIONAL VIRGEN DEL ROCÍO, SEVILLA. <sup>6</sup>SERVICIO APARATO DIGESTIVO. COMPLEJO HOSPITALARIO REGIONAL VIRGEN MACARENA, SEVILLA. <sup>7</sup>SERVICIO APARATO DIGESTIVO. COMPLEJO HOSPITALARIO REGIONAL VIRGEN DE LAS NIEVES, GRANADA. <sup>8</sup>SERVICIO APARATO DIGESTIVO. COMPLEJO HOSPITALARIO DE PONIENTE, EJIDO. <sup>9</sup>SERVICIO APARATO DIGESTIVO. COMPLEJO HOSPITALARIO REGIONAL REINA SOFÍA, CÓRDOBA. <sup>10</sup>SERVICIO APARATO DIGESTIVO. HOSPITAL COMARCAL LA INMACULADA, HUÉRCAL-OVERA. <sup>11</sup>SERVICIO APARATO DIGESTIVO. COMPLEJO HOSPITALARIO DE ESPECIALIDADES JUAN RAMÓN JIMÉNEZ, HUELVA.

## Introducción

La colitis ulcerosa (CU) es una enfermedad crónica, autoinmune que afecta al aparato digestivo y en la que el paradigma del tratamiento está en constante cambio. Tofacitinib es uno de los nuevos fármacos que se han incorporado recientemente al arsenal terapéutico frente a la CU, inhibiendo las cinasas Janus o JAK. El objetivo primario del estudio fue analizar las tasas de remisión y respuesta clínica obtenidas tras el tratamiento de inducción en semanas 8 y 16.

## Material y Métodos

Estudio retrospectivo, observacional, analítico y multicéntrico analizado la eficacia del tratamiento con tofacitinib en la CU tanto a corto plazo (semanas 8 y 16). La actividad clínica se valoró de

Características basales	Media (rango) // N (%)
Edad (años)	45 (18-78)
Género	
• Masculino	51 (68,9%)
• Femenino	23 (31,1%)
Tiempo evolución (años)	9 (1-26)
Severidad	
• Moderada	45 (60,8%)
• Grave	29 (39,2%)
Extensión (%)	
• Proctitis	4 (5,4%)
• Colitis izquierda	35 (47,3%)
• Colitis extensa /pancolitis	35 (47,3%)
Corticoddependencia n (%)	52 (70,3%)
Corticorrefractariedad n(%)	11 (15%)
Proteína C reactiva basal (mg/ml)	1,54 (0,03-14,8)
Calprotectina fecal basal (µg/g)	2192 (50-12379)
Tratamientos biológicos previos:	
• AntiTNF	72 (97,3%)
• 1	• 24 (32,4%)
• 2	• 38 (51,4%)
• 3	• 10 (13,5%)
• Vedolizumab	47 (63,5%)
• Ustekinumab	8 (10,8%)
Mecanismos de acción empleados:	
• 1	25 (35,1%)
• 2 ó más	48 (64,9%)
Corticoides concomitantes	46 (62,2%)

TABLA 1

Características basales de los pacientes.

acuerdo al índice parcial de mayo. La remisión clínica se definió cuando el índice parcial de mayo era  $\leq 2$  puntos, y la respuesta cuando existía un descenso de al menos 3 puntos respecto a la basal (incluye los pacientes en remisión).

## Resultados

Se incluyeron un total de 74 pacientes que recibieron tofacitinib como tratamiento para CU. Sus características basales se resumen en la **tabla 1**. Todos salvo uno (98,3%) habían recibido tratamiento biológico previo. Un 55,4% (41/74) habían sido tratados con 3 o más fármacos biológicos, y hasta un 64,9% (53/74) con 2 o 3 mecanismos de acción diferentes. En el momento del tratamiento con tofacitinib 62,2% (46/74) de los pacientes estaban recibiendo corticoides, ya fueran sistémicos o corticoides orales de acción tópica. Todos los pacientes salvo uno, recibieron 10 mg /12 h de tofacitinib como pauta de inducción. Esta pauta se mantuvo durante 8 semanas en 47 pacientes (63,5%) y durante 16 semanas en 26 (35,1%). En la semana 8, 28 pacientes (37,8%) estaban en remisión clínica y 57 pacientes (77%) obtuvieron respuesta clínica (Figura 1). En semana 16 en 67 pacientes; 28 (41,8%) estaban en remisión clínica y 47 (70,1%) obtuvieron respuesta. 3 de 8 pacientes (37,5%) no respondedores en semana 8 que mantuvieron tratamiento lograron respuesta clínica diferida en semana 16, 2 de ellos en remisión

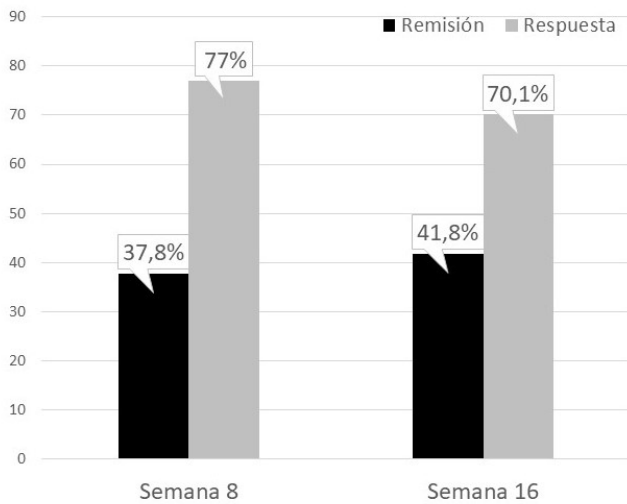


FIGURA 1

Tumores del espectro Lynch en pacientes afectos.

clínica. El 58,6% (27/46) de los pacientes que recibían corticoides al inicio del tratamiento con tofacitinib pudieron suspenderlos en estas 16 primeras semanas. En 18 pacientes (24,3%) se suspendió el tratamiento en este periodo: 10 (55,6%) por no respuesta, 3 (16,7%) por pérdida de respuesta, 4 (22,2%) por efectos adversos y 1 (5,6%) a petición del propio paciente.

## Conclusiones

En conclusión, tofacitinib se ha mostrado como un tratamiento eficaz para la inducción a la remisión de la CU en un escenario de práctica clínica real con pacientes refractarios a otros tratamientos.

## CPO-012. NECESIDAD DE CIRUGÍA EN PACIENTES CON COLITIS ULCEROSA EN LA ERA DE LA TERAPIA BIOLÓGICA

ZAMORA OLAYA JM, RODRÍGUEZ TIRADO MI, ORTIZ CHIMBO DS, GÓMEZ PÉREZ A, APARICIO SERRANO A, SOTO ESCRIBANO P, MARÍN PEDROSA S, IGLESIAS FLORES E, BENÍTEZ JM

SERVICIO APARATO DIGESTIVO. COMPLEJO HOSPITALARIO REGIONAL REINA SOFÍA, CÓRDOBA.

## Introducción

Evaluar el impacto de los anti-TNF en la necesidad de cirugía en colitis ulcerosa (CU). Objetivos secundarios: comparar necesidades de tratamiento médico previo a la cirugía, indicaciones de cirugía y el tiempo libre hasta la cirugía.

## Material y Métodos

Estudio observacional, retrospectivo y unicéntrico que incluye pacientes con CU que han precisado cirugía por enfermedad inflamatoria intestinal (EII). Se analizaron dos cohortes de pacientes con CU: cohorte-1 (pre-antiTNF) con diagnóstico de CU entre 1995-

2000, y cohorte-2 (post-antiTNF) con diagnóstico posterior a la aprobación de antiTNF entre 2010-2015. El tiempo de seguimiento hasta el evento (cirugía) fue de al menos 5 años. Se recogieron variables demográficas, relacionadas con la CU y cirugía. Se realizaron curvas de supervivencia Kaplan-Meier para comparar el tiempo medio hasta la cirugía. Identificación de pacientes mediante ENEIDA.

## Supervivencia libre de colectomía a los 5 años del diagnóstico

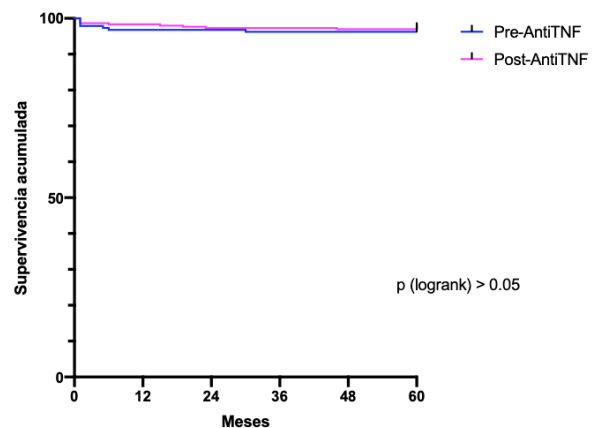


FIGURA 1

Supervivencia global libre de colectomía a 5 años de seguimiento.

## Resultados

Incluidos un total de 32 pacientes intervenidos (18 en cohorte-1 y 14 en cohorte-2). La edad media al diagnóstico de CU fue significativamente menor en la cohorte 1 (31,3 vs 46,4 años,  $p=0,015$ ), y la proporción de pacientes fumadores fue mayor en la cohorte-1 (27,8% vs 0%,  $p=0,053$ ). No diferencias entre ambas cohortes en cuanto a la extensión de la CU y manifestaciones extraintestinales. Las tasas de cirugía fueron 3,7% en cohorte-1 y 4,7% en cohorte-2. De forma global y a lo largo del seguimiento no hubo diferencias en cuanto a las tasas de colectomía en ambas cohortes (Figura 1). Sin embargo, la mediana de tiempo desde el diagnóstico hasta la cirugía fue significativamente mayor en la cohorte-2 (21 vs 1 meses,  $p<0,05$ ) (figura 2).

## Tiempo hasta cirugía en pacientes sometidos a colectomía

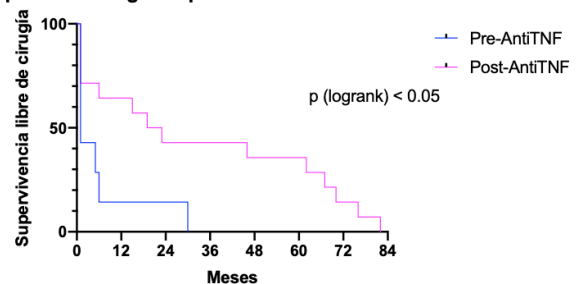


FIGURA 2

Tiempo desde el diagnóstico de la CU hasta la cirugía.

En relación a la indicación temporal, la proporción de cirugía urgente fue mayor en la cohorte-1 (61% vs 43%, ns); mientras que en la cohorte-2 predominaron las cirugías programadas (50%

#### Supervivencia acumulada en pacientes que se intervienen de forma programada

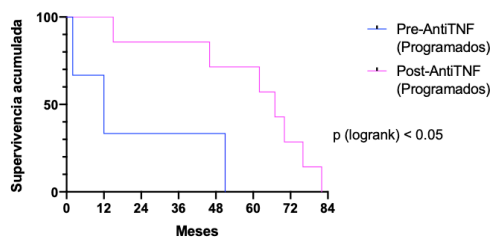


FIGURA 3

Tiempo libre de cirugía hasta la colectomía programada.

vs 18%, ns). En el subgrupo de pacientes intervenidos de forma programada, el tiempo libre hasta la cirugía fue significativamente mayor en la cohorte-2: 67 vs 12 meses ( $p=0,01$ ) (Figura 3). En cuanto a las indicaciones quirúrgicas, cohorte-1: 78% colitis aguda grave o complicaciones agudas y 22% refractariedad al tratamiento médico; cohorte-2: 43% colitis aguda grave/complicaciones. Un alto % en ambas cohortes precisaron ostomía (transitoria o definitiva). Necesidades de tratamiento médico prequirúrgico cohorte-1 vs cohorte-2: corticoides (100% vs 71%,  $p=0,028$ ), inmunosupresores (5,6% vs 57%,  $p=0,002$ ).

### Conclusiones

Las tasas de cirugía en CU permanecen estables en la era post-antiTNF. Sin embargo, la llegada de estos fármacos permite un tiempo mayor libre de cirugía, menos requerimientos de corticoides preoperatorios y menor necesidad de cirugía por indicaciones urgentes.

**CP-001. HEMORRAGIA DIGESTIVA SECUNDARIA A AMILOIDOSIS INTESTINAL EN PACIENTE CON LINFOMA T**

HERRADOR PAREDES M, LIBRERO JIMÉNEZ M, VALVERDE LÓPEZ F, REDONDO CEREZO E

SERVICIO APARATO DIGESTIVO. COMPLEJO HOSPITALARIO REGIONAL VIRGEN DE LAS NIEVES, GRANADA.

**Introducción**

La amiloidosis constituye un grupo de enfermedades derivadas de la acumulación de diferentes proteínas en distintos órganos, alterando su función. La amiloidosis secundaria, derivada de la acumulación de proteína sérica A, aparece clásicamente en procesos crónicos infecciosos, inflamatorios o neoplásicos

**Caso Clínico**

Varón de 61 años sin antecedentes médicos en seguimiento por Urología por neoplasia urotelial de pelvis renal derecha (**Figura 1**) pendiente de intervención quirúrgica. Ingresa por astenia y fiebre de 38,5° C de varias semanas, sin claro foco infeccioso. Se realiza biopsia guiada por TAC de riñón derecho con resultado de linfoma no Hodgking de bajo grado T periférico. En PET-TAC (**Figura 2**) presenta captación metabólica en riñón derecho y en adenopatías retroperitoneales e inguinales bilaterales. Se inicia primer ciclo de quimioterapia sin incidencias. A la semana comienza con melenas, hipotensión y anemia en rango transfusional. Tras estabilización se realiza EDA (**Figura 3**), apreciándose en cara posterior endoscópica de 2º porción duodenal, coágulo con sangrado babeante que se trata con inyección de adrenalina y colocación de hemoclip. Tras la misma, persisten datos de hemorragia activa, realizándose hasta 3 intentos endoscópicos más para control del sangrado,

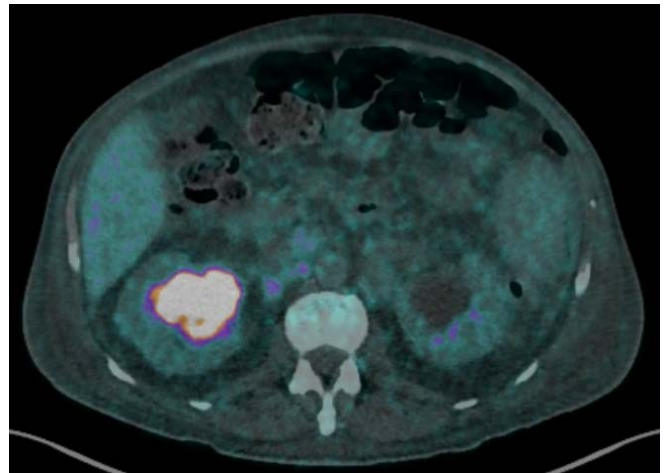


FIGURA 2

PET con captación patológica en riñón derecho y cadenas ganglionares.

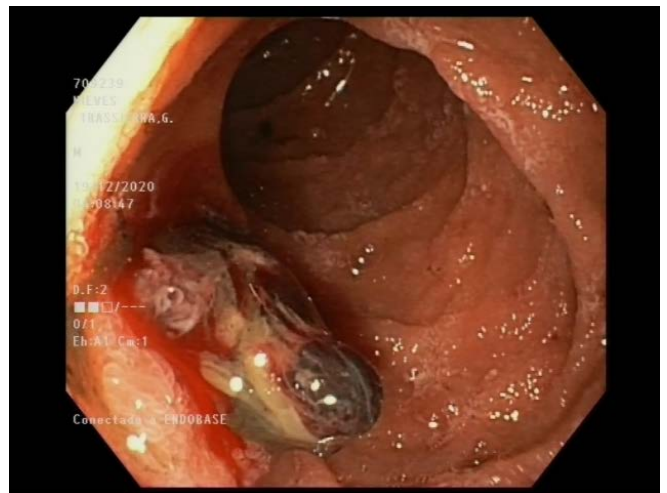


FIGURA 3

Coágulo con sangrado babeante en segunda porción duodenal.

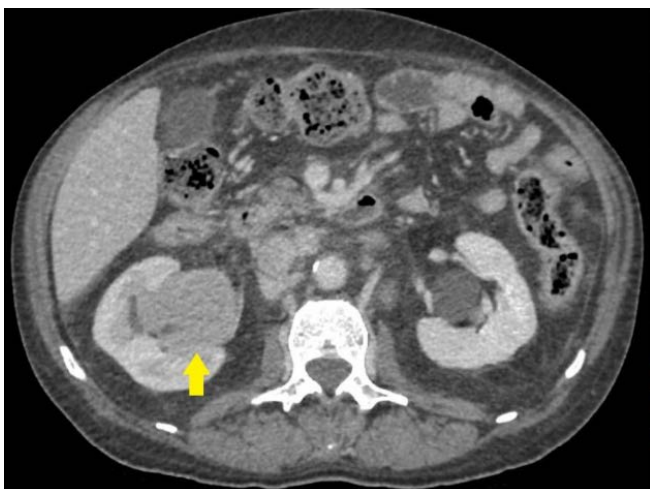

FIGURA 1

TAC abdominal en el que se aprecia tumor renal derecho.

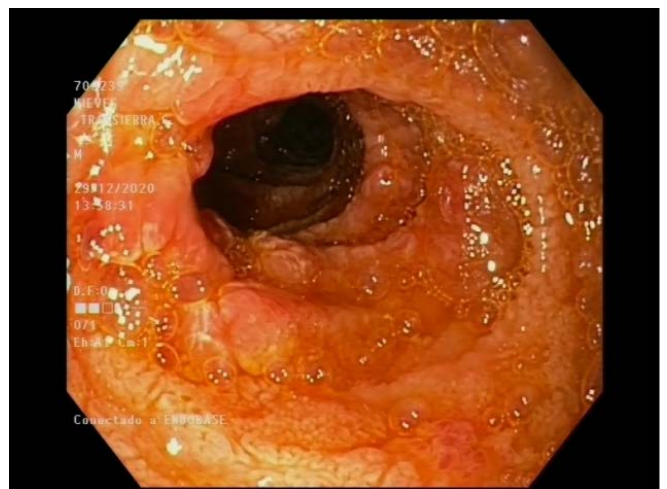


FIGURA 2

Curva ROC.

identificándose mucosa de segunda porción deslustrada, friable al roce, de aspecto infiltrativo y con zonas de sangrado (Figura 4) similares a las descritas en la EDA inicial, que se trataron de la misma forma. Se tomaron biopsias de dicha zona con resultado histológico de material acelular rojo congo positivo con birrefringencia verde manzana cuya inmunohistoquímica confirmaba amiloidosis secundaria con depósito tipo AA. Se inicia el segundo ciclo de quimioterapia con cese posterior del sangrado. Finalmente el paciente fallece en la UCI como consecuencia de una sepsis de origen abdominal.

**Discusión**

La afectación del tubo digestivo es relativamente frecuente en la amiloidosis pero rara vez da clínica. La localización más frecuente es el intestino delgado y suele manifestarse con cuadros pseudoobstructivos y síndromes malabsortivos. En un pequeño porcentaje puede producir hemorragia digestiva, más frecuentemente en forma de pérdidas crónicas, siendo los hallazgos endoscópicos diversos, normalmente con engrosamiento difuso de la mucosa, disminución de las vellosidades, aparición de hematomas submucosos y lesiones pseudonodulares. El diagnóstico de certeza se obtiene de la biopsia intestinal. No existe tratamiento específico, siendo muy importante el control de la condición subyacente. En nuestro caso, a pesar de múltiples intentos endoscópicos, el sangrado se controló tras el segundo ciclo de quimioterapia.

**CP-002. RIESGO DE EVENTOS TROMBOEMBÓLICOS EN FUNCIÓN DEL MANEJO DE LA TERAPIA ANTICOAGULANTE Y ANTIAGREGANTE EN PACIENTES SOMETIDOS A COLANGIOPANCREATOGRAFÍA RETRÓGRADA ENDOSCÓPICA.**

ALEJANDRE ALTAMIRANO RM, CASTRO RODRÍGUEZ J, PLEGUEZUELO NAVARRO M, CASÁIS JUANENA LL, SERRANO RUIZ FJ, HERVÁS RODRÍGUEZ AJ

UGC APARATO DIGESTIVO. COMPLEJO HOSPITALARIO REGIONAL REINA SOFÍA, CÓRDOBA.

**Introducción**

Las principales guías de práctica clínica recomiendan un adecuado manejo periprocedimiento de los fármacos antitrombóticos en caso de realización de técnicas invasivas. El principal objetivo de este estudio fue evaluar si existe mayor riesgo de eventos tromboembólicos por la supresión o disminución de la dosis de anticoagulantes o antiagregantes en pacientes sometidos a una colangiopancreatografía retrógrada endoscópica (CPRE).

**Material y Métodos**

Se realizó un estudio observacional prospectivo, que incluyó a 644 pacientes sometidos a CPRE con intención terapéutica durante el año 2019 en el Hospital Universitario Reina Sofía con un seguimiento de 30 días postprocedimiento.

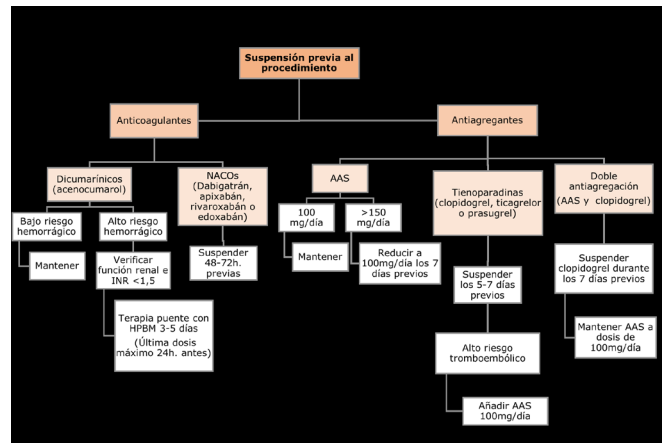


FIGURA 1  
Algoritmo terapéutico que recoge las recomendaciones sobre la suspensión de la terapia antitrombótica de forma previa a la realización de CPRE.

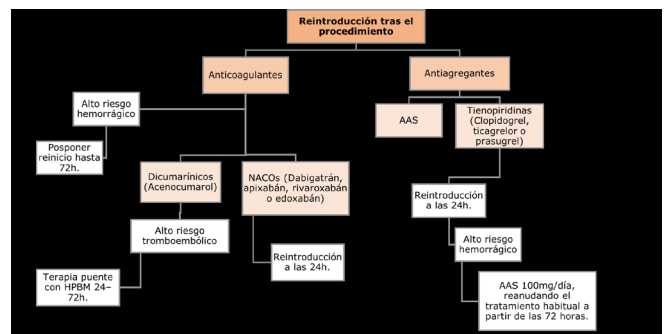


FIGURA 2  
Algoritmo terapéutico que recoge las recomendaciones sobre la reintroducción de la terapia antitrombótica posterior a la realización de CPRE.

Paciente	Sexo	Edad	Comorbilidades/AP destacados	Anticoagulación/Antiagregación	Indicación de CPRE	Evento tromboembólico en < 30 días posCPRE
1	♀	84	HTA, DM2.	No.	Coledocolitiasis	ACVA Isquémico (AIT)
2	♂	66	HTA.	No.	Colangitis por coledocolitiasis.	Trombosis de una rama intrahepática de la porta derecha
3	♀	78	HTA, FA, prótesis biológica aórtica.	Heparina. Suspensión y reintroducción adecuadas.	Colangiocarcinoma distal inoperable.	ACVA Isquémico
4	♂	84	HTA, DLP, IRC, FA, CH, HSA, varios episodios de TVP/TEP.	Rivaroxaban. Suspensión y reintroducción adecuadas.	Neoplasia páncreas (estado IV: metástasis hepática)	TVP en MII (vena femoral izquierda)
5	♂	82	HTA, FA, marcapasos, ángor de esfuerzo, colangitis, trombosis portal.	Apixaban. Suspensión adecuada. Reintroducción inadecuada.	Sospecha de estenosis biliar maligna.	IAM con muerte súbita. <b>Exitus.</b>
6	♀	39	No AP de interés.	No.	Coledocolitiasis múltiple (hematoma subcapsular posCPRE).	TVP en MII (vena femoral izquierda)

FIGURA 3  
Tipo de evento tromboembólico aparecido en cada uno de los 6 pacientes durante los 30 posteriores a la realización de CPRE, así como sus comorbilidades.

## Resultados

urante el estudio, 6 pacientes presentaron un evento tromboembólico, no hallando diferencias entre la incorrecta retirada/reintroducción del tratamiento antitrombótico y una mayor proporción de eventos tromboembólicos o hemorrágicos tras el procedimiento ( $p>0,05$ ). La incidencia de eventos trombóticos fue significativamente mayor en pacientes en tratamiento con heparina o apixabán ( $p=0,001$ ), así como con antecedente de fibrilación auricular ( $p=0,05$ ), valvulopatía reumática ( $p=0,037$ ) y tromboembolismo pulmonar recurrente ( $p=0,035$ ) siendo éste además factor de riesgo independiente. Asimismo, la incidencia de hemorragia en los 30 días postesfinterotomía fue significativamente menor en aquellos con implantación de prótesis biliar ( $p=0,04$ ).

## Conclusiones

- El incorrecto manejo terapéutico de los fármacos antitrombóticos no se asocia de forma estadísticamente significativa a una mayor tasa de ETEV o hemorragia tras una CPRE. No obstante, parece prudente realizar un manejo adecuado de dichos medicamentos en base a las guías clínicas y seguir sus recomendaciones para prevenir la potencial aparición de ETEV.
- El fármaco anticoagulante empleado sí se relaciona con la presencia de ETEV, observándose una mayor incidencia trombótica en los pacientes en tratamiento con apixabán y heparina, respecto a los demás anticoagulantes.
- Algunas comorbilidades del paciente, como FA, TEP recurrente y valvulopatía reumática se asocian a un mayor riesgo de ETEV. El antecedente de TEP recurrente además se reconoce como factor de riesgo independiente.
- La realización de una esfinterotomía durante el procedimiento se relaciona como factor de riesgo independiente de hemorragia tras la CPRE. La colocación de una prótesis biliar se asocia a una menor incidencia de sangrado.

### CP-003. ABORDAJE ENDOSCÓPICO CON PRÓTESIS DE ESÓFAGO PARA PERFORACIÓN ESOFÁGICA TUMORAL

BRACHO GONZÁLEZ M, MORALES BERMÚDEZ AI, MARTÍNEZ BURGOS M, VÁZQUEZ PEDREÑO L

UGC APARATO DIGESTIVO. COMPLEJO HOSPITALARIO REGIONAL DE MÁLAGA, MÁLAGA

## Introducción

La perforación esofágica supone la perforación más grave del tracto gastrointestinal, con una mortalidad que puede superar el 30%. Su etiología más frecuente es la iatrogenia endoscópica, aunque también puede ser secundaria a tumores, cirugías, ingesta de cáusticos o cuerpos extraños, traumatismos o vómitos violentos. Su tratamiento continúa siendo controvertido.

## Caso Clínico

Varón de 55 años. Enfermedad por VIH A3 y enfermedad tuberculosa pulmonar en 2013. Acude a urgencias tras presentar hemoptisis con ataques de tos, fiebre y un vómito hemático. Previamente, clínica de dolor y ardor epigástrico, pérdida de 5 kg de peso el último mes y disfagia a sólidos.

A nivel analítico, destaca una elevación marcada de reactantes de fase aguda. Se realiza angio-TC de tórax con visualización de gran colección en mediastino posterior con contenido líquido y burbujas aéreas, y en continuidad con pared esofágica, que se encuentra engrosada en tercio medio; hallazgos sugestivos de perforación esofágica contenida (Figuras 1 y 2).

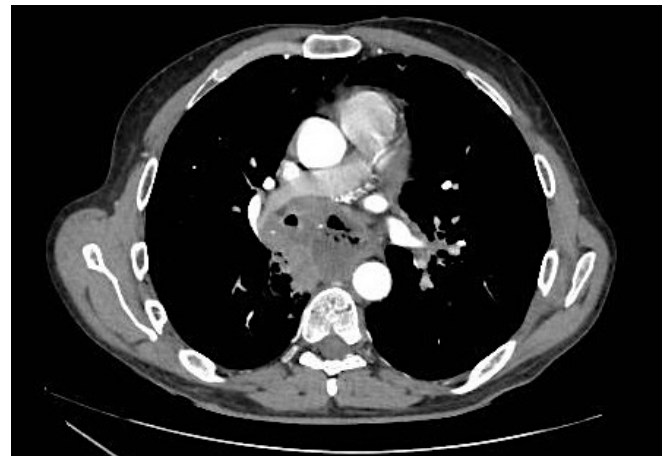

FIGURA 1

Corte transversal en angio-TC de tórax que muestra colección en mediastino posterior con contenido líquido y burbujas de aire en su interior.

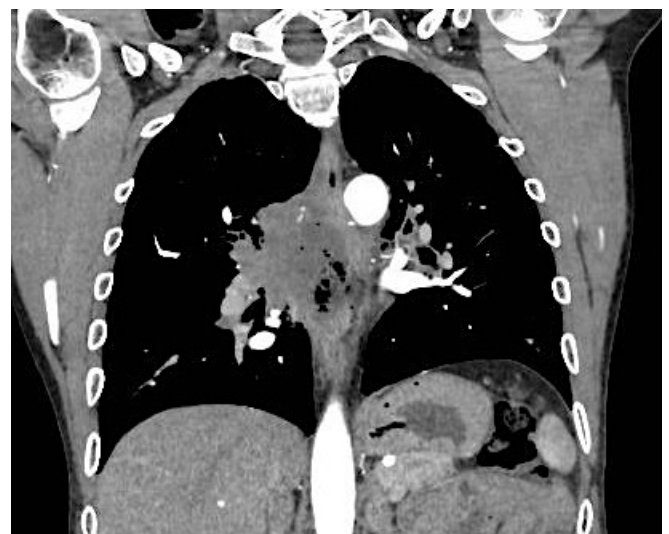

FIGURA 2

Corte frontal de angio-TC de tórax donde se visualiza contacto importante de la colección con bronquio principal derecho.

Posteriormente, se realiza broncoscopia en quirófano donde se aprecia mucosa de bronquio principal derecho engrosada, frágil y friable. Seguidamente, se realiza endoscopia digestiva alta (EDA), que muestra una lesión ulcerada e infiltrativa que se extiende desde 27 cm hasta 32 cm de arcada dentaria sin impedir el paso del endoscopio, y que tiene un gran orificio fistuloso con material mucopurulento en su interior. Se pasa guía y posiciona endoprótesis metálica recubierta tipo WALLFLEX, con sellado del orificio fistuloso, e implantan dos hemoclips para evitar migración distal de la prótesis (Figura 3).

Evolución favorable tras antibioterapia intravenosa y colocación de endoprótesis esofágica, tolerando dieta líquida y triturada tras el procedimiento.

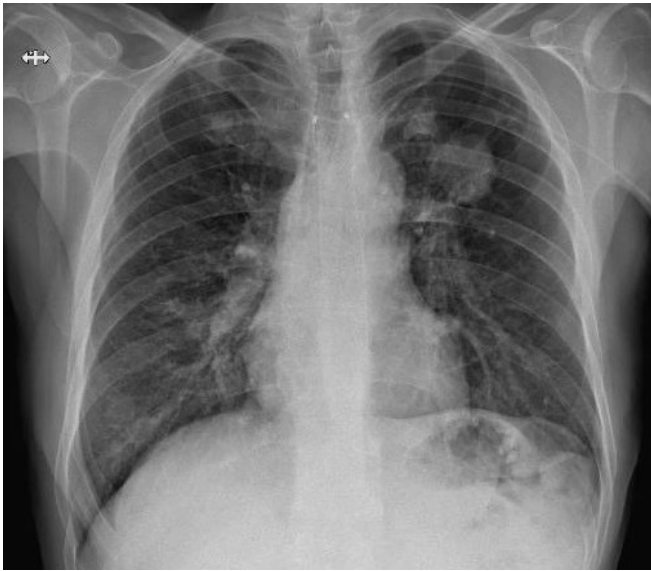


FIGURA 3

Radiografía simple de tórax donde se visualiza prótesis esofágica con dos hemoclips de fijación en su extremo proximal.

## Discusión

El tratamiento de la perforación esofágica es controvertido y debe individualizarse, ya que existe una amplia variedad de opciones terapéuticas disponibles, que varían desde el manejo conservador hasta la esofagectomía.

El uso de prótesis esofágicas en el tratamiento de esta entidad ha sido cada vez más extendido en los últimos años.

De hecho, en caso de perforación secundaria a carcinoma esofágico, habitualmente se aboga por la colocación inicial de una prótesis endoscópica intraluminal, con posterior esofagectomía en caso de reseccabilidad, aplicación de radioquimioterapia, o simplemente como uso paliativo.

## CP-004. ACTUALIZACIÓN EN EL TRATAMIENTO ENDOSCÓPICO DE LA ECTASIA VASCULAR ANTRAL GÁSTRICA: A PROPÓSITO DE UN CASO.

REQUENA DE TORRE J, VÁZQUEZ RODRÍGUEZ JA, GALLEGRO ROJO FJ, GALLARDO SÁNCHEZ F, GÓMEZ TORRES KM, DE LA CUESTA FERNÁNDEZ I, JARAVA DELGADO M

UGC APARATO DIGESTIVO. COMPLEJO HOSPITALARIO DE PONIENTE, EJIDO, EL

## Introducción

La ectasia vascular antral gástrica (GAVE) es una malformación vascular capilar localizada típicamente a nivel prepilórico. Se asocia a entidades como la cirrosis hepática, insuficiencia renal, o enfermedades del tejido conectivo. Histológicamente se caracteriza por la presencia de capilares ectásicos dilatados a nivel mucoso y submucoso con microtrombosis. Desde el punto de vista endoscópico las características de las lesiones vasculares, distinguen tres patrones, lineal, difuso y nodular.

## Caso Clínico

Presentamos el caso de un varón de 70 años con antecedentes de hipertensión arterial, dislipemia, cardiopatía isquémica y cirrosis hepática enólica. En estudio por anemia ferropénica crónica con requerimientos transfusionales periódicos. Durante el estudio endoscópico se evidencia GAVE lineal extenso, confirmado histológicamente, que es tratado inicialmente con sesiones de termocoagulación con gas argón. A pesar de las mismas, persiste con clínica de astenia y necesidad transfusional, sometiéndose a nueva gastroscopia que advierte de mucosa ectásica con lesiones vasculares nodulares dispersas compatible con ectasia vascular antral nodular (Figura 1). Se procede al tratamiento de las lesiones

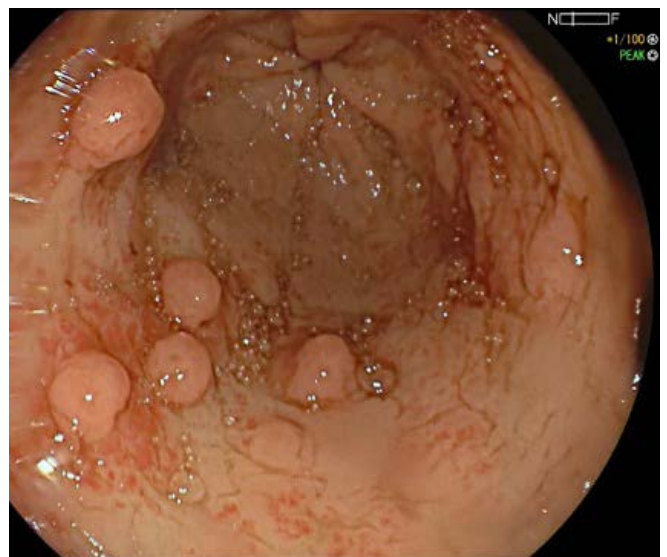


FIGURA 1

Lesiones vasculares nodulares dispersas compatible con GAVE nodular.

mediante colocación de bandas elásticas (Figuras 2 y 3) y posterior termocoagulación con gas argón de las lesiones lineales difusas sin complicaciones (Figuras 4 y 5). Durante el seguimiento posterior se aprecia aumento progresivo de las cifras de hemoglobina sin requerir nuevas transfusiones por el momento.

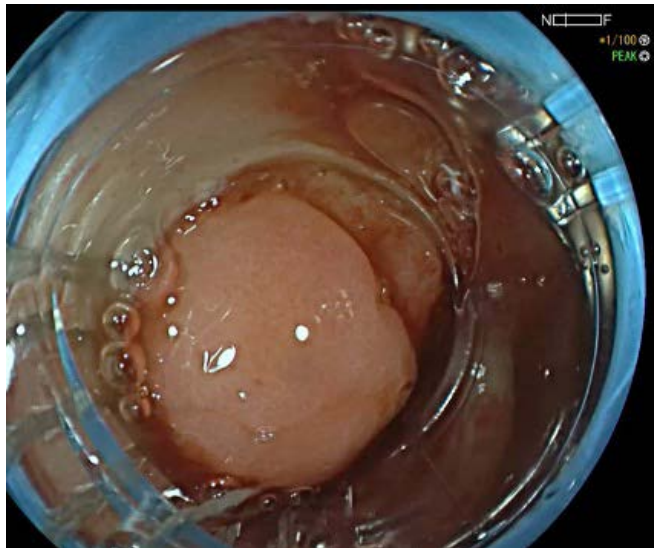

FIGURA 2  
Tratamiento de la lesión mediante ligadura con bandas endoscópicas.

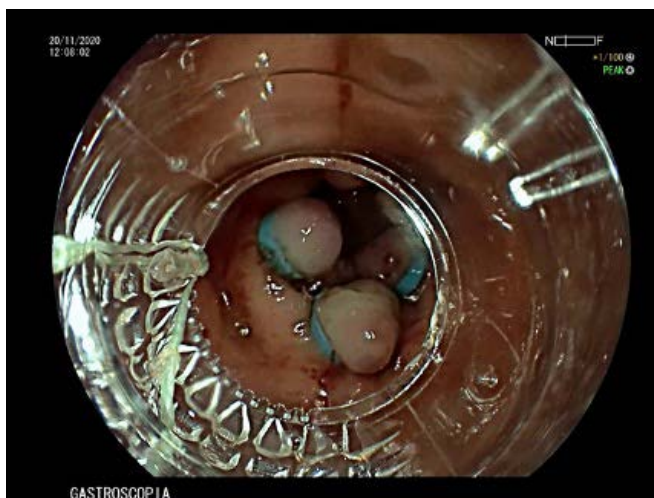


FIGURA 3  
Esclerosis de la lesión mediante ligadura con bandas endoscópicas.

## Discusión

La GAVE es una causa potencial de sangrado gastrointestinal recurrente, ocasionalmente manifestada como hemorragia digestiva aguda, si bien la mayoría de los pacientes se presentarían sin sangrado visible y una anemia ferropénica crónica.

El tratamiento endoscópico mediante coagulación con argón plasma (APC) es en la actualidad el método más extendido. Éste provoca

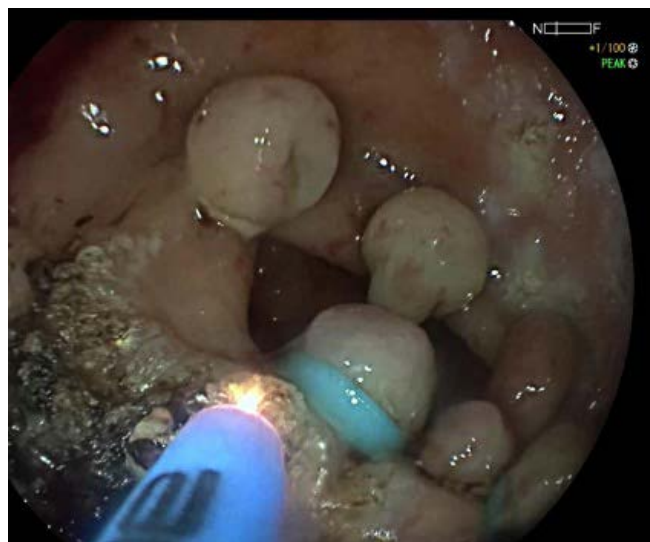


FIGURA 4  
Termocoagulación con gas argón de las lesiones.

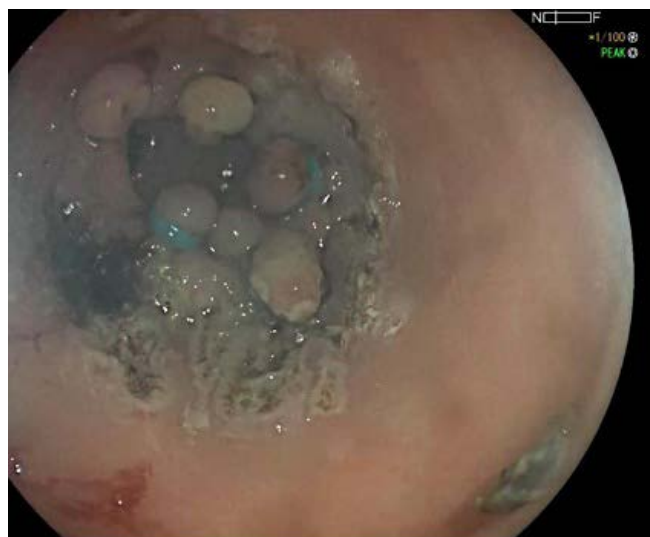

FIGURA 5  
Aspecto del GAVE tras termocoagulación y ligadura endoscópica.

una necrosis mucosa localizada obliterando las malformaciones microvasculares. Sin embargo, la ligadura con bandas elásticas ha demostrado recientemente ser superior a la APC en términos de erradicación endoscópica, recurrencia del sangrado, número de sesiones necesarias, requerimientos transfusionales y número de hospitalizaciones relacionadas sin diferencia en la tasa de efectos adversos. Estos resultados se deben probablemente a su acción en capas más profundas en relación al tratamiento con argón, pues produce una trombosis e isquemia a nivel submucoso.

En la práctica este método puede ser especialmente útil en el GAVE nodular pudiendo combinarse con APC para un manejo más eficiente de la entidad.

**CP-005. ADENOCARCINOMA PANCREÁTICO CON CÉLULAS EN ANILLO DE SELLO. ENTIDAD EXTREMADAMENTE RARA, DIAGNÓSTICO POR ECOENDOSCOPIA.**

RINCÓN GATICA A<sup>1</sup>, BORRERO MARTIN JJ<sup>2</sup>, GARCÍA FERNANDEZ FJ<sup>1</sup>

<sup>1</sup>UGC APARATO DIGESTIVO. HOSPITALES UNIVERSITARIOS VIRGEN MACARENA - VIRGEN DEL ROCÍO, SEVILLA. <sup>2</sup>UGC ANATOMÍA PATOLÓGICA. HOSPITALES UNIVERSITARIOS VIRGEN MACARENA - VIRGEN DEL ROCÍO, SEVILLA.

**Introducción**

El cáncer de páncreas (CP) es la tercera causa principal de muerte relacionada con el cáncer en los Estados Unidos. La tasa de supervivencia es del 9%. Se han identificado variantes de CP, el adenocarcinoma es el más prevalente (85,8%). El carcinoma pancreático primario de células en anillo de sello (CPPCAS) es una variante histopatológica infrecuente del CP con una incidencia de <1%. Tiene una menor tasa de supervivencia a 5 años que el adenocarcinoma de páncreas en su conjunto (4% frente a 9%) y es más probable que presente enfermedad a distancia al momento del diagnóstico (69,4% vs 52%). Debido a su baja prevalencia y diagnóstico, no existen pautas de tratamiento específicas para CPPCAS y el tratamiento se guía por la literatura existente sobre el adenocarcinoma de páncreas.

**Caso Clínico**

Se presenta el caso de una mujer de 61 años, con antecedente de carcinoma basocelular intervenido. Ingresa por dolor abdominal y síndrome constitucional. En TC abdomen se identifica una trabeculación e infiltración de la grasa por material de partes blandas desdibujando los contornos de la cola de páncreas, colon, glándula suprarrenal izquierda y la pelvis renal/uréter proximal. En ecoendoscopia se observa a nivel de cuello-cuerpo de páncreas una discreta mayor heterogeneidad, con un aumento del tamaño de la glándula a ese nivel con sensación de masa (no es la imagen típica).

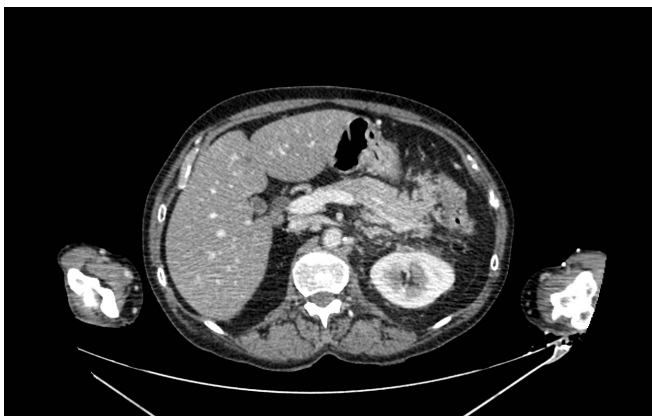

FIGURA 1  
TC.

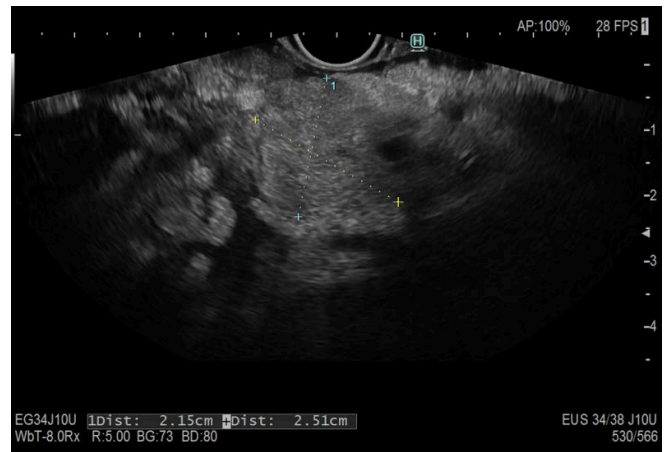


FIGURA 2  
USE1.

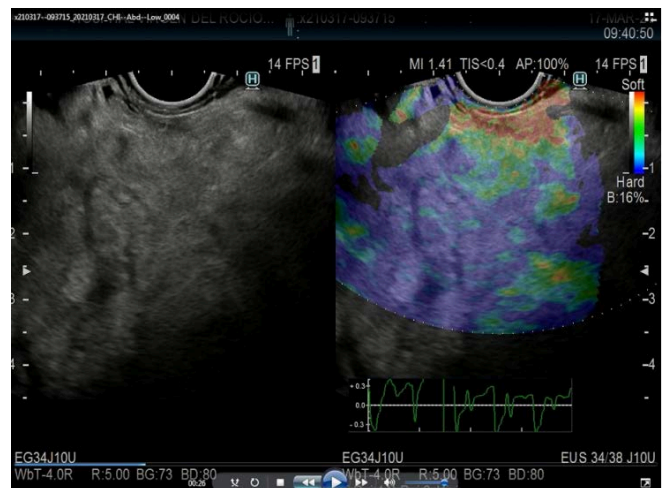


FIGURA 3  
Elasto.

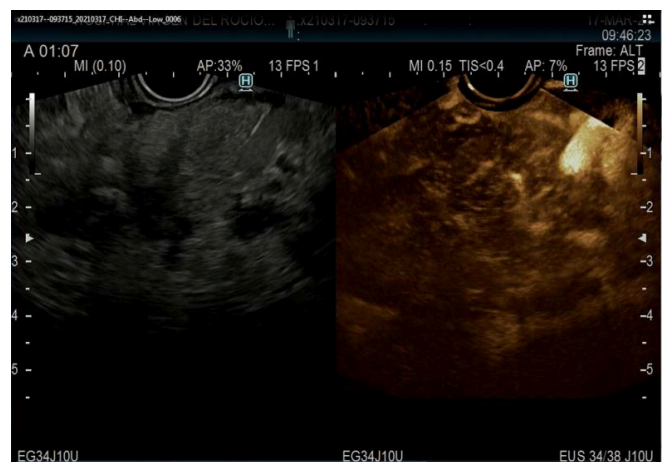


FIGURA 4  
CHC.

Tras estudio con contraste (Sonovue) pone de manifiesto áreas hipointensas, la mayor de 23mm a nivel de cuello.

Se realiza punción con aguja histológica de 22G (Acquire, Boston Scientific); un total de 3 pases depositados en formol (frasco 1). El estudio anatomopatológico reveló Adenocarcinoma con células en anillo de sello. Estudio inmunohistoquímico de proteínas reparadoras de ADN: MSH2/MSH6 y MLH1/PMS2 conservación de la expresión nuclear en las células tumorales. PCR en tiempo real detecta una mutación en el codón 12 (G12X) del gen KRAS. El paciente fallece a los 20 días del diagnóstico por empeoramiento clínico y mal control del dolor.

## Discusión

El CPPCAS es una forma rara de CP; un subtipo de adenocarcinoma con sólo otros 10 informes de casos encontrados en la literatura. Los pocos casos y escasez de información sobre el CPPCAS hacen que el tratamiento se guíe por literatura no específica de CPPCAS. Investigación más rigurosa sobre la patogénesis de los carcinomas gastrointestinales con células en anillo de sello en su conjunto es necesario en otros para desarrollar terapias dirigidas.

## CP-006. CÁNCER COLORRECTAL Y PRÓTESIS AUTOEXPANDIBLES: EXPERIENCIA EN NUESTRO CENTRO

VIDAL VÍLCHEZ B, GARCÍA MÁRQUEZ J, MARTÍN-LAGOS MALDONADO A, CERVILLA SÁEZ DE TEJADA ME, GARCÍA ROBLES A

UGC APARATO DIGESTIVO. HOSPITAL SAN CECILIO, GRANADA.

## Introducción

El cáncer colorrectal es el tercer cáncer más frecuente y la tercera causa de muerte por cáncer a nivel mundial. La obstrucción de colon ocurre en el 8-13% de casos. El tratamiento quirúrgico urgente en estos pacientes representa un reto por las elevadas tasas de morbilidad y complicaciones. Clásicamente se ha indicado la colocación de stents metálicos autoexpandibles en la obstrucción maligna de colon como tratamiento paliativo. La colocación endoscópica de prótesis como tratamiento puente a la cirugía, según las últimas guías, se presenta como una alternativa en pacientes seleccionados y con tumores potencialmente resecables. El objetivo principal de este estudio es evaluar la seguridad y la efectividad de la colocación de este tipo de prótesis en la obstrucción intestinal secundaria a cáncer colorrectal como tratamiento paliativo así como puente a la cirugía.

## Material y Métodos

Estudio observacional descriptivo retrospectivo a partir de pacientes con obstrucción maligna de colon que precisaron de colocación de stent metálico autoexpandible en nuestro centro, entre el 1 de enero de 2020 y el 31 de enero de 2021.

Se incluyeron 16 pacientes de entre 47 y 89 años (edad media: 71 años), 6 mujeres (37,5%) y 10 hombres (62,5%).

## Resultados

Realizando un análisis de los casos, 10 de los tumores se localizaron en sigma y colon izquierdo (62,5%), uno en ángulo esplénico (6,25%), dos en colon transverso (12,5%), uno en colon derecho (6,25%) y otro a nivel de la anastomosis tras resección de adenocarcinoma de colon derecho previo (6,25%).

Se indicó el stent como puente a la cirugía en 9 de los pacientes (56,25%). La indicación fue paliativa en 7 de ellos, a 2 de los cuales hubo que realizar colostomía.

Se recomienda un periodo 14 días desde la colocación del stent hasta la cirugía. En nuestra serie, se realizó el tratamiento quirúrgico en una media de 28 días. Pese a esto, se produjeron complicaciones derivadas de la cirugía en 2 de los 9 pacientes que fueron intervenidos después (22,33%), siendo una de ellas una dehiscencia anastomótica y la otra una evisceración.

## Conclusiones

La colocación de stents metálicos autoexpandibles como tratamiento de la obstrucción maligna de colon en pacientes paliativos es una indicación establecida desde hace años y según nuestra experiencia parece una alternativa efectiva y segura frente a la cirugía urgente en estos casos.

La colocación de stents como puente a la cirugía electiva es una alternativa efectiva y segura en pacientes seleccionados, con resultados de menor morbilidad general a corto plazo y menores tasas de estoma temporal y permanente. No obstante, se precisan de más estudios que permitan establecer un grado de recomendación adecuado.

## CP-007. CARCINOMA ADENOESCAMOSO DE PÁNCREAS. UNA ENTIDAD RARA. MÁS RARO AÚN DOS CASOS SEGUIDOS.

RINCÓN GATICA A<sup>1</sup>, GALLEGO JIMENEZ I<sup>2</sup>, BORRERO MARTÍN JJ<sup>3</sup>, PEREZ ESTRADA C<sup>1</sup>

<sup>1</sup>UGC APARATO DIGESTIVO. HOSPITALES UNIVERSITARIOS VIRGEN MACARENA - VIRGEN DEL ROCÍO, SEVILLA. <sup>2</sup>UGC ONCOLOGÍA MÉDICA. HOSPITALES UNIVERSITARIOS VIRGEN MACARENA - VIRGEN DEL ROCÍO, SEVILLA. <sup>3</sup>UGC ANATOMÍA PATOLÓGICA. HOSPITALES UNIVERSITARIOS VIRGEN MACARENA - VIRGEN DEL ROCÍO, SEVILLA.

## Introducción

Más del 90% de los tumores pancreáticos surgen de las glándulas exocrinas y ductales. El adenocarcinoma representa casi el 85% de ellos.

El carcinoma adenoescamoso es un subtipo histológico que se presenta en el 1- 4%. El componente escamoso debe comprender al menos el 30% del neoplasia mezclada con adenocarcinoma. Habitualmente suelen ser tumores de gran tamaño extremadamente agresivos y la mayoría de los pacientes presentan al diagnóstico

enfermedad metastásica (habitualmente hepática) con una supervivencia menor del 50% a los 2 años.

### Caso clínico

Se presenta una serie de dos casos: Varón de 71 años con antecedente de linfoma folicular grado 3, estadio IV en remisión que presenta dolor epigástrico intenso objetivando una masa de 8,2 cm en cuerpo con infiltración vascular (tronco celiaco y arteria mesentérica superior). Se realiza punción por ecoendoscopia con aguja histológica de 22G (Acquire, Boston Scientific) con diagnóstico histológico de carcinoma adenoescamoso. A los 10 días del diagnóstico ingresa por tromboembolismo pulmonar masivo y metástasis hepáticas de reciente aparición y fallece.

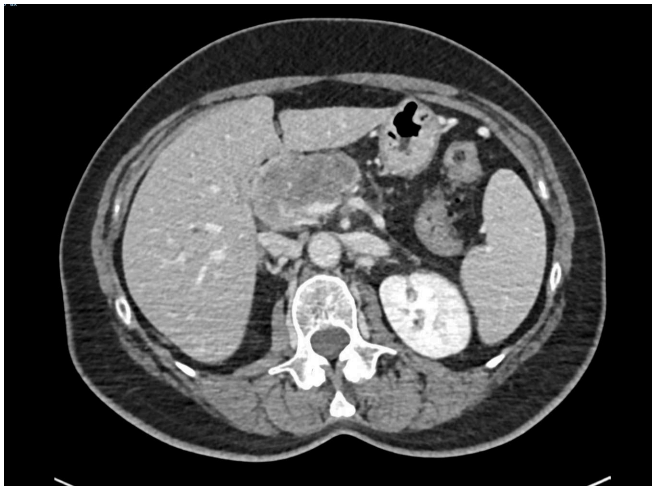


FIGURA 1  
Caso 1 TC.

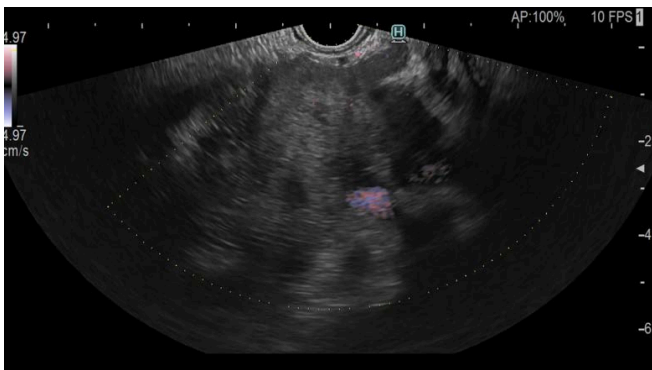


FIGURA 1  
USE caso 2.

Mujer de 62 años sin antecedentes de interés presenta dolor abdominal epigástrico y síndrome constitucional objetivando en TC abdomen masa de 35mm. Se realiza ecoendoscopia objetivando infiltración de vena esplénica sin otra evidencia de infiltración vascular o metástasis hepáticas. Se realiza punción con aguja histológica de 22G con diagnóstico de carcinoma adenoescamoso.

Se inicia Neoadyuvancia (GEMCITABIN- PACLITAXEL) logrando una supervivencia de 9 meses posterior al diagnóstico posteriormente fallece por progresión y mal control del dolor.

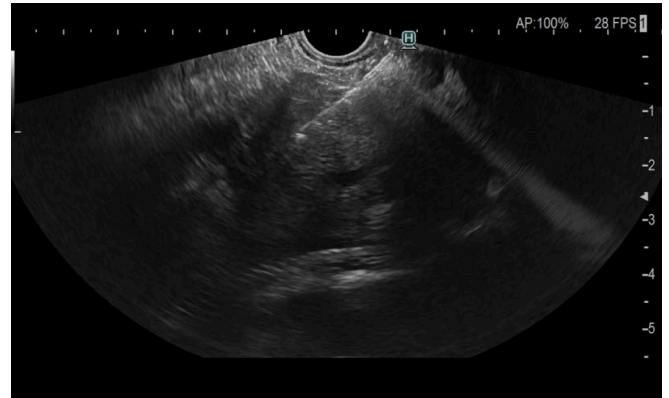


FIGURA 1  
USEBAAF

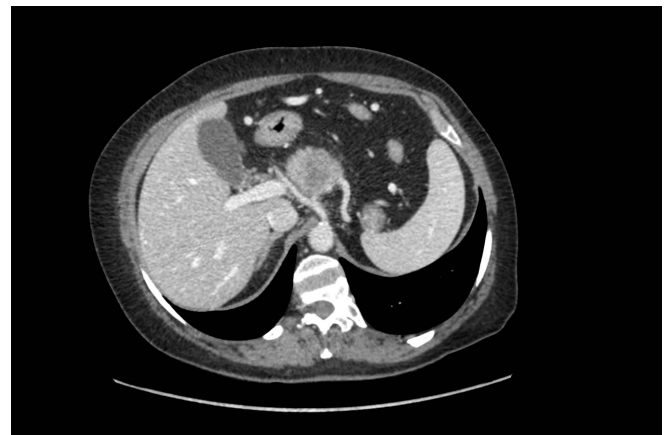

FIGURA 2  
Caso 2 TC

### Discusión

El carcinoma adenoescamoso de páncreas es una entidad rara y muy agresiva. Pero lo más raro en los casos que nos competen es la presentación seguida en nuestro centro hospitalario (dos casos en menos de 6 meses) y la forma clínica de presentación distinta.

### CP-008. CAUSA INFRECUENTE DE HEMORRAGIA DIGESTIVA DE ORIGEN OSCURO EN POBLACIÓN ADULTA.

NAVAJAS HERNÁNDEZ P, MORALES BARROSO ML, GALVÁN FERNÁNDEZ MD, GÓMEZ RODRÍGUEZ BJ, HERGUETA DELGADO P, CAUNEDO ÁLVAREZ A

SERVICIO APARATO DIGESTIVO. COMPLEJO HOSPITALARIO REGIONAL VIRGEN MACARENA, SEVILLA

## Introducción

Clásicamente el término de hemorragia digestiva de origen oscuro (HDOO) se ha definido como aquel sangrado de origen desconocido que persiste o reaparece después de un resultado negativo en una endoscopia inicial (gastroscopia y colonoscopia). Dados los avances recientes para el estudio de intestino delgado (ID) (cápsuloendoscopia, enteroscopia y pruebas de imagen radiológicas) se puede achacar el origen de las HDOO al ID en un 41-75% de los pacientes. Es por ello que recientemente la American College of Gastroenterology (ACG) propuso usar el término hemorragia de ID y reservar el término HDOO para los pacientes en los que no es posible identificar la causa.

## Caso clínico

Varón de 56 años, diabético, obeso mórbido y antecedentes tromboembólicos por un síndrome antifosfolípico y homocigosis para el gen MTHFR, doblemente antiagregado (AAS y clopidogrel) y anticoagulado (warfarina). Ingresó por cuadro de melenas de cinco días de evolución con repercusión analítica y hemodinámica, requiriendo transfusión de varios concentrados de hemáties. No se objetivó el origen del sangrado en la gastroscopia urgente ni posteriores colonoscopia ni TAC abdominal. Se completó el estudio con cápsuloendoscopia evidenciándose en yeyuno una lesión subepitelial de unos 25 mm de diámetro con una pequeña ulceración en su ápex, sugestivo de un tumor estromal gastrointestinal (GIST). Se intentó marcar mediante enteroscopia sin éxito. Tras valoración conjunta con Cardiología y Hematología se decidió antiagregar únicamente con AAS y anticoagular con heparina de bajo peso molecular, permaneciendo asintomático, dándose de alta a los 14 días. A los pocos meses, fue intervenido de resección intestinal vía laparoscópica a 50 cms de la válvula ileocecal, siendo la anatomía patológica compatible con lipoma y divertículo de Meckel con áreas de heterotopía gástrica, suponiendo un cambio absoluto en nuestra presunción diagnóstica.

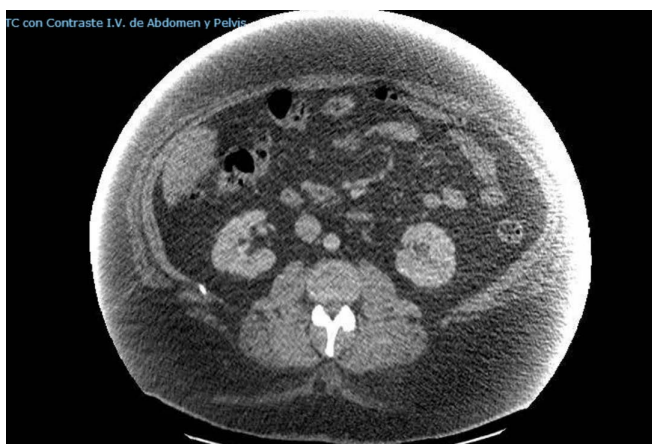

FIGURA 1

TAC de abdomen en corte de asas intestinales. No se evidenciaron lesiones, salvo una hepato-esplenomegalia leve/moderada sin lesiones.

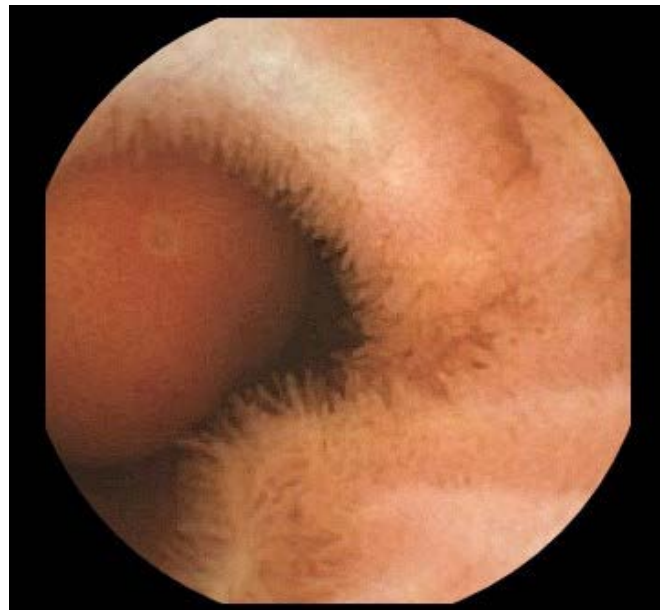

FIGURA 2

Características basales de pacientes que presentaron sangrado pos-LE.

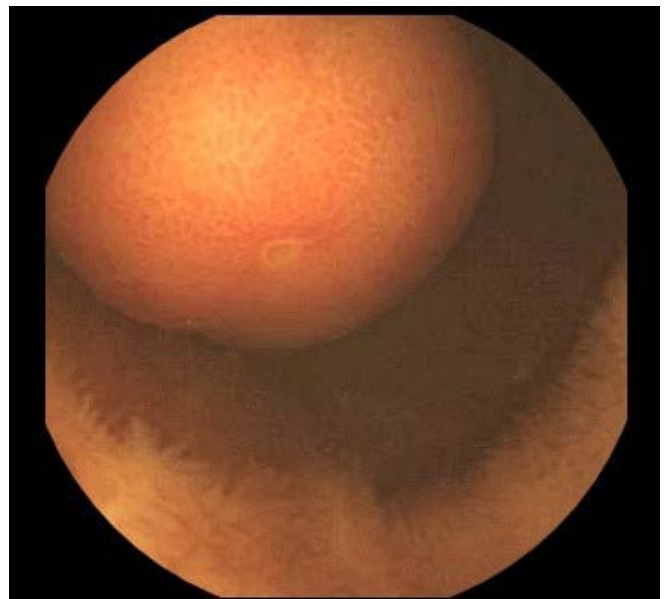

FIGURA 3

Lesión subepitelial de 25 mm en yeyuno medio con pequeña ulceración fibrinada en su ápex.

## Discusión

El divertículo de Meckel es la anomalía congénita más común del tracto gastrointestinal pero de prevalencia baja en la población general (en torno al 2%). Suele ser clínicamente silencioso (incidental) o presentarse con una variedad de manifestaciones clínicas que incluyen hemorragia gastrointestinal (más si presentan

mucosa gástrica ectópica), dolor abdominal y diverticulitis, entre otros. Aproximadamente entre el 2 y el 4% de los pacientes desarrollan una complicación a lo largo de sus vidas, siendo el 25-50% antes de los 10 años y muy infrecuente su presentación clínica por encima de los 40. El diagnóstico definitivo se realiza mediante gammagrafía de Meckel, arteriografía mesentérica o exploración abdominal. El tratamiento consiste generalmente en su resección quirúrgica.

### CP-009. CIERRE DE PERFORACIÓN GÁSTRICA TRAS ESPLENOPANCREATECTOMÍA DISTAL CON TÉCNICA "BOLSA DE TABACO" ENDOSCÓPICA

RINCÓN GATICA A, GARCIA FERNANDEZ FJ

UGC APARATO DIGESTIVO. COMPLEJO HOSPITALARIO REGIONAL VIRGEN DEL ROCÍO, SEVILLA.

#### Introducción

La perforación gástrica es una complicación poco frecuente tras la cirugía biliopancreática; habitualmente se encuentra asociada a una etiología isquémica secundaria y se manifiesta de forma subaguda. El tratamiento por lo general suele ser conservador cuando no existe una repercusión clínica importante. En los casos de abdomen agudo el tratamiento requiere una cirugía urgente ya que el tratamiento endoscópico suele ser subóptimo con las técnicas habituales.

#### Caso Clínico

Se presenta el caso de un varón de 49 años intervenido de una esplenopancreatectomía distal por neoplasia de cuerpo pancreático. Al quinto día inicia con dolor abdominal generalizado requiriendo cirugía urgente objetivando hematoma subfrénico y retrogástrico que requiere limpieza quirúrgica. En planta de hospitalización sufre parada cardiorrespiratoria por antecedentes de cardiopatía isquémica con buena evolución tras maniobras y tratamiento. Empeoramiento clínico abdominal posterior objetivando en TC de abdomen colecistitis perforada y signos de isquémica gástrica con perforación a ese nivel. Se decide tratamiento conservador por los antecedentes personales. En gastroscopia para valoración de la cámara gástrica a nivel de fundus se observa un defecto mucoso de 15 mm con bordes engrosados y anfractuados en relación a los hallazgos radiológicos. Se intenta el cierre con clips sin fuerza suficiente para enfrentar ambos bordes, por lo que se decide colocación de un lazo (endoloop) el cual se sujeta con 8 clips de manera circunferencial alrededor del defecto y posteriormente se cierra afrontando todos los bordes del defecto con buenos resultados inmediatos.

A las 24 horas se inicia tolerancia oral con buena respuesta y se realiza nuevo TC de control objetivando el cierre del defecto previo tras el estudio de contraste oral.

El paciente es dado de alta a los 7 días del procedimiento con adecuada tolerancia oral.

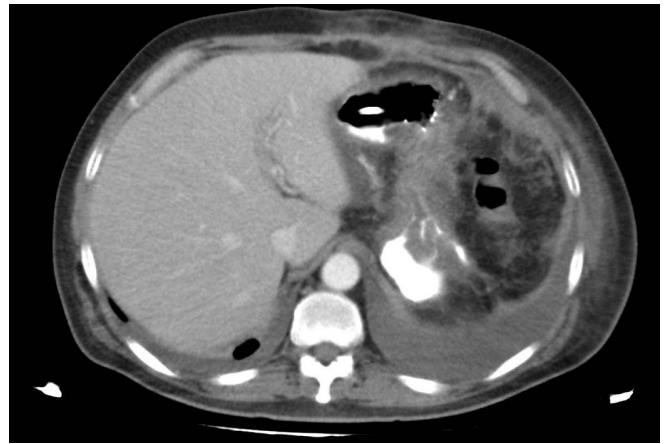


FIGURA 1  
TC objetivando perforación.

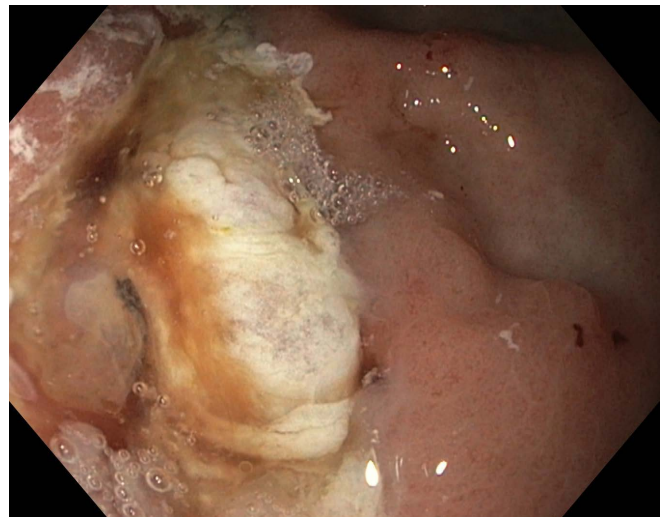


FIGURA 2  
Defecto mucoso.

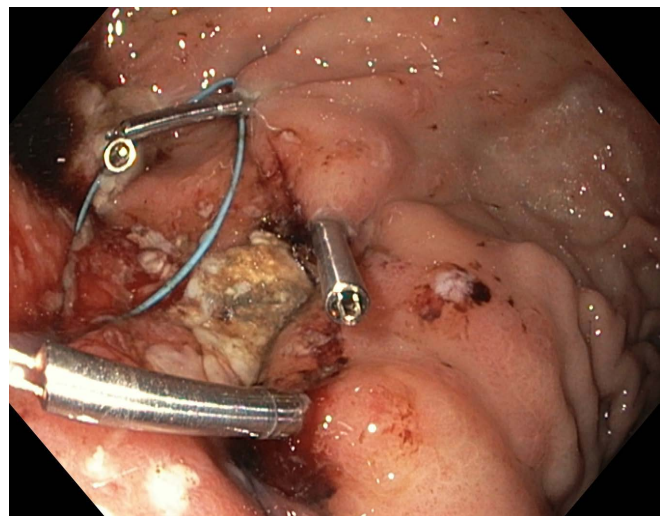


FIGURA 3  
Colocación por pasos de lazo y clips.

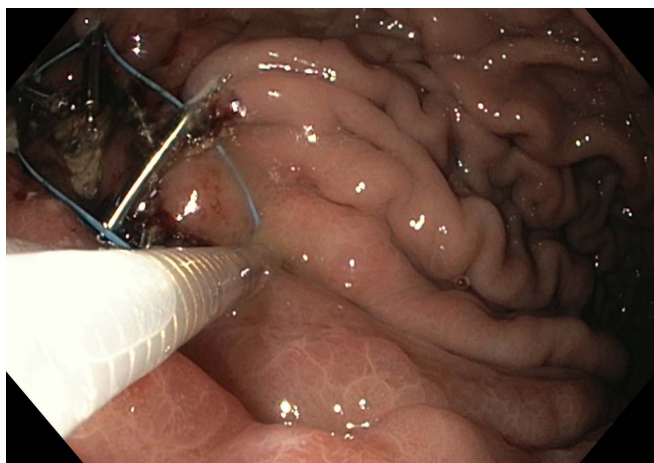


FIGURA 4  
Colocación por pasos de lazo y clips2.

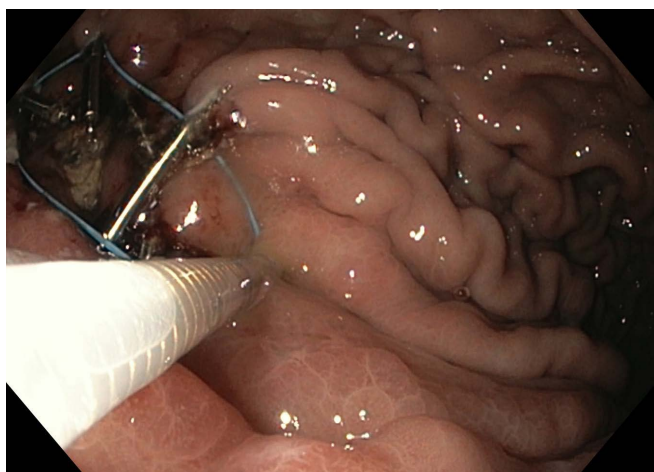


FIGURA 5  
Colocación por pasos de lazo y clips3.

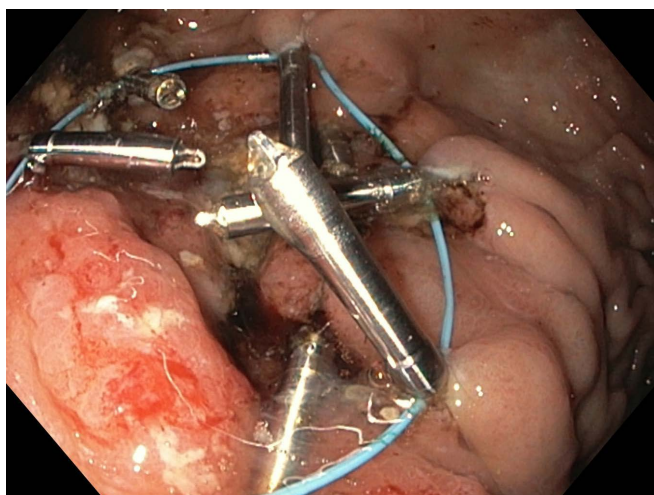


FIGURA 6  
Colocación por pasos de lazo y clips Antes de cerrar el lazo.

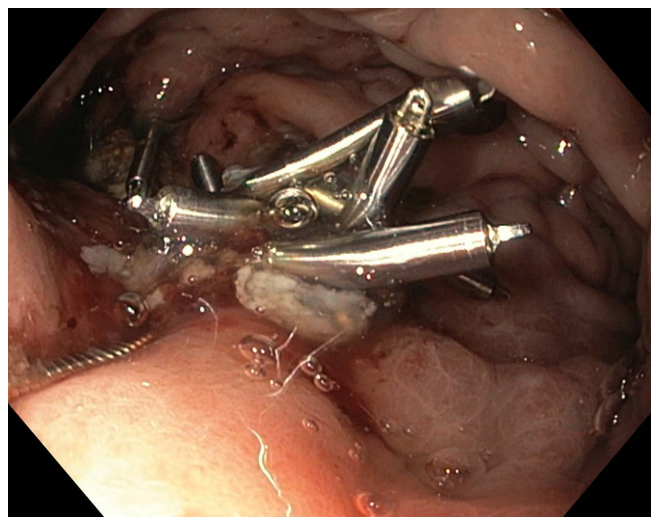


FIGURA 7  
Cierre del defecto.

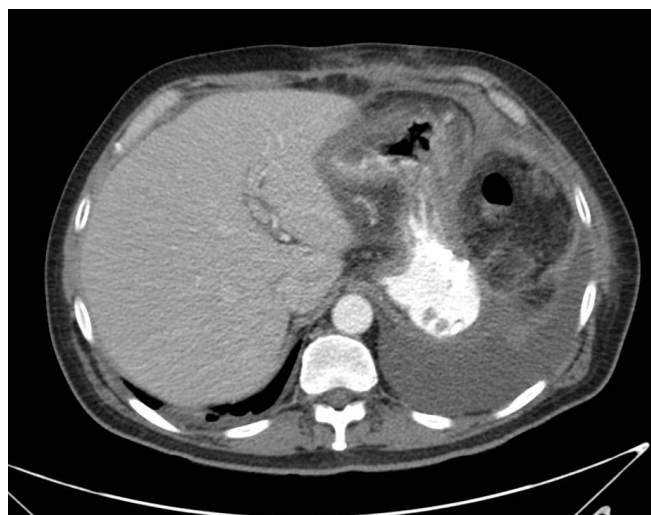

FIGURA 8  
TC control.

### Discusión

El cierre de defectos de la pared gastrointestinal con la técnica en “bolsa de tabaco” es una alternativa endoscópica con buenos resultados, la cual requiere material con la que cuentan la mayoría de unidades de endoscopia.

### CP-010. CIERRE PRIMARIO CON HEMOCLIPS DE GRAN PERFORACIÓN RECTAL POSTPOLIPECTOMÍA

GARCIA-FERNANDEZ FJ, RICON-GATICA A, CABALLERO-GOMEZ J, PEREZ-ESTRADA C

UGC APARATO DIGESTIVO. COMPLEJO HOSPITALARIO REGIONAL VIRGEN DEL ROCÍO, SEVILLA

## Introducción

La perforación iatrogena durante una polipectomía es una complicación grave. La incidencia en colonoscopia diagnóstica es baja (0,03%–0,8%), se incrementa con la polipectomía (hasta el 5%), y está relacionada con la localización de la lesión, tamaño, técnica de resección empleada y experiencia del endoscopista.

Generalmente precisa tratamiento quirúrgico, aunque la ESGE recomienda el cierre inmediato en pacientes con buena limpieza intestinal y estabilidad de los signos vitales, con hemoclips para las <10 mm y con “over-the-scope clips” para las <20 mm.

El pronóstico del paciente y la aparición de complicaciones dependerá en gran medida de la detección y tratamiento precoz de la perforación y del uso de CO2 para la insuflación endoscópica.

## Caso Clínico

Varón de 69 años que se somete a resección mucosa de lesión 0-Is de 35 mm en recto proximal (a 15cm). Tras una adecuada elevación submucosa con gelafundina se procede a la resección con asa de diatermia, produciéndose una gran perforación con clara visualización de la grasa perirectal y gran apertura de sus márgenes, en una posición de difícil abordaje.

El tamaño y posición hacía imposible su cierre con el over-the-scope clip. Dado que no presentaba signos de peritonismo ni distensión abdominal, se decidió completar la resección de la lesión y proceder al cierre de la perforación con hemoclips.

El cierre realizó con éxito con 12 clips, se recomienda colocar los primeros clips en los extremos de la perforación para disminuir la tensión y favorecer la aproximación de los bordes (**Figuras 1-4**).

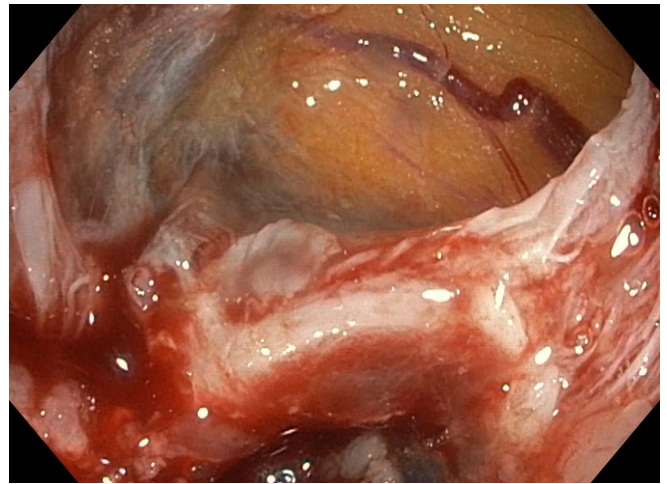


FIGURA 2  
Perforación.

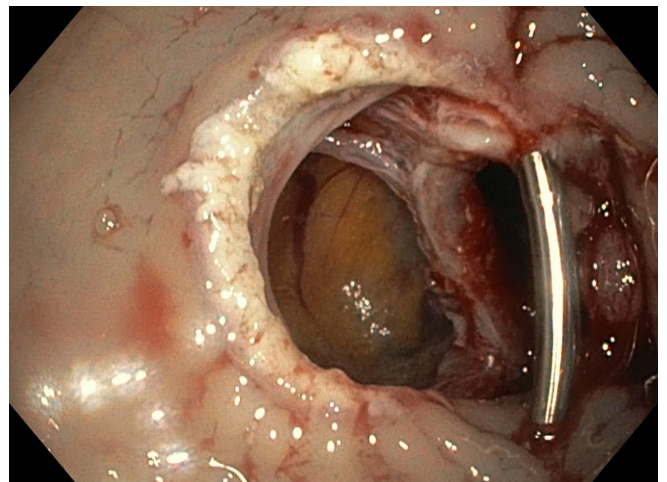


FIGURA 3  
Perforación inicio de cierre.

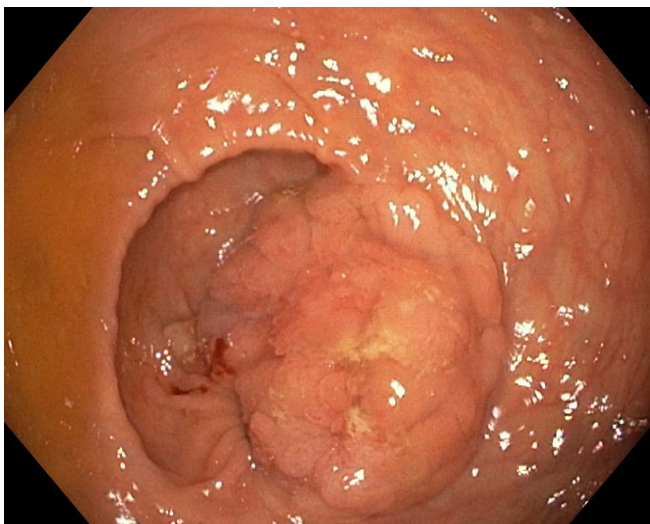


FIGURA 1  
Polipo en recto proximal.

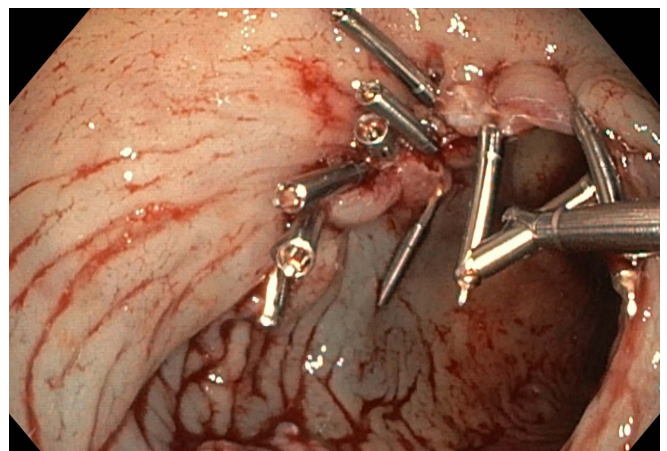


FIGURA 4  
Perforación cierre completo.

El paciente permaneció ingresado 4 días con antibioterapia y con control con TAC, sin presentar ningún tipo de complicación durante el ingreso ni en la evolución posterior.

Se realizó control a los 2 meses (Figura 5) y a los 8 meses (Figura 6) comprobando cicatrización completa y ausencia de tejido adenomatoso residual.

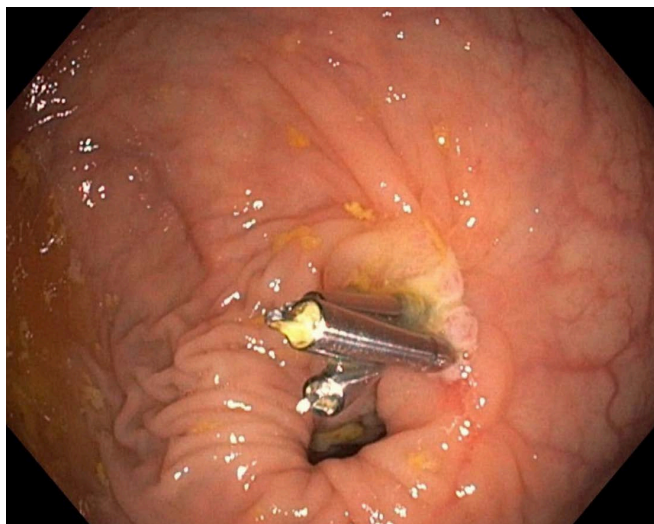


FIGURA 5

Control a los 2 meses con cicatrización adecuada y persistencia de hemoclips.

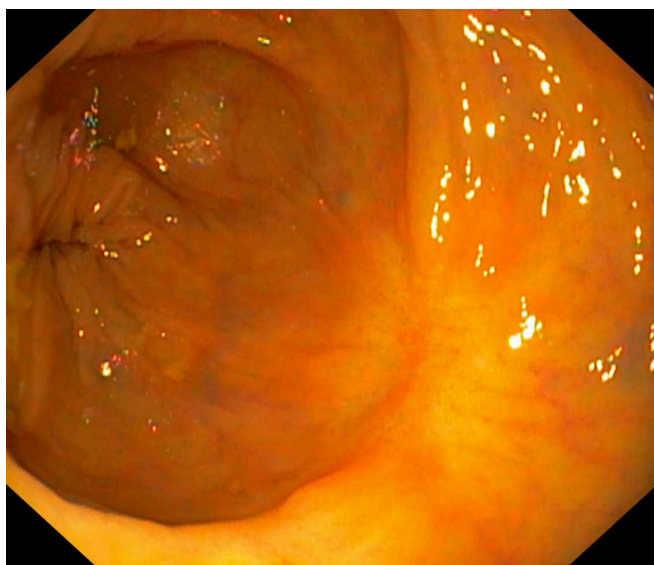


FIGURA 6

Control a los 8 meses. Cicatrización completa con ausencia de tejido adenomatoso residual.

## Discusión

Las perforaciones de gran tamaño habitualmente precisan tratamiento quirúrgico. No obstante, si la situación clínica lo

permite, se pueden intentar cerrar mediante el uso de hemoclips estándares con una técnica adecuada. Es importante mantener la calma, valorar los signos vitales del paciente, y si existe una adecuada preparación del colon valorar las distintas opciones endoscópicas antes de recurrir a una cirugía precipitadamente. Otra alternativa descrita cuando falla el cierre primario con clips, y que estamos empleando, es el uso de endoloop ligando varios clips en los bordes de la perforación para permitir su aproximación y posterior refuerzo con clips suplementarios.

## CP-011. COLEDOCODUODENOSTOMÍA CON LAMS (TIPO HOT-AXIOS) EN ICTERICIA OBSTRUCTIVA POR TPMI DEGENERADO A ADENOCARCINOMA DE PÁNCREAS

GÓMEZ TORRES KM, MOLINA VILLALBA C, MIRAS LUCAS L, REQUENA DE TORRE J, DE LA CUESTA FERNÁNDEZ I, JARAVA DELGADO M, GALLEGRO ROJO FJ

UGC APARATO DIGESTIVO. COMPLEJO HOSPITALARIO DE PONIENTE, EJIDO, ALMERÍA.

## Introducción

El drenaje de la vía biliar por colangiopancreatografía retrógrada endoscópica (CPRE) es de elección para la ictericia obstructiva de origen maligno. No obstante, ante el fracaso técnico es preciso recurrir a otras alternativas.

## Caso Clínico

Mujer de 82 años, dependiente y pluripatológica, consulta por ictericia progresiva, pérdida de peso y dolor abdominal. En pruebas de imagen se aprecian masas sólidas y heterogéneas en la glándula pancreática, con dilatación de la vía biliar intrahepática,

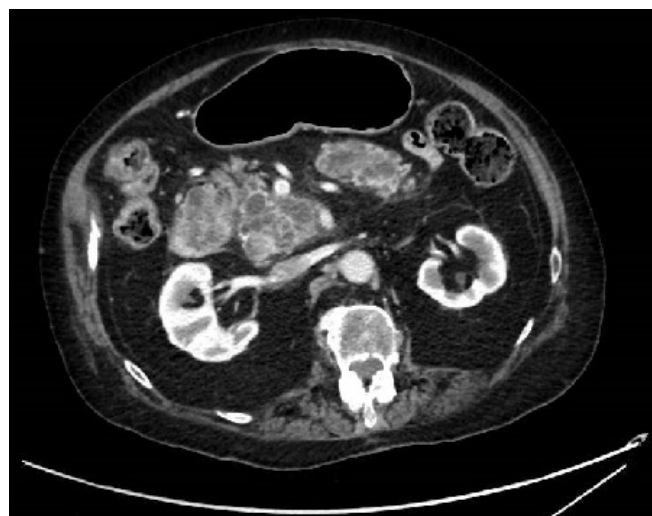
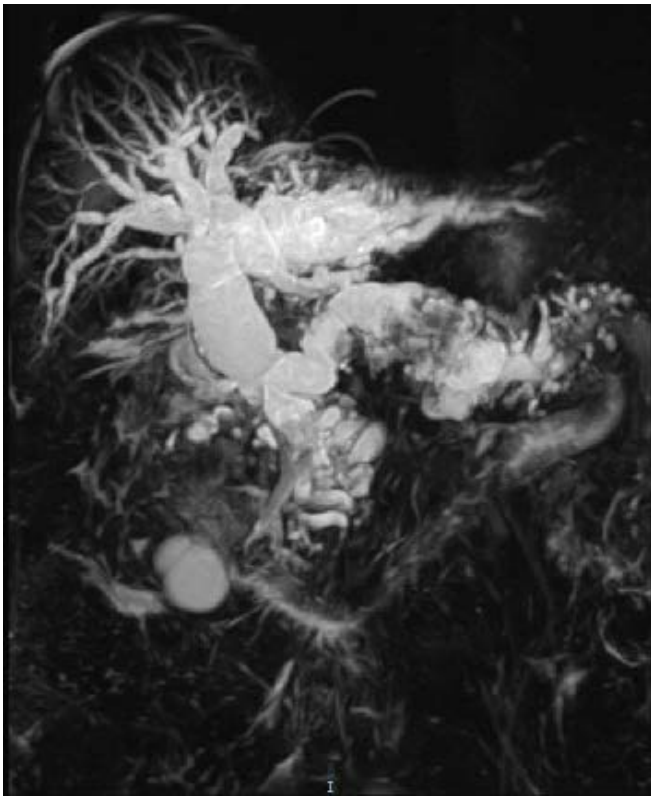

FIGURA 1

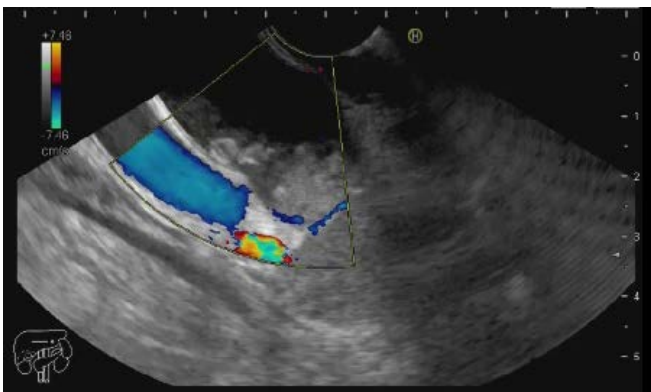
TAC abdomino-pélica con masas sólidas de intensidad heterogénea en cabeza/proceso uncinado, entre cabeza pancreática y segunda porción duodenal, y en cuerpo-cola pancreática.



**FIGURA 2**  
Dilatación marcada de vía biliar intra y extrahepática en colangiogram.

extrahepática y conducto pancreático (Figuras 1 y 2). Además, una lesión hepática hipodensa de 25mm, compatible con metástasis.

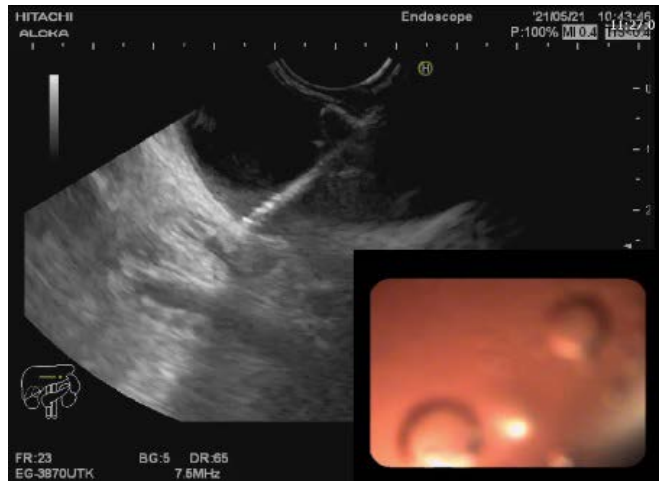
Se decide manejo paliativo, planteándose CPRE para drenaje biliar. Se observa la papila deformada, ulcerada y con emisión de moco, sugerente de tumoración papilar mucinosa intraductal (TPMI)-rama principal. Al ser imposible su canulación se toman biopsias de la zona ulcerada que se informa como TPMI pancreático. Se decide entonces drenaje por ecoendoscopia. Los hallazgos fueron compatibles con adenocarcinoma en cabeza de páncreas (Figura 3). Se confirma dilatación del colédoco (22mm) con amputación brusca a nivel intrapancreático, y dilatación de la



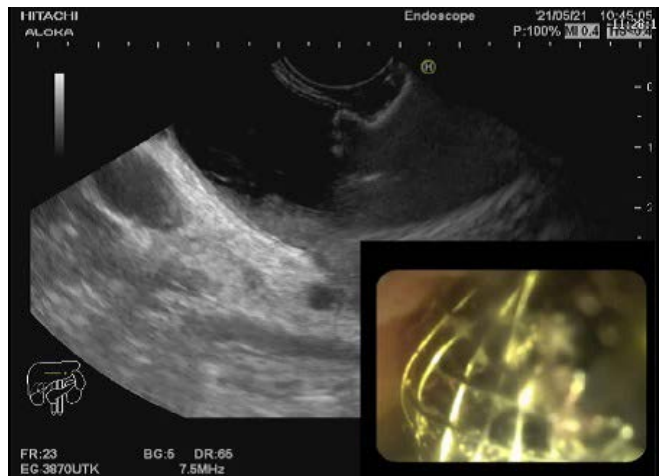
**FIGURA 3**  
Masa heterogénea en cabeza pancreática de 60-70mm que contacta e invade la vena porta.

EVOLUCIÓN DE LA ANALÍTICA		
Parámetro	Previo al procedimiento	Tras el procedimiento
Creatinina (mg/dl)	0.55	0.49
BT (mg/dl)	21.97	3.71
BD (mg/dl)	17.62	1.41
GOT (U/L)	88	43
GPT (U/L)	140	69
PCR (mg/dl)	8.64	6.75
Leucocitos (x10 <sup>9</sup> /uL)	12.6	20.8
Hemoglobina (g/dl)	11.8	12.3
Plaquetas (x10 <sup>9</sup> /uL)	291	388
INR	0.96	1.01
TPa (seg)	26.5	17.9

**TABLA 1**  
Comparativo de analíticas previa y posterior al procedimiento.



**FIGURA 4**  
Colocación de prótesis Hot-Axios guiado por ecoendoscopia.



**FIGURA 5**  
Prótesis colocada, verificando por visión endoscópica adecuado drenaje de la vía biliar.

vesícula. Se realiza coledocoduodenostomía con LAMS tipo Hot-Axios (8x8mm), sin complicaciones, confirmando adecuado drenaje biliar (Tabla 1, Figuras 4 y 5). La paciente se va de alta y fallece a los 2 meses.

## Discusión

Los pacientes con TPML-rama principal tienen riesgo de desarrollar adenocarcinoma de páncreas, siendo la ictericia un dato de alarma. Se espera que un 10-15% progrese durante 3-5 años de seguimiento.

El manejo de la ictericia es fundamental en la obstrucción maligna de la vía biliar, porque el inadecuado drenaje afecta la posibilidad de terapia sistémica, reduce la calidad de vida e incrementa la morbimortalidad. La CPRE es el tratamiento de elección, pero puede ser imposible ante invasión tumoral periampular, obstrucción duodenal o alteración anatómica, fallando en el 5-10% de los casos. Tradicionalmente, la segunda opción era el drenaje transhepático, con una elevada tasa de complicaciones.

El drenaje por ecoendoscopia es una alternativa emergente en la última década con altas tasas de éxito, bajo riesgo de complicaciones y mejor calidad de vida para el paciente. Su uso se vuelve más seguro, fácil y rápido con el surgimiento de dispositivos específicos, como la prótesis metálica de aposición luminal (LAMS) con sistema de cauterio incorporado, que permite realizar el procedimiento en un solo paso. Se debe considerar en casos de colédoco >15mm, distancia pared duodenal-vía biliar <10mm, asegurando buena maniobrabilidad en el bulbo duodenal. Los eventos adversos incluyen neumoperitoneo, fuga biliar, hemorragia, perforación y migración del stent.

## Conclusiones

La ecoendoscopia±PAAF es una técnica segura y presenta un rendimiento diagnóstico adecuado en lesiones LSE de pequeño tamaño, sin embargo el bajo tamaño muestral limita los resultados.

### CP-012. COMPARACIÓN DEL NUEVO SCORE ABC FRENTE AL SCORE MAP(ASH) EN LA PREDICCIÓN DE MORTALIDAD EN HEMORRAGIA DIGESTIVA ALTA

HERRADOR PAREDES M, JIMÉNEZ ROSALES R, LÓPEZ VICO M, LÓPEZ TOBARUELA JM, MARTÍNEZ CARA JG, REDONDO CEREZO E

SERVICIO APARATO DIGESTIVO. COMPLEJO HOSPITALARIO REGIONAL VIRGEN DE LAS NIEVES, GRANADA.

## Introducción

Comparar las escalas ABC y MAP(ASH) en la predicción de mortalidad en hemorragia digestiva alta (HDA).

## Material y Métodos

Se trata de un estudio prospectivo que incluye a los pacientes con HDA valorados en el Hospital Universitario Virgen de las Nieves entre 2013 y 2020. Sólo se analizaron los pacientes no incluidos en la validación de la escala ABC. Se recogieron datos clínicos, analíticos y de los procedimientos realizados. Los resultados principales fueron la mortalidad hospitalaria y la necesidad de intervención (incluyendo transfusión de hematíes, tratamiento endoscópico,

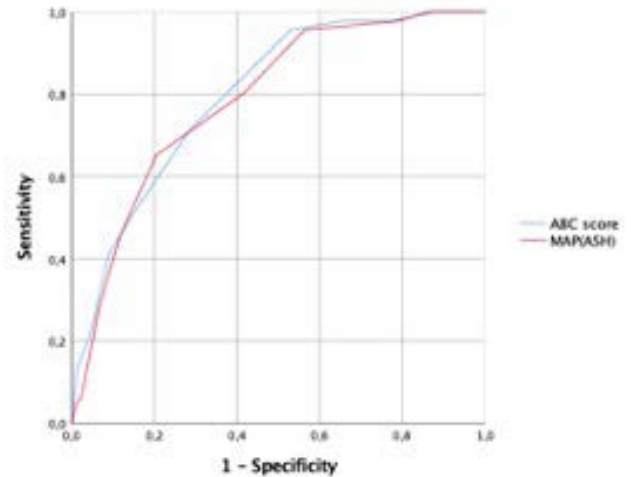


FIGURA 1  
Curva ROC de predicción de mortalidad.

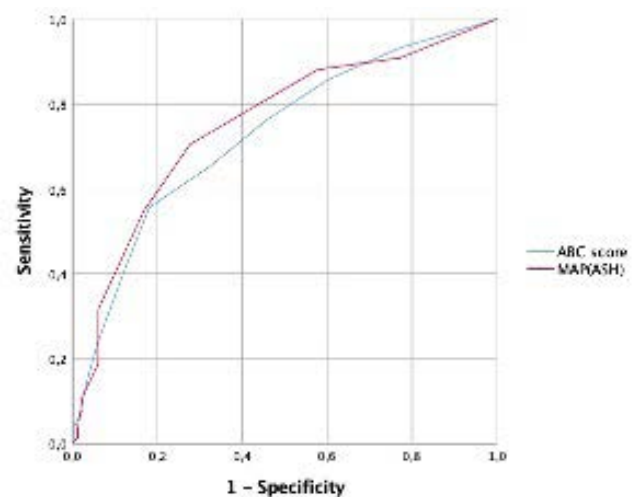


TABLA 1  
Curva ROC de predicción de intervención.

radiología intervencionista o cirugía) La capacidad discriminativa de las escalas se evaluó utilizando la curva ROC.

## Resultados

Se incluyeron un total de 579 pacientes con HDA, con una mediana de edad de 64,18 años. El 66,8% fueron varones y la tasa de mortalidad intrahospitalaria fue del 10%. MAP(ASH) tuvo un área bajo la curva (IC del 95%) para predecir la mortalidad de 0,79 (0,73-0,86;  $p < 0,001$ ). y la escala ABC tuvo un área bajo la curva (IC del 95%) del 0,80 (0,74-0,86;  $p < 0,001$ ) (Figura 1). Para la predicción de intervención MAP(ASH) tuvo un área bajo la curva (IC 95%) de 0,75 (0,69-0,81;  $p < 0,001$ ) versus la escala ABC 0,72 (0,66-0,78;  $p < 0,001$ ) (Figura 2).

Utilizando los umbrales de bajo riesgo de muerte previamente definidos, ABC clasificó una mayor proporción de pacientes como

de bajo riesgo (30,1%vs.14,3%;p<0,001), con tasas de mortalidad similares (1,3% vs.1,2%;p=1,00). Por ello, evaluamos el umbral MAP(AHS) ≤2 para definir pacientes de bajo riesgo. Con este, ABC y MAP(AHS) clasificaron una proporción similar de pacientes como bajo riesgo (30,1%vs.29,2%;p=0,223), con tasas de mortalidad similares(1,3 %vs.1,2%;p=0,09).

**Conclusiones**

La escala MAP(ASH) es muy similar a la escala ABC en la predicción de mortalidad, ofreciendo la ventaja de una predicción precisa de la necesidad de intervención, que puede considerarse aún más importante en la práctica clínica diaria. Para identificar a los pacientes con bajo riesgo de muerte sería seguro y más útil establecer el umbral MAP(ASH) ≤2. MAP(ASH) es una puntuación pre-endoscópica de cálculo simple permitiendo su uso de forma precoz en HDA para predecir intervención y mortalidad.

**CP-013. COMPARATIVA DE DOS HOJAS DE INSTRUCCIONES PARA LA LIMPIEZA DEL COLON CON PEG 1 LITRO EN LA APARICIÓN DE EFECTOS ADVERSOS**

GÓMEZ RODRÍGUEZ BJ, CIRIA BRU V, HERRERA MARTÍN P

SERVICIO APARATO DIGESTIVO. HOSPITAL QUIRONSAUD SAGRADO CORAZÓN, SEVILLA.

**Introducción**

El factor fundamental en la rentabilidad de la colonoscopia es una buena limpieza intestinal. Entre los efectos secundarios de la nueva preparación con un litro de PEG (polietilenglicol) más ácido ascórbico (Pleinvue), algunos pacientes presentan náuseas y vómitos, que podrían suponer rechazo al preparado en sucesivas colonoscopias.

Se evaluó la eficacia en la preparación catártica, la aparición de estos efectos adversos y su influencia en la limpieza del colon.

**Material y Métodos**

Se realizó un registro sistemático y prospectivo de todos los pacientes preparados para colonoscopia ambulatoria, en un hospital privado de Sevilla, con un régimen previo de dietas y dosis fraccionada de Pleinvue.

Se valoró la eficacia según la escala limpieza de Boston (ELCB) y el grado de satisfacción mediante escala validada (Likert) (Figura 1).

Se compararon dos hojas de instrucciones: una sin ilustraciones en las tomas (Figura 2) y otra con dibujos explicando las tomas fraccionadas (Figura 3).

**ESCALA LIKERT**

(rodee con un círculo la opción adecuada)

- 1) ¿Considera que el fármaco prescrito por su médico es fácil de ingerir?
  - a) Extremadamente fácil
  - b) Bastante fácil
  - c) Ni fácil, ni difícil
  - d) Bastante difícil
  - e) Muy difícil
- 2) ¿Ha afectado la toma de dicho fármaco a sus actividades cotidianas?
  - a) Mucho
  - b) Bastante
  - c) Moderadamente
  - d) Poco
  - e) Nada
- 3) Las restricciones dietéticas recomendadas por su médico, ¿han sido fáciles de seguir?
  - a) Extremadamente fácil
  - b) Bastante fácil
  - c) Ni fácil, ni difícil
  - d) Bastante difícil
  - e) Muy difícil
- 4) ¿Es bueno el sabor del fármaco prescrito por su médico?
  - a) Muy bueno
  - b) Bastante bueno
  - c) Ni bueno, ni malo
  - d) Bastante malo
  - e) Muy malo
- 5) ¿En qué medida ha consumido el fármaco prescrito por su médico?
  - a) 100%
  - b) ≥ 75%
  - c) ≥ 50%
  - d) ≥ 25%
  - e) ≥ 10%
- 6) ¿Ha sufrido eventos adversos al tomar dicho fármaco?
  - a) Tantos, que no he podido completar el tratamiento
  - b) Alguno, que me ha hecho plantearme abandonar el tratamiento
  - c) Alguno moderado
  - d) Alguno leve
  - e) Ninguno
- 7) ¿Cuál es su satisfacción global con el fármaco?
  - a) Muy satisfecho
  - b) Bastante satisfecho
  - c) Ni satisfecho, ni insatisfecho
  - d) Bastante insatisfecho
  - e) Muy insatisfecho

**ETIQUETA IDENTIFICATIVA**

Apellidos y Nombre \_\_\_\_\_

NUMERO HISTORIA \_\_\_\_\_



FECHA \_\_\_\_\_ EDAD \_\_\_\_\_

DESCRIBA LOS EVENTOS ADVERSOS:

FIRMA DEL PACIENTE:




**FIGURA 1**  
Escala Likert de Satisfacción.

**CÓMO PREPARAR PLEINVUE®**

<p>Abra el sobre correspondiente a la <b>Dosis 1</b>, y disuelva el contenido en 500 ml de <b>agua muy fría</b>. Tómese el preparado <b>lentamente a lo largo de 40-45 minutos</b>.</p> <p style="text-align: center;"><b>DOSIS 1</b></p> <div style="text-align: center;"></div> <p style="text-align: center; font-size: small;">Se recomienda beber <b>medio vaso cada 10 min (125 ml)</b>. A continuación tome ½ litro de líquidos claros.</p>	<p>Abra el sobre correspondiente a la <b>Dosis 2 (Sobre A + Sobre B)</b> y disuelva el contenido de los 2 sobres en 500 ml de <b>agua muy fría</b>. Tómese el preparado <b>lentamente a lo largo de 40-45 minutos</b>.</p> <p style="text-align: center;"><b>DOSIS 2</b></p> <div style="text-align: center;"></div> <p style="text-align: center; font-size: small;">Se recomienda beber <b>medio vaso cada 10 min (125 ml)</b>. A continuación tome ½ litro de líquidos claros.</p>
--	--

**FIGURA 2**  
Instrucciones sin ilustraciones en la segunda toma.

**CÓMO PREPARAR PLEINVUE®**

	<p><b>DOSIS 1</b></p> <ul style="list-style-type: none"> <li>Abra el sobre correspondiente a la <b>DOSIS 1</b> y disuelva el contenido en ½ litro de agua muy fría.</li> <li>Tómese el preparado lentamente a lo largo de 45 minutos (se recomienda un vaso cada 15 min).</li> <li><b>IMPORTANTE:</b> A continuación, DEBE tomar al menos ½ LITRO MÁS DE LÍQUIDOS CLAROS durante la siguiente hora.</li> </ul>
	<p><b>DOSIS 2</b></p> <ul style="list-style-type: none"> <li>Abra el sobre correspondiente a la <b>DOSIS 2 (Sobre A + Sobre B)</b> y disuelva el contenido de los dos sobres en ½ litro de agua muy fría. Conserve este preparado en el frigorífico.</li> <li>A continuación, prepare ½ litro de líquidos claros.</li> <li>Divida el preparado en 4 vasos y los líquidos claros en otros 4 vasos (8 en total), y tómese lentamente durante las siguientes dos horas (alternando un vaso de preparado con un vaso de líquidos claros). Se recomienda beber <b>un vaso cada 15 min (125 ml)</b>. <b>MUY IMPORTANTE PARA EVITAR NAUSEAS/VÓMITOS</b></li> </ul> <div style="text-align: center; font-size: x-small;">  </div>

**FIGURA 3**  
Instrucciones con ilustraciones en la segunda toma.

## Resultados

Entre Enero de 2019 y Enero de 2021 se incluyeron 320 pacientes (55% hombres), con una edad media de 51 años (rango entre 16 – 84). Las indicaciones de la colonoscopia fueron: cribado de cáncer colorrectal 54%, rectorragia 16 %, seguimiento de pólipos 12% y miscelánea 18%.

ELCB	Pacientes (n)	%
9	150	46,9
8	92	28,7
7	49	15,3
6	22	6,9
4	3	0,9
3	4	1,3

TABLA 1

Limpieza intestinal según escala de Boston.

Grupos de Pacientes	Instrucciones CON gráficos (n=198)	Instrucciones SIN gráficos (n=122)	P (<0,05)
Edad media	51,34 (± 12) años	50,83 (±11) años	0,703 (T)
Sexo (mujer)	49,0%	39,3%	0,106 (X <sup>2</sup> )
Indicación (cribado)	65,1%	68,8%	0,353 (X <sup>2</sup> )
Consumo completo	89,9%	93,4%	0,180 (X <sup>2</sup> )
Facilidad de las tomas	81,8%	80,3%	0,769 (X <sup>2</sup> )
Limpieza Colon izquierdo (ELCB > 1)	98,5%	98,4%	0,993 (X <sup>2</sup> )
Limpieza Colon transverso (ELCB > 1)	98,0%	98,4%	0,869 (X <sup>2</sup> )
Limpieza Colon derecho (ELCB > 1)	97,4%	95,9%	0,223 (X <sup>2</sup> )
LIMPIEZA adecuada (ELCB>=6)	97,5%	98,4%	0,713 (X <sup>2</sup> )

TABLA 2

Ambos grupos según la hoja de instrucciones con o sin ilustraciones gráficas eran comparables entre sí.

Tipo Efecto Adverso	Total (n/porcentaje)	Instrucciones SIN gráficos (n=122)	Instrucciones CON gráficos (n=198)	P (Chi Cuadrado)
Vómitos	20/6,3%	10,7%	3,5%	0,016
Náuseas	48/15,0%	11,5%	17,2%	0,198
Otros	27/8,4%	4,9%	10,6%	0,097
Ninguno	225/70,3%	73,0%	68,7%	0,699

TABLA 3

Comparativa de los efectos adversos según dos grupos en función de la hoja de instrucciones para las tomas del producto aportada al paciente.

La preparación fue óptima (ELCB = 8) en 75,6% de los pacientes y adecuada en el 97,8% con una puntuación ≥ 6 ELCB. Sólo siete pacientes tuvieron preparación inadecuada (ELCB < 5) (Tabla 1). Respecto a los eventos adversos: 20 pacientes sufrieron vómitos (6,3%), 48 náuseas (15,0%) y otros (8,4%).

Los grupos comparados que usaron distintas hojas de instrucciones fueron homogéneos en edad, sexo, indicación, grado de Boston de limpieza del colon, facilidad de la ingesta y toma completa del producto (Tabla 2). En el grupo de instrucciones con dibujos disminuyó significativamente los vómitos respecto del otro grupo sin ilustraciones (3,5% vs 10,7%) (Tabla 3).

## Conclusiones

La preparación con Pleinvue tiene efectos secundarios leves que no alteran su eficacia. La hoja de instrucciones con ilustraciones permite disminuir la incidencia de efectos secundarios mejorando la tolerancia y la limpieza.

Debido al bajo coste y beneficio que puede suponer, debería generalizarse el uso de estas instrucciones con ilustraciones en las unidades de endoscopia.

## CP-014. CPRE EN PACIENTE PEDIÁTRICO POR COMPLICACIÓN TRAS TRASPLANTE HEPÁTICO

GONZALEZ CASTILLA ML, SERRANO RUIZ FJ, ALAÑÓN MARTINEZ PE, LADEHESA PINEDA MJ, PLEGUEZUELO NAVARRO M, HERVÁS MOLINA AJ

UGC APARATO DIGESTIVO. COMPLEJO HOSPITALARIO REGIONAL REINA SOFÍA, CÓRDOBA.

## Introducción

Las complicaciones biliares se presentan en el 10-30% de los trasplantes hepáticos, pudiendo causar importante morbilidad e incluso la pérdida total del injerto sino se realiza un diagnóstico y abordaje terapéutico precoz.

## Caso Clínico

Niña de 5 años, diagnosticada de enfermedad metabólica hereditaria con déficit de argininosuccinato liasa (ASAL). A pesar de tratamiento dietético adecuado a su patología, precisa múltiples ingresos por hiperamonemia recidivante, presentando progresivo deterioro del desarrollo neurocognitivo.

Dada la evolución clínica, en mayo de 2021 se realiza trasplante hepático ortotópico de hígado reducido, con anastomosis termino-terminal de colédoco. La segunda semana post-trasplante comienza con gran débito biliar por el drenaje externo. Se realiza ecografía y colangiorresonancia (Figura 1) objetivándose una colección adyacente al drenaje con estenosis de la anastomosis biliar.

Se consensua abordaje endoscópico terapéutico. Inicialmente se introduce gastroscopio para valorar anatomía y sobre guía se pasan dilatadores Savary de 12,8, y 14 mm, para asegurar que el



FIGURA 1

Colangiografía RM: estenosis de anastomosis biliar.

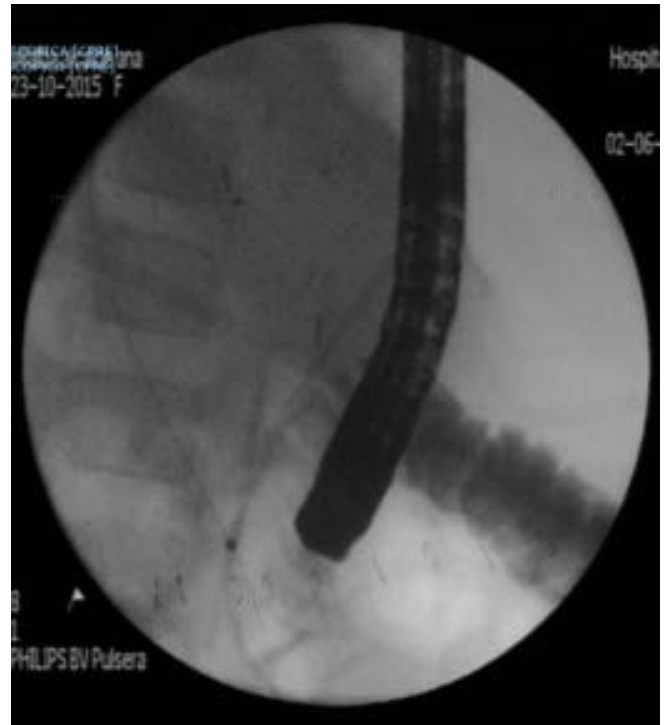

FIGURA 3

CPRE: prótesis pancreática 5F y 3 cm y prótesis biliar realizada con catéter dilatador de 6F recortado a 8 cm.

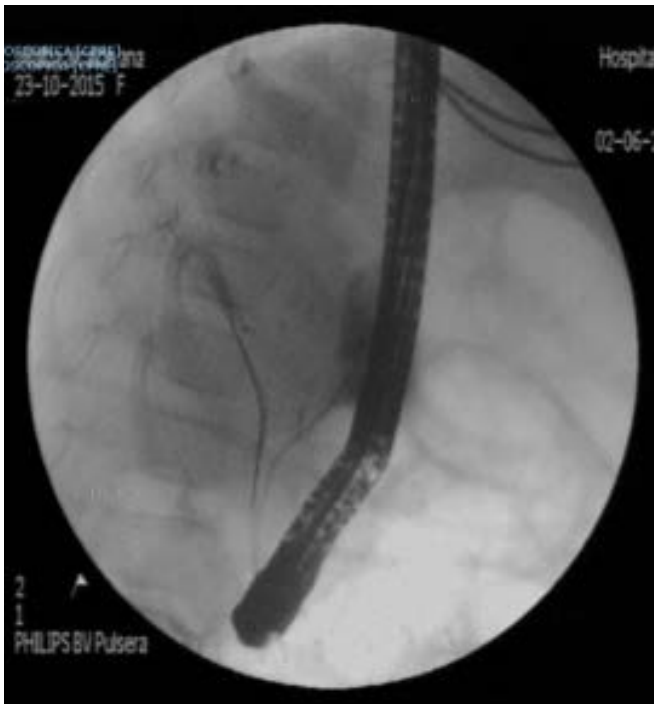

FIGURA 2

Guía pancreática y guía biliar. Colangiografía demuestra vía biliar distal menor de 4 mm. Proximal a la anastomosis (marcada por material metálico de sutura) se objetiva extravasación de contraste sin dibujarse la vía biliar proximal.

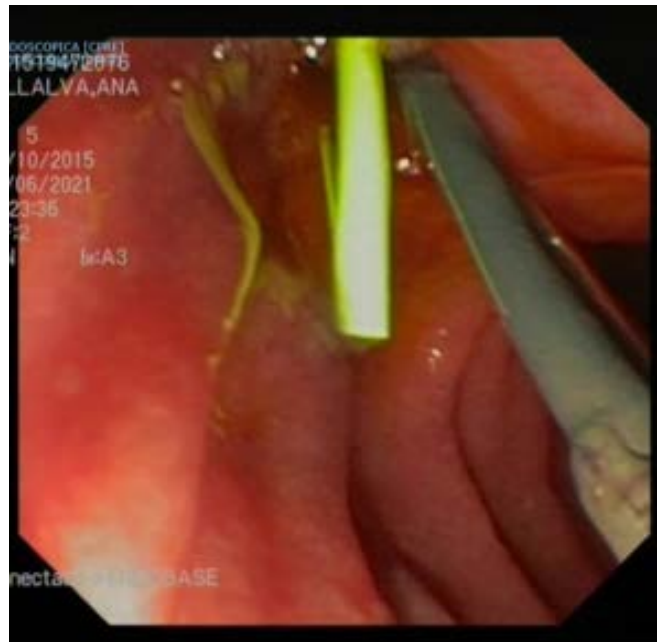


FIGURA 4

CPRE: visión endoscópica de prótesis pancreática y prótesis biliar.

acceso con duodenoscopia es factible. Posteriormente se realiza la CPRE, se canula Wirsung en primer lugar, accediendo a colédoco mediante técnica de doble guía (Figura 2). En colangiografía se objetiva una vía biliar distal menor de 4 mm. A nivel de anastomosis biliar (identificada por material radiopaco de sutura) se objetiva extravasación de contraste sin dibujarse la vía biliar proximal. Se

realiza esfinterotomía y dilatación de vía biliar con catéter de 6F, sin conseguir franquear con el dilatador de 8.5F la anastomosis. Mediante catéter dilatador de 6F se fabrica prótesis plástica de 8 cm, al no disponer de una prótesis con longitud y diámetro adecuado. Se inserta prótesis pancreática de 5F y 3cm utilizando como empujador un esfinterotomo (Figuras 3 y 4).




FIGURA 5

Prótesis biliar fabricada con catéter dilatador de 6F. Solapas o "flaps" realizados mediante bisturí.

La paciente presenta adecuada evolución clínica, con ausencia de débito biliar por el drenaje. En septiembre se retira mediante CPRE la prótesis biliar (Figura 5), habiendo migrado la prótesis pancreática. Adecuada evolución clínica sin complicaciones.

### Discusión

Tanto en el paciente pediátrico como adulto, las principales complicaciones biliares post-trasplante son: estenosis biliar y fuga biliar. Actualmente, gran parte de estas complicaciones se resuelven por vía endoscópica, siendo la CPRE el procedimiento terapéutico de elección. No obstante, cada caso debe ser individualizado y abordado de manera multidisciplinar.

A pesar de las escasas indicaciones de la CPRE en pediatría y la ausencia y/o escasa disponibilidad de material específico, esta técnica se considera eficaz y segura en el manejo de las complicaciones biliares post-trasplante en población pediátrica, consiguiendo evitar otras intervenciones más invasivas.

## CP-015. CUERPO EXTRAÑO COMO CAUSA DE INFLAMACIÓN GÁSTRICA DE ETIOLOGÍA BENIGNA POTENCIALMENTE GRAVE

ASADY BEN G, PINAZO BANDERA JM, COBOS RODRÍGUEZ J, ANDRADE BELLIDO R

UGC APARATO DIGESTIVO. COMPLEJO HOSPITALARIO DE ESPECIALIDADES VIRGEN DE LA VICTORIA, MÁLAGA.

### Introducción

En la práctica diaria los cuerpos extraños suelen sobrepasar el tracto digestivo espontáneamente. En ocasiones presentan complicaciones como obstrucción o perforación. La importancia de realizar un diagnóstico precoz radica en definir una terapia conservadora o quirúrgica lo más temprana posible para evitar un desenlace desfavorable para el paciente.

### Caso Clínico

Presentamos el caso de una mujer de 74 años que consulta por dolor en hipocondrio izquierdo, náuseas y febrícula. Analíticamente destaca una elevación marcada de los reactantes de fase aguda. Se solicita un TC abdominal urgente en el que se evidencia llamativo engrosamiento de antro gástrico de probable origen inflamatorio o tumoral.

Ingresa para antibioterapia intravenosa y realización de gastroscopia, en la que se aprecia imagen excavada en antro de la que rezuma contenido purulento, sugestiva de fístula. La paciente evoluciona de forma tórpida, con perforación gástrica

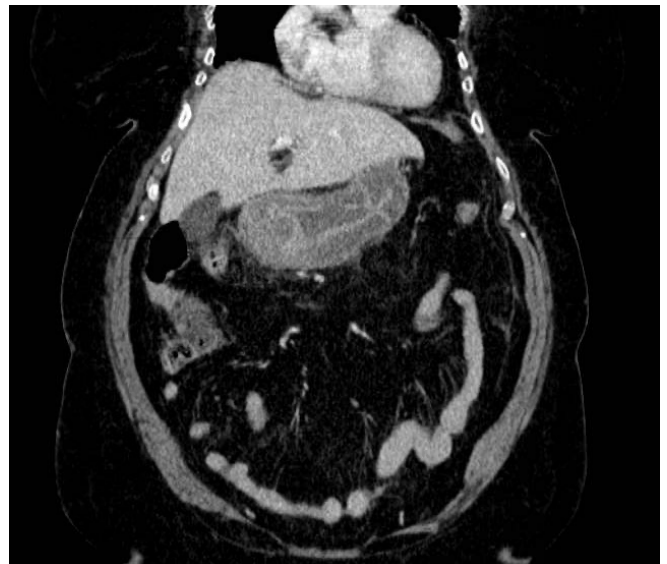


FIGURA 1

Abscesos gástricos.

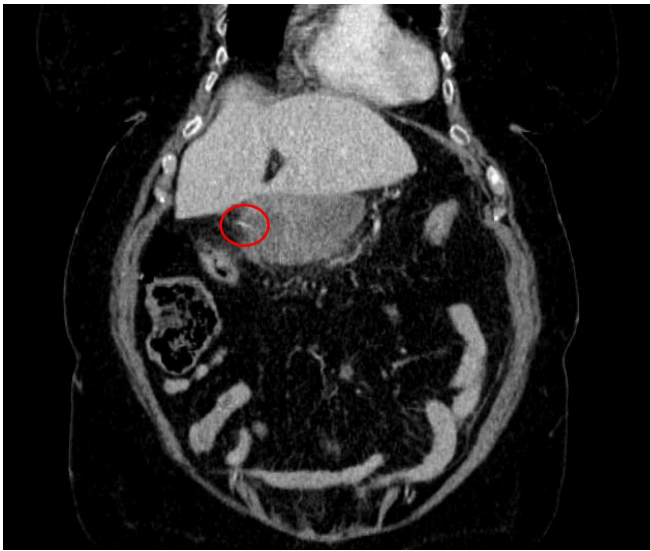

FIGURA 2

Espina de pescado en el espesor gástrico.

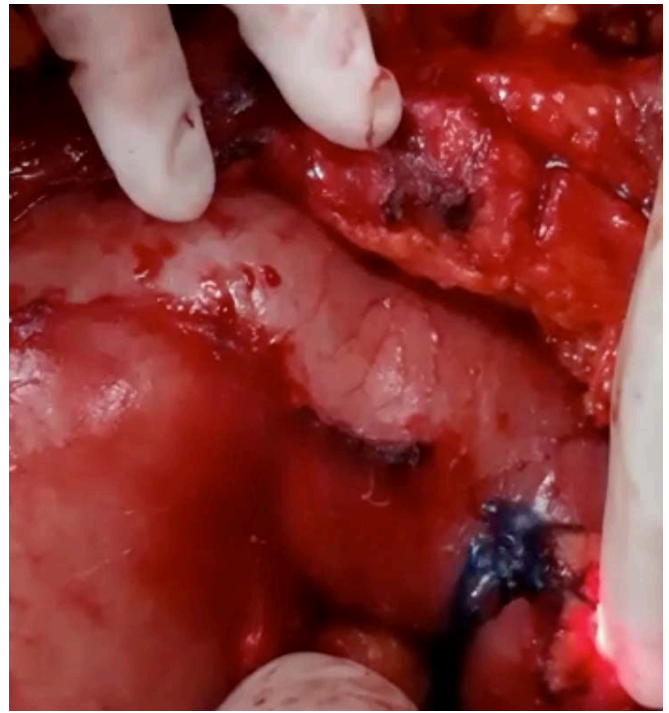

FIGURA 4

Salida de contraste (azul de metileno) a través de úlcera gástrica perforada.

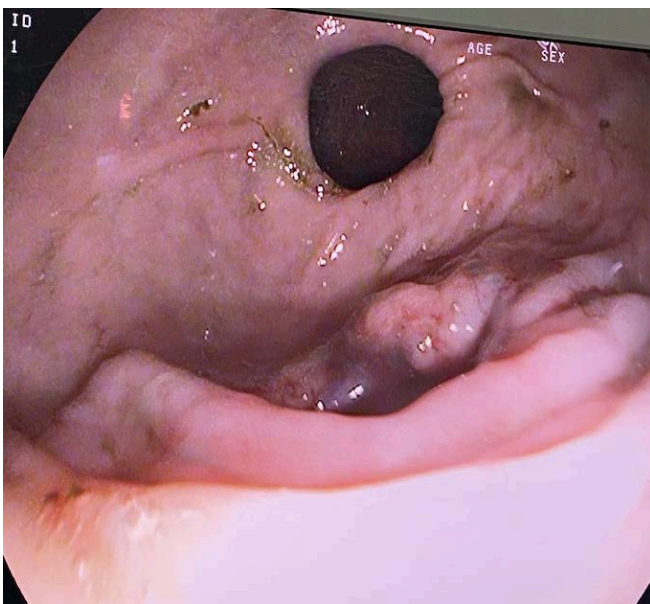


FIGURA 3

Úlcera gástrica en gastroscopia intraoperatoria.

peritonítica que requiere intervención quirúrgica urgente para limpieza y drenaje. Posteriormente se reinterviene al objetivarse fuga de contraste transgástrico en control radiológico. Con apoyo endoscópico intraoperatorio se identifica, instilando azul de metileno, la úlcera perforada que se reseca. En las imágenes radiológicas se identifica un cuerpo extraño afilado, de densidad hueso, inmerso en el espesor de la pared gástrica alrededor del cual se organizaban abscesos complejos. Esto junto con la histología de la pieza quirúrgica fueron concluyentes con un cuerpo extraño abscesificado como causa de perforación gástrica.

## Discusión

Habitualmente una espina de pescado suele alojarse en esófago y resolverse endoscópicamente. Sólo en un 1% de los casos provocan perforación o abscesos, siendo un 26% de los mismos en la mucosa gástrica. Un diagnóstico rápido disminuye la morbimortalidad. No obstante, la clínica puede ser inespecífica y se desconoce el antecedente de ingesta del cuerpo extraño al haberse expresado clínicamente de forma tardía. Tanto en cuerpos radiolúcidos como radiopacos se recomienda el TC como examen inicial por su elevada sensibilidad (100%) y especificidad (93%).

## CP-016. DILATACIÓN NEUMÁTICA COMO TERAPIA DE RESCATE TRAS FALLO TERAPÉUTICO A CIRUGÍA CON MIOTOMÍA DE HELLER EN EL TRATAMIENTO DE LA ACALASIA

CASTRO RODRÍGUEZ J, APARICIO SERRANO A, GÓMEZ PÉREZ A, FERNÁNDEZ GONZÁLEZ R, SANTOS LUCIO A, GÓMEZ GARCÍA M

UGC APARATO DIGESTIVO. COMPLEJO HOSPITALARIO REGIONAL REINA SOFÍA, CÓRDOBA.

## Introducción

La miotomía de Heller, consistente en la disección quirúrgica de las fibras musculares de la capa circular del esófago distal, ha sido históricamente el tratamiento de elección de la acalasia, con tasas de respuesta del 76-100% a los 3 años, asociando una funduplicatura

para reducir las tasas de reflujo gastroesofágico. Sin embargo no hay consenso sobre la técnica ideal cuando hay recurrencia tras la cirugía.

### Caso Clínico

Se expone el caso de un varón de 50 años sin antecedentes de interés con clínica de disfagia progresiva a sólidos y a líquidos, regurgitación de alimentos y dolor retroesternal. Tras la realización de gastroscopia, tránsito baritado y manometría esofágica, es diagnosticado de acalasia. Se somete a terapéutica endoscópica en otro centro mediante inyección de toxina botulínica. Tras la recurrencia de los síntomas es intervenido quirúrgicamente mediante miotomía de Heller laparoscópica, con buena respuesta inicial.

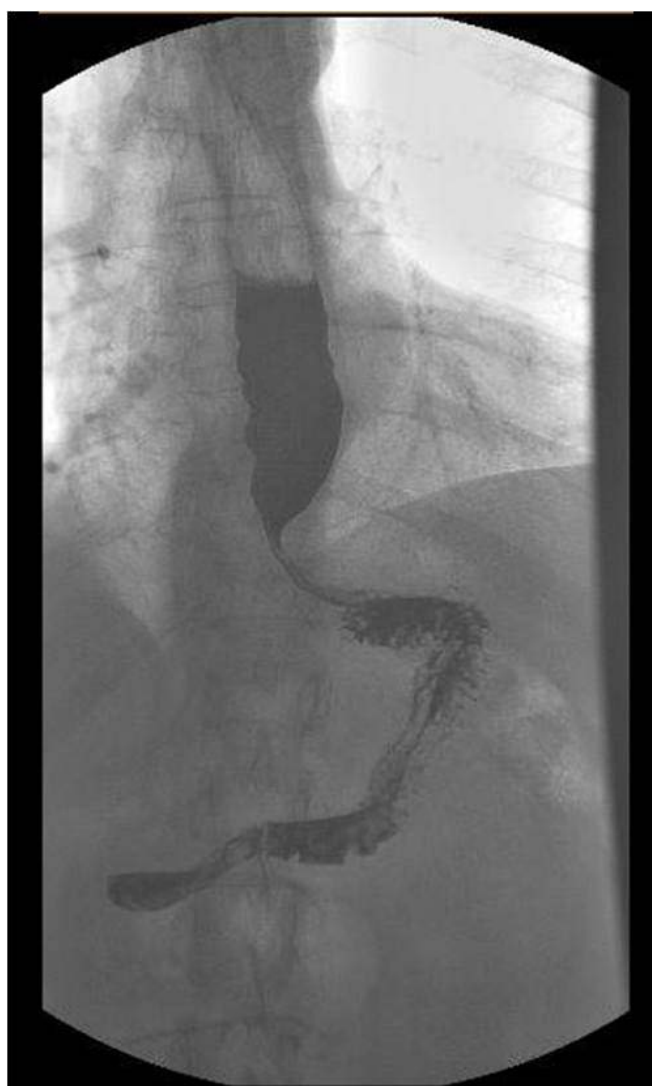

FIGURA 1

Tránsito baritado esofago-gastro-duodenal con los hallazgos típicos de acalasia: dilatación y tortuosidad del esófago, ausencia de peristalsis del cuerpo esofágico y retraso en el vaciamiento con estrechamiento progresivo distal (pico de pájaro).

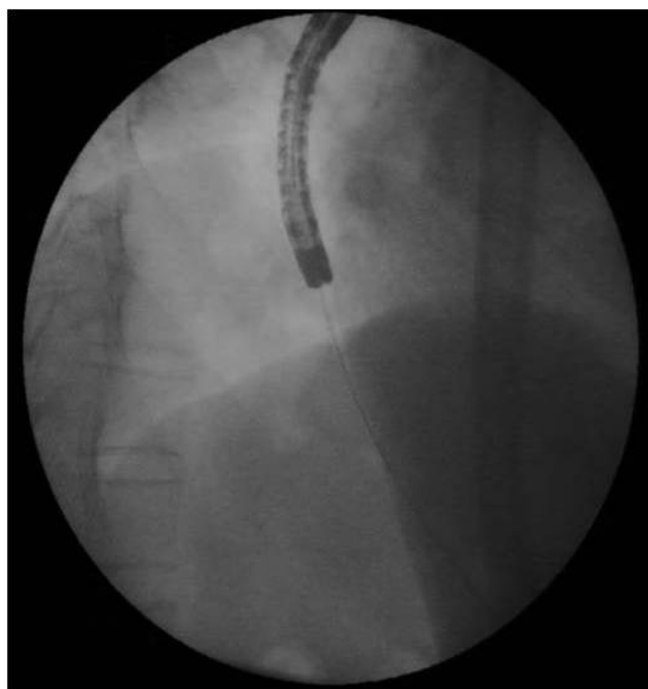


FIGURA 2

Imagen de escopia durante la dilatación neumática con balón, donde se controla radiológicamente la colocación de la guía de punta atraumática en cavidad gástrica.

Al año de la cirugía el paciente presenta recidiva sintomática, con disfagia, regurgitación de alimentos, epigastralgia y pérdida de peso significativa. Acude a nuestro centro y se actualizan las pruebas complementarias. En la gastroscopia se evidencia dilatación de la luz esofágica y resistencia a la intubación de la unión gastroesofágica. En el tránsito baritado aparece un esófago dilatado con estrechamiento distal (Figura 1). En la manometría de alta resolución se objetiva una relajación incompleta del esfínter esofágico inferior, así como una aperistalsis del cuerpo esofágico (100% de ondas fallidas) y presurización panesofágica, diagnóstico de acalasia tipo II. Es sometido a dilatación neumática progresiva con balón de 30 mm sobre guía de punta atraumática guiada por escopia (Figura 2), sin complicaciones. El paciente permanece asintomático desde hace meses.

### Discusión

La miotomía de Heller laparoscópica tiene mayores tasas de éxito a corto plazo (3 meses- un año) en comparación con la dilatación neumática, no habiendo diferencias significativas a largo plazo (2-5 años). Tras el fracaso de la cirugía, se puede rehacer la miotomía quirúrgica en casos de anomalías anatómicas o fibrosis, pero aumenta el riesgo de perforación (1-20%) debido a la presencia de adherencias. La dilatación neumática endoscópica es una terapia de segunda línea segura, menos invasiva y efectiva (tasa de respuesta 50-95%). En los últimos años está en auge la técnica POEM (Miotomía Endoscópica PerOral), con buenos resultados (82-100%) tanto en primera línea, instaurándose ya como una de las terapias de elección sobre todo en acalasia tipo III, como en la recidiva tras la cirugía.

### CP-017. DIVERTÍCULO ESOFÁGICO EPIFRÉNICO: UNA RARA CAUSA DE HEMORRAGIA DIGESTIVA ALTA.

RUIZ PAGES MT, BOCANEGRA VINIEGRA M, OSORIO MARRUECOS M

SERVICIO APARATO DIGESTIVO. HOSPITAL DE ESPECIALIDADES DE PUERTO REAL, PUERTO REAL

#### Introducción

Los divertículos esofágicos epifrénicos suelen localizarse a unos 10 cm de la unión esófago-gástrica, en el lado derecho del esófago. El mecanismo de formación suele ser por gradientes de presión transmural que ocasionan una herniación de la mucosa a través de una debilidad focal de la capa muscular del esófago. Pueden estar asociados a trastornos motores esofágicos y/o a obstrucciones funcionales o mecánicas del esófago.

#### Caso clínico

Presentamos el caso de una mujer de 73 años dependiente con antecedentes de demencia mixta, hernia de hiato, asma, fibrilación auricular en tratamiento con Enoxaparina y cáncer de colon intervenido hace 20 años. Acude a Urgencias por dolor abdominal, vómitos y melenas con episodio presincope asociado, de 24 horas de evolución. En analítica urgente destaca hemoglobina de 7.3 g/dL con disociación urea/creatinina. Se realiza gastroscopia urgente donde se aprecia una gran cantidad de coágulos en esófago así como sangre fresca a unos 30 centímetros de la arcada dentaria que, tras lavados, permite identificar un gran divertículo que presenta sangrado en jet procedente de un coágulo. Se inyecta polidocanol consiguiendo hemostasia, sin conseguir desprender el coágulo (Figura 1). Se realiza una segunda gastroscopia a las 24 horas donde se identifica, en el puente mucoso que une el divertículo con la luz esofágica, un vaso visible sin signos de sangrado activo (Figura 2),

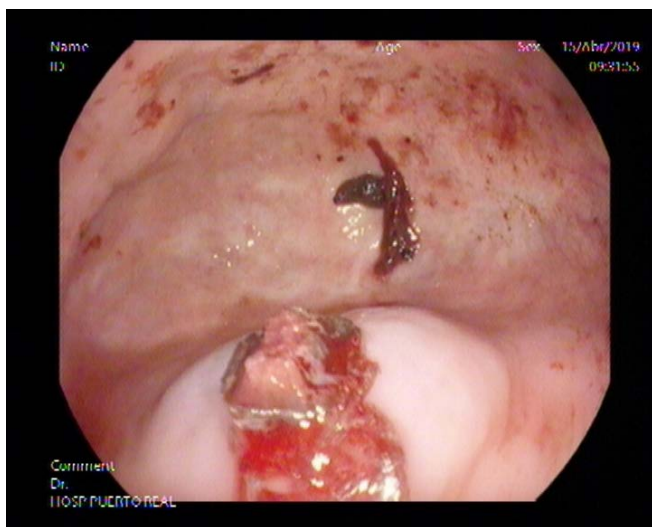


FIGURA 1

Divertículo esofágico sangrante con coágulo adherido.

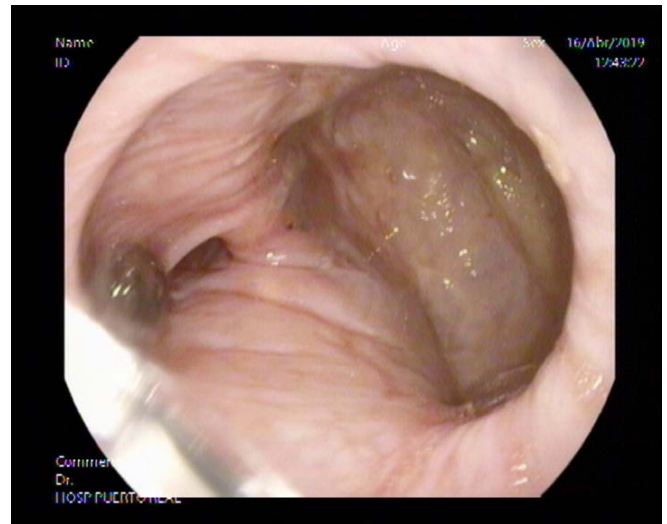


FIGURA 2

Divertículo esofágico con vaso visible.

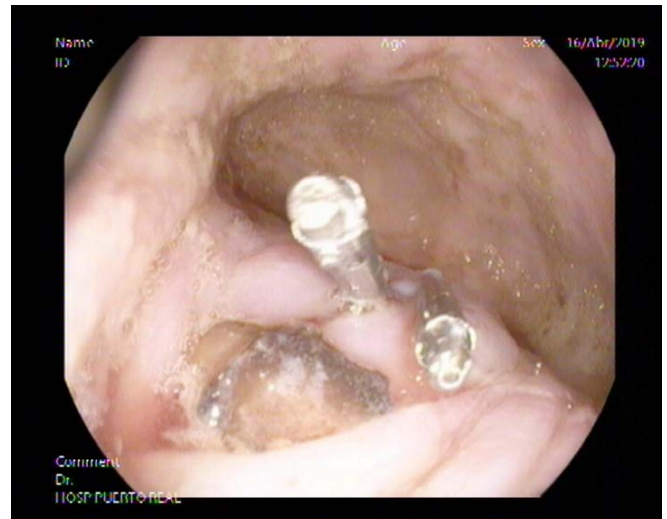

FIGURA 3

Hemoclips colocados sobre divertículo esofágico sangrante.

por lo que se posicionan 2 hemoclips sin complicaciones inmediatas (Figura 3). La paciente evoluciona de forma favorable siendo dada de alta hospitalaria.

Pasado un mes, la paciente reingresa con episodio de dolor abdominal observándose en TC abdominal urgente datos de neumoperitoneo y signos de sangrado activo a nivel del divertículo esofágico. A pesar de tratamiento médico inicial, la paciente presenta una rápida evolución tórpida con anemia progresiva e inestabilidad hemodinámica, decidiéndose no realizar intervención quirúrgica dada la alta morbilidad asociada y produciéndose el éxodo de la paciente a las pocas horas.

## Discusión

La mayoría de divertículos esofágicos epifrénicos son asintomáticos, existiendo muy pocos casos descritos en la literatura de hemorragia digestiva secundaria a estos. Una vez identificada la causa, es importante la realización de un tratamiento endoscópico urgente para así lograr el control de la hemorragia.

El capítulo final del caso que nos concierne nos hace plantearnos la indicación, una vez producido el primer episodio de sangrado, de realizar otras pruebas de imagen que nos permitan descartar complicaciones de la patología o incluso del procedimiento y prevenir así desenlaces como el de nuestra paciente.

### CP-018. DIVERTICULOTOMÍA ENDOSCÓPICA COMO TRATAMIENTO MÍNIMAMENTE INVASIVO DEL DIVERTÍCULO DE ZENKER

CASTRO RODRÍGUEZ J, GÓMEZ GARCÍA M, GÓMEZ PÉREZ A, APARICIO SERRANO A, FERNÁNDEZ GONZÁLEZ R, SANTOS LUCIO A

UGC APARATO DIGESTIVO. COMPLEJO HOSPITALARIO REGIONAL REINA SOFÍA, CÓRDOBA.

## Introducción

El divertículo de Zenker es una formación sacular que protruye en la pared posterior de la unión faringoesofágica (triángulo de Killian). Hasta hace pocos años el tratamiento de elección ha sido la cirugía abierta mediante exéresis del mismo (diverticulectomía) y miotomía del músculo cricofaríngeo, con alta morbilidad y complicaciones (perforación, mediastinitis, fístulas, estenosis) así como recidiva del 3-19%.

## Caso clínico

Mujer de 84 años con antecedentes de artrosis y osteoporosis con clínica de disfagia cervical, con tolerancia exclusiva a alimentos triturados, regurgitación ocasional, pérdida de hasta 20 kg de peso y molestias epigástricas ocasionales. Se le solicita estudio endoscópico donde se objetiva paso dificultoso del gastroscopio hacia un fondo de saco ciego, sugestivo de divertículo de Zenker. Tras la realización de un tránsito baritado (**Figuras 1 y 2**) se confirma el diagnóstico de divertículo faringoesofágico de gran tamaño (5,5 cm).

Debido a la edad y características de la paciente, y tras explicarle las alternativas terapéuticas (cirugía o diverticulotomía endoscópica) se decide priorizar ésta última por ser menos invasiva. El procedimiento se lleva a cabo introduciendo el endoscopio, y ayudado por una guía alojada en la luz esofágica, se avanza el diverticuloscopio, exponiendo el tabique que separa el divertículo del esófago. A continuación se realiza corte de las fibras musculares del septo (septotomía) con la tijera monopolar SB-Knife Junior de forma progresiva hasta profundizar en la capa muscular, logrando una apertura del divertículo a la luz esofágica (**Figuras 3 y 4**). Finalmente se colocan 2 clips en la zona central para reducir el

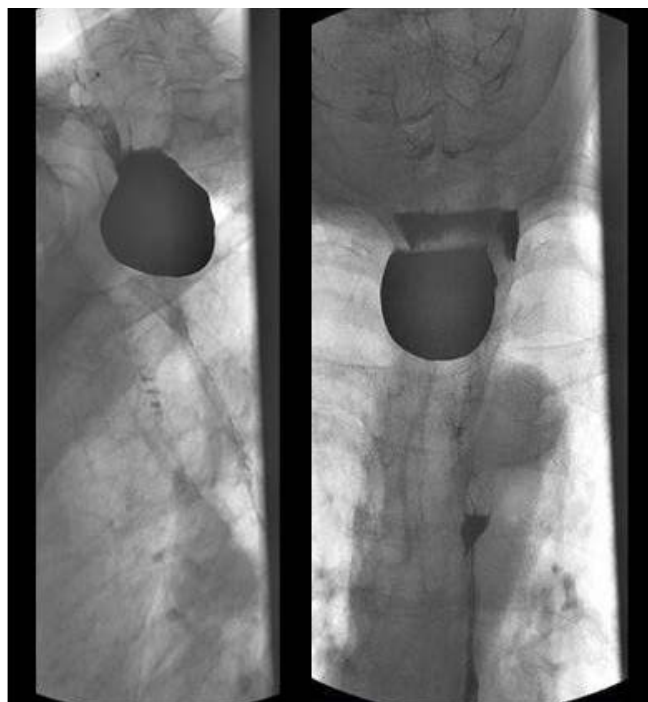


FIGURA 1

Tránsito baritado esofágico en el que se observan en distintos planos el acúmulo de contraste dibujando una bolsa a nivel cervical posterior, compatible con divertículo de Zenker que en este caso se considera de gran tamaño (5,5 cm).

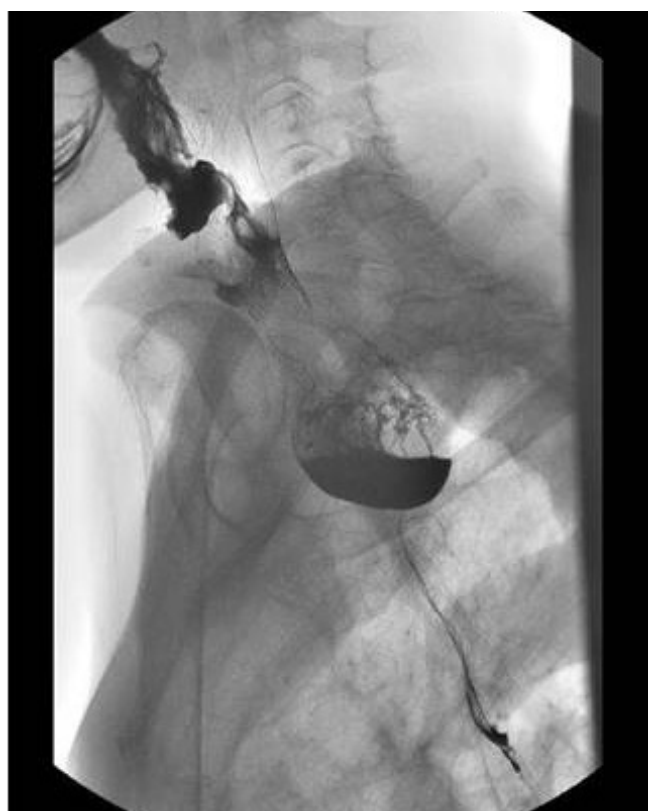

FIGURA 2

Tránsito baritado esofágico en el que se observa el divertículo de Zenker con presencia de reflujo hacia faringe tras llenarse de contraste.

riesgo de sangrado y perforación, sin producirse complicaciones posteriores.

En las consultas posteriores de revisión la paciente se encuentra asintomática, sin disfagia ni nuevos episodios de regurgitación.

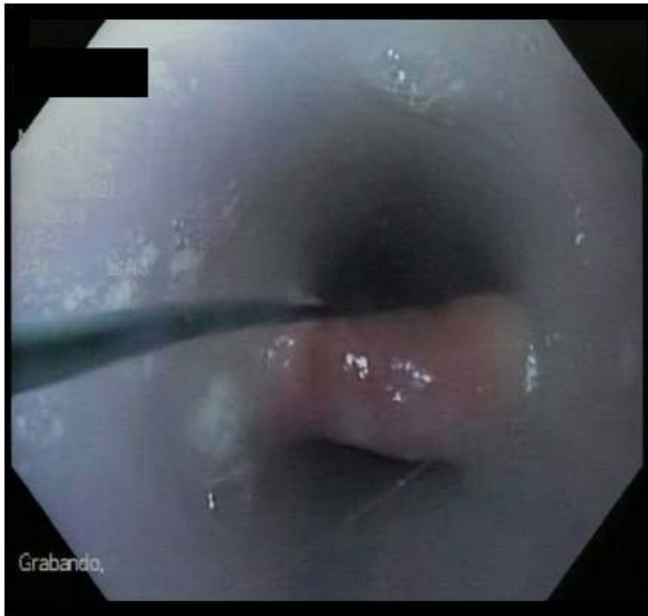

FIGURA 3

Diverticuloscopio colocado a nivel del septo de separación entre el esófago y el propio divertículo. Una guía nos permite identificar la luz verdadera esofágica.

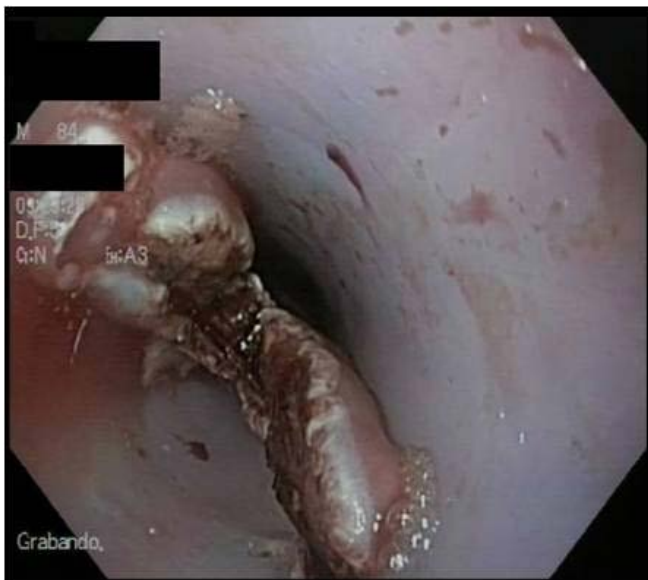


FIGURA 4

Se realizan cortes sucesivos de las fibras musculares, profundizando desde la parte más superior del septo hacia la más inferior, dejando un margen distal de seguridad final de unos 5 mm.

## Discusión

En los últimos años se han desarrollado diferentes técnicas de diverticulotomía endoscópica que permiten la sección del septo de unión entre esófago y divertículo de forma poco invasiva, con buenas tasas de éxito (90%) y menor morbimortalidad, con especial indicación en divertículos de gran tamaño (>2cm). Existen distintos dispositivos que pueden emplearse, además del SB knife, argón plasma, bisturí y ligasure. Posee un 11% de efectos adversos, la mayoría leves (dolor cervical, odinofagia), siendo más infrecuente los graves como perforación o hemorragia digestiva. El paciente puede ser dado de alta a las pocas horas si no hay complicaciones y tolera adecuadamente la ingesta oral. La tasa de recurrencia es del 13%, sobre todo en divertículos de gran tamaño y escasa longitud de corte.

## CP-019. EFECTIVIDAD Y SEGURIDAD DE LAS PRÓTESIS PALIATIVAS DE ESÓFAGO: EXPERIENCIA EN NUESTRO CENTRO.

ANGULO MCGRATH I, MORALES BERMÚDEZ AI, MARTÍNEZ BURGOS M, VÁZQUEZ PEDREÑO L, JIMÉNEZ PÉREZ M

DEPARTAMENTO APARATO DIGESTIVO. COMPLEJO HOSPITALARIO REGIONAL DE MÁLAGA, MÁLAGA.

## Introducción

Evaluar la efectividad y seguridad de las prótesis esofágicas como tratamiento paliativo de la disfagia secundaria a neoplasia estenosante de esófago.

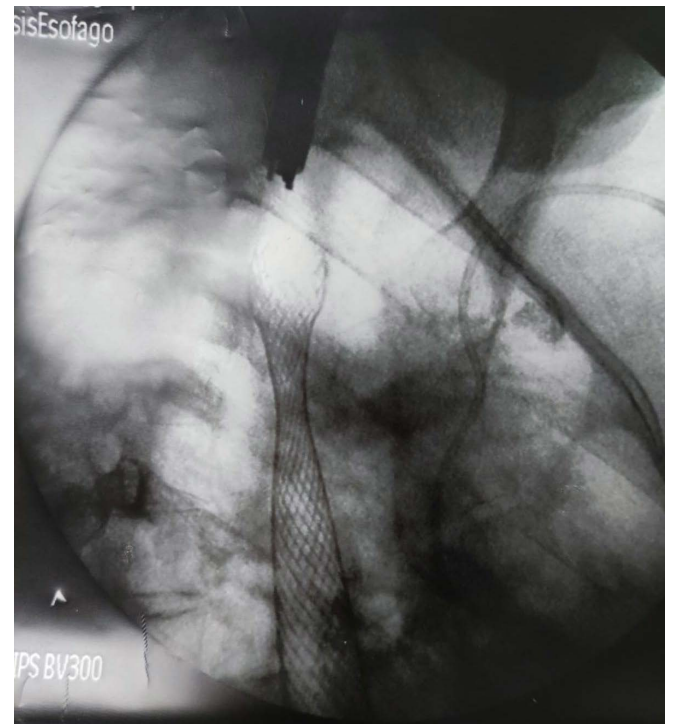


FIGURA 1

Control radiológico de posicionamiento de prótesis esofágica.

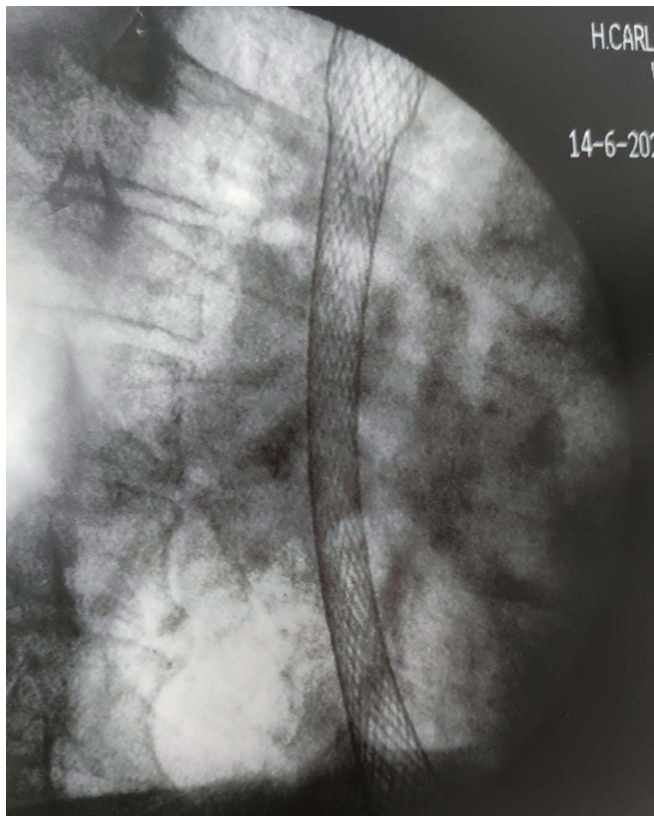


FIGURA 2  
Control radiológico de posicionamiento de prótesis esofágica.

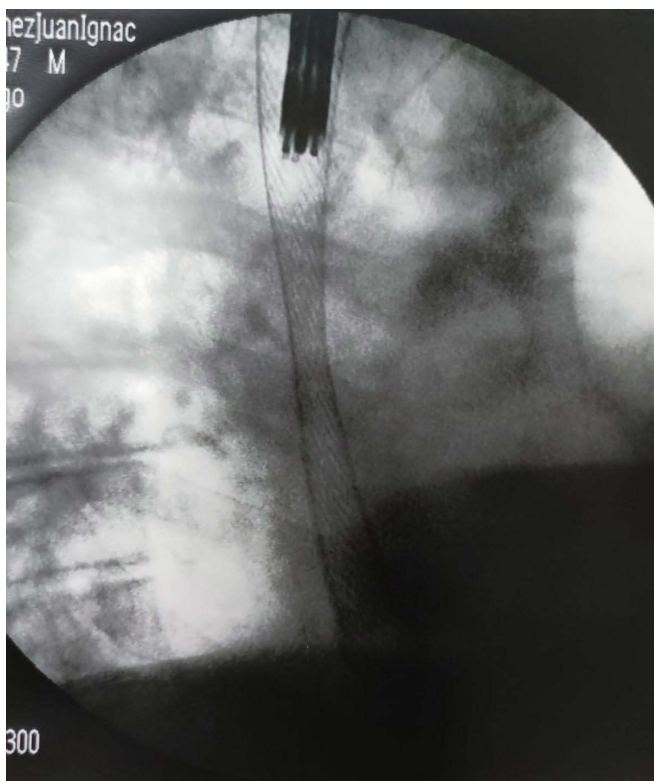


FIGURA 3  
Control radiológico de posicionamiento de prótesis esofágica.

## Material y métodos

Estudio unicéntrico, descriptivo, retrospectivo, que incluyó los pacientes tratados mediante prótesis esofágica paliativa por neoplasia estenosante de esófago entre los años 2015-2021 en nuestro centro. Las prótesis utilizadas fueron parcialmente recubiertas (Wallflex). En todos los casos el procedimiento se llevó a cabo con control radiológico (Figuras 1-3), comprobándose la ausencia de migración mediante radiografía de tórax a las 24 horas del procedimiento. Consideramos éxito técnico a la correcta liberación de la prótesis en la localización deseada con una adecuada expansión de la misma y éxito clínico a la adecuada tolerancia oral por parte del paciente tras el procedimiento. Describimos la aparición de complicaciones asociadas a la técnica como la perforación y la migración. Se recogió la mediana de tiempo de aparición de reestenosis por progresión de enfermedad.

## Resultados

Se recogió una muestra de 45 pacientes: 5 mujeres y 40 hombres. La localización de las estenosis fue: 12 neoplasias de unión esofagogástrica; 13 neoplasias de esófago distal; 14 neoplasias de esófago medio; 4 neoplasias de esófago proximal y 2 compresiones extrínsecas esofágicas secundarias a neoplasias de pulmón (Tabla 1). En 7 de las neoplasias se describen fístulas traqueoesofágicas o broncoesofágicas asociadas. Se describió 1 caso de migración que se resolvió mediante recolocación. En un caso se evidenció obstrucción de la prótesis por impactación alimentaria, que se resolvió mediante desimpactación endoscópica habitual. Se describieron 4 casos de estenosis de la prótesis por progresión de la enfermedad, 1 caso se resolvieron mediante colocación de prótesis, un caso mediante fulguración con argón del tejido tumoral, en un caso se indica gastrostomía radiológica y en el último caso se decide limitación del esfuerzo terapéutico por situación terminal de la paciente. Se describió 1 caso de perforación, a los 14 días después de la colocación de la prótesis. El éxito técnico fue de 100%, y el éxito clínico del 97%, debido a la

Variable (n=45)	N (%) / Mediana (RIQ)
Sexo (hombre)	40 (88.89)
Edad (años)	69 (58-74)
Localización de la estenosis neoplásica	
- Unión esofagogástrica	12 (26.67)
- Esófago distal	13 (28.89)
- Esófago medio	14 (31.11)
- Esófago proximal	4 (8.89)
Otros (compresión extrínseca)	2 (4.44)
Éxito técnico en la colocación de la prótesis	45 (100)
Éxito clínico en la colocación de la prótesis	44 (97)
Tiempo hasta reestenosis (meses)	5 (3-8)

TABLA 1  
Características basales de los pacientes. Descripción de éxito técnico, clínico y tiempo transcurrido hasta reestenosis.

migración. La mediana de tiempo en la que apareció estenosis por progresión fue de 5 meses (3-8).

### Conclusiones

Las prótesis esofágicas parcialmente recubiertas son un tratamiento efectivo y seguro en el manejo de la disfagia en neoplasias estenosantes de esófago.

### CP-020. ENFERMEDAD INJERTO CONTRA HUÉSPED Y COLONOSCOPIA

TENDERO PEINADO C, JIMÉNEZ ROSALES R, LECUONA MUÑOZ M, REDONDO CEREZO E

SERVICIO APARATO DIGESTIVO. COMPLEJO HOSPITALARIO REGIONAL VIRGEN DE LAS NIEVES, GRANADA.

### Introducción

La Enfermedad Injerto Contra Huésped (EICH) es una complicación común del Trasplante Alogénico de Células Hematopoyéticas. Ocurre cuando las células trasplantadas del donante reconocen al receptor como extraño, desarrollando una reacción inmunológica inadecuada. Los síntomas más frecuentes son dermatológicos y gastrointestinales (vómitos y diarrea).

La profilaxis de esta patología se basa en la inmunosupresión, generalmente con ciclosporina y metotrexato (variabilidad intercentro). Una vez establecida, el pilar fundamental del tratamiento consiste en corticoterapia tópica o sistémica, teniendo esta terapia distintos efectos secundarios, entre ellos, la propia inmunosupresión (a altas dosis disminuyen rápidamente linfocitos T).

### Caso Clínico

Paciente de 20 años con parálisis cerebral infantil, diagnosticada de Aplasia Medular no respondedora a tratamiento farmacológico. Como siguiente paso, se decide Trasplante Alogénico de Médula Ósea Hematopoyética, pautándose Ciclosporina como profilaxis de EICH.

Cuatro meses después la paciente comienza con rash cutáneo, prurito, y posteriormente diarrea y disnea. Se ingresa para estudio de posible EICH, y se pauta Prednisona, y ante la regular evolución, Ruxolitinib.

Se realiza colonoscopia para completar estudio objetivándose lesiones con zona central ulcerada y deprimida (lesiones atípicas) con biopsias con mucosa de colon infiltrada por linfocitos B de tamaño intermedio-grande y fenómenos apoptóticos, concordante con proceso linfoproliferativo B con diferenciación plasmocelular IgM Lambda, asociado a Virus de Epstein Barr (VEB).

Se decide suspender corticoterapia, realizándose nuevo control endoscópico dos meses después, compatible con normalidad macro y microscópica.

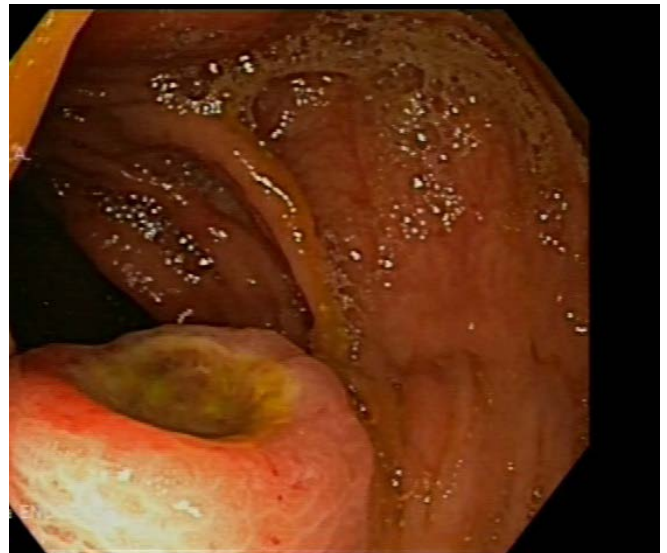


FIGURA 1  
Lesión endoscópica 1.

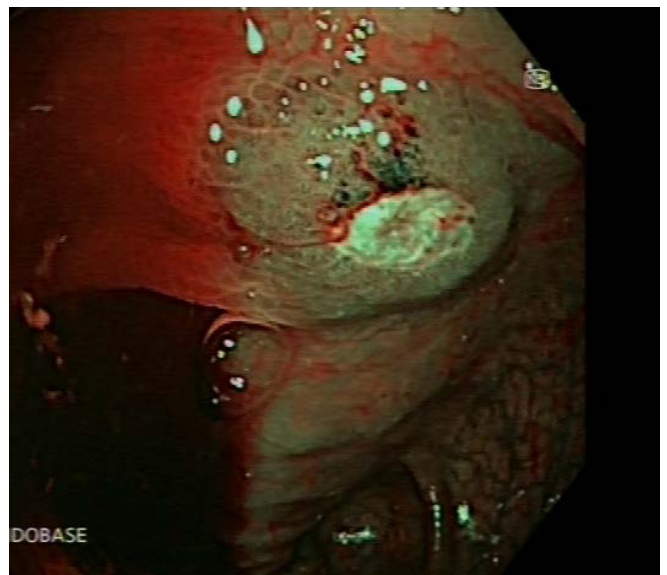

FIGURA 2  
Lesión endoscópica 2.

### Discusión

Las enfermedades linfoproliferativas post trasplante ocurren consecuencia de la inmunosupresión a la que están sometidos estos pacientes.

El 95% de adultos a nivel mundial presenta evidencia serológica de infección por VEB. La infección aguda provoca una expansión de células B policlonales, que desencadenan una respuesta de células T citotóxicas, las cuales eliminan las células B infectadas, provocando el síndrome clínico de mononucleosis aguda. Una pequeña subpoblación de estas células puede escapar del sistema

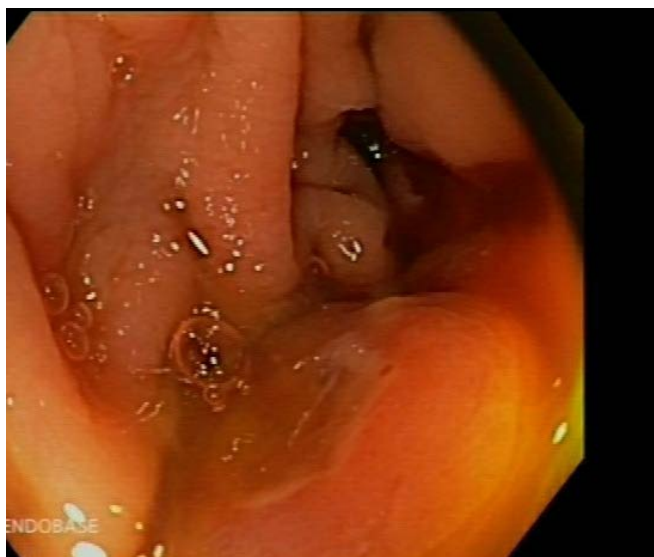

FIGURA 3  
Lesión endoscópica 3.

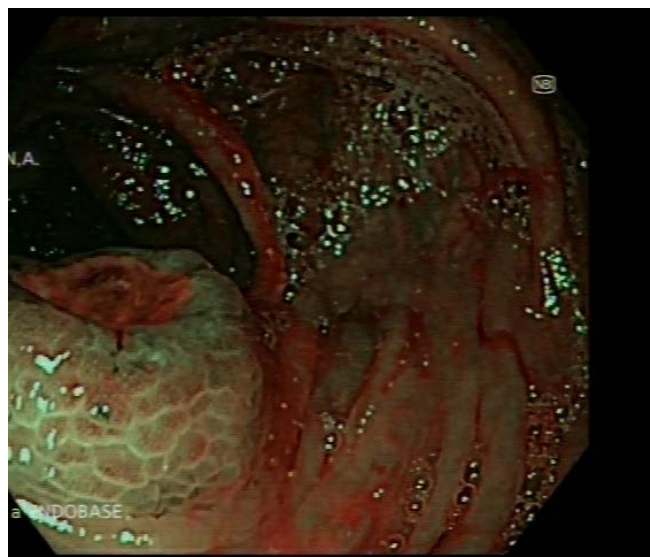

FIGURA 5  
Lesión endoscópica 5.

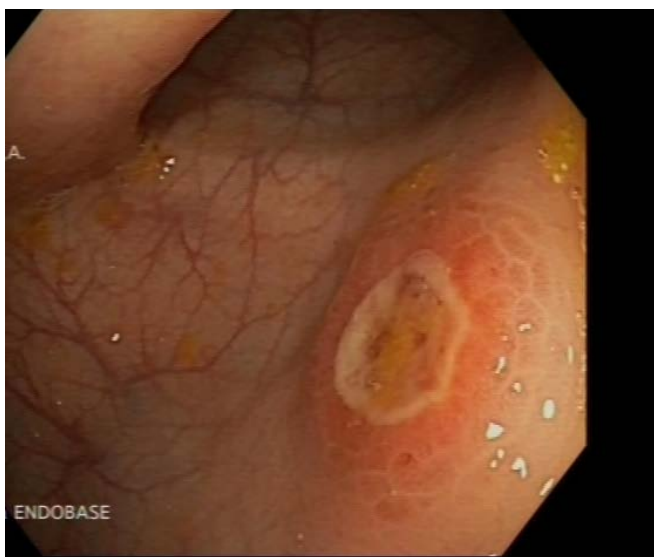

FIGURA 4  
Lesión endoscópica 4.

inmune, quedando quiescentes y reactivándose ante alteraciones de la inmunidad T.

Encontramos desde lesiones tempranas no malignas ( hiperplasia), hasta trastornos malignos, polimórficos o monomórficos. El pilar fundamental del tratamiento es la reducción de la inmunosupresión, siendo esto suficiente en la mayoría de lesiones benignas y en algunas malignas, teniendo que recurrir con frecuencia en estas últimas a otros tratamientos como Rituximab, quimioterapia...

Afortunadamente, nuestra paciente responde de manera óptima a la reducción de corticoides.

Finalmente, es necesario destacar el papel fundamental de la endoscopia digestiva tanto en el diagnóstico de la EICH, como en el de las complicaciones de su tratamiento.

### CP-021 ESOFAGITIS DISECANTE SUPERFICIAL; CAUSA RARA DE DISFAGIA.

GONZÁLEZ ZAMORANO S, MARAVER ZAMORA M, TERNERO FONSECA J, NARANJO PÉREZ A, CALDERÓN CHAMIZO M

SERVICIO APARATO DIGESTIVO. COMPLEJO HOSPITALARIO DE ESPECIALIDADES JUAN RAMÓN JIMÉNEZ, HUELVA.

#### Introducción

La esofagitis disecante superficial (EDS) es una entidad benigna, infrecuente, caracterizada por el desprendimiento de la capa mucosa de revestimiento del esófago, generalmente desencadenado por agentes ambientales o por un mecanismo inmune. La clínica incluye disfagia (57%), odinofagia (21%), náuseas, vómitos o pirosis. La obstrucción, dismotilidad esofágica preexistente o alteración de la anatomía son factores predisponentes.

#### Caso clínico

Varón de 44 años fumador severo, diagnosticado de carcinoma epidermoide de pulmón en tratamiento radical con QT-RT. Se realiza endoscopia digestiva alta (EDA) urgente por sospecha de impactación con diagnóstico de membrana esofágica cervical. A la semana, ingresa por odinofagia y disfagia a sólidos. Se repite EDA apreciando membrana residual con eritema y erosión en la zona afecta. Ante los antecedentes y un consumo de AINEs habitual, se diagnosticó de EDS. Se tomaron biopsias sin estudio histológico concluyente. Se retiraron AINEs y tabaco y se inició tratamiento con IBPs con evolución favorable.

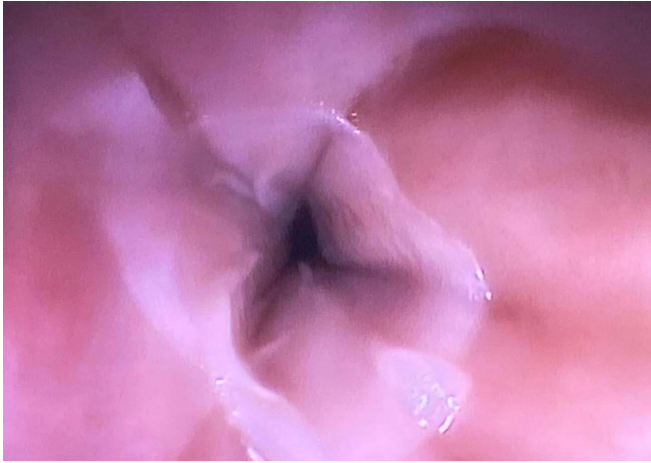


FIGURA 1

Membrana esofágica cervical visualizada en la primera endoscopia oral.

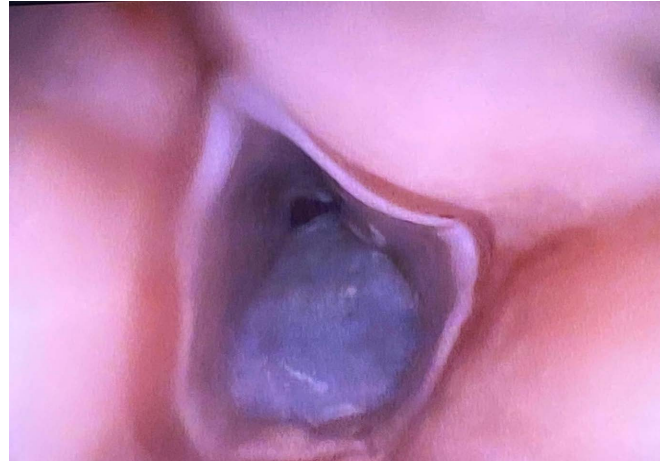

FIGURA 3

Membrana esofágica cervical visualizada en la primera endoscopia oral.

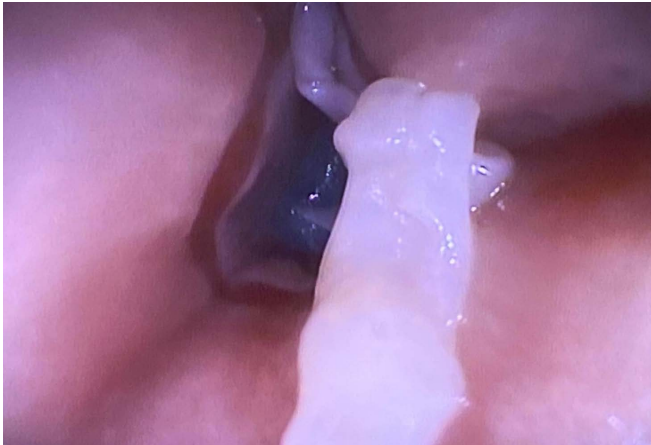


FIGURA 2

Membrana esofágica cervical visualizada en la primera endoscopia oral.

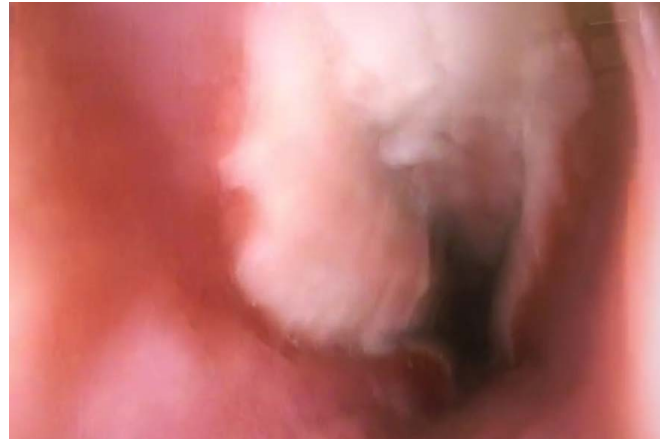

FIGURA 4

Erosión evidenciada durante la segunda endoscopia oral.

## Discusión

La EDS es secundaria a una lesión aguda y posiblemente autolimitada de la mucosa esofágica. Se relaciona con múltiples fármacos como alendronato, AINEs, hierro, KCl, doxiciclina, quinidina, depresores del sistema nervioso central, clindamicina, eritromicina, tetraciclina y zidovudina; con enfermedades ampollosas como el pénfigo vulgar, penfigoide ampolloso y epidermólisis ampollosa; con pacientes oncológicos con o sin QT, inmunodeprimidos; con la enfermedad injerto contra huésped; consumo de alcohol; tabaquismo severo; enfermedad celíaca; insuficiencia renal; intubación nasogástrica; agentes corrosivos y escleroterapia endoscópica. En el diagnóstico diferencial se encuentran la infección por *Candida sp*, la ingesta de cáusticos o la necrosis esofágica aguda. Su patogenia parece inmunomediada con desarrollo de anticuerpos inmunoglobulina G contra las proteínas desmogleína 3. Endoscópicamente se visualizan membranas blanquecinas simples o múltiples, translúcidas u opacas, que pueden tener grietas longitudinales y/o circunferenciales con fragmentos de mucosa desprendida que involucran una parte o

la totalidad del esófago, junto a erosiones, estenosis, eritema y exudados. El esófago distal y medio es la localización más frecuente (69%). La histología revela un epitelio escamoso necrótico eosinófilo superficial, parcial o completamente desprendido de la capa basal, con hiperplasia celular. Asocia la presencia de infiltrado neutrofílico, con o sin vacuolas en su interfaz, entre las capas más profundas y las necróticas pudiendo existir microabscesos alrededor de la base papilar esofágica. Como tratamiento, con un pronóstico excelente, es fundamental la retirada de todos los factores relacionados junto a IBPs y en ocasiones, corticoides o inmunosupresores.

## CP-022 ESOFAGITIS MEDICAMENTOSA

GÓMEZ PÉREZ A, APARICIO SERRANO A, ZAMORA OLAYA JM, FERNÁNDEZ GONZÁLEZ R

UGC APARATO DIGESTIVO. COMPLEJO HOSPITALARIO REGIONAL REINA SOFÍA, CÓRDOBA.

## Introducción

Las lesiones esofágicas producidas por la toma de fármacos son una complicación rara en la práctica clínica. Existen múltiples fármacos relacionados con dicha complicación, destacando por su mayor incidencia los antibióticos como las tetraciclinas, especialmente por su efecto irritante al producir una quemadura ácida local.

## Caso clínico

Mujer de 19 años de edad en tratamiento con doxicilina desde hace dos meses por acné, acude a urgencias por presentar desde hace cinco días dolor retroesternal y sensación de cuerpo extraño esofágico que le dificulta la ingesta. No presenta sialorrea ni dificultad respiratoria. Tras descartarse complicaciones en la exploración ORL, se realiza endoscopia digestiva alta objetivándose a 25 cm de arcada dentaria una úlcera fibrinada de 6 mm de extensión longitudinal, que abarca el 50% de la circunferencia y que se repite en un tramo contiguo (Figura 1). Resto de esófago, incluida unión gastroesofágica de aspecto endoscópico normal.

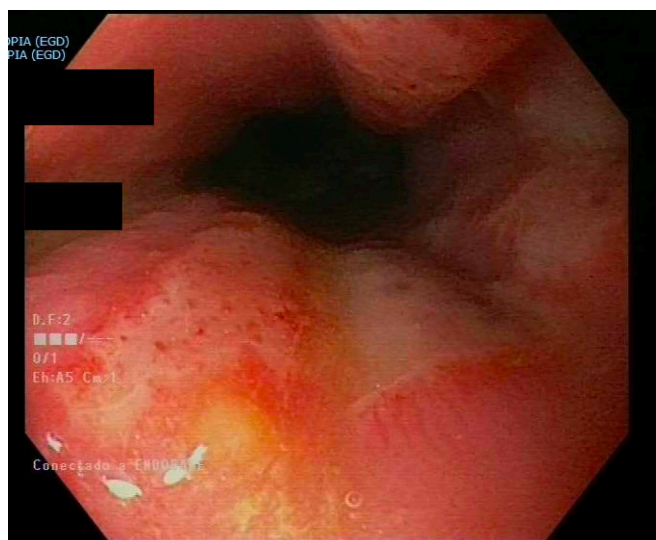


FIGURA 1

Úlcera fibrinada que ocupa aproximadamente el 50% de la circunferencia y se extiende casi un centímetro en sentido longitudinal.

La paciente es diagnosticada de esofagitis medicamentosa por doxicilina y se inicia tratamiento con IBP y sucralfato durante 8 semanas y se remite a la paciente al servicio de Dermatología para valorar cambio de tratamiento. Se valora a las ocho semanas a la paciente la cual se encuentra asintomática y en la gastroscopia de control se objetiva total curación de las lesiones.

## Discusión

La esofagitis producida por doxicilina es una complicación bien caracterizada pero su incidencia real está subestimada, puesto que no existe un método diagnóstico no invasivo y la mayoría de los casos son autolimitados. Existen varios factores de riesgo establecidos como son la ingesta con escaso líquido, el decúbito,

los trastornos de la motilidad esofágica y las estenosis anatómicas o patológicas. Las lesiones esofágicas por fármacos pueden aparecer a cualquier edad, pero generalmente son más frecuentes en los ancianos y en el sexo femenino, ya que ambos grupos consumen medicamentos con mayor frecuencia. El diagnóstico se basa en la sospecha clínica y se confirma con la gastroscopia.

El tratamiento incluye la interrupción de la medicación si es posible, y el uso de fórmulas líquidas si están disponibles. El tratamiento antiácido se utiliza con frecuencia y se recomienda, aunque su eficacia no está claramente establecida. En los casos graves, puede ser necesario la interrupción de la ingesta oral y el tratamiento endoscópico de lesiones subyacentes.

## CP-023. ESTUDIO DE AMPULOMAS DURANTE UNA DÉCADA Y PAPEL DE LA ECOENDOSCOPIA EN SU MANEJO

VÍAS PARRADO C, MUÑOZ GARCÍA-BORRUEL M, BARRANCO CASTRO D, ROMERO CASTRO R, RODRÍGUEZ-TÉLLEZ M, GARRIDO SERRANO A, JIMÉNEZ GARCÍA VA, CUANDO ÁLVAREZ A

UGC APARATO DIGESTIVO. COMPLEJO HOSPITALARIO REGIONAL VIRGEN MACARENA, SEVILLA.

## Introducción

Los ampulomas son tumores con una incidencia  $< 1/100.000$  habitantes/año, representando el 0,6-0,8% de los cánceres digestivos. Aunque la sintomatología de estos tumores no siempre es evidente, la ictericia representa el síntoma más frecuente. Desde el punto de vista diagnóstico, la ecoendoscopia constituye la técnica con mayor sensibilidad diagnóstica.

El objetivo de nuestro estudio es analizar la incidencia y prevalencia de ampulomas en nuestra área, conocer el papel de la ecoendoscopia y su manejo diagnóstico-terapéutico.

## Material y métodos

Estudio retrospectivo unicéntrico que incluye a pacientes pertenecientes al área sanitaria del Hospital Virgen Macarena con diagnóstico de ampuloma entre noviembre de 2011 y julio de 2021. Se analizan variables demográficas, hallazgos ecoendoscópicos e histológicos, tratamiento y seguimiento.

## Resultados

Se incluyeron 33 pacientes con diagnóstico de ampuloma con edad media de  $68,61 \pm 14$  años, siendo el 57,6% mujeres. Dos pacientes presentaban diagnóstico de poliposis adenomatosa familiar.

El 57,6% debutó con ictericia. Se realizó ecoendoscopia a 30 pacientes y CPRE a 28 con esfinterotomía en el 64,28% ( $n=18$ ) y colocación de prótesis en el 90% ( $n=27$ ): 25 plásticas y 2 metálicas. Se desestimaron 3 pacientes para estudio por comorbilidades asociadas. El tamaño medio de la lesión por ecoendoscopia fue de  $19,52 \pm 9,66$  mm, con invasión intraductal en el 46,7% de los casos.

Edad (N=33)	68,61 ± 14 años	
Sexo (N=33)	Mujer 57,6% (19) Varón 42,4% (14)	
AP de interés (N=14)	Consumo tabaco (11) / alcohol (8) Poliposis adenomatosa familiar (2) Colecistectomía (2) Cáncer (5): hematológico (1), mama (1), próstata (3) Adenomas colónicos resecaados (3)	
Indicación ecoendoscopia (N=33)	Dilatación o estenosis vía biliar 15,2% (5) Sospecha ampuloma prueba de imagen 12,1% (4) Ictericia 57,6% (19) Diagnóstico endoscópico 15,2% (5)	
Ecoendoscopia (N=30)	Tamaño medio lesión 70% (21): 19,52±9,66mm	
	Invasión intraductal 46,7% (14)	
CPRE (N=28)	PAAF guiada ecoendoscopia 33,3% (10)	Ausencia células neoplásicas (4) Adenocarcinoma (6)
	Esfinterotomía 64,28% (18)	
Biopsia endoscópica (N=27)	Prótesis 90% (27)	Plástica (25) Metálica (2)
	Cepillado vía biliar 32,15% (9)	Ausencia células neoplásicas (3) Adenocarcinoma (6)
Tratamiento curativo (N=19)	Adenocarcinoma 33,3% (9) Adenoma DAG 25,92% (7) Adenoma DBG 14,81% (4) Cambios inflamatorios 22,22% (6)	
	Duodenopancreatectomía cefálica (14)	Adenocarcinoma (14)
Seguimiento (N=19)	Ampulectomía quirúrgica (1)	Adenoma DAG (1)
	Ampulectomías endoscópicas (4)	Adenoma DAG (3) Adenoma DBG (1)
Seguimiento (N=19)	TC/RMN 73,68% (14) Endoscópico 15,78% (3) Ecoendoscópico 10,54% (2)	
	Recidiva 3 años 31,58% (6)	Cirugía (2) Endoscopia (2) Paliativo (2)

TABLA 1

Resultados. AP: antecedentes personales. CPRE: colangiopancreatografía retrógrada endoscópica. PAAF: punción aspiración aguja fina. DAG: displasia alto grado. DBG: displasia bajo grado. TC: tomografía computerizada. RMN resonancia nuclear magnética.

Los resultados de la biopsia endoscópica fueron: adenocarcinoma 33,3% (n=9), adenoma displasia alto grado (DAG) (n=7), adenoma displasia bajo grado (DBG) (n=4) y cambios inflamatorios (n=6). No se realizó biopsia en 3 pacientes, confirmándose el diagnóstico de adenocarcinoma por PAAF (n=2) y cepillado de vía biliar (n=1). Se realizó PAAF en el 33,3% (n=10) con resultado histológico de adenocarcinoma en seis pacientes y ausencia células neoplásicas en cuatro.

Recibieron tratamiento curativo 19 pacientes: 14 duodenopancreatectomía cefálica, todos con resultado anatomopatológico (AP) de adenocarcinoma; 1 ampulectomía quirúrgica (AP: adenoma DAG) y 4 ampulectomías endoscópicas (AP: 3 DAG, 1 DBG).

El seguimiento fue por TC/RMN en el 73,68% (n=14), endoscópico en el 15,78% (n=3) y ecoendoscópico en el 10,54% (n=2). La tasa de recidiva a 3 años fue del 31,58% (n=6) decidiéndose tratamiento quirúrgico (n=2), endoscópico (n=2) y paliativo (n=2).

## Conclusiones

Los ampulomas presentan una baja incidencia lo que justifica el

reducido tamaño muestral. La ecoendoscopia permitió determinar la invasión intraductal en casi la mitad de los pacientes modificando la actitud terapéutica y en algunos casos la ecoendoscopia+PAAF confirmó el diagnóstico.

## CP-024. EXTRACCIÓN ENDOSCÓPICA DE CUERPO EXTRAÑO PARAESOFÁGICO TRAS CIRUGÍA OTORRINOLARINGOLÓGICA

TORO ORTIZ JP<sup>1</sup>, FERNÁNDEZ GARCÍA F<sup>1</sup>, RODRIGUEZ PASTOR E<sup>2</sup>, MARTÍN IBÁÑEZ JJ<sup>1</sup>

<sup>1</sup>UGC APARATO DIGESTIVO. COMPLEJO HOSPITALARIO DE ESPECIALIDADES VIRGEN DE LA VICTORIA, MÁLAGA. <sup>2</sup>SERVICIO OTORRINOLARINGOLOGÍA. COMPLEJO HOSPITALARIO DE ESPECIALIDADES VIRGEN DE LA VICTORIA, MÁLAGA.

## Introducción

La presencia de cuerpos extraños esofágicos constituye una emergencia digestiva frecuente, precisando normalmente la realización de una endoscopia digestiva alta flexible (EDA) urgente. En la mayoría de las situaciones, ésta es producida por la ingesta de elementos orgánicos o inorgánicos y, rara vez, se debe a una complicación postquirúrgica. A continuación se describe un caso clínico de un cuerpo extraño esofágico y paraesofágico, tras la realización de una intervención quirúrgica cervical.

## Caso clínico

Varón de 57 con antecedente de laringectomía total y radioterapia adyuvante por carcinoma escamocelular de laringe al que se interviene para colocación de prótesis fonatoria mediante punción traqueoesofágica. Al introducir un catéter-guía por el trocar de punción traqueoesofágica, se forma bucle de éste a nivel estomal,

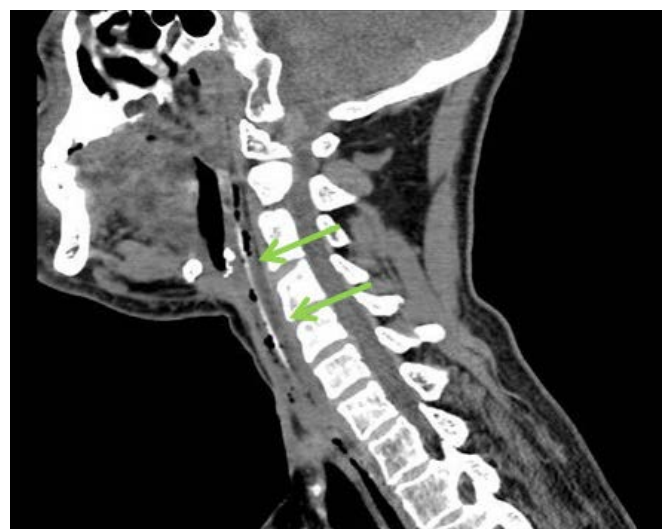


FIGURA 1

Cuerpo extraño: cateter-guía. Extremo proximal paraesofágico (flecha).

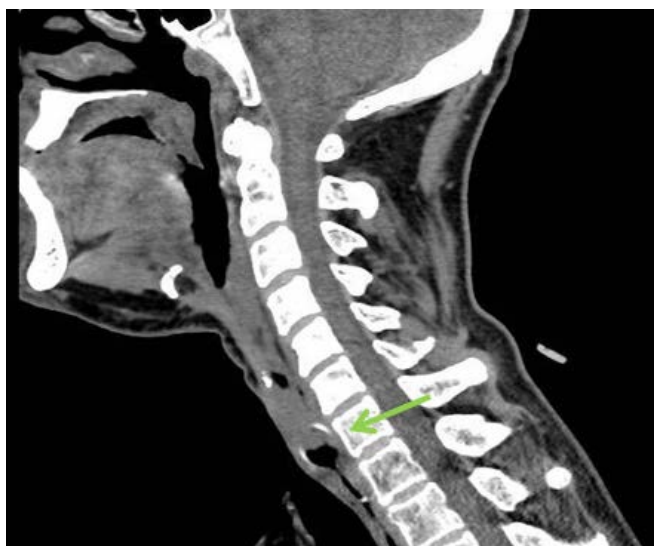

FIGURA 2  
Cuerpo extraño: cateter-guía. Extremo distal en luz esofágica (flecha).

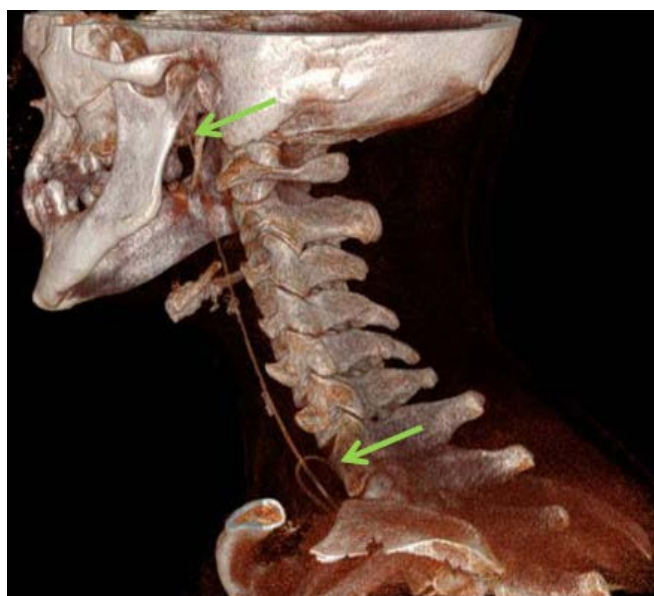


FIGURA 3  
Cuerpo extraño: cateter-guía. Reconstrucción 3D del TC.

quedando parte en el esófago, produciendo el extremo una disección de los planos profundos del cuello y ascendiendo hasta el espacio masticador izquierdo (Figuras 1, 2, 3 y 8 izquierda). Se produce la rotura del catéter-guía al intentar traccionar de éste desde el trócar, quedando atrapado. Se realiza EDA urgente con endoscopio pediátrico capturándose con pinza endoscópica en la luz esofágica el extremo distal del catéter, traccionando de éste y extrayendo, bajo control endoscópico, el extremo alojado en el espacio virtual (Figuras 4, 5, 6 y 7). Ingresa para vigilancia, se realiza TC cervical a las 72 horas y es dado de alta sin complicaciones (Figura 8).

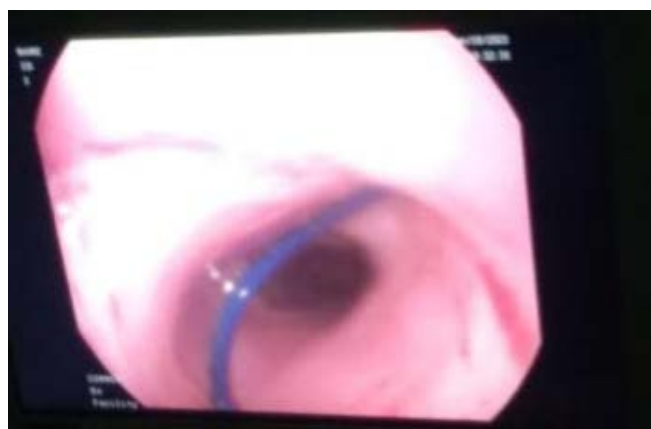

FIGURA 4  
Visión endoscópica del extremo bucleado en luz esofágica.

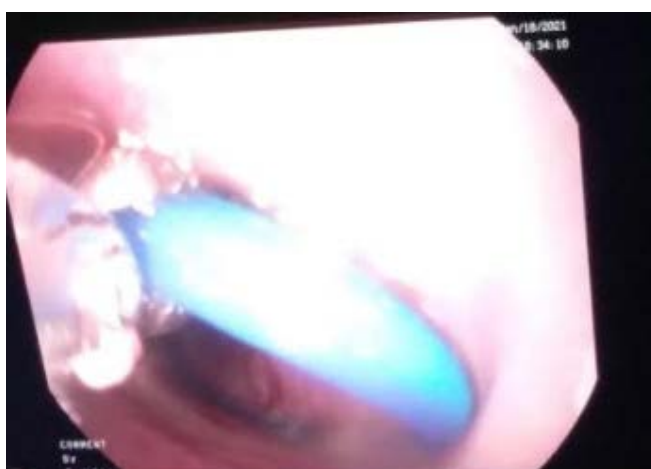

FIGURA 5  
Extracción endoscópica del cuerpo extraño con pinza.

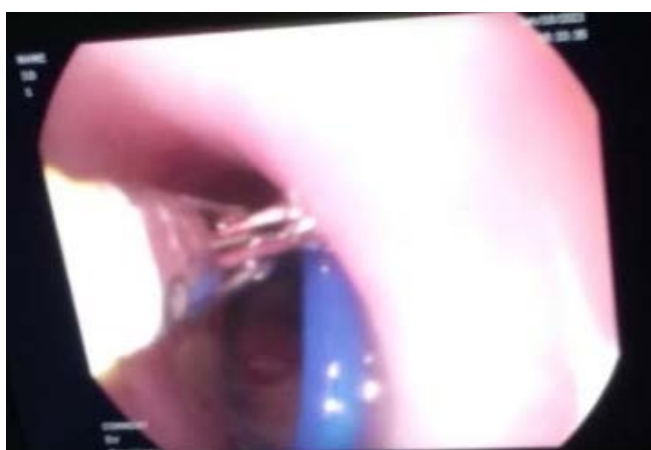


FIGURA 6  
Extracción endoscópica del cuerpo extraño con pinza.

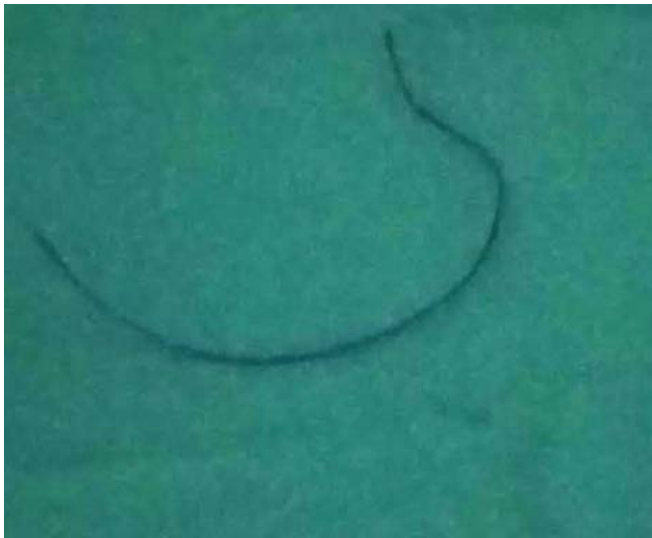

FIGURA 7

Cuerpo extraño (catéter-guía) de 15 cm extraído.

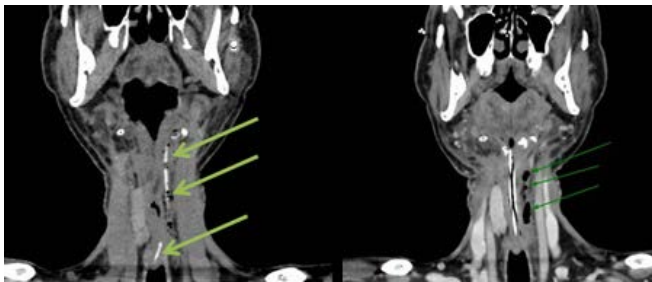


FIGURA 8

Comparación mediante TC pre-(izquierda) y post-(derecha) extracción endoscópica.

## Discusión

Una de las opciones de rehabilitación vocal en pacientes laringectomizados es la colocación de una prótesis fonatoria, pudiendo realizarse durante la laringectomía o en un segundo tiempo. Esta se lleva a cabo por los Cirujanos Otorrinolaringólogos de dos posibles maneras: bajo anestesia general con esofagoscopia rígida (no viable en nuestro caso por estenosis esofágica superior) o con anestesia local, introduciendo una guía con un trócar para extracción de ésta por vía oral; siendo éste el origen de la complicación en nuestro caso. Las complicaciones aumentan si se realiza en un segundo tiempo y tras radioterapia. La mayoría son postoperatorias, siendo las más frecuentes la fuga salival (50%) y el ensanchamiento de la punción traqueoesofágica (47.3%). Las complicaciones intraprocedimiento son muy escasas (2-5%) siendo la más frecuentemente descrita el sangrado leve. Al no estar descrita la complicación acontecida en nuestro caso clínico ni el posible manejo, se decidió realizar como primer paso la EDA urgente diagnóstica para valorar la posible extracción, frente a otras alternativas potencialmente más iatrogénicas.

## CP-025. FORMA INFRECUENTE DE LINFOMA PRIMARIO GASTROINTESTINAL: LINFOMA FOLICULAR DE TIPO DUODENAL.

RICO CANO A, MORCILLO JIMÉNEZ E, GARCÍA SÁNCHEZ AB

UGC APARATO DIGESTIVO. HOSPITAL COMARCAL DE ANTEQUERA, ANTEQUERA.

### Introducción

El linfoma folicular de tipo duodenal (LF-D) es una variante extremadamente infrecuente y nueva, descrita por primera vez en la actualización de la OMS de 2016, representando menos del 4% de los casos primarios de linfoma no Hodgkin del tracto gastrointestinal.

### Caso clínico

Varón de 39 años, sin antecedentes de interés, en estudio por dispepsia se solicita gastroscopia con hallazgos en segunda porción duodenal de numerosos micropólipos de color blanquecino y se progresa observándose micropólipos similares en cuarta porción duodenal (Figuras 1-3), que se biopsian. El estudio anatomopatológico informa de presencia de nódulos linfoides de la mucosa compatibles con linfoma folicular grado 1-2, con inmunotinción positiva para CD 20, CD 79, Bcl-2, Bcl-6, CD 10. Dado estos hallazgos se solicita TAC de cuello-tórax-abdomen y PET-TAC.

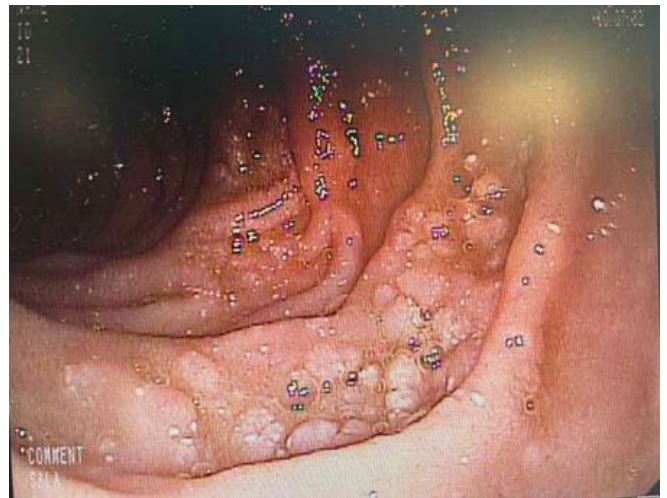

FIGURA 1

Imagen endoscópica con micropólipos de color blanquecino.

En el TAC se informa de adenopatías no patológicas a nivel del cuello y tórax, y abdomen con adenopatías mesentéricas de hasta 18x30 mm, de carácter inespecífico en el PET-TAC, sin otros hallazgos. Con el diagnóstico de LNH Folicular duodenal estadio localizado (II-A) se deriva a Hematología iniciando tratamiento con Rituximab iv 4 semanas, realizándose gastroscopia al finalizar tratamiento con desaparición de las lesiones de segunda porción duodenal y estabilidad de las de cuarta porción. Tras estos resultados se decide observación con controles endoscópicos.

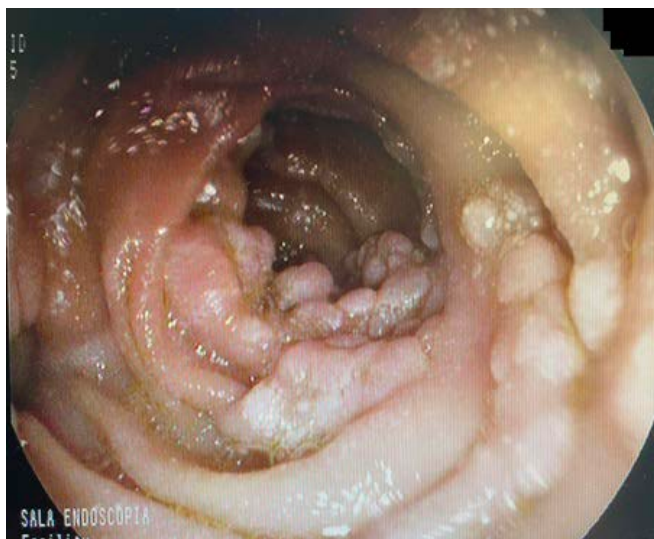

FIGURA 2

Imagen endoscópica con micropólipos de color blanquecino.

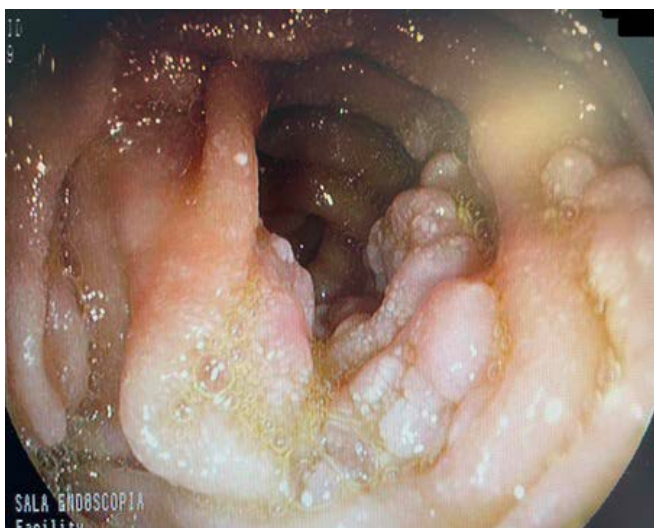

FIGURA 3

Imagen endoscópica con micropólipos de color blanquecino.

## Discusión

La presentación clínica más frecuente del LF-D es asintomática (43%), aunque puede manifestarse con dolor abdominal, náuseas/vómitos e incluso hemorragia digestiva.

Se diagnostica generalmente en estadio temprano, a diferencia de los linfomas foliculares nodales, y se caracteriza por ser localizado, sin compromiso nodal, con inmunofenotipo similar al del linfoma folicular nodal, expresando positividad de CD20, CD79a, CD10, BCL-6, BCL-2 y BACH2. La localización más frecuente es la segunda porción duodenal, aunque puede presentarse en cualquier parte del duodeno, y no es inusual la enfermedad multifocal, comprometiendo principalmente al yeyuno. En la endoscopia se observan como lesiones polipoideas blancas, solitarias o múltiples,

entre 1-5 mm, y de forma rara, pueden presentarse como úlceras que estenosan la luz. El estudio de extensión debe incluir estudio endoscópico, un TAC tórax-abdomen y/o PET.

No existe un consenso sobre el manejo de esta del LF-D, dado su infrecuente diagnóstico existiendo pocos casos descritos en la literatura. En la mayoría de los pacientes se opta por seguimiento, pero en caso de presentar síntomas o progresión de la enfermedad debe iniciarse tratamiento usándose rituximab monoterapia y/o rituximab asociado a radioterapia, con buenos resultados.

## CP-026. GASTROENTEROANASTOMOSIS POR ECOENDOSCOPIA. PRIMER CASO EN LA PROVINCIA DE SEVILLA.

RINCÓN GATICA A, GARCÍA FERNANDEZ FJ, BOZADA GARCÍA JM

UGC APARATO DIGESTIVO. HOSPITALES UNIVERSITARIOS VIRGEN MACARENA - VIRGEN DEL ROCÍO, SEVILLA.

### Introducción

La gastroenterostomosis por ecoendoscopia (GE-USE) se ha convertido en un procedimiento alternativo a la cirugía en el tratamiento de la obstrucción al tracto de salida gastroduodenal (OGD), principalmente en pacientes que no son candidatos a cirugía o a la colocación endoscópica de una prótesis duodenal.

### Caso clínico

Se presenta el caso de una mujer de 53 años con diagnóstico de adenocarcinoma de cabeza de páncreas estadio IV. con intolerancia a la vía oral secundaria a estenosis duodenal por infiltración tumoral. Se le realizó una gastroyeyunostomía guía por ecoendoscopia parte de su tratamiento paliativo.

24 horas antes del procedimiento se coloca sonda nasogástrica para aspirar el contenido. Se identificó el sitio de estenosis y posteriormente con un catéter de CPRE recto se introduce una guía hidrofílica 0.035" sobrepasando la estenosis hasta la región distal al ángulo de Treitz. Se retira el catéter introductor y el gastroscopio

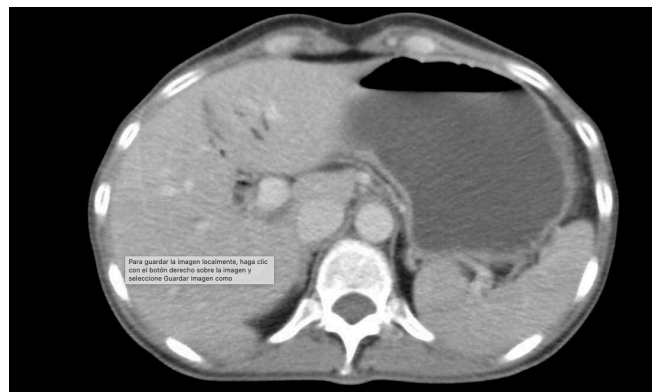

FIGURA 1

TC estómago retención.

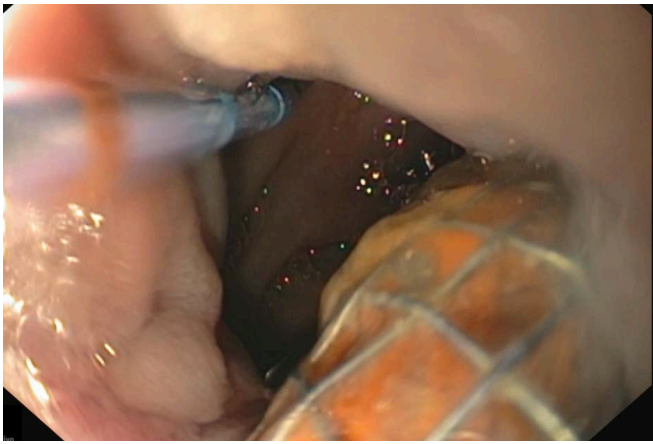

FIGURA 2  
Estenosis.

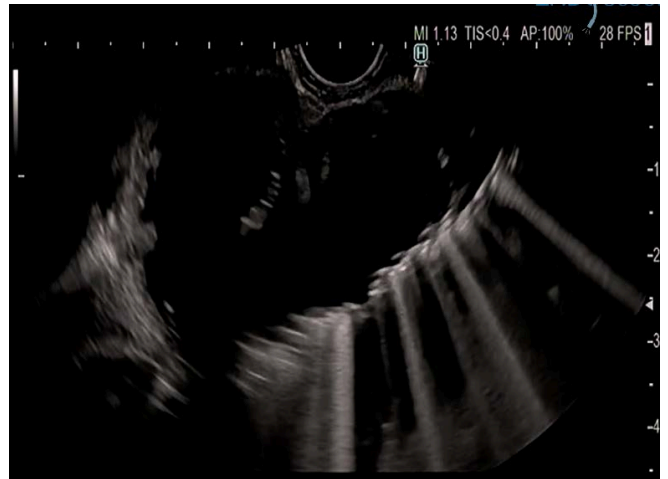

FIGURA 5  
Asa yeyunal distendida.

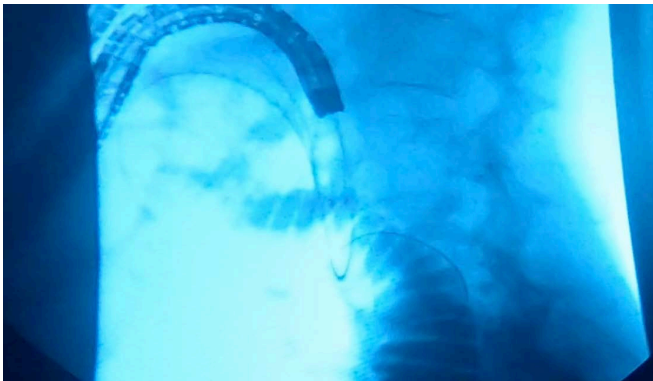

FIGURA 3  
Hilo guía Treiz.

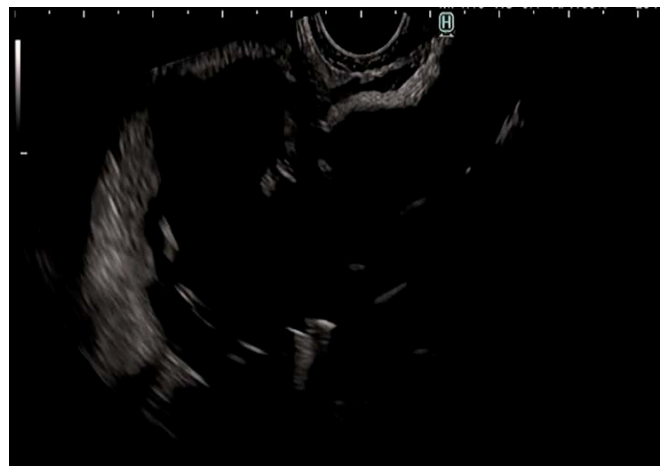

FIGURA 6  
Hot Axios.

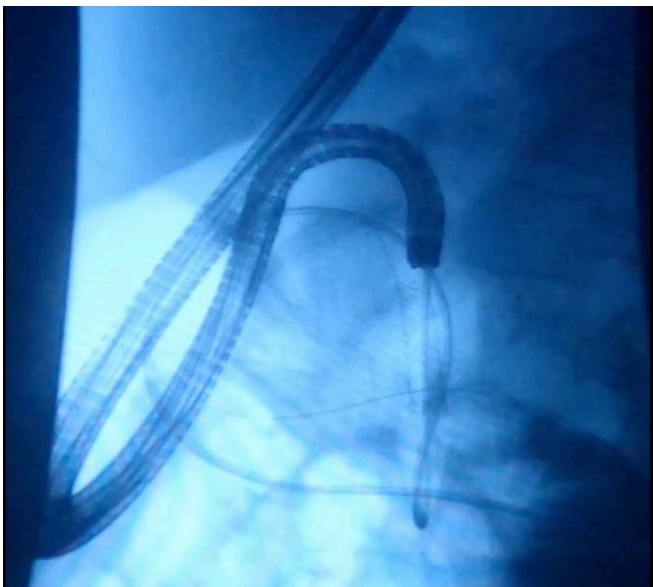


FIGURA 4  
Nasobiliar.

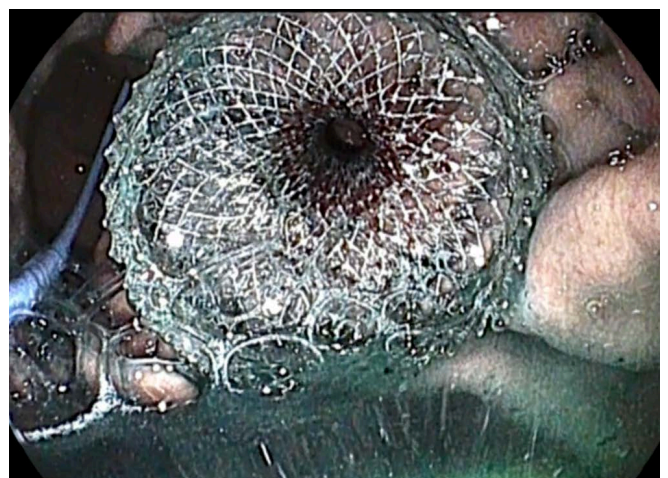


FIGURA 7  
Protesis azul de metileno.

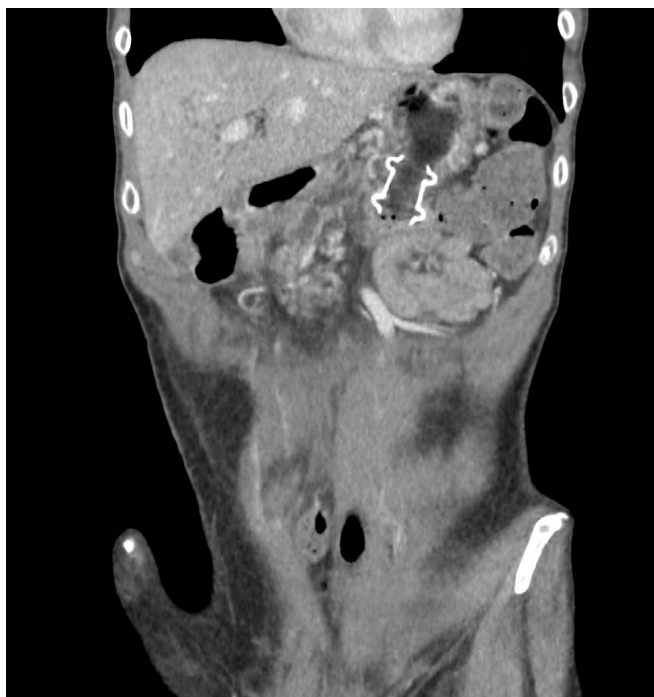

FIGURA 8  
TC control.

dejando la guía. A través de esta, se introdujo una sonda de drenaje nasobiliar 7 Fr con punta tipo “pig-tail” para instilar aproximadamente 600cc de suero salino fisiológico a 37 grados centígrados con azul de metileno. Se introduce ecoendoscopio sectorial terapéutico identificando el asa yeyunal distendida. Se realizó la gastroyeyunostomía con la prótesis de aposición luminal con electrocauterio (Hot AXIOS Boston Scientific) de 20×10mm, mediante punción directa (sin guía) y con diatermia (High cut 170W). Se corroboró la salida de azul de metileno por visión endoscópica y finalmente por fluoroscopia.

A las 12 horas post-procedimiento se inició dieta líquida con adecuada tolerancia. La paciente fue dada de alta al tercer día post-intervención con dieta blanda.

## Discusión

Actualmente, la principal indicación para la GE-USE es la OGD por obstrucción de la región antro-pilórica, así como de la primera, segunda y tercera porción del duodeno. Las contraindicaciones son: obstrucción en el cuerpo gástrico, obstrucción de la primera porción del yeyuno o cuarta porción del duodeno si el yeyuno proximal no puede ser alcanzado, ascitis de gran volumen e incluso várices perigástricas que no permitan una ventana adecuada.

Este es el primer caso de GE-USE reportado en la provincia de Sevilla, consideramos que es un procedimiento que con la experiencia acumulada en el drenaje de colecciones pancreática, con un protocolo sistematizado y los materiales adecuados, puede llevarse a cabo con altas tasas de éxito y con pocos efectos adversos.

## CP-027. HEMORRAGIA DIGESTIVA ALTA SECUNDARIA A LESIÓN DE DIEULAFOY RESUELTA MEDIANTE IMPLANTACIÓN DE COILS POR ECOENDOSCOPIA

BARRANCO CASTRO D, MUÑOZ GARCÍA-BORRUEL M, JIMÉNEZ GARCÍA VA, APARCERO LÓPEZ R, ROMERO CASTRO R

UGC APARATO DIGESTIVO. COMPLEJO HOSPITALARIO REGIONAL VIRGEN MACARENA, SEVILLA.

## Introducción

La lesión de Dieulafoy (LD) es una malformación vascular congénita responsable del 1-2% de las hemorragias gastrointestinales. Se debe al sangrado de una arteriola submucosa anormalmente dilatada sin erosión ni ulceración primaria del epitelio suprayacente.

## Caso clínico

Caso 1: Varón de 68 años anticoagulado por fibrilación auricular que ingresa por quinto episodio de hemorragia digestiva alta (HDA). En la gastroscopia se objetiva sangrado babeante a nivel de cara posterior de segunda porción duodenal, sugestivo de LD, que se trata con adrenalina y colocación de 2 hemoclips. Dada la recurrencia del cuadro se realiza ecoendoscopia, identificándose arteria aberrante de 5mm de calibre con ramificaciones penetrantes en pared duodenal (Figura 1). Se implantan 4 coils (3 de 10mm de calibre y 20cm de longitud y uno de 6mm) y se inyectan 3cc de cianocrilato (Figuras 2 y 3). Cuatro días después, el paciente reingresa por dolor abdominal y fiebre, con hallazgos radiológicos de absceso y perforación duodenal, evolucionando favorablemente con manejo conservador. Hasta la fecha (4 meses tras implantación de coils), el paciente no ha vuelto a presentar nuevos episodios de sangrado.

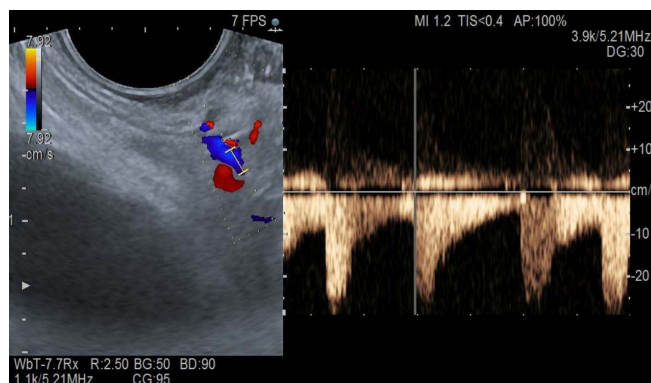


FIGURA 1

Ecografía doppler a nivel de segunda porción duodenal, mostrando una onda de pulso arterial correspondiente a arteria aberrante.

Caso 2: Varón de 75 años con flutter auricular anticoagulado ingresado por HDA con repercusión analítica. La gastroscopia evidencia una lesión vascular con sangrado activo babeante localizada en curvatura mayor gástrica, que es tratada con adrenalina y hemoclips. A los 6 días el paciente presenta recidiva

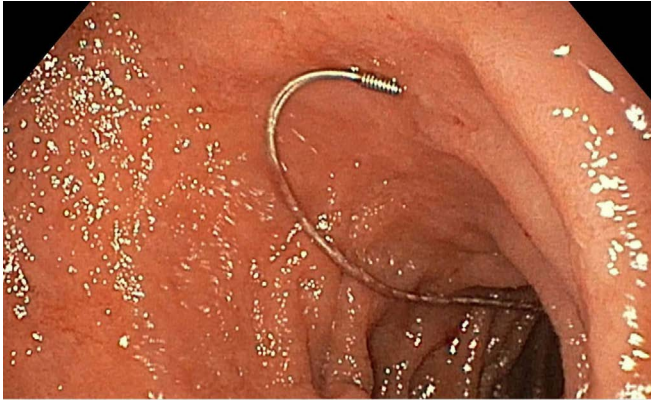


FIGURA 2

Imagen endoscópica de segunda porción duodenal. Implantación de coil tras localización de arteria.

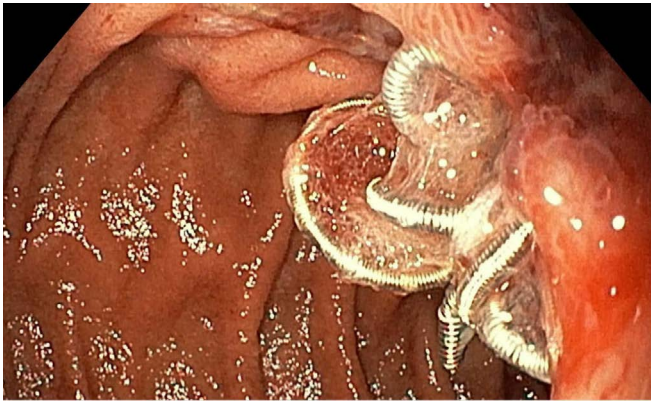


FIGURA 3

Coils implantados con extremo distal aflorando a luz de segunda porción duodenal.

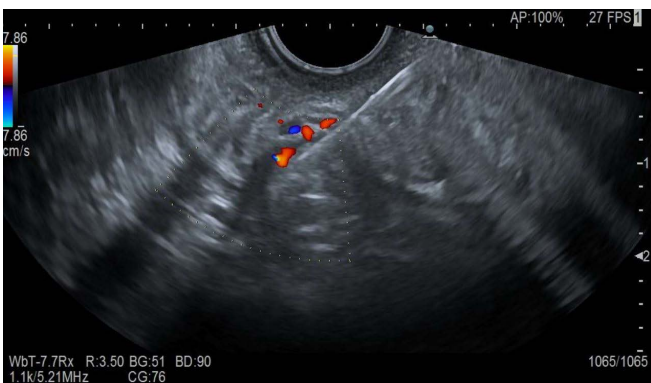

FIGURA 4

Imagen ecográfica de liberación de coil con aguja de 19G sobre arteria aberrante a nivel de curvadura mayor de cuerpo gástrico, localizada mediante doppler.

hemorrágica, por lo que se decide valorar abordaje mediante ecoendoscopia. El estudio ecoendoscópico evidencia una arteria ramificada de 6mm de calibre que perfora la pared gástrica,

decidiéndose tratamiento mediante la implantación de un coil de 10mm de calibre y 14cm de longitud (Figuras 4 y 5). En los 4 meses

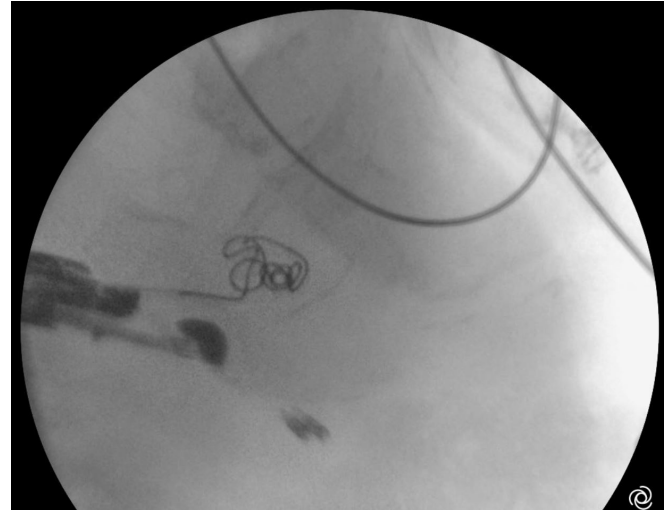


FIGURA 5

Imagen fluoroscópica tras liberación de coil en curvadura mayor gástrica.

posteriores al tratamiento con coils no se han registrado nuevos eventos hemorrágicos.

### Discusión

El tratamiento de elección en la LD es la terapia endoscópica combinada, con un riesgo de recurrencia del 9-40%, siendo la cirugía la solución definitiva.

La implantación de coils mediante ecoendoscopia ofrece buenos resultados, logrando la obliteración del vaso aberrante y evitando la cirugía en pacientes pluripatológicos.

### CP-028. HEMORRAGIA DIGESTIVA ALTA SECUNDARIA A SANGRADO EN DIVERTÍCULO DUODENAL

BRACHO GONZÁLEZ M, MORALES BERMÚDEZ AI, GÓMEZ RODRÍGUEZ P, BRAVO ARANDA AM

UGC APARATO DIGESTIVO. COMPLEJO HOSPITALARIO REGIONAL DE MÁLAGA, MÁLAGA.

### Introducción

Los divertículos son saculaciones de mucosa y submucosa que se hernian a través de un defecto muscular del tubo digestivo. Tras el colon, el duodeno representa la segunda localización más frecuente de desarrollo diverticular en el tracto gastrointestinal. Los divertículos duodenales suelen ser adquiridos y extraluminales y su incidencia aumenta con la edad. La mayoría son asintomáticos. Su diagnóstico suele ser incidental por endoscopia digestiva alta (EDA), tránsito gastrointestinal con bario o tomografía computarizada.

## Caso clínico

Varón de 85 años, antecedente personal de coleditiasis y artrosis de rodillas. Acude a urgencias por presentar dos deposiciones abundantes de características melénicas, la segunda acompañada de cuadro presincopeal. Refiere consumo habitual de naproxeno el último mes como tratamiento analgésico para su enfermedad osteoarticular de rodillas.

A su llegada a urgencias, tendencia a la hipotensión y la taquicardia (TA 90/70 mmHg, FC 95 lpm). A la exploración, se objetivan deposiciones melénicas con fondo rojo en el tacto rectal. Analíticamente, hemoglobina de 9.5 g/dL, previa dos semanas antes de 15.6 g/dL.

Se realiza EDA urgente sin visualizar restos hemáticos en esófago, cámara gástrica ni bulbo duodenal. A nivel postpapilar, se evidencia bilis mezclada con restos de hemo. Progresando unos 5-10 cm con endoscopio, se observa un divertículo duodenal con coágulo en su interior, que se retira con lavados, visualizando un vaso visible sin sangrado activo en el fondo del divertículo. Se posicionan dos hemoclips atrapando el vaso (Figuras 1-3).

Evolución favorable posterior, sin nuevas exteriorizaciones de sangrado y con hemoglobina en progresivo ascenso.

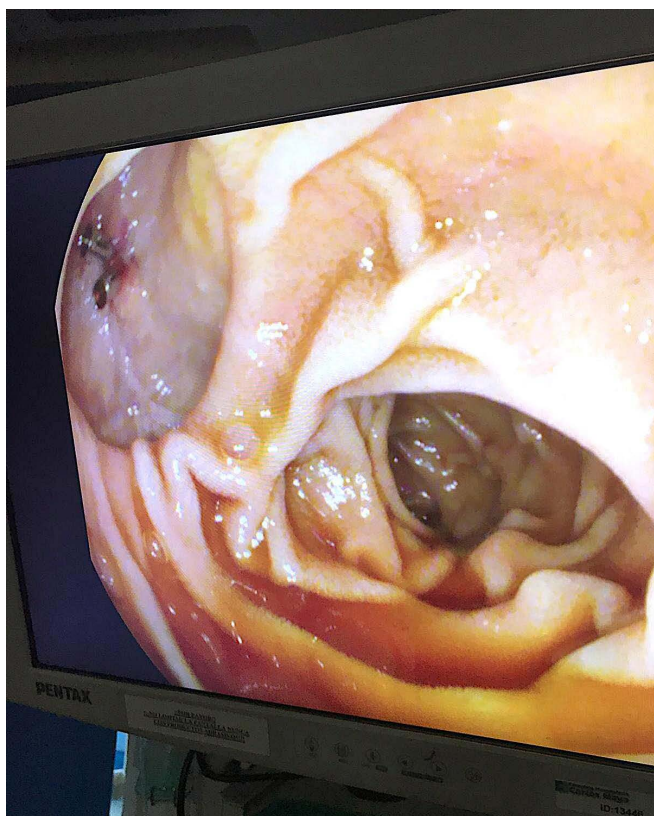


FIGURA 1

Luz duodenal con bilis mezclada con restos hemáticos y gran orificio diverticular.

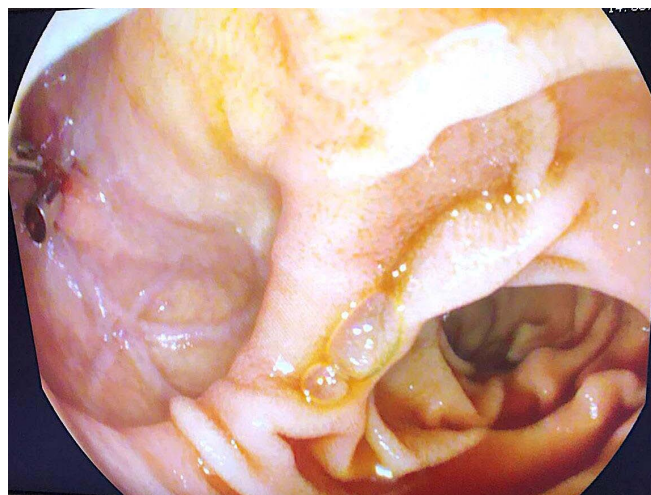


FIGURA 2

Divertículo duodenal en el que se visualizan dos hemoclips sobre vaso visible.

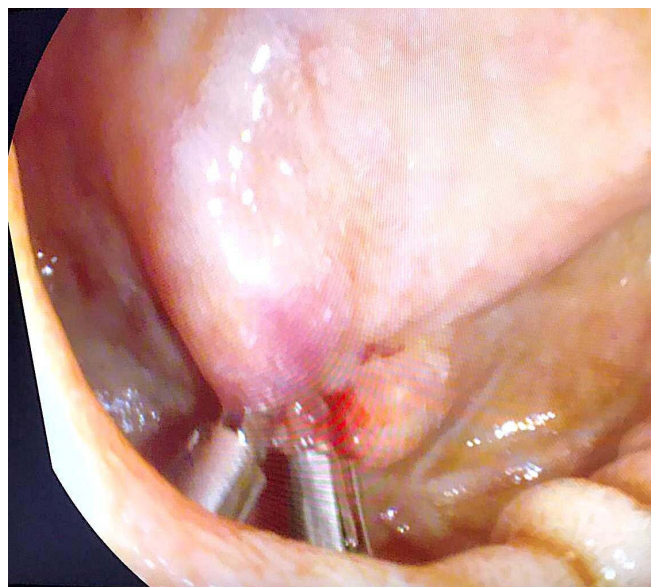


FIGURA 3

Hemostasia con posicionamiento de dos hemoclips atrapando vaso visible en interior de divertículo duodenal.

## Discusión

La enfermedad diverticular duodenal suele cursar sin síntomas en más del 90% de los casos. Sin embargo, sus complicaciones pueden suponer una morbimortalidad significativa, como es el caso de la hemorragia digestiva alta (HDA) por sangrado de divertículo duodenal, como sucedió en nuestro paciente.

Recalcar la importancia de la EDA urgente completa en el diagnóstico de la HDA y en la búsqueda activa y tratamiento de potenciales causas de sangrado, como el divertículo duodenal, que supone una causa infrecuente de sangrado digestivo alto.

## CP-029. HEMORRAGIA DIGESTIVA POR VARICES GÁSTRICAS: TRATAMIENTO COMBINADO CON INYECCIÓN ENDOSCÓPICA DE CIANOACRILATO Y TIPS.

RODRÍGUEZ TIRADO MI<sup>1</sup>, TEJERO JURADO R<sup>1</sup>, SANTOS LUCIO A<sup>1</sup>, EL FALLLOUS EL MRAGHID M<sup>1</sup>, GONZÁLEZ GALILEA A<sup>1</sup>, SERRANO RUIZ FJ<sup>1</sup>, GARCÍA JURADO PB<sup>2</sup>, JURADO GARCÍA J<sup>1</sup>

<sup>1</sup>UGC APARATO DIGESTIVO. COMPLEJO HOSPITALARIO REGIONAL REINA SOFÍA, CÓRDOBA. <sup>2</sup>UGC RADIOLOGÍA INTERVENCIONISTA. COMPLEJO HOSPITALARIO REGIONAL REINA SOFÍA, CÓRDOBA.

### Introducción

La hemorragia digestiva por varices gástricas (VG) es una situación poco frecuente pero, con respecto a las varices esofágicas (VE), asociada a un mayor riesgo de fracaso de tratamiento y mortalidad.

### Caso clínico

Varón de 29 años, esplenectomizado y con antecedentes de hipertensión portal (HTP) prehepática en el contexto de un síndrome de Feltz. Acude a Urgencias por hematemesis e inestabilidad hemodinámica. Tras reposición de volemia e inicio de tratamiento vasopresor se realiza esofagogastroduodenoscopia objetivándose varices esofagogástricas grandes tipo 1 (VEG1) con signos predictivos de sangrado y sangrado en "jet" en vertiente subcardial (**Figura 1**). Se decide llevar a cabo inyección endoscópica de cianocrilato (IEC) consiguiendo la hemostasis (**Figura 2**). Como prevención de resangrado se plantea implantar una derivación percutánea portosistémica intrahepática (DPPI) logrando un descenso del gradiente de presión portal hasta los 9 mmHg (previo de 20 mmHg) (**Figuras 3 y 4**). En controles ambulatorios se demuestra la disminución del tamaño de las VEG y la permeabilidad de la DPPI.

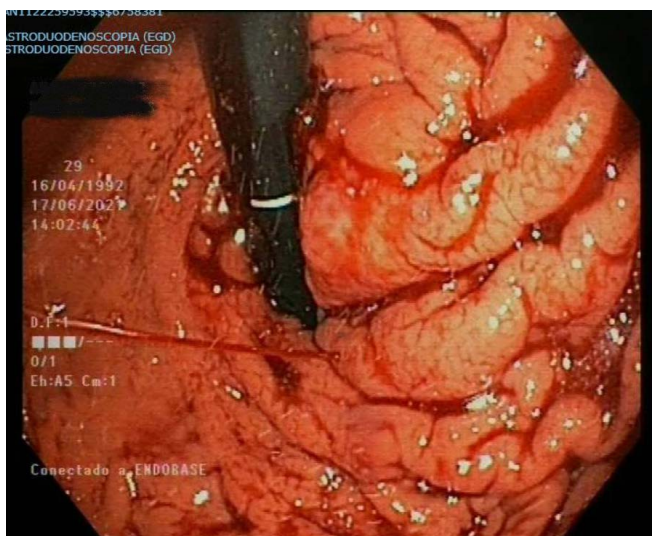


FIGURA 1

Sangrado en "jet" de variz esofagogástrica (VEG1). En retrovisión, se aprecia prolongación de varices esofágicas a nivel subcardial.

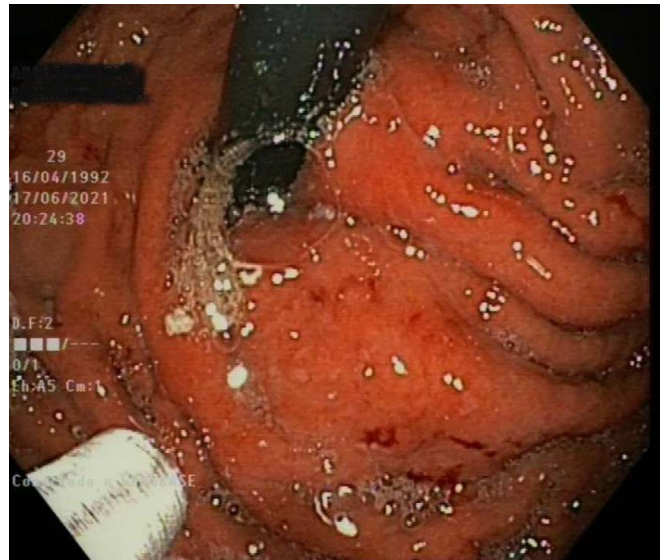

FIGURA 2

Se identifica tetón de fibrina sobre una de las varices subcardiales. Adyacente a ella, se identifica un área prominente que impresiona de varicosa sin estigmas de reciente sangrado. Dado el gran tamaño de ambas formaciones varicosas, no son susceptibles de ligadura con bandas, por lo que se decide.

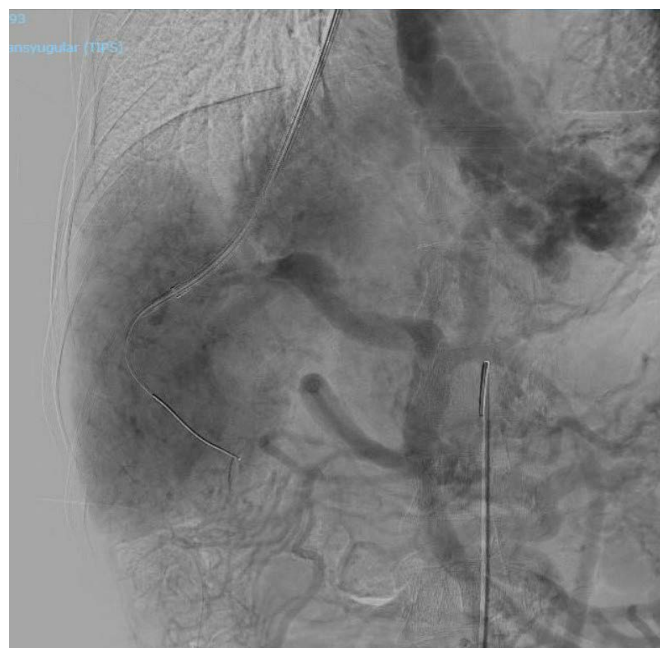

FIGURA 3

Portografía indirecta mediante angiografía en AMS, objetivando permeable la división posterior de la porta derecha, así como relleno de varices gástricas y esofágicas.

### Discusión

La prevalencia estimada de VG en pacientes con HTP oscila entre el 17%-25%. Aunque la incidencia es menor y la tasa de hemorragia inferior con respecto a las VE, el episodio agudo de sangrado se

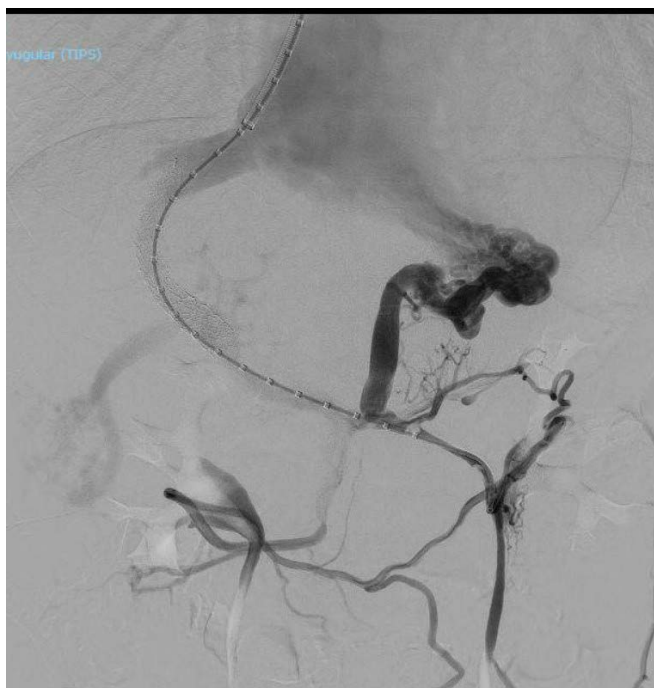

FIGURA 4

TIPS. Se cateteriza la vena porta en su rama derecha, colocando a continuación en el shunt stent Viatorr (Gore) de 8x80 mm, que se remodela con balón de 8 mm. En el control venográfico se objetiva shunt permeable y de buen calibre, con persistencia de opacificación de las varices.

asocia con una mayor mortalidad. Esto ocurre indistintamente en pacientes con HTP cirrótica como en no cirrótica.

De acuerdo a su ubicación en estómago se clasifican como varices esofagogástricas (VEG) o varices gástricas aisladas (VGA). Las VEG se dividen en tipo 1 (VEG1) cuando son una prolongación de las VE por curvatura menor (representan el 75% de las VG) y tipo 2 (VEG2) cuando alcanzan fundus.

Los algoritmos terapéuticos sobre tratamiento de HDA por VG son complejos y requieren de un abordaje multidisciplinar. Si bien la profilaxis primaria se lleva a cabo con fármacos beta-bloqueantes, el tratamiento del episodio agudo o de la prevención de la recidiva hemorrágica no está tan bien establecido.

El abordaje de la hemorragia por VG se inicia con la estabilización hemodinámica y el tratamiento farmacológico y se sigue de terapia endoscópica mediante inyección de adhesivos tisulares, como el cianocrilato (IEC) o la ligadura con bandas elásticas. (LBE). En manos expertas, la IEC controla la hemorragia en el 90% de los casos pero asumiendo riesgo de complicaciones como el tromboembolismo y ulceraciones mucosas. En situaciones de hemorragia masiva o fallo del tratamiento endoscópico la DPPI sería el tratamiento de elección. También debería considerarse como terapia de prevención secundaria en pacientes con alto riesgo de resangrado.

## CP-030. HEMORRAGIA DIGESTIVA: UNA CAUSA DE IMPACTACIÓN ESOFÁGICA A TENER EN CUENTA.

ROSA SÁNCHEZ C, HEREDIA CARRASCO C, HERRADOR PAREDES M, LIBRERO JIMÉNEZ M, REDONDO CEREZO E

DEPARTAMENTO APARATO DIGESTIVO. COMPLEJO HOSPITALARIO REGIONAL VIRGEN DE LAS NIEVES, GRANADA.

### Introducción

Si bien la causa más frecuente de obstrucción esofágica aguda es la impactación de un bolo alimenticio, hay otras etiologías que no debemos olvidar, como la ingestión de cuerpos extraños, neoplasias o esofagitis agudas. Sin embargo, hay una causa aún menos frecuente que deberíamos tener en cuenta como la que se describe a continuación.

### Caso clínico

Paciente de 83 años con neoplasia en tercio distal esofágico y adenopatías locorreionales sin metástasis a distancia. Ya ingresado en una ocasión por hemorragia digestiva derivada de la lesión neoplásica, que ocupaba más del 50% de la circunferencia esofágica. Desestimado para tratamiento quirúrgico y quimioterápico por su edad y comorbilidades. Dada la estenosis parcial del tumor se decide implante de endoprótesis paliativa, que finalmente se desestima por presentar buena permeabilidad al paso del endoscopio.

Cinco días después de esta endoscopia acude a urgencias por cuadro de náuseas y regurgitación no ácida de alimentos, teñidos de restos de sangre y coágulos. Asocia sialorrea e intolerancia total a sólidos y líquidos, que no ceden tras administración de diazepam y glucagón iv. Pese a la emisión de sangre el paciente no presenta anemia ni inestabilidad hemodinámica.

Finalmente se opta por realización de EDA, objetivándose a 25 cm un coágulo de gran tamaño que impide visualizar esófago distal (Figura 1) y que finalmente se extrae en varios fragmentos con asa. Una vez extraído, se observa la neoformación ya conocida (Figura 2), ulcerada, pero sin signos de sangrado activo, pudiendo sobrepasarse sin dificultad hasta cámara gástrica. Tras la desimpactación por extracción del coágulo la clínica remite completamente, quedando el paciente asintomático y con buena tolerancia oral.

### Discusión

Si bien este paciente ya contaba con una estenosis parcial del esófago, una complicación no esperada hasta el momento era que el propio sangrado tumoral pudiera causar una estenosis completa de la luz. Ésta debe ser una causa a tener en cuenta, especialmente en pacientes con estenosis previamente conocidas y con especial riesgo de hemorragia local, como es el caso de una neoplasia esofágica.

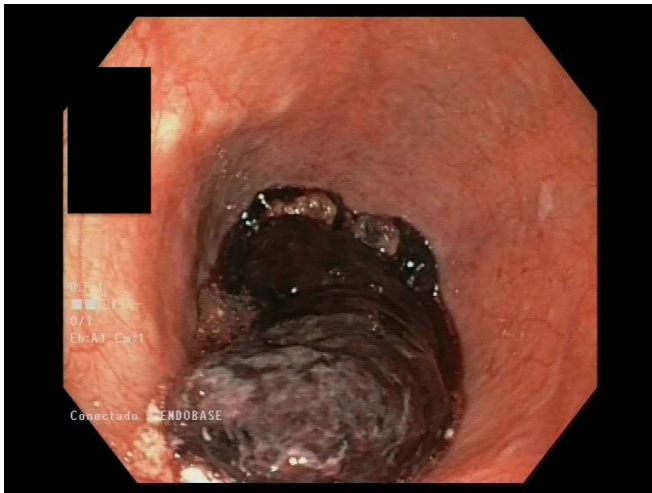


FIGURA 1

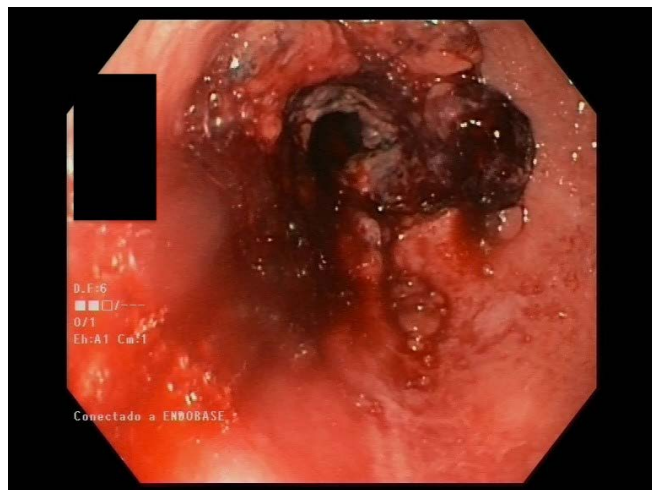


FIGURA 2

### CP-031. INGESTA VOLUNTARIA Y REITERADA DE HASTA 303 CUERPOS EXTRAÑOS LESIVOS POR UN ÚNICO PACIENTE

MORENO LORO A, RUZ ZAFRA P, CABANILLAS CASAFRANCA M

SERVICIO APARATO DIGESTIVO. COMPLEJO HOSPITALARIO REGIONAL VIRGEN DEL ROCÍO, SEVILLA.

#### Introducción

La ingesta de cuerpos extraños supone la segunda causa de endoscopia urgente en España. En la población adulta es más frecuente en pacientes psiquiátricos, con discapacidad intelectual, alcohólicos, ancianos y presos. El 10-20% requiere de manejo endoscópico, que deberá hacerse de forma inmediata (primeras 6 horas) en caso de alto riesgo de perforación, la complicación más grave.

#### Caso clínico

Paciente mujer de 20 años, prematura, hipoxia crónica intrauterina, sospecha de síndrome alcohólico fetal. Actualmente en seguimiento por Psiquiatría por trastorno límite de la personalidad con ideas paranoides y múltiples intentos autolesivos en forma de incisiones superficiales en miembros y muy frecuente ingesta de múltiples objetos. Desde 01/2019 hasta 10/2021, ha realizado la ingesta de 303 cuerpos extraños potencialmente lesivos, bien por su tamaño o por tener bordes afilados o puntiagudos, destacando la ingesta de piedras y botones magnéticos de las contenciones psiquiátricas con frecuente impactación en hipofaringe y esófago, así como tornillos de gran longitud (en uno de los episodios ingirió 51 tornillos). Esto ha conllevado la realización de 165 radiografías y 8 tomografías computarizadas, 61 endoscopias digestivas altas urgentes y 1 colonoscopia urgente. En la mayoría de los casos se consiguió la extracción endoscópica con frecuente necesidad de intubación orotraqueal y largo tiempo de procedimiento (hasta 3 horas y 25 minutos). En alguna ocasión la extracción requirió del laringoscopio rígido o se optó por el control de la progresión por considerar la extracción de mayor riesgo. Durante este tiempo no se han producido complicaciones agudas, destacando anemia ferropénica crónica con valores de hemoglobina de hasta 6 g/dL por las múltiples lesiones mucosas causadas por el decúbito de los cuerpos extraños o la terapéutica endoscópica. Esta situación ha conllevado la necesidad de realizar un protocolo hospitalario exclusivo para la atención de esta paciente.

#### Discusión

La ingesta de cuerpos extraños, sobre todo de aquellos con potencial lesivo, es más frecuente entre los pacientes psiquiátricos, lo que

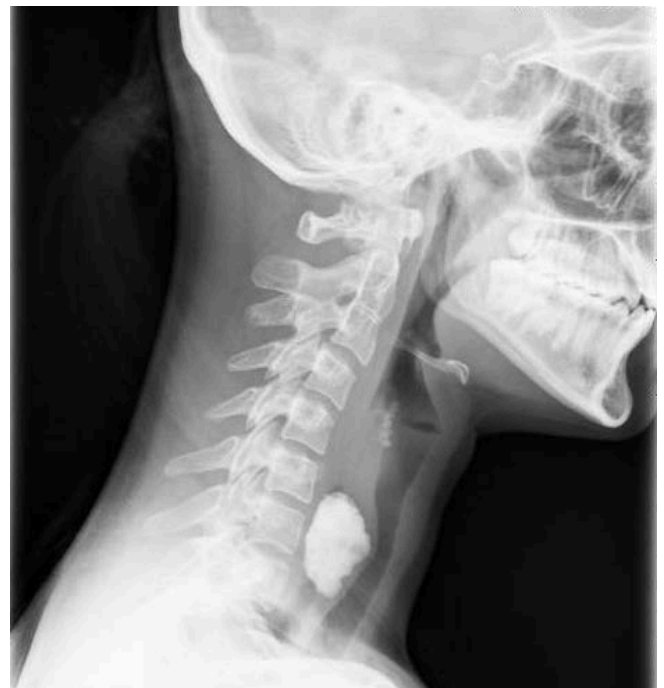

FIGURA 1  
Piedra impactada en hipofaringe-esófago proximal.

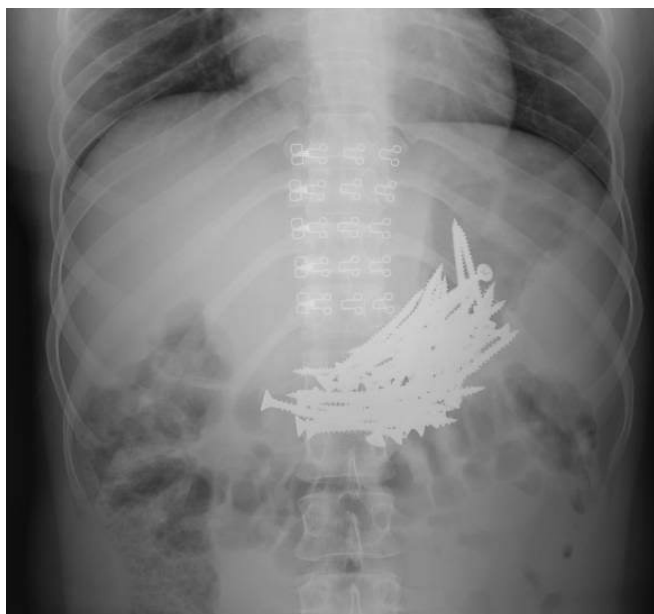

FIGURA 2  
51 tornillos en cámara gástrica.



FIGURA 4  
Muestra del tipo de tornillo ingerido habitual por la paciente.

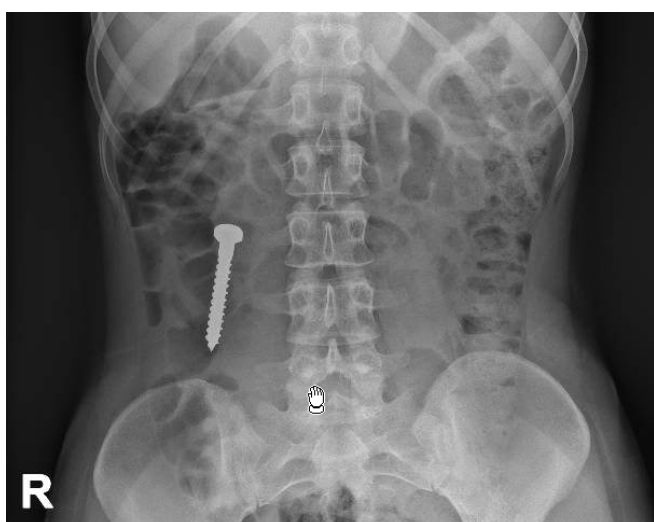


FIGURA 3  
Tornillo retenido en colon ascendente.

conlleva que en estos pacientes esté indicada frecuentemente la extracción endoscópica inmediata. El caso presentado expone como una única paciente, con una conducta reiterada y no controlada, supone una gran carga de trabajo urgente con implicación para múltiples profesionales y necesidad de numerosos recursos durante la jornada de guardia. Así mismo evidencia la incapacidad actual del sistema para ofrecer un medio adecuado donde realizar el manejo a largo plazo de estos pacientes, el cual no puede ser asumido por sus familias, unidades de agudos ni centros de día.

### CP-032. ISQUEMIA GÁSTRICA: UNA CAUSA INFRECUENTE DE HEMORRAGIA DIGESTIVA.

FERNÁNDEZ CORNAX A<sup>1</sup>, MARTÍNEZ BURGOS M<sup>2</sup>, GÓMEZ RODRÍGUEZ P<sup>1</sup>, ANGULO MCGRATH I<sup>1</sup>

<sup>1</sup>SERVICIO APARATO DIGESTIVO. COMPLEJO HOSPITALARIO REGIONAL DE MÁLAGA, MÁLAGA. <sup>2</sup>UNIDAD APARATO DIGESTIVO. COMPLEJO HOSPITALARIO REGIONAL DE MÁLAGA, MÁLAGA.

#### Introducción

La isquemia gástrica es una entidad infrecuente con una alta tasa de mortalidad asociada. Sus síntomas son muy inespecíficos, pudiendo asociar diarrea, hemorragia digestiva o dolor abdominal agudo o crónico reagudizado. Podemos encontrar datos indirectos sugestivos en TC como la aparición de gas a nivel portal, siendo necesaria la endoscopia en el diagnóstico de certeza (signos de isquemia y necrosis gástrica).

#### Caso clínico

Varón de 78 años, antecedentes de FA anticoagulada mediante Edoxabán, cardiopatía isquémica e isquemia cerebrovascular. Acude a Urgencias por deterioro del estado general, dolor lumbar, recorte de diuresis, diarrea y vómitos en los últimos días. Refiere ingesta de AINES recientemente.

El paciente presenta un abdomen distendido y doloroso, con defensa generalizada. Análíticamente destaca Hb de 11.2, leucocitosis y elevación de PCR, así como deterioro franco de la función renal no presente previamente (Cr. 7.35, previa normal). Durante su estancia en Observación, el paciente presenta inestabilidad hemodinámica

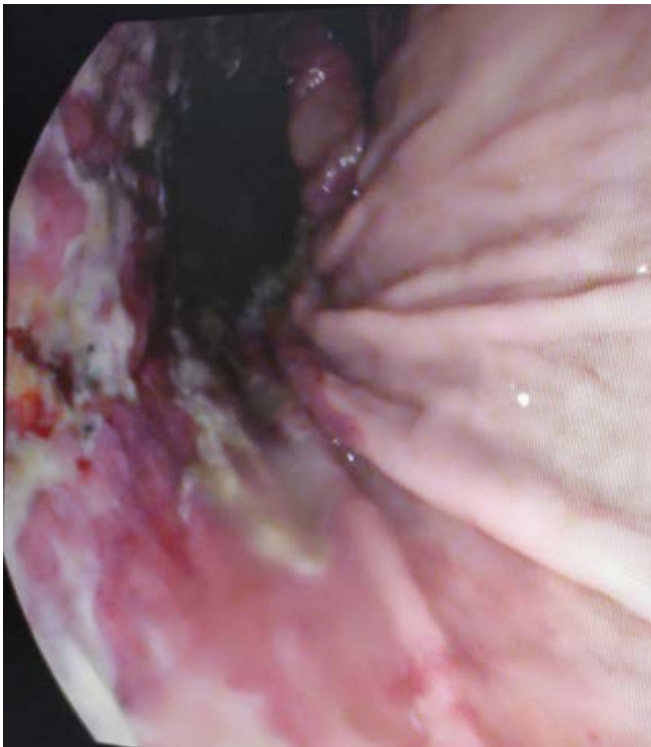


FIGURA 1

Imagen endoscópica en la cual se aprecia alteración de la mucosa con características isquémicas, bien delimitada, de aspecto geográfico, que afecta a cuerpo superior y fundus, con presencia de áreas parcheadas necróticas en su interior.

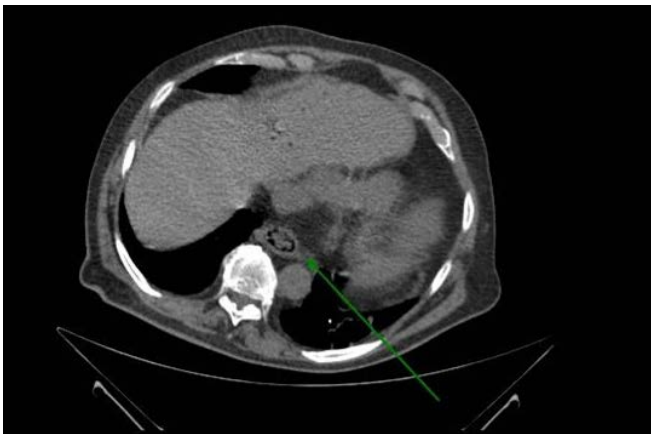


FIGURA 2

TC abdominal sin contraste: Se aprecia estómago distendido, así como imagen sugestiva de neumatosis esofágica.

y vómitos oscuros, así como Hb de 7,9. Tras la colocación de sonda nasogástrica se obtiene débito de color oscuro con fondo en posos de café.

En las siguientes horas presenta deposiciones melénicas y deterioro neurológico, realizándose EDA urgente donde se visualizan a nivel esofágico úlceras longitudinales y áreas de esfacelos compatibles con esofagitis grado D. A nivel gástrico, alteración de la mucosa con características isquémicas, bien delimitada, de aspecto

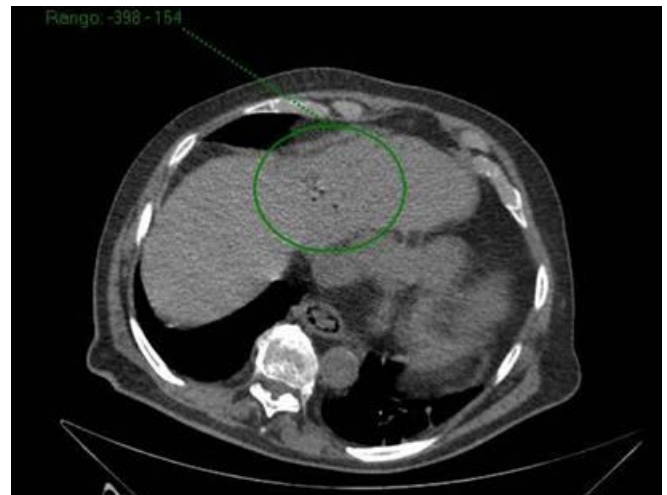


FIGURA 3

TC abdominal sin contraste, se indica la zona en la que se visualiza neumatosis portal.

geográfico, que afecta a cuerpo superior y fundus, con presencia de áreas parcheadas necróticas en su interior, resto de tramos sin alteraciones.

Se realiza TC abdominal sin contraste, apreciándose estómago distendido, neumatosis esofágica, y portal, así como ateromatosis severa en aorta y ramas principales, sin visualizar signos de obstrucción evidente.

Al no detectarse lesiones subsidiarias de tratamiento endoscópico, se decidió manejo con fluidoterapia intensiva, con mejoría progresiva de la función renal y cese en la exteriorización del sangrado. El paciente fue dado de alta con buen estado general, rechazando estudios endoscópicos posteriores.

### Discusión

La isquemia gástrica es una entidad infrecuente, probablemente debido a la gran cantidad de colaterales que comporta la circulación arterial de este órgano, sin embargo, su aparición en la literatura se ha incrementado en los últimos años. La principal etiología descrita es ateroembólica, por lo que debemos tener especial sospecha en pacientes de edad avanzada y patología vascular previa, como es el caso de nuestro paciente.

### CP-033. LEIOMIOSARCOMA DE VENA ACIGOS. DIAGNÓSTICO POR ECOENDOSCOPIA Y LA IMPORTANCIA DE LAS AGUJAS DE PUNCIÓN HISTOLÓGICAS.

RINCÓN GATICA A<sup>1</sup>, GARCÍA FERNANDEZ FJ<sup>1</sup>, MARCILLA PLAZA D<sup>2</sup>

<sup>1</sup>UGC APARATO DIGESTIVO. HOSPITALES UNIVERSITARIOS VIRGEN MACARENA - VIRGEN DEL ROCÍO, SEVILLA. <sup>2</sup>UGC ANATOMÍA PATOLÓGICA. HOSPITALES UNIVERSITARIOS VIRGEN MACARENA - VIRGEN DEL ROCÍO, SEVILLA.

## Introducción

Los leiomiomas vasculares se presentan en aproximadamente el 2% de todos los leiomiomas. El tumor surge como una proliferación del músculo liso dentro de la íntima media. Se ha descrito que el leiomioma tiene una mayor predilección (de hasta 5 veces) por las venas que por las arterias. El sitio más común suele ser la vena cava. Se han descrito solamente un par de casos en la literatura, pero su diagnóstico ha sido tras la cirugía.

## Caso clínico

Se presenta el caso de un varón de 70 años que ingresa por un dolor torácico de tipo opresivo asociado a síndrome constitucional. Tras realización de PET-TC donde se observa lesión hipercaptante en el territorio de la vena ácigos que es independiente de la aorta, además de lesiones óseas y nódulo suprarrenal derecho. Se realiza intento de biopsia transtorácica y broncoscopia con estudio anatomopatológico no concluyente.

En angio-TC de abdomen existe la sospecha de que se trata de un hematoma periaórtico por lo que se realiza ecoendoscopia objetivando una masa mediastínica hipocogénica y de bordes parcialmente definidos, realizando punción con aguja histológica de 22G (Acquire, Boston Scientific), un total de 3 pases con técnica "híbrida" (Slow pull + aspiración de 10cc) con diagnóstico anatomopatológico de Sarcoma fusocelular, logrando estudio inmunohistoquímico debido al bloque celular expresando las células neoplásicas Vimentina de manera intensa y difusa. El resto de marcadores realizados (S100, p63 y CKAE1/E3) resultaron negativos.

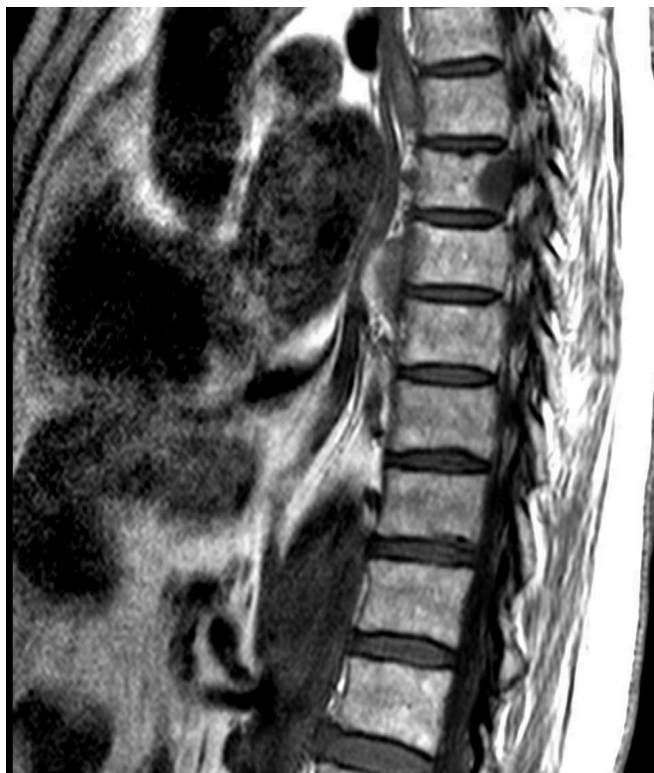

FIGURA 1  
RM abdomen.

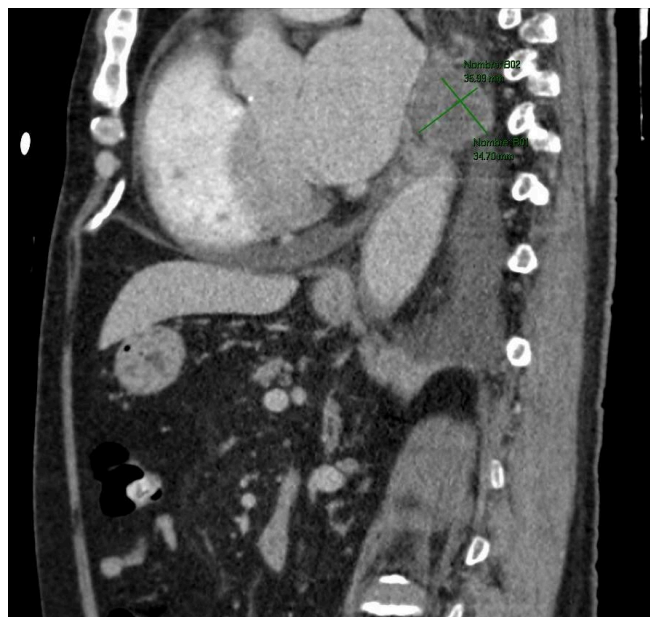

FIGURA 2  
TC tórax 1.

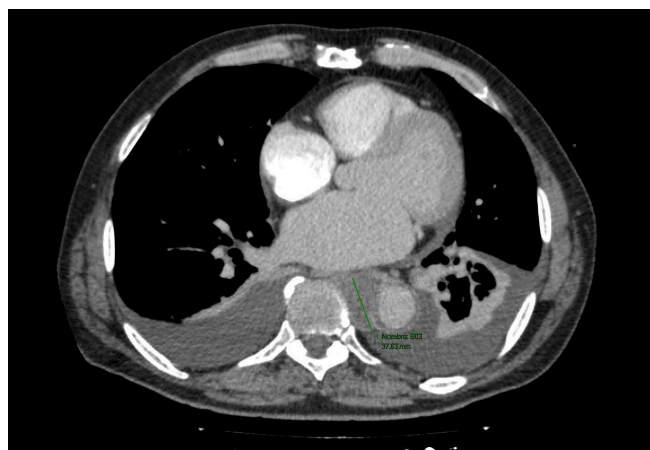

FIGURA 3  
TC tórax 2.

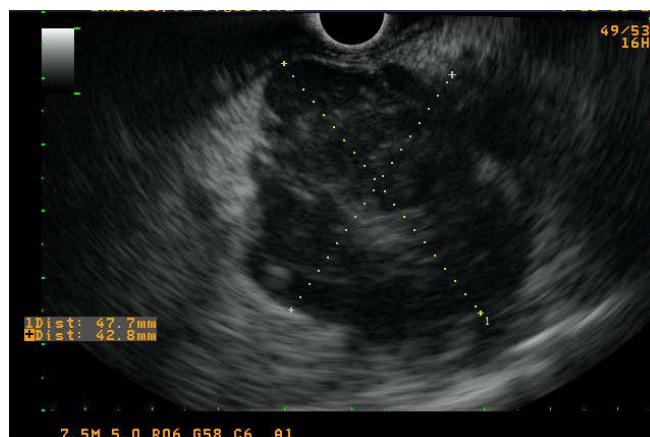


FIGURA 4  
USE 1.

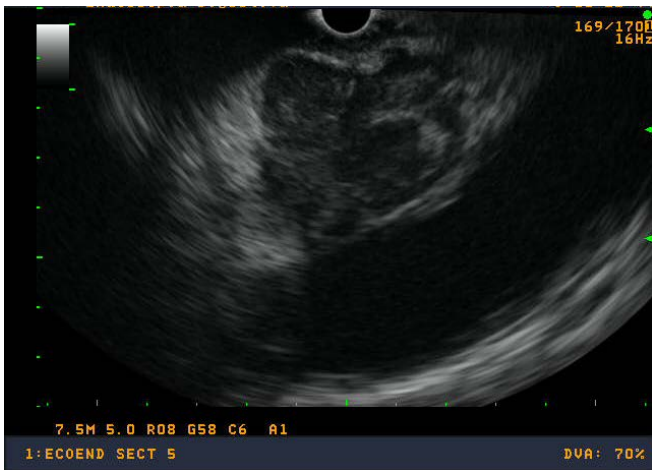

FIGURA 4  
USE 2.

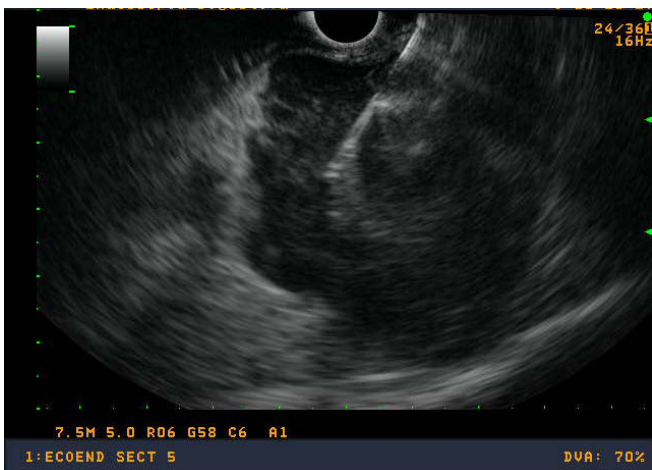

FIGURA 5  
USEBAF.

El paciente recibió quimioterapia paliativa debido a afectación metastásica falleciendo a los tres meses del diagnóstico.

## Discusión

Los sarcomas de la vena ácigos es una patología rara, que en los casos descritos previamente su diagnóstico ha sido exclusivamente quirúrgico.

La ecoendoscopia es una herramienta fundamental en la caracterización de las lesiones mediastínicas, así mismo destacamos la importancia de las nuevas agujas histológicas de ecoendoscopia, las cuales permiten la obtención de muestras suficientes y de calidad para poder realizar estudios inmunohistoquímicos que aumentan la precisión diagnóstica. En nuestro caso es el primer diagnóstico histológico descrito a través de ecoendoscopia.

## CP-034. LOS PACIENTES CON SÍNDROME DE MALLORY-WEISS PRESENTAN MAYOR TASA DE SANGRADO ACTIVO Y NECESIDAD DE TERAPÉUTICA ENDOSCÓPICA EN COMPARACIÓN CON OTRAS CAUSAS DE HEMORRAGIA DIGESTIVA ALTA NO VARICOSA

LOPEZ-VICO M, HERRADOR-PAREDES M, ORTEGA-SUAZO EJ, MARTINEZ-CARA JG, REDONDO-CEREZO E, JIMENEZ-ROSALES R

SERVICIO APARATO DIGESTIVO. COMPLEJO HOSPITALARIO REGIONAL VIRGEN DE LAS NIEVES, GRANADA.

### Introducción

El síndrome de Mallory-Weiss (SMW) se define por la presencia de hemorragia digestiva alta (HDA) secundaria a laceraciones de la unión esofagogástrica por vómitos, representando el 4-13% de la HDA. Tradicionalmente, se ha considerado un proceso benigno y autolimitado en el que la mayoría de los pacientes respondían a tratamiento conservador, siendo infrecuente la necesidad de terapia endoscópica. Sin embargo, estudios recientes muestran que el espectro clínico es amplio y ocasionalmente fatal. Aunque el SMW es una causa importante de HDA, la evidencia al respecto es limitada. El objetivo del estudio es comparar pacientes con HDA por SMW frente a otras causas de HDA no varicosa (HDNV).

### Material y métodos

Estudio prospectivo de pacientes con HDA tratados en el Hospital Universitario "Virgen de las Nieves" entre 2013-2019. Todos recibieron EDA. Se evaluaron datos clínicos, bioquímicos, intervenciones y curso clínico agudo y diferido en 6 meses.

### Resultados

Se incluyeron 698 pacientes con HDA, 535 con HDNV. De éstos, 39 (7,3%) con SMW y 496 (92,7%) distinta al SMW (NSMW). SMW difirieron del NSMW en historia de cirrosis hepática (28,2% vs. 15,3%;  $p=0.036$ ), consumo diario de alcohol (30,45% vs. 14,76%;  $p=0,033$ ), hematemesis (79,5% vs. 44,4%;  $p<0,001$ ), niveles de hemoglobina (10,25 vs. 9,46;  $p=0,041$ ), sangrado activo en endoscopia (41% vs. 25,6%;  $p=0,036$ ), necesidad de terapia endoscópica (53.8% vs. 34,1%;  $p=0,013$ ), requerimientos transfusionales (2,19 vs. 3,89;  $p=0,010$ ) y eventos hemorrágicos diferidos (7,7% vs. 23,9%;  $p=0,020$ ).

No se encontraron diferencias en términos de edad, sexo, ASA score, consumo de antitrombóticos o AINEs, inestabilidad hemodinámica, escalas pronósticas (GB, AIMS65 y Rockall), resangrado, necesidad de transfusión, necesidad de cirugía o radiología intervencionista, estancia hospitalaria, complicaciones hospitalarias, mortalidad hospitalaria, mortalidad diferida y eventos cardiovasculares diferidos.

Falleció 1 paciente con SMW en relación con la HDA.

### Conclusiones

Los pacientes con SMW presentan mayor tasa de sangrado activo en la endoscopia y necesidad de terapia endoscópica en

comparación con aquellos con HDNV de otro origen; con pronóstico similar en relación a resangrado, necesidad de cirugía o radiología intervencionista, estancia hospitalaria y mortalidad hospitalaria.

A la luz de estos resultados, debemos abandonar la idea clásica de que el SMW es una causa de HDA autolimitada de curso benigno y que no requiere terapia endoscópica y actuar en consecuencia, con una evaluación endoscópica y tratamiento adecuados.

### CP-035. MELANOSIS COLI SEVERA: CUANDO TODO SE VUELVE NEGRO.

GARCÍA MARTÍNEZ A, AGUILAR MARTÍNEZ JC, CAMPOS GONZAGA L, MATEOS MILLÁN D, HERNANI ÁLVAREZ JA

UGC APARATO DIGESTIVO. HOSPITAL DE ESPECIALIDADES DE JEREZ DE LA FRONTERA, JEREZ DE LA FRONTERA.

#### Introducción

La melanosis coli es una entidad anormal en la cual se deposita un pigmento marrón o negro en la mucosa colorrectal, aunque puede ocurrir también en el estómago y el intestino delgado.

#### Caso clínico

Presentamos el caso de una mujer de 54 años sin antecedentes de interés, que se realiza colonoscopia solicitada desde atención primaria por estreñimiento crónico. Se consigue alcanzar ciego, identificándose la válvula ileocecal y apreciándose en toda la exploración una mucosa colónica de coloración completamente negruzca y atigrada (Figura 1), compatible con melanosis coli. Asimismo, un pólipo plano elevado (Paris 0-IIa) de 6 mm en colon ascendente proximal, que se reseca con asa fría pero que no se consigue recuperar por dificultad técnica (Figura 2). No se observaron otras alteraciones mucosas o lesiones endoluminales en la colonoscopia. Al finalizar la colonoscopia se interroga a la




FIGURA 1

Mucosa colónica de coloración completamente negruzca y aspecto atigrado, compatible con melanosis coli, de tal intensidad que dificultó la llegada a ciego.

paciente refiriendo toma crónica de comprimidos de aloe vera que adquiere de herboristería como tratamiento de su estreñimiento crónico. Por tanto, se recomienda suspender la toma de estos laxantes, dándose recomendaciones higiénico-dietéticas para el estreñimiento crónico.

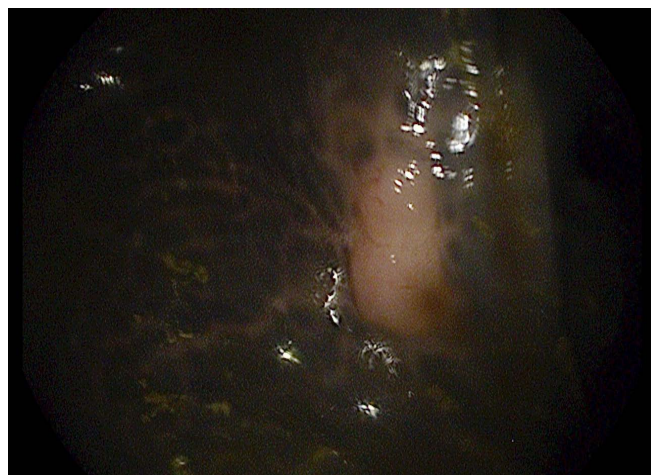


FIGURA 2

Pólipo plano elevado (Paris 0-IIa) localizado en colon ascendente proximal, que destaca por su coloración sonrosada, diferente del resto de la mucosa colónica, de coloración negruzca.

#### Discusión

Esta entidad está habitualmente en relación con la toma crónica de laxantes antraquinónicos, tales como el sen, la frángula y el aloe vera. La patogenia no está bien conocida y los síntomas son los derivados del estreñimiento. Es común en pacientes, especialmente mujeres, que sufren de estreñimiento crónico, siendo una entidad benigna, reversible y que mejora al año tras la suspensión de este tipo de laxantes. Existen cuatro grados de melanosis coli, siendo el 4 la forma más severa y caracterizándose por marcada presencia del pigmento en la capa muscular de la mucosa. El diagnóstico de esta entidad se realiza mediante colonoscopia, cuya presencia está asociada a un incremento significativo de las tasas de detección de adenomas dada la falta de pigmentación de éstos. Con respecto al tratamiento, no existen un tratamiento específico salvo el de suspender la toma de los laxantes antraquinónicos y mejorar los estilos de vida.

### CP-036. MULTITRACCIÓN CON BANDAS ELÁSTICAS Y SEDA QUIRÚRGICA COMO MÉTODO FACILITADOR DE LA DISECCIÓN SUBMUCOSA ENDOSCÓPICA

MORENO LORO A, PÉREZ ESTRADA C, MARTÍN GUERRERO JM

SERVICIO APARATO DIGESTIVO. COMPLEJO HOSPITALARIO REGIONAL VIRGEN DEL ROCÍO, SEVILLA.

#### Introducción

La disección submucosa endoscópica se ha posicionado como la técnica de elección para la resección en bloque de lesiones

neoplásicas colorrectales sin datos, a priori, de invasión submucosa profunda y, por tanto, con bajo riesgo de diseminación linfática. Permite su correcto estadiaje y curación (R0) con menor morbimortalidad que la cirugía. A su complejidad técnica contribuye la ausencia de tracción sobre el flap mucoso que se va creando durante la disección, dificultando el acceso seguro al plano submucoso conforme se avanza en el corte. Distintos métodos y dispositivos endoscópicos han sido desarrollados para vencer esta dificultad. Entre ellas las técnicas de clips con bandas elásticas que buscan mantener el plano submucoso accesible uniendo el borde distal con el borde proximal o con la pared contralateral en una posición proximal, ejerciendo así una fuerza tangencial.

### Caso clínico

Paciente varón de 55 años derivado para disección submucosa endoscópica de pólipo de extensión lateral granular (LST-G, 0-IIa+Is) de 7 cm localizado sobre la segunda válvula rectal y extendiéndose sobre dos tercios de la circunferencia (Figura 1). Tras infiltrar la submucosa con suero salino 0,9% e índigo carmín y antes de la incisión en la mucosa, se introdujo un clip que portaba una seda quirúrgica que a su vez enlazaba tres bandas elásticas, fijándose en la pared contralateral a la lesión (Figura 2). Posteriormente se introdujeron tres clips atrapando con cada uno de ellos una de las bandas y fijándolos en el margen anal, lateral izquierdo y derecho de la lesión (Figura 3). Durante la disección, estas fijaciones junto con la insuflación mantuvieron en todo momento el flap a tensión exponiendo adecuadamente el plano submucoso. Tras la disección se retiró el clip con una pinza de ratón, completándose el procedimiento en 3 horas y 30 minutos (Figura 4).

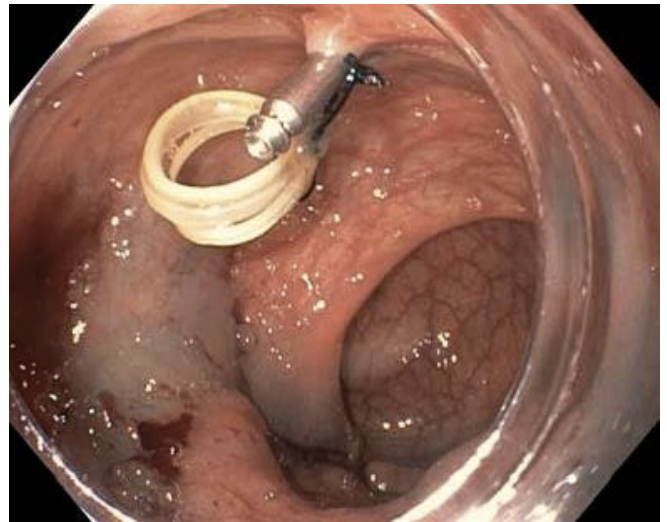


FIGURA 2

Clip portando tres bandas elásticas mediante seda quirúrgica, fijado en la pared contralateral a la lesión.

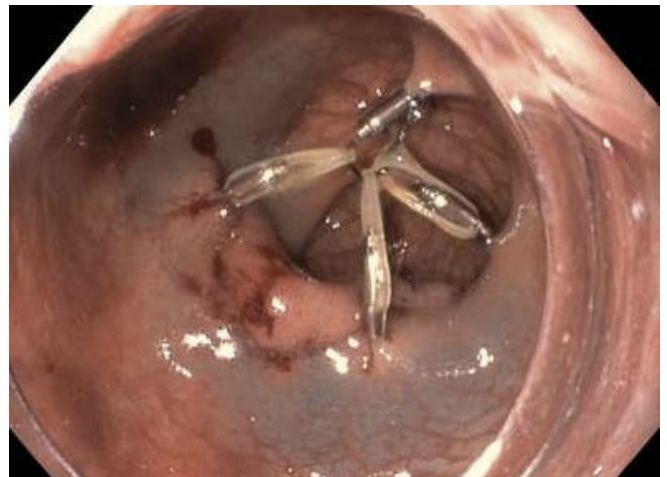

FIGURA 3

Clips y bandas elásticas ejerciendo tracción sobre la lesión.

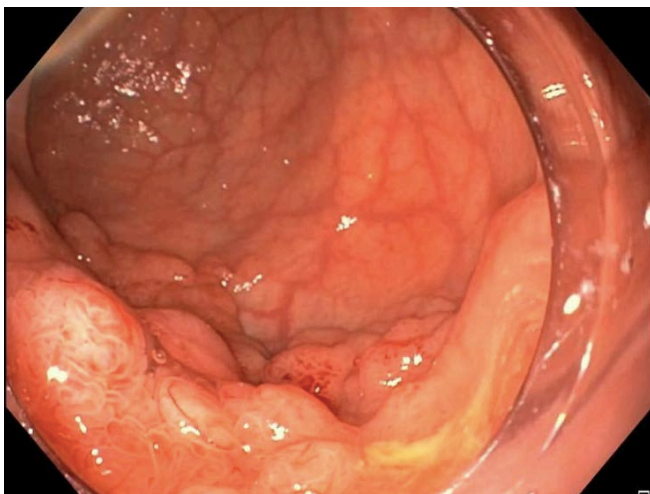


FIGURA 1

Pólipo de extensión lateral granular (LST-G, 0-IIa+Is) de 7 cm en recto.

### Discusión

Las técnicas endoscópicas de tracción permiten disecciones submucosas más rápidas y seguras al optimizar las condiciones del campo de trabajo, sin embargo, carecemos de estudios que comparen directamente las distintas técnicas entre sí. En este caso clínico se propone una variante de la técnica de clip con

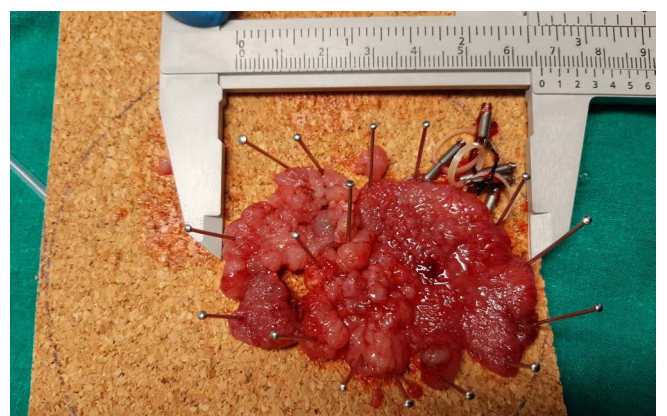


FIGURA 4

Lesión extirpada y extendida, aún portando los clips y bandas elásticas.

banda elástica, realizándose la fijación de los clips previamente al corte, lo que facilita el acceso a la submucosa, y realizándose una multitracción endoluminal, lo que ofrece una adecuada visualización del plano submucoso en toda la extensión de la lesión y mantenida durante el avance de la disección (Figura 5).



FIGURA 5

Código QR que enlaza con el vídeo del procedimiento expuesto en el caso clínico.

### CP-037. NO TODO ES LO QUE PARECE. RARA CAUSA DE HEMORRAGIA DIGESTIVA ALTA Y EL PAPEL DE LA ECOENDOSCOPIA EN SU DIAGNÓSTICO.

MOUHTAR EL HALABI S, LORENZO GONZÁLEZ L, MUÑOZ GARCÍA-BORRUEL M, RODRÍGUEZ TÉLLEZ M, ROMERO CASTRO R, HERGUETA DELGADO P, CAUNEDO ÁLVAREZ A

UGC APARATO DIGESTIVO. COMPLEJO HOSPITALARIO REGIONAL VIRGEN MACARENA, SEVILLA

#### Introducción

Las causas de hemorragia digestiva alta (HDA) no varicosa son numerosas e incluyen como más frecuentes la enfermedad péptica, neoplasias y malformaciones vasculares. Las lesiones subepiteliales (LSE) pueden ser causa de sangrado en un pequeño porcentaje.

#### Caso clínico

Caso 1: varón de 64 años que ingresa por HDA. En gastroscopia urgente se objetiva LSE pseudopediculada con sangrado activo que parece tener origen en la papila duodenal (Figura 1), logrando cese del sangrado tras inyección de adrenalina. Ante la sospecha de ampuloma, se solicita tomografía computarizada (TC) que aprecia imagen nodular de 20 mm, de densidad grasa, bien circunscrita, y ecoendoscopia que observa en el área papilar lesión hiperecogénica, homogénea dependiente de la tercera ecocapa de

25x15 mm sin dilatación de vía biliar (Figura 2), sugestivo de lipoma que se confirman en la citología (PAAF). Pese a tratarse de un ampuloma benigno, se remite a cirugía debido al riesgo de recidiva hemorrágica.

Caso 2: varón de 76 años que acude por HDA, objetivándose en gastroscopia urgente LSE gástrica antral de unos 40mm con vértice ulcerado y coágulo adherido sugestivo de GIST (Figura 3). En ecoendoscopia se aprecia lesión de 35x30mm dependiente de la submucosa, hiperecogénica, homogénea y redondeada, nutrido por vaso arterial y venoso, hallazgos sugestivos de lipoma gástrico (Figura 4). Se realiza PAAF en la que solo describen ausencia de células neoplásicas. Presentó evolución favorable, sin recidiva hemorrágica y continúa seguimiento en consultas, pendiente de gastroscopia de revisión para decidir actitud terapéutica.

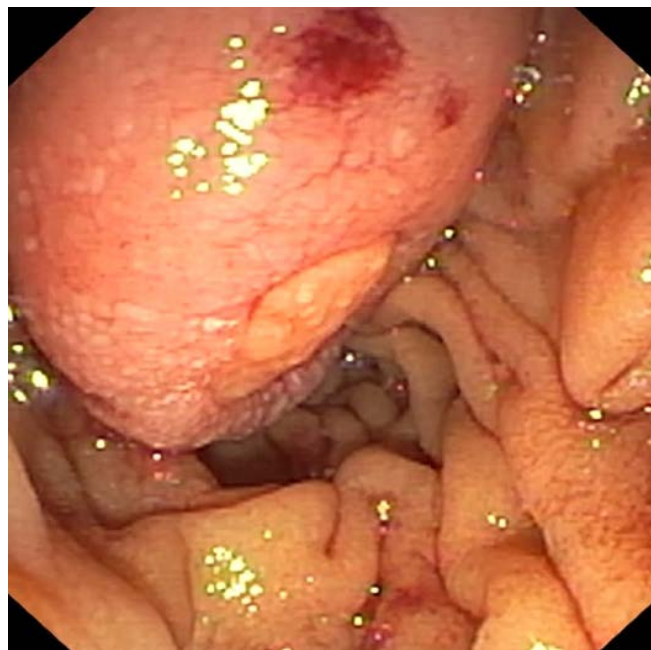


FIGURA 1

LSE en papila duodenal sugestiva de ampuloma.

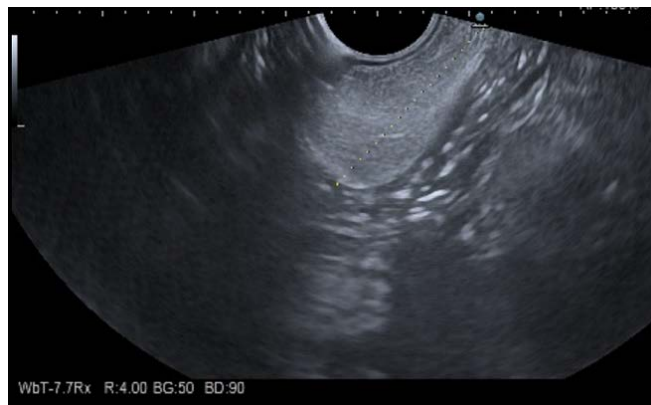

FIGURA 2

Ecoendoscopia de lesión duodenal con características típicas de lipoma.

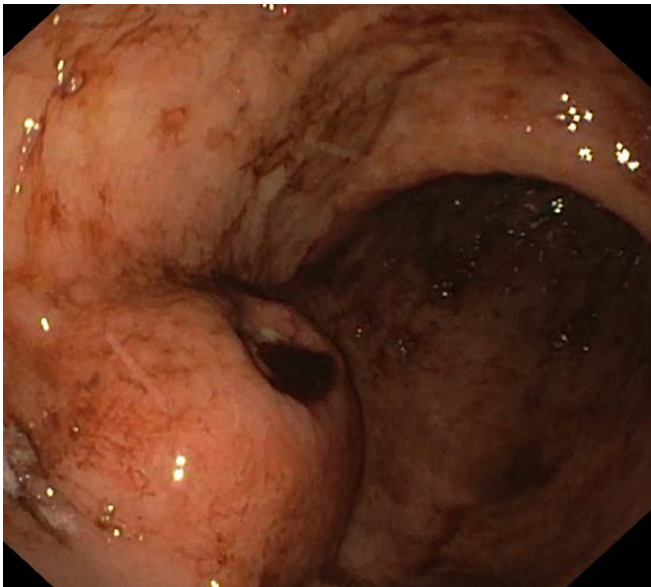


FIGURA 3

LSE gástrica con úlcera en su vértice, sugestiva de GIST.

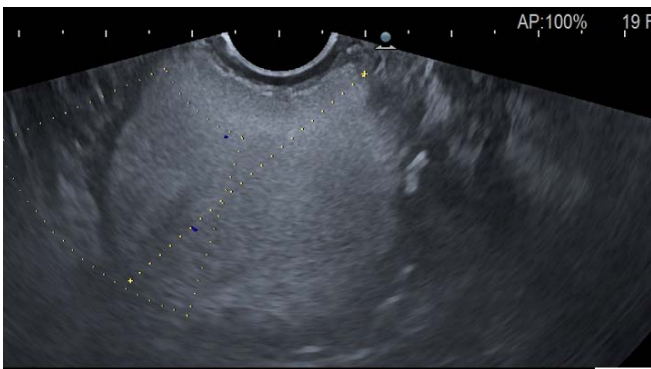


FIGURA 4

Ecoendoscopia de LSE gástrica que evidencia características típicas de lipoma.

## Discusión

Los lipomas gastrointestinales generalmente son asintomáticos, presentando clínica los de mayor tamaño. Los síntomas más frecuentemente descritos son la intususcepción, ulceración y hemorragia. Si bien el diagnóstico en visión endoscópica de estas lesiones no suele ser complicado, en algunas ocasiones pueden presentar cambios inflamatorios crónicos y complicaciones que pueden establecer dudas con lesiones malignas.

Planteamos dos casos de HDA que sugieren patología maligna como primera posibilidad por su imagen endoscópica, el primer caso un ampuloma y el segundo un GIST. El papel de la ecoendoscopia fue fundamental en el diagnóstico, siendo la técnica de elección para el estudio de las LSE; ya que permite explorar las capas de la pared gastrointestinal, definir las características ultrasonográficas de las lesiones y obtener muestras para estudio histológico. En este caso las LSE hiperecogénicas, homogéneas y bien circunscritas son características únicas de lipomas.

Los lipomas no suelen requerir tratamiento a excepción de que generen síntomas, donde se plantea la posibilidad de tratamiento endoscópico o quirúrgico.

## CP-038. OBSTRUCCIÓN GÁSTRICA SECUNDARIA A FITOBEZOAR: ¿ES POSIBLE LA FRAGMENTACIÓN CON INYECCIÓN DE COCA-COLA®?

MORENO MORALED A I, CALVO BERNAL MDM, DELGADO MAROTO A, DIÉGUEZ CASTILLO C

SERVICIO APARATO DIGESTIVO. COMPLEJO HOSPITALARIO DE ESPECIALIDADES TORRECÁRDENAS, ALMERÍA.

### Introducción

El fito bezoar es una concreción o masa de consistencia dura compuesta de fibras, hojas, raíces y pieles digeridas de casi cualquier materia vegetal. Es el bezoar más común en la actualidad y es más frecuente en pacientes con trastornos de la motilidad gástrica.

Presentamos un caso de obstrucción gástrica por fito bezoar en un paciente con gastroparesia diabética en el que la fragmentación fue posible debido a la inyección de Coca-Cola®.

### Caso clínico

Varón de 44 años, con antecedente de diabetes mellitus tipo 1 con mal control metabólico, que acude a urgencias por presentar vómitos alimenticios de 24 horas de evolución asociado a distensión abdominal y estreñimiento desde hace varios días. Se realiza TC de abdomen en la que se observa estómago dilatado con abundante gas y dos masas de unos 4.5 cm a nivel de antro, con asas intestinales y colon no dilatados.

En la endoscopia se observan dos masas sólidas de gran tamaño de contenido vegetal (pipas, fibra, etc) que ocupan fundus y gran parte de cuerpo hasta incisura, sin llegar a impedir el paso del endoscopio (Figura 1). Se inyecta sustancia disolvente (Coca-Cola®) sobre ambas masas (Figura 2) consiguiendo la fragmentación de las mismas y facilitando la separación con asa (Figura 3). Finalmente queda un molde de fragmentos de restos vegetales digeridos en cuerpo gástrico. El paciente presenta una evolución clínica favorable posterior, iniciando deposiciones y con adecuada tolerancia a dieta oral tras 24 horas de la realización de la prueba, procediéndose a alta hospitalaria.

Discusión: Los bezoares son concreciones de material no digerible que se acumula de forma progresiva en el tubo digestivo, generalmente en el estómago. Se desarrollan habitualmente en pacientes con antecedentes de cirugía gástrica y/o con retraso del vaciamiento gástrico debido a diabetes mellitus, enfermedad mixta del tejido conectivo o hipotiroidismo.

Las opciones de tratamiento incluyen la disolución con enzimas proteolíticas o celulasa, fragmentación y extracción endoscópica o cirugía en caso de fracaso del tratamiento conservador. Se han descrito varios métodos de tratamiento endoscópico (fragmentación con irrigación, pinzas de biopsia, asas de polipectomía, etc), sin embargo, suelen ser procedimientos prolongados que requieren exploraciones repetidas.

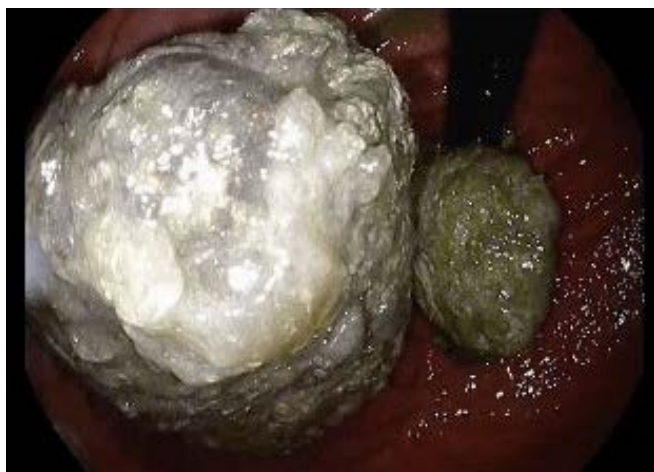

FIGURA 1  
Fitobezoar gástrico.

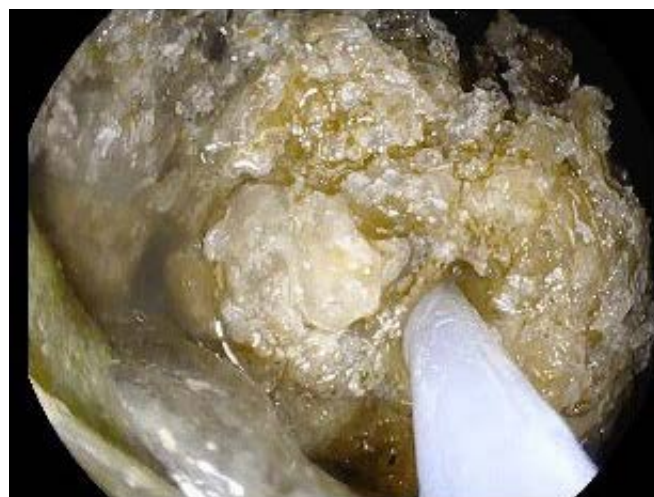

FIGURA 2  
Inyección de Coca-Cola®.

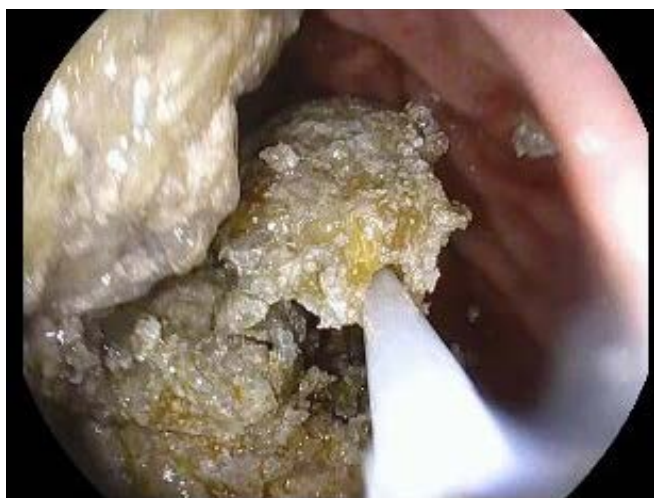

FIGURA 3  
Fragmentación endoscópica.

La inyección de Coca-Cola® es un método seguro, rápido y eficaz, debido al efecto mucolítico del NaHCO<sub>3</sub> y a la penetración de las burbujas de CO<sub>2</sub> en la superficie del bezoar que digieren las fibras, por lo que debe considerarse una opción de tratamiento potencial al evitar en una gran parte de los casos la cirugía.

### CP-039. OXIURO: HALLAZGO INESPERADO EN COLONOSCOPIA DE SEGUIMIENTO DE PÓLIPOS COLÓNICOS.

GARCÍA MARTÍNEZ A, AGUILAR MARTÍNEZ JC, MATEOS MILLÁN D, CAMPOS GONZAGA L, HERNANI ÁLVAREZ JA

UGC APARATO DIGESTIVO. HOSPITAL DE ESPECIALIDADES DE JEREZ DE LA FRONTERA, JEREZ DE LA FRONTERA.

#### Introducción

*Enterobius vermicularis*, comúnmente conocido como oxiuro, es el parásito intestinal más frecuente que afecta al ser humano. Produce lo que se conoce como oxiuriasis, habitual en áreas de climas cálidos o tropicales. Es una parasitosis que afecta con más frecuencia a niños de 5-10 años y a personas institucionalizadas, desconociéndose con exactitud la prevalencia de esta entidad en los adultos. El ser humano es el único huésped natural.

#### Caso clínico

Presentamos el caso de un varón de 57 años, que acude a la realización de colonoscopia solicitada desde atención primaria para seguimiento de pólipos colónicos. Durante la retirada del colonoscopio, se observó un gusano de coloración blanquecina, 5 mm de longitud y móvil (Figura 1 y 2), localizado sobre la mucosa de colon descendente, que se remitió a estudio microbiológico mediante pinza de biopsia, identificándose como *E. vermicularis*. Posteriormente se interroga al paciente, refiriendo prurito anal nocturno y contacto habitual con dos nietos, de 7 y 8 años. No refería otro antecedente epidemiológico de interés. Al finalizar la colonoscopia se le recomendó al paciente tomar un comprimido de mebendazol de 100 mg, repitiéndose la dosis a las dos semanas, y de la misma forma a sus contactos íntimos.

#### Discusión

El ciclo vital del parásito comienza con la deposición de los huevos por las hembras en los pliegues perianales. Posteriormente tras rascado del área perianal, alcanzan la boca mediante manos contaminadas o bien de persona a persona al ingerir comida, usar prendas de vestir o emplear ropas de cama manipuladas por manos contaminadas. Tras la ingestión de los huevos, las larvas salen en yeyuno, se desarrollan en íleon y finalmente residen en ciego o en apéndice cecal. La oxiuriasis debido a *E. vermiculares* suele ser una afección asintomática, destacando el prurito anal en el 33% de los pacientes con esta infección. Si bien el diagnóstico puede realizarse mediante colonoscopia, es más habitual emplear la prueba con cinta adhesiva (cinta de Graham) sobre la piel anal y perianal, donde se identifican los huevos del parásito al microscopio. Actualmente no disponemos de datos sobre la prevalencia de oxiuros durante la colonoscopia rutinaria.

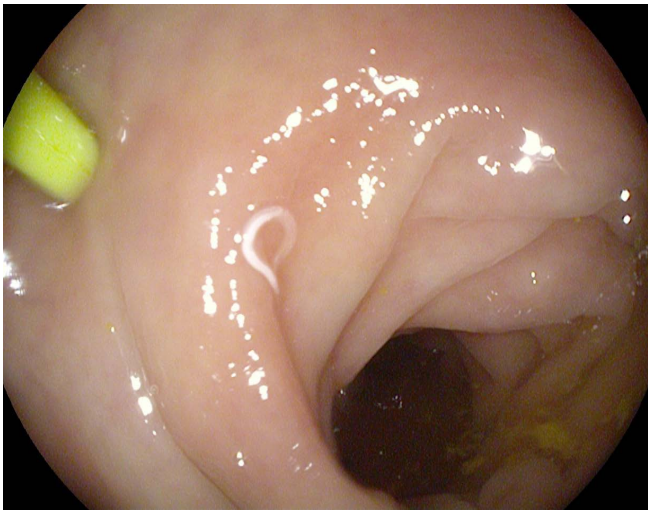


FIGURA 1

Sobre la mucosa de un pliegue colónico en la parte central de la imagen se observa un gusano de coloración blanquecina, de unos 5 mm y móvil, compatible con *Enterobius vermicularis*.

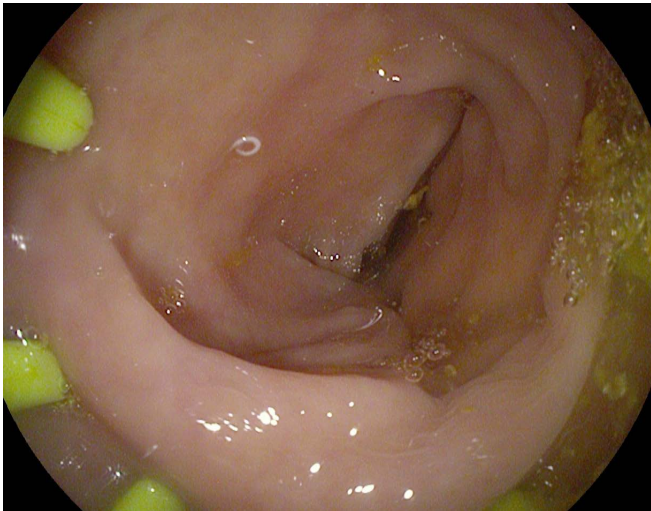


FIGURA 2

De la misma forma que se observa en la figura 1, en la parte central de la imagen se aprecia un gusano de coloración blanquecina sugerente de *Enterobius vermicularis*, sobre la mucosa colónica, en este caso de colon descendente.

El tratamiento consiste en una dosis única de 100 mg de mebendazol, 400 mg de albendazol o 10 mg/kg de pamoato de pirantel, que podrá repetirse a las dos semanas para evitar recurrencias. Deben extremarse las condiciones higiénicas personales de todos los miembros de la familia, así como la higiene del baño y de las ropas de cama (lavarlas dos veces por semana).

## CP-040. PANCREATITIS AGUDA POR CUERPO EXTRAÑO

ALañÓN MARTÍNEZ PE, SERRANO RUIZ FJ, GONZÁLEZ CASTILLA ML, LADEHESA PINEDA MJ, PRIETO DE LA TORRE M, PLEGUEZUELO NAVARRO M, HERVÁS MOLINA AJ

UGC APARATO DIGESTIVO. COMPLEJO HOSPITALARIO REGIONAL REINA SOFÍA, CÓRDOBA.

### Introducción

El tubo en T de Kehr se emplea para el drenaje biliar tras la cirugía sobre la vía biliar principal. Entre sus indicaciones se encuentran el cierre de la coledocotomía supraduodenal, tratamiento de coledocolitiasis residuales o reconstrucción biliar en el trasplante hepático. Su tasa de complicaciones hace necesario individualizar su utilización.

### Caso clínico

Mujer de 84 años, hipertensa y diabética. Gastrectomía parcial con reconstrucción Billroth I por úlcera péptica. Acude a Urgencias por colecistitis aguda litiásica y sospecha de coledocolitiasis. Se realiza colecistectomía laparoscópica urgente, con exploración de vía biliar sin objetivar coledocolitiasis, asegurando el drenaje de la vía biliar mediante un tubo en T. Al mes, se realiza una colangiografía trans-Kehr, con adecuada evacuación de contraste sin objetivar coledocolitiasis, consecuentemente, se retira el drenaje, sin complicaciones inmediatas.

Dos años más tarde, ingresa por pancreatitis aguda de origen biliar (bilirrubina total 2'9 mg/dL, amilasa 1762 U/L). En ecografía abdominal (Figura 1) y colangiorresonancia (Figura 2), se describe dilatación de la vía biliar y defecto de repleción distal con morfología tubular. Se realiza de manera electiva una CPRE, apreciando un objeto tubular de 4 cm alojado en colédoco con extremo distal transpapilar (Figuras 3 y 4). Se realiza esfinterotomía biliar, extrayendo con asa de polipectomía el cuerpo extraño, confirmando que se trata un fragmento de plástico del tubo en T (Figura 5), así como abundante barro biliar.

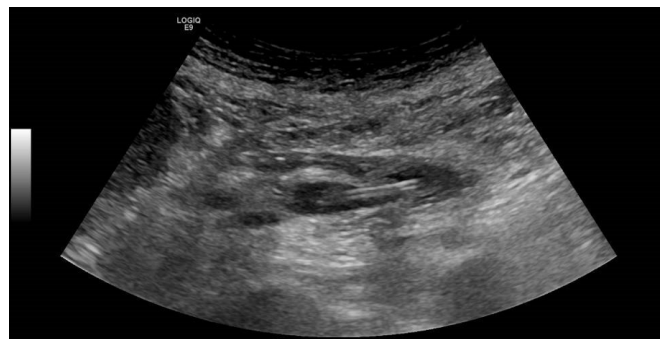


FIGURA 1

Ecografía abdominal. Se objetiva una moderada dilatación de vía biliar extrahepática (colédoco de 1.2 cm), observándose un catéter en colédoco distal, que se encuentra a su vez envuelto por una pequeña cantidad de barro biliar.

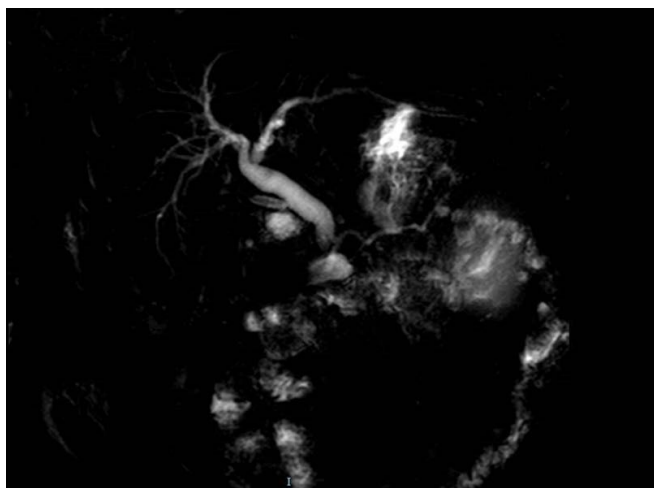


FIGURA 2

Colangiografía RM. Se aprecia defecto de repleción distal con morfología tubular en el colédoco.

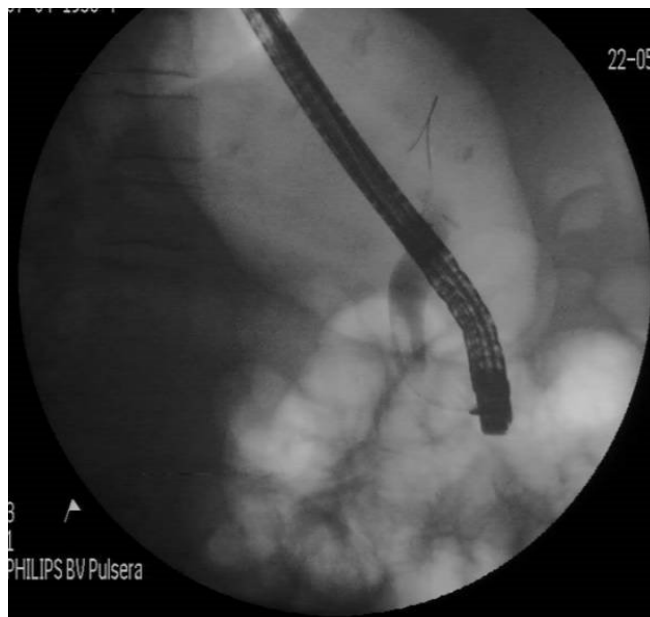


FIGURA 4

Colangiografía realizada durante la CPRE. Se objetiva la existencia de un objeto alargado de 4 cm en colédoco distal.

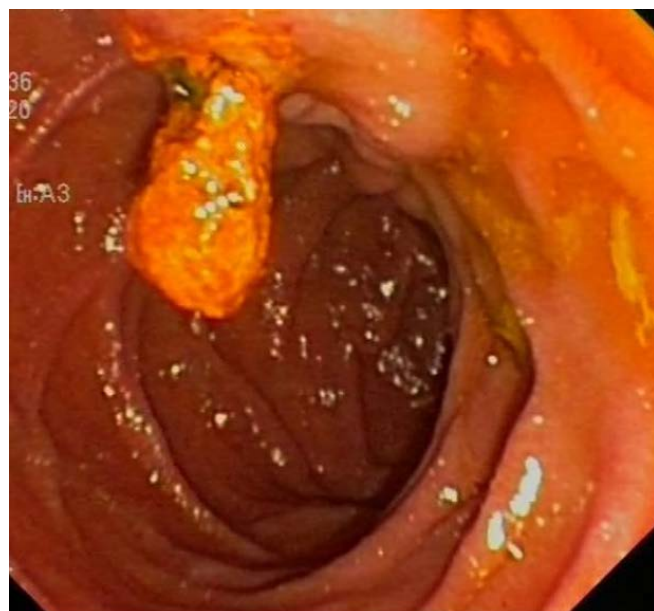

FIGURA 3

Fragmento de tubo en T con extremo distal transpapilar.

La paciente evoluciona favorablemente sin incidencias.

### Discusión

El empleo del tubo en T tiene la ventaja de prevenir la fuga o estenosis biliar y permitir la colangiografía postoperatoria para detectar cálculos residuales. Sus complicaciones más frecuentes son la infección de la herida, fístula o fuga biliar y obstrucción por desplazamiento. Las más habituales están relacionadas con el momento de la extracción del mismo. Existen pocos casos descritos en la literatura sobre la persistencia de fragmentos del tubo tras su retirada. Esta se manifiesta como un cuadro de obstrucción biliar. El periodo de presentación es variable, desde episodios inmediatos



FIGURA 5

Fragmento de tubo en T extraído tras CPRE.

hasta 36 años después. Existen abordajes quirúrgicos, radiológicos y endoscópicos para la extracción del fragmento. En nuestro caso, se realizó mediante CPRE con una resolución completa del cuadro.

### CP-041. RESOLUCIÓN CON OVESCO DE HEMORRAGIA DIGESTIVA BAJA SEVERA SECUNDARIA A ÚLCERA RECTAL DE ETIOLOGÍA ISQUEMICA EN PACIENTE EN HEMODIALISIS.

ANGULO MCGRATH I, MARTÍNEZ BURGOS M, BRACHO GONZÁLEZ M, PINTO GARCÍA I

DEPARTAMENTO APARATO DIGESTIVO. COMPLEJO HOSPITALARIO REGIONAL DE MÁLAGA, MÁLAGA.

#### Introducción

La colitis isquémica resulta de la disminución o interrupción del flujo sanguíneo al intestino grueso. Es conocida la predisposición que presentan los pacientes en hemodiálisis a desarrollar isquemia intestinal secundaria a trastornos vasculares. No obstante, ante el hallazgo de una úlcera rectal isquémica, el abanico de diagnósticos diferenciales nos lleva en ocasiones a infradiagnosticar dicha etiología.

#### Caso clínico

Varón de 67 años. Antecedente de cáncer de próstata tratado con RT en 2011 y ERC secundaria a glomerulonefritis en hemodiálisis desde hace 5 años.

Ingresa por cuadro de rectorragia franca con repercusión analítica (hemoglobina de 8.9 gr/dL) y hemodinámica.

En colonoscopia urgente se identifica ulceraciones cubiertas de fibrina en recto con vaso visible sobre una de ellas, realizándose terapéutica con hemoclips y tomándose biopsias de la mucosa.

Presenta evolución tórpida posterior, con episodios de rectorragia e inestabilidad hemodinámica tras sesiones de hemodiálisis a pesar de realizarse sin heparina y con expansores de volumen, precisando transfusiones cada 24-48 horas por anemia persistente.

Se realiza segunda y tercera rectoscopia urgente en un intervalo de 24 horas por nuevos episodios de exteriorización en las que se identifica gran coágulo en recto bajo el cual se aprecia vaso visible de gran calibre, realizándose terapéutica con cuatro hemoclips y esclerosis con adrenalina y etoxiesclerol.

Tras siguiente sesión de hemodiálisis 48 horas después, el paciente presenta nuevamente rectorragia con inestabilidad, realizándose nueva colonoscopia urgente y apreciándose en recto úlcera parcialmente fibrinada que se extiende unos 20-22 mm con coágulo adherido (**Figura 1**). No se identifican hemoclips previamente posicionados por lo que se monta sistema OTSC de 11 mm y se posiciona sobre coágulo (**Figura 2**), comprobándose buen posicionamiento. Posteriormente se reciben resultados de anatomía patológica: Histología del tejido inflamatorio son compatibles con úlcera isquémica. Buena evolución posterior, siendo alta hospitalaria.

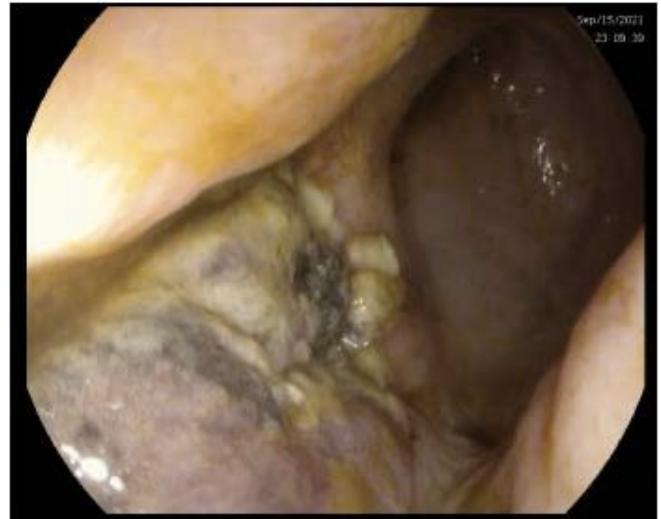

FIGURA 1

Imagen endoscópica. Úlcera rectal con coágulo adherido.

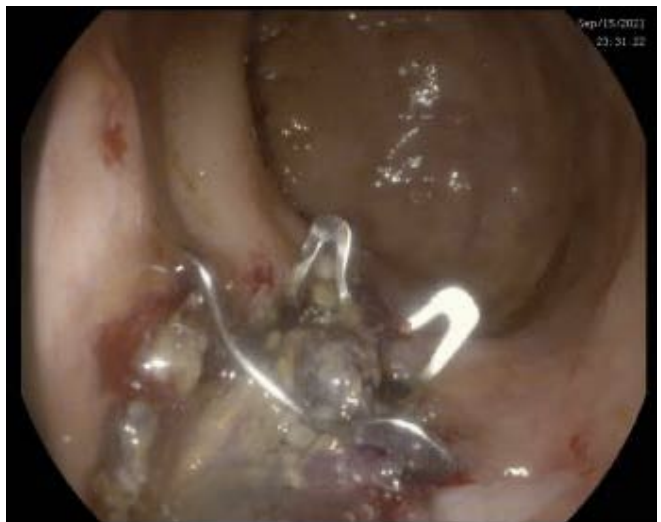

FIGURA 2

Imagen endoscópica. Úlcera rectal con sistema OTSC posicionado.

#### Discusión

La colitis isquémica es una patología frecuentemente infradiagnosticada, y cuya presentación en forma de úlcera rectal predominante con sangrado exanguinante es poco habitual.

La ultrafiltración realizada durante la diálisis supone una disminución del gasto cardíaco, favoreciendo una disminución del flujo mesentérico, asociado a las alteraciones microvasculares y comorbilidades que presentan los pacientes dializados, aumentando el riesgo de isquemia.

Queremos destacar la importancia de un buen diagnóstico diferencial, habiendo descartado la etiología rídica o el síndrome de la úlcera rectal solitaria entre otras etiologías dados los antecedentes y la evolución clínica de nuestro.

## CP-042. ROTURA DE PSEUDOANEURISMA GASTRODUODENAL TRAS DRENAJE ENDOSCÓPICO DE COLECCIÓN PANCREÁTICA.

ORTIZ CHIMBO DS, SOTO ESCRIBANO MDP, CASAIS JUANENA L, VALDIVIA KRAG C, EL FALLOUS EL MRAGHID M, TEJERO JURADO R

SERVICIO APARATO DIGESTIVO. COMPLEJO HOSPITALARIO REGIONAL REINA SOFÍA, CÓRDOBA

### Introducción

El drenaje endoscópico de colecciones pancreáticas está indicado en casos sintomáticos o de compresión de estructuras adyacentes. Generalmente requiere ultrasonografía endoscópica (USE) y fluoroscopia. Dentro de sus complicaciones destacan la hemorragia, perforación, infección, pancreatitis aguda y migración del stent. Presentamos el caso de un sangrado tras drenaje endoscópico transgástrico de una colección pancreática.

### Caso clínico

Se trata de un varón de 43 años, esplenectomizado en 2018 por rotura esplénica traumática y, pancreatitis crónica de origen enólico tras dos episodios de pancreatitis aguda, el último hace 5 meses. Fumador de 40 cigarrillos/día y bebedor ocasional.

Acude por epigastralgia, ictericia, intolerancia oral y pérdida ponderal de 30 kilos desde el primer episodio de pancreatitis. A la exploración destacaba marcada delgadez e ictericia cutáneo-mucosa, abdomen excavado, doloroso, con sensación de masa en flanco e hipocondrio izquierdo, sin signos de peritonismo.

En las pruebas complementarias al ingreso presentaba leucocitosis con neutrofilia, hiperbilirrubinemia (3.3mg/dl) de predominio directo, elevación de enzimas de colestasis (FA/GGT: 970/350 U/L; AST/ALT: 72/135U/L) y amilasa 227U/L.

Se realizó tomografía computarizada (TC) abdominal apreciándose signos de pancreatitis crónica y una lesión de 9 cms de diámetro en cabeza pancreática, redondeada, encapsulada, y con contenido mixto de aspecto necrótico-hemorrágico compatible con pseudoquiste, que comprimía vía biliar distal, estómago y estructuras vasculares adyacentes.

Se decidió drenaje guiado por USE mediante quistogastrostomía con dispositivo Hot Axios (**Figuras 1 y 2**).

Dos días después comenzó con amenización e inestabilidad hemodinámica. Se realizó Angio-TC apreciándose una imagen compatible con pseudoaneurisma de la arteria gastroduodenal con sangrado activo. Seguidamente, se indicó arteriografía con cateterización selectiva y embolización con buena respuesta radiológica y clínica (**Figuras 3 y 4**).

### Discusión

El drenaje transgástrico guiado por USE es el método de elección para el drenaje de lesiones quísticas peripancreáticas encapsuladas.

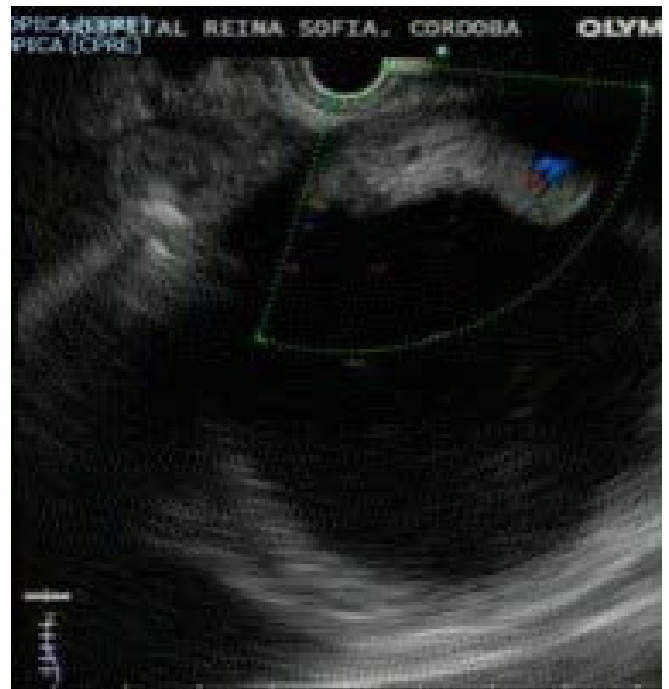

FIGURA 1

Pseudoquiste pancreático evaluado por USE. Unidad de Endoscopia Hospital Reina Sofía. Córdoba.

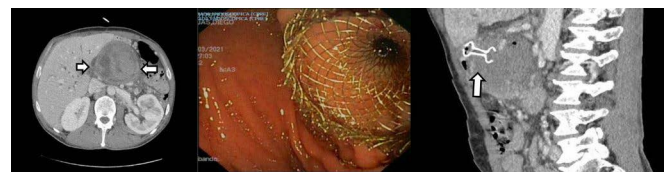

FIGURA 2

A) Necrosis encapsulada secundaria a pancreatitis crónica evaluada mediante tomografía computarizada. B) Drenaje mediante stent tipo Hot AXIOS 15 mm. C) Control tomográfico de colección con stent in situ. Unidad de Endoscopia Hospital Reina Sofía. Córdoba

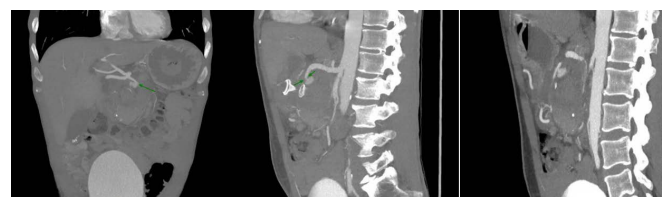

FIGURA 3

A, B y C) Pseudoaneurisma dependiente de la arteria gastroduodenal, con signos de sangrado muy reciente contenido en cavidad gástrica.

La hemorragia ocurre hasta en el 28% de los procedimientos, pudiendo ser inmediata o tardía, por la lesión de los vasos gastroduodenales, por erosión de las prótesis de drenaje (2), o como en nuestro caso, por rotura de los vasos en contacto con la pared del quiste tras retracción de la misma.

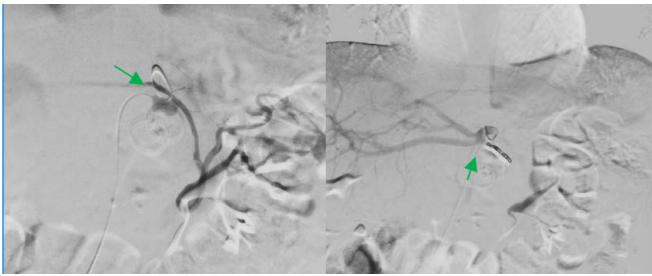


FIGURA 4

A) Embolización con coils de 5 y 6 mm a nivel del cuello. B) Control con permeabilidad del resto de las arterias viscerales.

El tratamiento de elección es la arteriografía con embolización selectiva, pudiéndose requerir cirugía en casos refractarios siendo la morbimortalidad muy elevada.

En base a esta experiencia, podemos reflexionar sobre la monitorización y la observación clínica estrecha en casos de drenajes efectivos de lesiones quísticas en íntimo contacto con estructuras vasculares.

### CP-043. SARCOMA DE KAPOSI RECTAL EN PACIENTE VIH

OLVERA MUÑOZ R, GARCÍA DOMÍNGUEZ E, MARTÍN MANTIS E

SERVICIO APARATO DIGESTIVO. HOSPITAL DE ESPECIALIDADES DE PUERTO REAL, PUERTO REAL.

#### Introducción

El Sarcoma de Kaposi (SK) es una neoplasia vascular de bajo grado causada por el virus herpes humano tipo 8 (VHH-8), que se presenta principalmente en personas inmunodeprimidas (sobre todo VIH). Ha sido considerado clásicamente como una enfermedad definitoria de SIDA, si bien su incidencia ha disminuido drásticamente en los últimos años gracias a los avances en el diagnóstico y tratamiento del VIH.

#### Caso clínico

Presentamos el caso de un hombre de 73 años estudiado por síndrome constitucional de 1 año de evolución junto con aparición progresiva de lesiones cutáneas: pápulas de 1 cm de coloración violácea, distribución difusa, no confluyentes, pruriginosas ni dolorosas. En el estudio etiológico se detecta serología positiva para VIH con elevada carga viral y un recuento de 77 CD4. El estudio anatomopatológico de las lesiones cutáneas es compatible con SK. Se inicia tratamiento antirretroviral y quimioterápico con doxorubicina liposomal. Se realiza colonoscopia para descartar extensión visceral de la enfermedad.

La inspección perianal muestra lesiones por SK cutáneo. La colonoscopia releva en recto inferior varias lesiones nodulares de 7-8 mm, de coloración rojiza-violácea y duras a la toma de biopsia, con halo eritematoso, rodeadas de mucosa de aspecto normal.

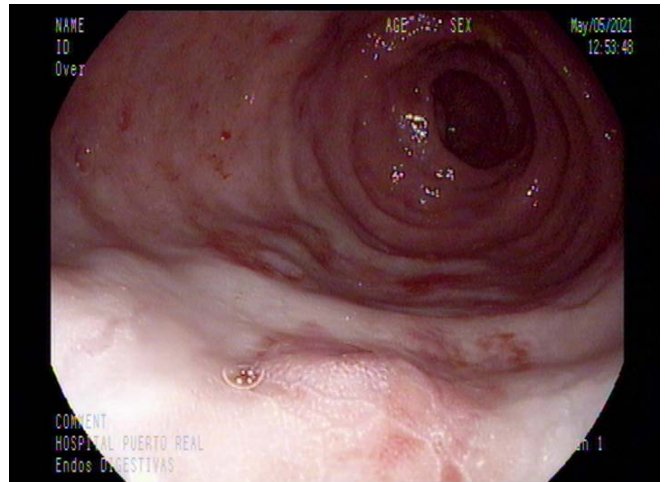


FIGURA 1

Sarcoma de Kaposi rectal (I).

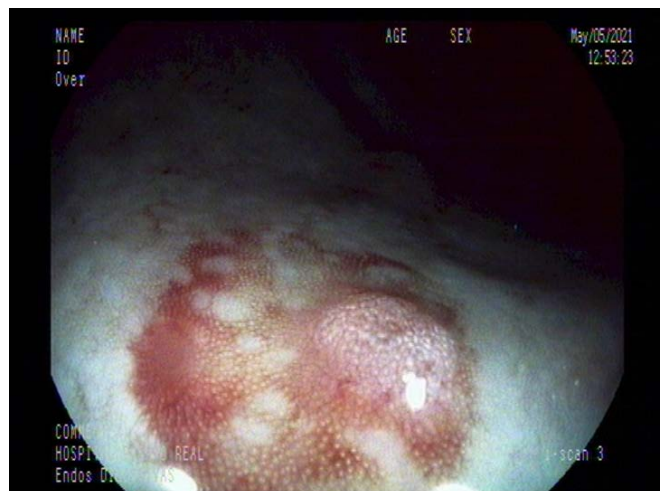

FIGURA 2

Sarcoma de Kaposi rectal (II).

El estudio histológico demuestra proliferación infiltrativa con canales vasculares irregulares y células endoteliales fusiformes con infiltrado linfoplasmocitario y extravasación de hematíes. La inmunohistoquímica es positiva para CD31, CD34 y podoplanina (marcadores de células endoteliales) y tinción nuclear focal para VHH-8 (marcador viral). Todo ello confirma la afectación rectal del SK.

#### Discusión

La afectación cutánea y de los ganglios linfáticos es lo más frecuente en el SK. Sin embargo, la afectación visceral del tracto digestivo ocurre en un 30-40% de los casos al diagnóstico, a veces en ausencia de lesiones cutáneas. En el tracto digestivo puede manifestarse en cualquier localización, si bien la más habitual es el estómago. La afectación rectal es inusual. Las características endoscópicas del SK son muy variables, por ello es fundamental la confirmación diagnóstica mediante estudio histopatológico que muestre inmunohistoquímica positiva para marcadores de estirpe

vascular y componentes virales del VHH-8. La terapia antirretroviral de gran actividad (TARGA) es el tratamiento principal en el SK en paciente VIH, a lo que se pueden unir terapias coadyuvantes como quimioterapia, radioterapia o cirugía.

#### CP-044. SINDROME DE BOUVERET EN PACIENTE DE EDAD AVANZADA: CASO DIAGNOSTICADO MEDIANTE ENDOSCOPIA DIGESTIVA ALTA GRACIAS A SU REALIZACIÓN PRECOZ.

TENORIO GONZÁLEZ E, FLORES MORENO H, PALOMINO LUQUE P

SERVICIO APARATO DIGESTIVO. HOSPITAL COMARCAL DE LA AXARQUÍA, VÉLEZ-MÁLAGA.

#### Introducción

El síndrome de Bouveret es una forma infrecuente de íleo biliar, en la que existe una fístula biliodigestiva y secundariamente a esta comunicación, se produce la obstrucción gástrica tras impactar el cálculo biliar en el bulbo duodenal. La clínica es inespecífica, siendo los síntomas mas frecuentes las nauseas, vómitos y el dolor abdominal en pacientes con o sin afección biliar previa conocida. El diagnostico habitualmente se realiza mediante pruebas de imagen o endoscopia, y el tratamiento suele ser quirúrgico.

#### Caso clínico

Paciente de 95 años, atendida en urgencias tras clínica de varios de días de molestias abdominales epigástricas, nauseas y decaimiento. En analítica destaca leve leucocitosis y elevación de bilirrubina total. En ecografía de abdomen se observa leve dilatación intra y extrahepática, así como marcada distensión gástrica.

Se posiciona SNG para vaciamiento y se realiza gastroscopia observando, en cara anterior de bulbo, mucosa edematizada, congestiva, no vellositaria, compatible con fístula colecistoduodenal (Figura 1). Se accede a segunda porción duodenal, observando

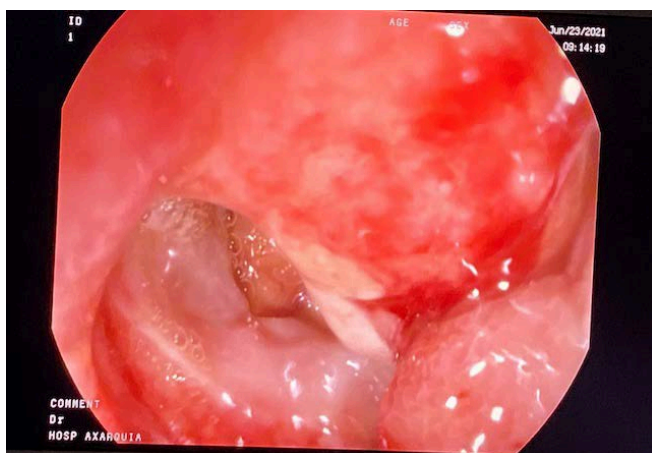


FIGURA 1  
Luz duodenal. Imagen endoscópica.

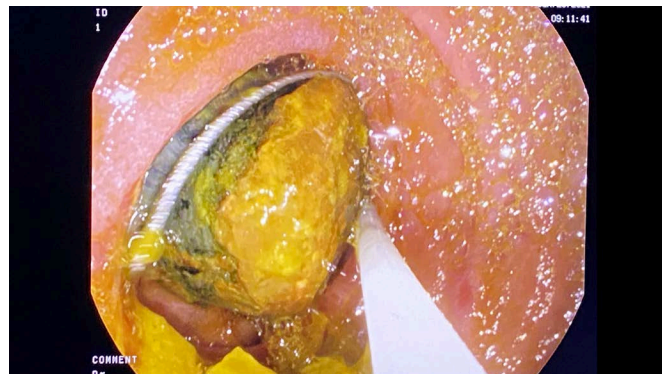

FIGURA 2  
Litiasis impactada en luz duodenal.

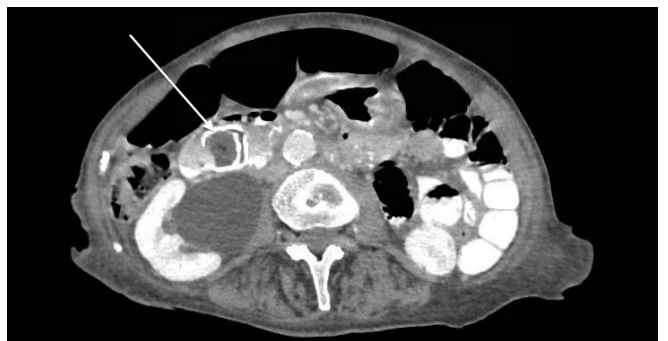

FIGURA 3  
Litiasis en TAC.

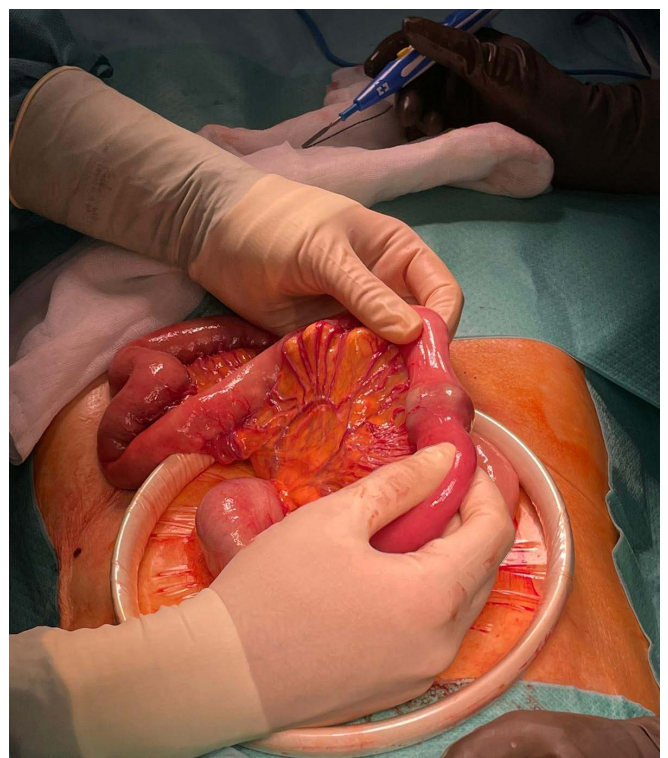


FIGURA 4  
Extracción quirúrgica.

a este nivel, litiasis de gran tamaño que ocupa la luz. Se intenta fragmentar para su extracción no siendo posible por consistencia pétreo (Figura 2). Se realiza TC de abdomen que confirma los hallazgos (Figura 3). Se realiza cirugía de forma satisfactoria, movilizándolo hasta yeyuno distal y realizando a este nivel una enterotomía y extracción del mismo (Figura 4).

### Discusión

El síndrome de Bouveret es una etiología infrecuente que debe ser conocida y tratada a tiempo, ya que en la mayoría de los casos debuta en pacientes ancianos con síntomas inespecíficos.

### CP-045. SOSPECHA DE PERFORACIÓN DUODENAL DURANTE CPRE POR EXCRECIÓN RENAL DE CONTRASTE YODADO

LADEHESA PINEDA MJ<sup>1</sup>, SERRANO RUIZ FJ<sup>2</sup>, ALAÑÓN MARTÍNEZ PE<sup>1</sup>, GONZÁLEZ CASTILLA L<sup>1</sup>, PRIETO DE LA TORRE M<sup>1</sup>, PLEGUEZUELO NAVARRO M<sup>2</sup>, HERVÁS MOLINA AJ<sup>2</sup>

<sup>1</sup>SECCIÓN APARATO DIGESTIVO. COMPLEJO HOSPITALARIO REGIONAL REINA SOFÍA, CÓRDOBA. <sup>2</sup>SECCIÓN ENDOSCOPIA. COMPLEJO HOSPITALARIO REGIONAL REINA SOFÍA, CÓRDOBA.

### Introducción

La colangiopancreatografía retrógrada endoscópica (CPRE) asociada a esfinterotomía y/o esfinteroplastia es la técnica de elección para el tratamiento de colangitis aguda secundaria a coledocolitiasis. La incidencia de eventos adversos difiere sustancialmente de los relacionados con otros procedimientos endoscópicos siendo esencial una adecuada indicación de ésta.

### Caso clínico

Mujer de 79 años, ingresada por sospecha de colangitis aguda, asociando cuadro constitucional de larga data. En la analítica destaca bilirrubina total 4.2mg/dL (directa 3mg/dL), enzimas de colestasis y reactantes de fase aguda elevados.

La ecografía abdominal y colangiorresonancia muestran dilatación de vía biliar intra y extrahepática, colelitiasis y coledocolitiasis de gran tamaño (Figura 1). Como parte del estudio del síndrome constitucional se realizó un TC de tórax-abdomen-pelvis inmediatamente antes de la CPRE.

CPRE: Papila en el borde lateral derecho de un orificio diverticular (Figura 2). Canulación selectiva de colédoco. Colangiografía evidencia una vía biliar dilatada de 15 mm con una litiasis de 13 mm en colédoco distal (Figura 3). Se realiza esfinterotomía económica (por la existencia de divertículo) y esfinteroplastia, consiguiendo la extracción de la coledocolitiasis. Durante el procedimiento se pone de manifiesto un acúmulo progresivo de contraste en región dorsal a la vía biliar, el cual no se encontraba previamente (Figura 4).

Ante la sospecha de perforación periampular (Stapfer tipo II) se decide colocación de prótesis metálica totalmente recubierta (10 mm y 8 cm) (Figuras 5 y 6).

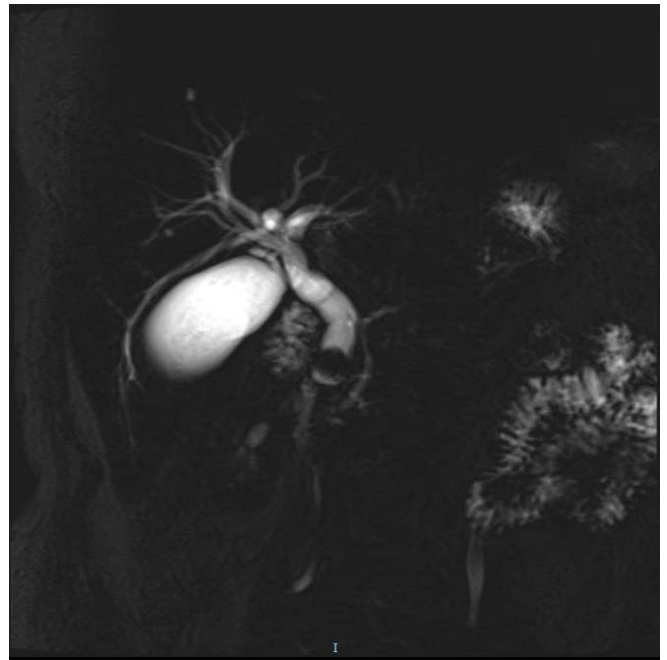


FIGURA 1  
Dilatación de vía biliar y coledocolitiasis distal.

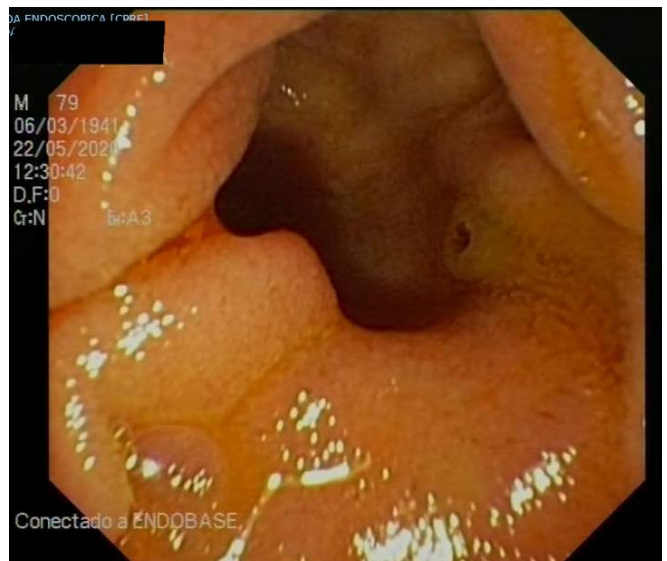


FIGURA 2  
Divertículo duodenal con orificio papilar.

Posteriormente, se realiza TC urgente que describe cambios postCPRE sin signos de perforación (Figura 7).

La paciente no presentaba sintomatología.

Dada la discordancia se realiza una revisión de las imágenes del procedimiento en la que se objetiva que la sospecha de extravasación de contraste correspondía en realidad, a la eliminación renal del contraste yodado administrado en el TC realizado instantes previos a CPRE.

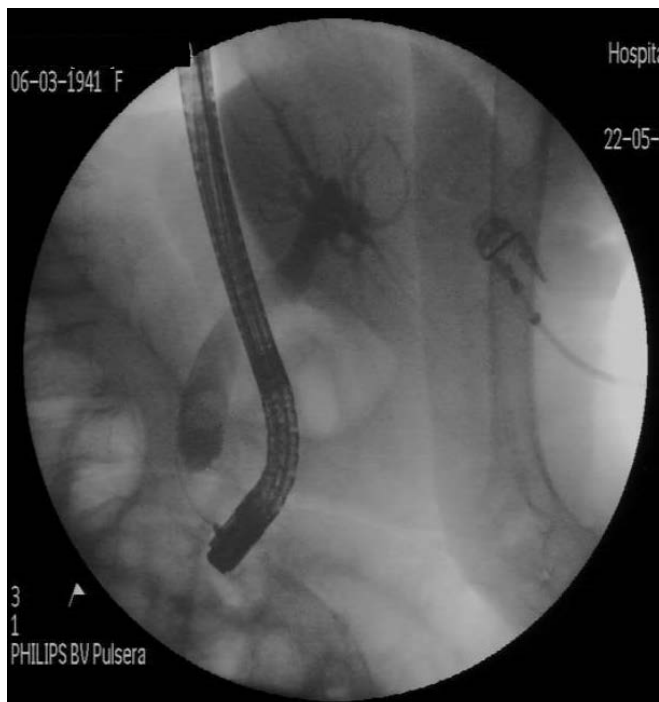


FIGURA 3

Dilatación de vía biliar y coledocolitiasis. Ausencia de contraste fuera de órganos digestivos. Decúbito lateral izquierdo.

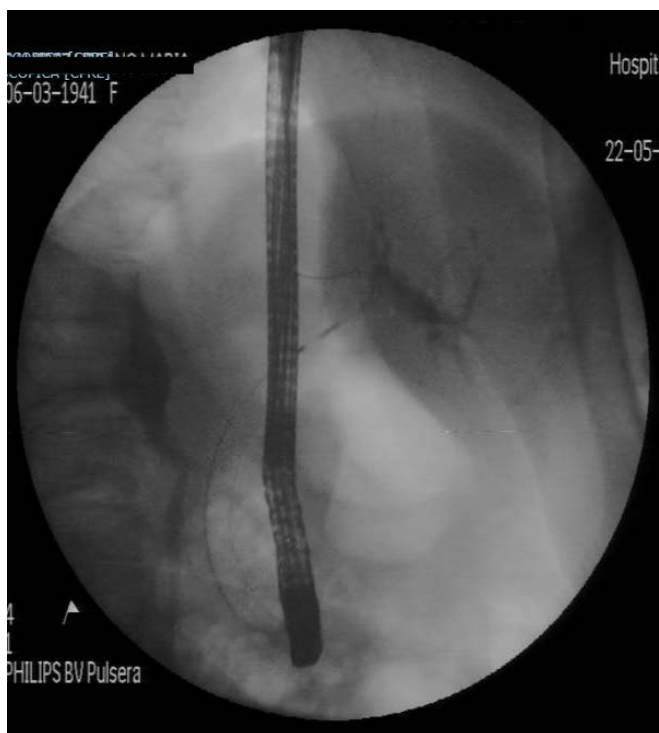

FIGURA 4

Acumulo progresivo de contraste extradigestivo. Decúbito lateral izquierdo.

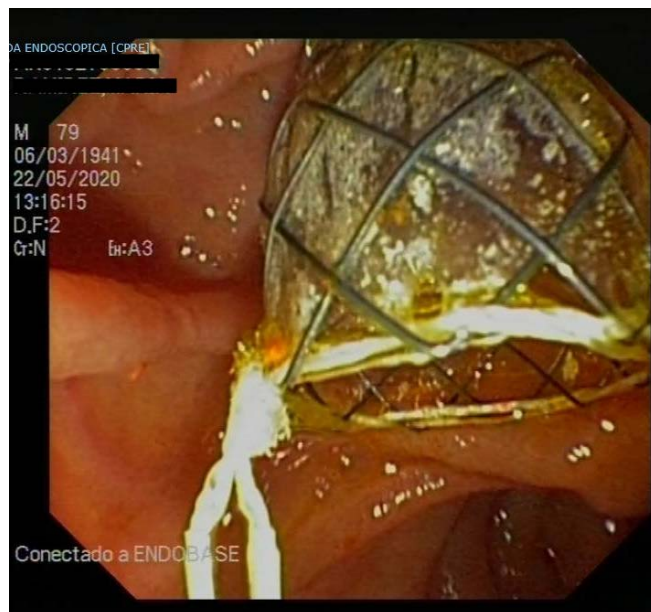


FIGURA 5

Prótesis metálica totalmente recubierta.

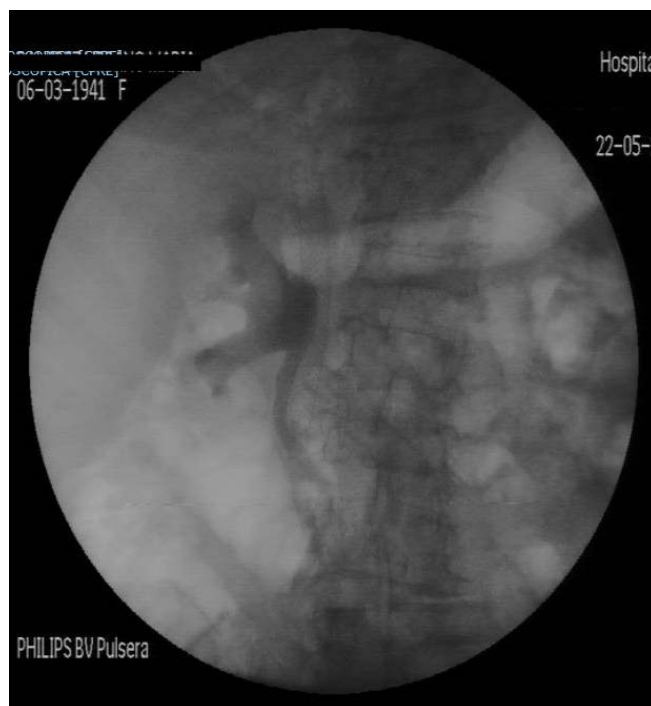

FIGURA 6

Imagen radiológica al finalizar CPRE. Prótesis metálica autoexpandible totalmente recubierta en vía biliar. Nefrograma secundario a eliminación renal del contraste administrado para realizar TC previo. Imagen en decúbito supino.

A los 5 días se retiró mediante CPRE la prótesis metálica, comprobando la ausencia de defectos de repleción ni fugas de contraste. Finalmente la paciente fue dada de alta.

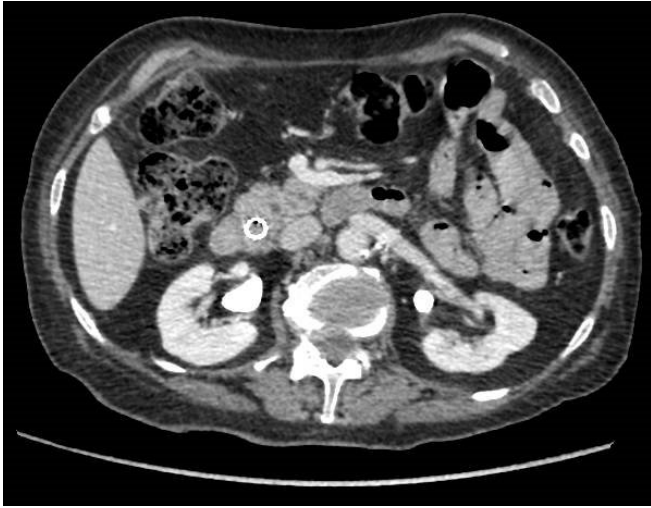

FIGURA 7  
Prótesis biliar metálica, aerobilia. No existen datos de perforación.

## Discusión

La perforación durante la CPRE es una de las complicaciones más graves, cuya incidencia es de 0,08-0,6%. Distintos factores de riesgo se han identificado como la ampulectomía, esfinterotomía, precorte, dilatación de estenosis entre otras. Siendo fundamental su diagnóstico precoz. En perforaciones Stapfer tipo II la colocación de prótesis metálicas totalmente recubiertas es el tratamiento de elección.

Los medios de contraste yodado utilizados en TC se eliminan por vía renal, comenzando la excreción en escasos minutos, con una vida media de 1,5-2 horas. El nefrograma que dibuja, puede generar confusión en procedimientos radioguiados posteriores.

## CP-046. TELECONSULTA EN LA ERA COVID, EXPERIENCIA EN EL DIAGNÓSTICO DEL CÁNCER COLORRECTAL

LIBRERO JIMÉNEZ M, JIMÉNEZ ROSALES R, HEREDIA CARRASCO C, LÓPEZ DE HIERRO RUIZ M, REDONDO CEREZO E

SERVICIO APARATO DIGESTIVO. COMPLEJO HOSPITALARIO REGIONAL VIRGEN DE LAS NIEVES, GRANADA.

### Introducción

La pandemia por SARS-CoV-2 supuso en nuestra unidad suspender la práctica totalidad de las endoscopias programadas de Marzo-Abril, limitando la actividad a procedimientos urgentes o por sospecha de cáncer digestivo. Al retomarla, se filtraron/priorizaron todas las solicitudes de endoscopia atendiendo a sistemas de priorización divulgados por las sociedades científicas. Además se implantó el aplicativo Teleconsulta, una conexión en tiempo real entre primaria y gastroenterología.

Nuestro objetivo con este estudio fue valorar la demora diagnóstica en los cánceres colorectales (CCR) diagnosticados en 2020, comparando las solicitudes realizadas antes y tras la implantación del sistema de priorización/teleconsulta.

### Material y métodos

Presentamos un estudio retrospectivo en nuevos diagnósticos de CCR por colonoscopia durante el año 2020. La variable resultado principal es la demora diagnóstica desde la solicitud hasta la realización de la colonoscopia.

### Resultados

Obtuvimos un total de 87 CCR diagnosticados en 2020, con una mediana de demora diagnóstica de 30.5 días. Al comparar la demora atendiendo al año de solicitud (2019 vs.2020), las primeras tuvieron mayor demora (125 vs.28días;  $p=0.000$ ). Atendiendo al período de 2020 (antes-durante la pandemia vs.normalización de actividad), las últimas tuvieron menor demora (56 vs.25.5 días;  $p=0.006$ ). La demora diagnóstica depende de la procedencia de la solicitud ( $p=0.007$ ),siendo la mayor para los procedentes de primaria y la menor para los hospitalizados (110 vs.2 días). Al comparar las solicitudes de primaria clásicas frente a las procedentes de teleconsulta, las últimos tuvieron menor demora (110 vs.19 días;  $p=0.002$ ).

### Conclusiones

Si bien la pandemia supuso un cambio sin precedentes en nuestra unidad de endoscopias, nos ha permitido establecer nuevas herramientas de priorización y comunicación entre diferentes niveles de salud, llevando a una reducción sustancial de la demora en el diagnóstico de CCR, con una mediana de 30 días, notablemente inferior a tiempos prepandémicos. La teleconsulta redujo de forma significativa la demora diagnóstica respecto a la tradicional solicitud desde primaria.Nuestro estudio pone de manifiesto la utilidad de la telemedicina y la necesidad de un adecuado sistema de priorización que permita un manejo racional de la creciente demanda de procedimientos endoscópicos.

## CP-047. TORSIÓN DE PLASTIA GÁSTRICA TRAS ESOFAGUECTOMÍA: ABORDAJE ENDOSCÓPICO CON PRÓTESIS METÁLICA.

BRACHO GONZÁLEZ M, MORALES BERMÚDEZ AI, ANGULO MCGRATH I, VÁZQUEZ PEDREÑO L

UGC APARATO DIGESTIVO. COMPLEJO HOSPITALARIO REGIONAL DE MÁLAGA, MÁLAGA.

### Introducción

El cáncer de esófago representa el noveno cáncer más frecuente a nivel mundial. Los tumores esofágicos malignos más frecuentes son el adenocarcinoma (asociado a esófago de Barrett y en marcado ascenso en países occidentales) y el carcinoma escamoso (en descenso).

La esofagectomía total o subtotal con linfadenectomía y reconstrucción del tránsito con gastroplasia o coloplastia constituye el tratamiento curativo de elección en tumores localizados. Sin embargo, se trata de una cirugía compleja con una morbimortalidad significativa.

### Caso clínico

Mujer de 36 años. Intervenido de adenocarcinoma de esófago T3N0 mediante esofagectomía de Ivor-Lewis y esquema FLOT de quimioterapia perioperatoria. Aparición de hernia diafragmática al año del procedimiento, con necesidad de reparación quirúrgica por vía laparoscópica.

Acude a urgencias por intolerancia oral total, con vómitos de contenido alimenticio y ataques de tos postingesta. Se realiza estudio mediante tomografía computarizada de tórax y endoscopia digestiva alta (EDA) y se diagnostica de obstrucción y dificultad de vaciamiento gástrico secundarios a torsión de la plastia gástrica. En la EDA se observa una anastomosis esofagogástrica de aspecto endoscópico normal y una plastia gástrica con fruncimiento de pliegues a nivel de antro prepilórico por torsión de la plastia, que

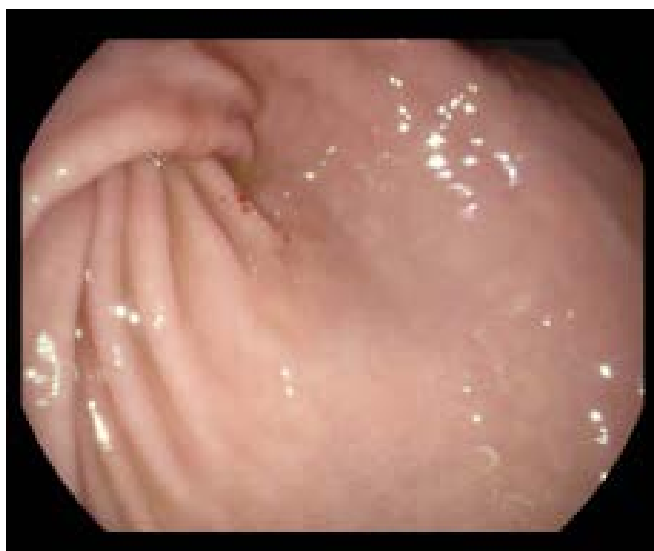


FIGURA 1  
Fruncimiento de pliegues a nivel de antro prepilórico en EDA por torsión de plastia gástrica.

se consigue pasar con dificultad con el endoscopio (Figura 1). Se realiza dilatación endoscópica con balón hidroneumático sin éxito clínico.

Se decide conjuntamente con equipo de Cirugía General intento de colocación de endoprótesis metálica. Se realiza nueva EDA con posicionamiento de prótesis esofágica autoexpandible parcialmente recubierta tipo Wallflex, consiguiéndose introducir con dificultad el extremo distal en duodeno. Se libera con control endoscópico y radiológico quedando correctamente posicionada (Figuras 2 y 3).

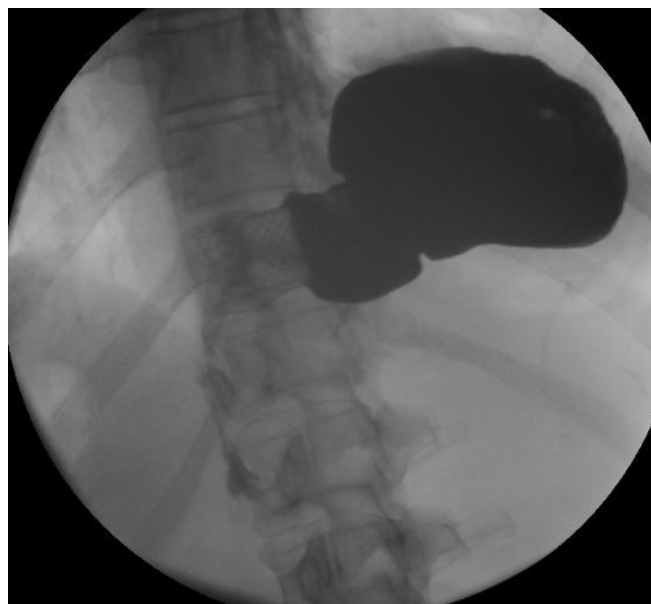


FIGURA 2  
Tránsito gastrointestinal con bario mostrando relleno de plastia gástrica y prótesis endoscópica.

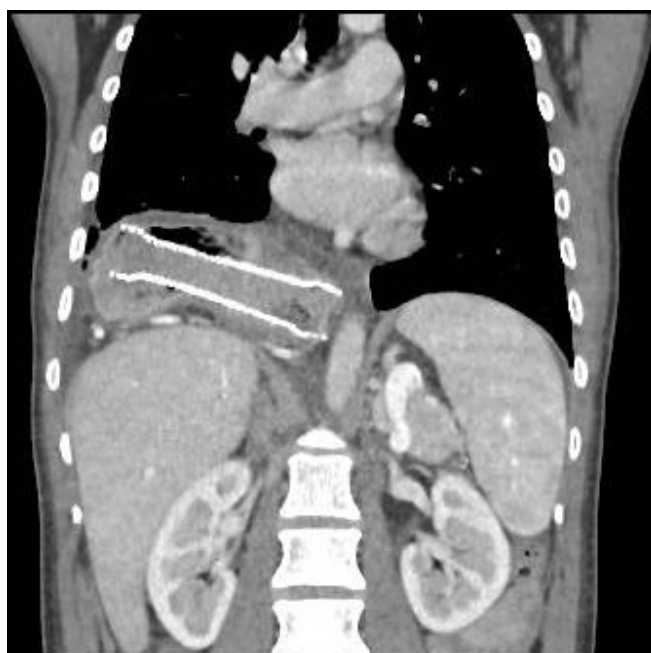

FIGURA 3  
TC mostrando endoprótesis con extremo proximal en plastia gástrica y extremo distal en duodeno.

Evolución favorable tras colocación de endoprótesis, tolerando adecuadamente dieta oral triturada y líquida.

### Discusión

Aunque el manejo del cáncer de esófago es multidisciplinar, la cirugía sigue siendo un pilar básico en el tratamiento curativo de la enfermedad. Hoy en día, la cirugía esofágica es técnicamente demandante y asocia una morbimortalidad significativa.

La endoscopia puede constituir una herramienta útil en el manejo de las complicaciones de la cirugía esofágica. Las endoprótesis cobran cada vez más protagonismo en el manejo de las dehiscencias de sutura tras la esofagectomía de Ivor-Lewis, pero también pueden resultar eficaces en el abordaje de otras complicaciones de la cirugía esofágica, como se refleja en el caso de nuestra paciente.

#### CP-048. UN PÓLIPO QUE PUEDE PASAR DESAPERCIBIDO: TUMOR NEUROENDOCRINO RECTAL.

APARICIO SERRANO A, GÓMEZ PÉREZ A, ZAMORA OLAYA JM, BENÍTEZ JM, JURADO GARCÍA J

UGC APARATO DIGESTIVO. COMPLEJO HOSPITALARIO REGIONAL REINA SOFÍA, CÓRDOBA.

#### Introducción

Los tumores neuroendocrinos (TNE) rectales constituyen el 17,7% del total de los TNE y su incidencia está aumentando. Se trata generalmente de tumoraciones únicas y pequeñas, redondeadas, de consistencia blanda, recubiertas de una mucosa de color normal o amarillenta. Se diagnostican más frecuentemente en pacientes asintomáticos durante una colonoscopia de cribado o por estudio de otra patología colorrectal.

#### Caso clínico

Varón de 62 años, sometido a colonoscopia tras un resultado positivo de un test de SOH realizado dentro del programa de cribado poblacional de cáncer colorrectal. Durante la misma se resecan varios pólipos colónicos con histología de adenomas con displasia de bajo grado, así como una lesión en recto inferior de aspecto submucoso con pequeña escotadura en la superficie de unos 6 mm de tamaño (Figura 1), sin ningún patrón típico de superficie al examen con NBI. Se toman biopsias con resultados compatibles con TNE bien diferenciado (G1) submucoso e inmunohistoquímica positiva para citoqueratina AE1/AE3 y sinaptofisina, y negativo para cromogranina y con Ki67 <2%. Posteriormente, se sometió a una rectosigmoidoscopia en la que se realizó mucosectomía asistida con bandas (Figura 2), quedando una escara limpia que se cerró con clip y cuyo fragmento confirmó los hallazgos anatomopatológicos.

#### Discusión

Los TNE rectales han sido considerados clásicamente un tipo poco frecuente de neoplasia rectal; sin embargo, constituyen un hallazgo cada vez más habitual en la práctica clínica. Aunque puede provocar sangrado rectal, dolor o cambios del ritmo intestinal, la mayoría cursan de forma silente y se descubren incidentalmente. Ello se debe en gran medida a la amplia implementación de las pruebas endoscópicas, las campañas de cribado del cáncer colorrectal y la mayor disponibilidad de los marcadores neuroendocrinos en los estudios histológicos. La principal prueba diagnóstica en estos casos es la colonoscopia, pues la mayoría de estos tumores se localizan entre los 5 y 10 cm desde el margen anal. La resección endoscópica mucosa ha mostrado tasas de resección variables, pero

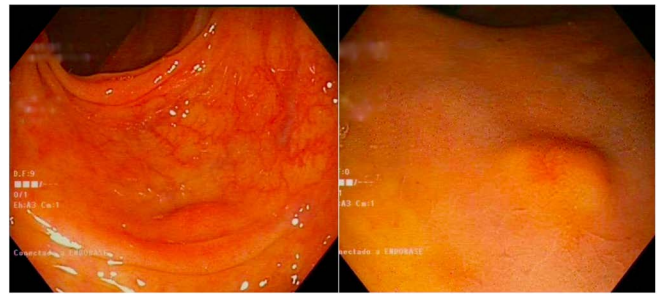

FIGURA 1

Colonoscopia de cribado. Lesión de aspecto submucoso con pequeña escotadura en la superficie de unos 6 mm de diámetro en recto inferior.

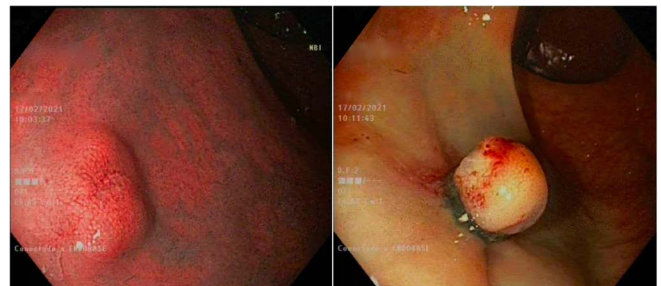

FIGURA 2

Rectosigmoidoscopia. A la izquierda, se observa cómo la lesión no seguía ningún patrón por NBI. A la derecha, realización de mucosectomía asistida con bandas.

modificaciones técnicas como la ligadura con bandas elásticas han mejorado los resultados. El tratamiento endoscópico se considera curativo en caso de resección radical de lesiones <1 cm y T1, G1-2.

#### CP-049. VÓLVULO GÁSTRICO SOBRE HERNIA DE HIATO

LORENZO GONZÁLEZ L, BELVIS JIMÉNEZ M, GUERRA VELOZ MF, MALDONADO PÉREZ MB, HERGUETA DELGADO P

UGC APARATO DIGESTIVO. COMPLEJO HOSPITALARIO REGIONAL VIRGEN MACARENA, SEVILLA.

#### Introducción

El vólvulo gástrico es una entidad clínica infrecuente originada por el giro del estómago sobre su propio eje. La mayoría de los vólvulos gástricos aparecen en adultos mayores de 50 años, asociados a factores predisponentes como alteraciones anatómicas diafragmáticas, la parálisis del nervio frénico o cifoescoliosis.

#### Caso clínico

Varón de 71 años sin antecedentes patológicos de interés que consulta por cuadro de dolor abdominal acompañado de náuseas y vómitos en posos de café de 24 horas de evolución. Niega consumo

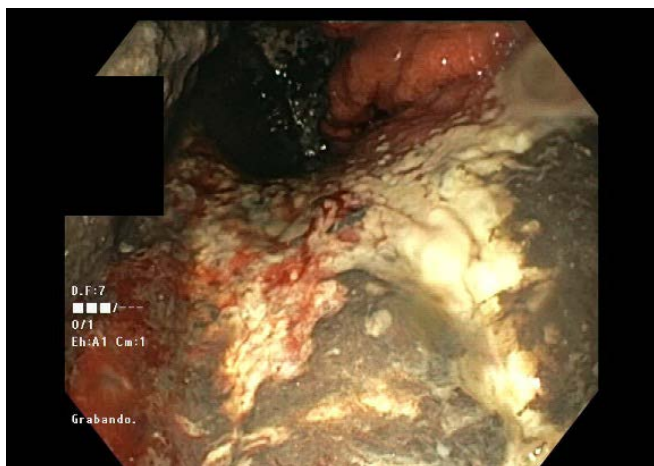


FIGURA 1  
Isquemia de saco herniario.

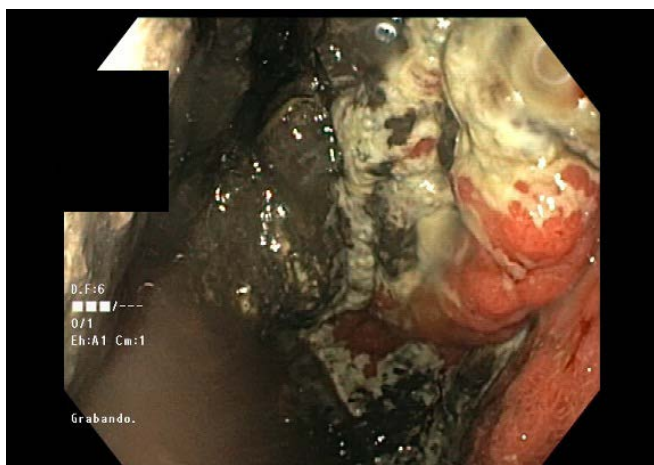

FIGURA 2  
Saco herniario con mucosa ulcerada de aspecto isquémico.

de AINES. La exploración física es anodina y el hemograma solo muestra ligera leucocitosis, sin anemia. Se realiza gastroscopia urgente donde se objetiva hernia hiato de gran tamaño en torno a 5-6 cms con ulceraciones en la mucosa que no puede ser correctamente visualizada por restos hemáticos parcialmente digeridos, sin otras alteraciones. El paciente se mantiene estable hemodinámicamente sin repetir episodios de hematemesis ni anemia en analítica. Se decide solicitar TC toracoabdominal y nueva gastroscopia para mejor visualización de lesiones. En gastroscopia de control, presenta en saco herniario grandes ulceraciones confluyentes, con áreas de fibrina y grandes placas necróticas, de aspecto isquémico. En TC se aprecia una compleja hernia de hiato con la mayor parte de la cámara gástrica alojada en tórax con conformación anatómica sugerente de volvulación del fundus y con gas en pared de fundus/cuerpo que podría sugerir isquemia o necrosis. Además, se observan adenopatías en la grasa omental herniada con derrame pleural izquierdo y atelectasia pulmonar. Tras valoración en comité multidisciplinar medicoquirúrgico esofagogástrico, se decide intervención

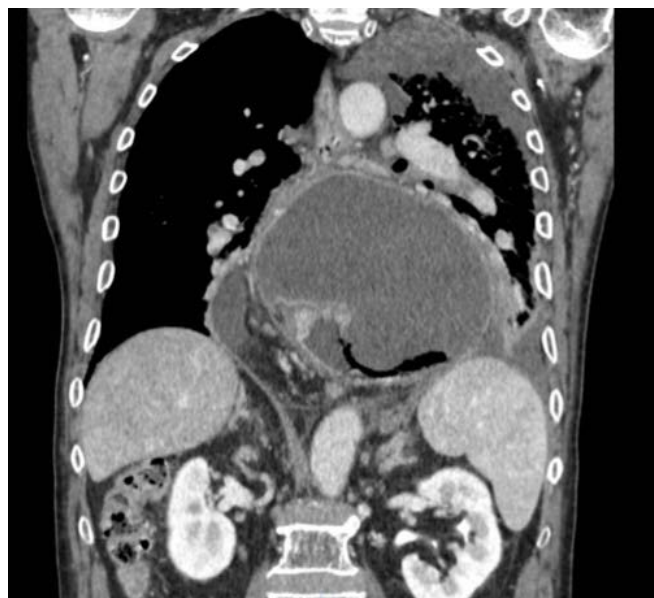


FIGURA 3  
TC de tórax y abdomen donde se aprecia gran hernia hiatal en tórax.

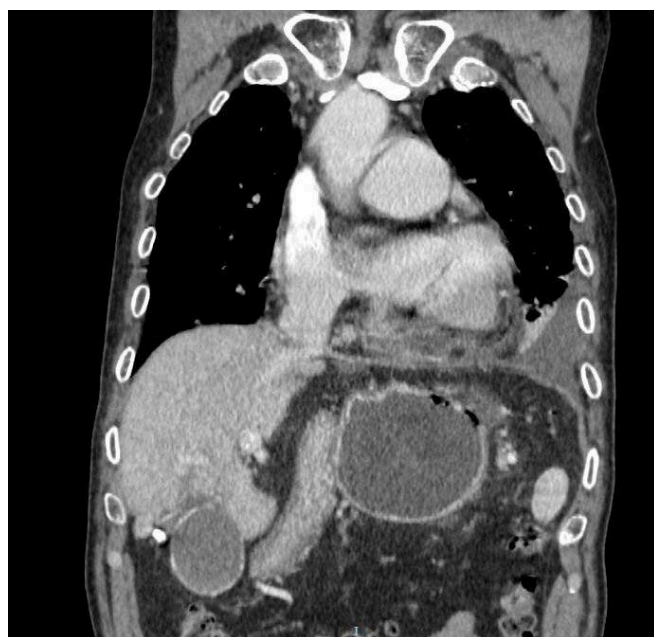


FIGURA 4  
TC de tórax y abdomen donde se aprecia neumatosi en pared gástrica.

quirúrgica urgente. Se realiza laparotomía con esofagectomía distal más hemigastrectomía craneal para posteriormente mediante toracotomía realizar anastomosis esófago-gástrica T-L manual. Durante la cirugía se aprecia dislaceración esofágica e isquemia de la unión gastroesofágica. El paciente evoluciona favorablemente tras la cirugía.

## Discusión

El vólvulo gástrico está ocasionado por la rotación anormal del estómago alrededor de un eje, pudiendo ocasionar estrangulamiento, necrosis o incluso perforación. El vólvulo gástrico más frecuente es el órgano-axial. La presentación clínica más habitual es aguda con dolor abdominal intenso y vómitos. La isquemia y necrosis de la unión esófago-gástrica secundaria a una hernia hiatal encarcelada es una situación de emergencia extremadamente infrecuente con muy pocos casos descritos en la literatura. Presenta una elevada morbimortalidad y que requiere de un diagnóstico e intervención quirúrgica precoces.

### CP-050. VÓLVULO GÁSTRICO: ¿QUÉ PAPEL TIENE LA ENDOSCOPIA?

APARICIO SERRANO A, ZAMORA OLAYA JM, GÓMEZ PÉREZ A, SANTOS LUCIO A, JURADO GARCÍA J

UGC APARATO DIGESTIVO. COMPLEJO HOSPITALARIO REGIONAL REINA SOFÍA, CÓRDOBA.

## Introducción

El vólvulo gástrico consiste en la rotación del estómago sobre su propio eje (longitudinal o transversal) que ocasiona obstrucción e isquemia por estrangulación.

## Caso clínico

Varón de 54 años con antecedente de hernia de hiato de gran tamaño de componente mixto, que acude al servicio de Urgencias por dolor abdominal, vómitos y estreñimiento de varios días de evolución. Se realiza tomografía computarizada (TC) urgente en la que se objetiva parte de estómago herniado en cavidad torácica, existiendo rotación del mismo y parte del duodeno contenido en la hernia torácica junto a escaso líquido libre (Figura 1). Inicialmente, se coloca sonda nasogástrica (SNG) y se administra fluidoterapia y antibioterapia. Se solicita endoscopia digestiva alta programada en la que se objetiva cámara gástrica con áreas de isquemia y zonas necróticas (Figuras 2 y 3). No se alcanza bulbo duodenal al buclarse el endoscopio en el saco herniario. Se completa estudio con tránsito baritado y nueva tomografía de control, que identifican cámara gástrica distendida con presencia de nivel líquido previo a la exploración así como la herniación y volvulación gástrica con un calibre similar a estudio previo. Tampoco se observaba paso de contraste al duodeno. Ante estos hallazgos, se decide realización de cirugía urgente, con colocación de malla, técnica de Dor y derivación en Y de Roux transmesocólica. Como incidencia postoperatoria, el paciente presentó episodio de melenas al cuarto día, probablemente por descamación de mucosa gástrica y que se autolimitó tras 48 horas, siendo la evolución posterior satisfactoria.

## Discusión

El vólvulo gástrico es una entidad poco frecuente, con una mortalidad elevada si existe retraso diagnóstico y/o terapéutico. El más frecuente es el secundario, y entre sus causas en adultos predomina la hernia paraesofágica.

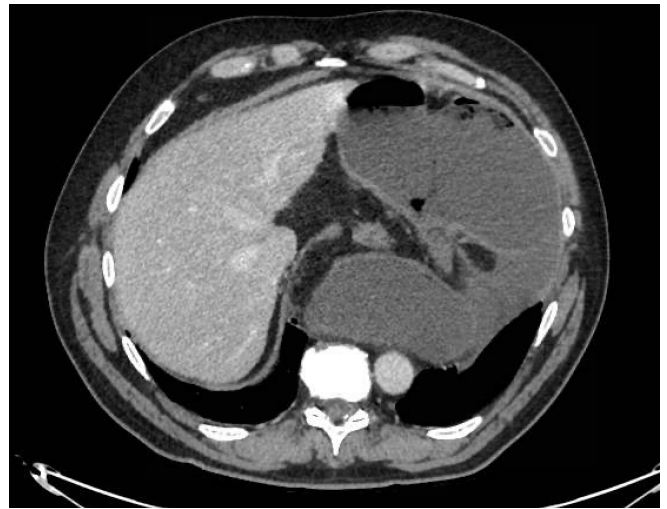


FIGURA 1

TC con contraste IV urgente. Se objetiva parte de estómago herniado en cavidad torácica, con rotación del mismo y parte del duodeno contenido en la hernia torácica, siendo estos hallazgos sugestivos de vólvulo gástrico. Además, existía líquido libre en espacio periesplénico y perigástrico.

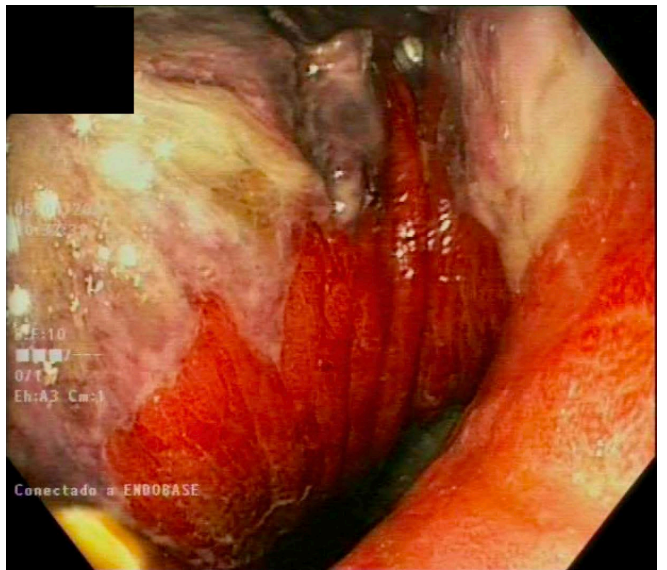


FIGURA 2

Endoscopia digestiva alta. Tras sobrepasar transición esofagogástrica, se objetiva un tabique grueso que podría corresponder con la impronta diafragmática. En una de las vertientes del tabique se pasa a cámara gástrica, que presenta áreas de isquemia y zonas necróticas.

Ante un vólvulo gástrico, se plantearía endoscopia urgente si no se consigue una adecuada colocación de SNG y descompresión gástrica, pero no con el objetivo de devolvular de manera urgente sino de descomprimir. Si a pesar de SNG y descompresión, la evolución fuese tórpida (shock, dolor epigástrico persistente...), la endoscopia podría valorar signos de isquemia no patentes en TC, que si existieran serían indicación de cirugía.

La endoscopia diferida durante el ingreso, en cambio, tendría como finalidad la devolvulación en pacientes estables con alto riesgo quirúrgico sin evidencia de isquemia, necrosis o perforación. En

ese caso, se acompañaría de pexias de pared gástrica anterior con pared abdominal. Sin embargo, el tratamiento definitivo del vólvulo secundario es exclusivamente quirúrgico.

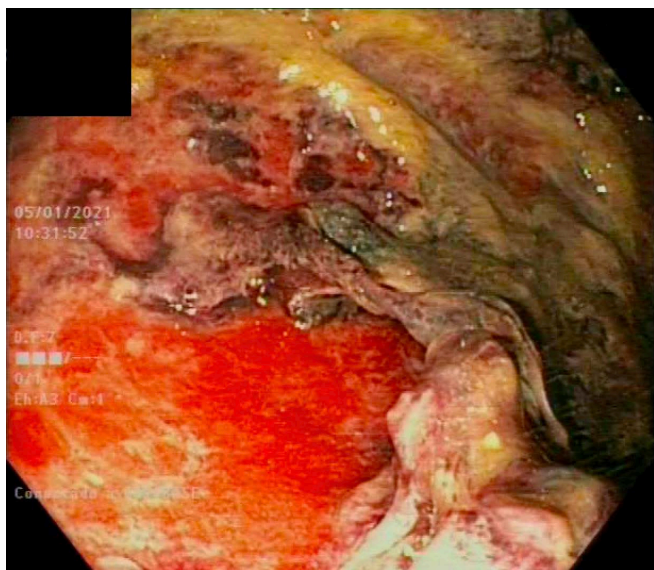


FIGURA 3

Endoscopia digestiva alta. Tras sobrepasar transición esofagogástrica, se objetiva un tabique grueso que podría corresponder con la impronta diafragmática. En una de las vertientes del tabique se pasa a cámara gástrica, que presenta áreas de isquemia y zonas necróticas.

## Área Hígado

### CP-051. UNA CAUSA EXCEPCIONAL DE LESIÓN HEPÁTICA: LINFOMA MALT PRIMARIO SOBRE HÍGADO CIRRÓTICO.

MOUHTAR EL HALABI S, CORDERO RUIZ P, BELLIDO MUÑOZ F, VALLADOLID LEON JM, CAUNEDO ÁLVAREZ A

UGC APARATO DIGESTIVO. COMPLEJO HOSPITALARIO REGIONAL VIRGEN MACARENA, SEVILLA.

#### Introducción

La neoplasia hepática mas frecuente en hígado cirrótico es el hepatocarcinoma. Sin embargo, si una lesión no tiene comportamiento típico en pruebas dinámicas, es necesario realizar biopsia hepática para orientar el diagnóstico.

#### Caso clínico

Varón de 56 años sin antecedentes personales de interés ni hábitos tóxicos. En seguimiento por hipertransaminasemia. El estudio etiológico refleja infección crónica por virus de la hepatitis C (VHC) con datos de fibrosis avanzada (FibroScan 17 kPa) y signos de hipertensión portal. En ecografía, gran lesión hepática hipoecoica y heterogénea de 8cm en seg VI (**Figura 1**). Se realiza TC dinámico con isorrealce en todas las fases sugestivo de hiperplasia nodular focal. Se solicitó resonancia magnética dinámica que afirma lesión hepática que realza en fase arterial con posterior lavado, sugestivo de hepatocarcinoma (**Figura 2**). Por discrepancia entre pruebas se realizó ecografía con contraste, mostrando hiperrealce homogéneo y difuso en fase arterial temprana (**Figura 3**) con posterior isorrealce en fase venosa y lavado intenso y completo al final de la fase tardía (**Figura 4**), hallazgos sugestivos de lesión neoplásica pero no de hepatocarcinoma típico. Se procedió a biopsia percutánea de la lesión con resultado de linfoma MALT primario hepático con CD20 positivo, sin invasión a distancia en estudio de extensión. Se remitió al paciente a oncología médica y se inició tratamiento con antivirales de acción directa (AAD) para la infección por VHC.

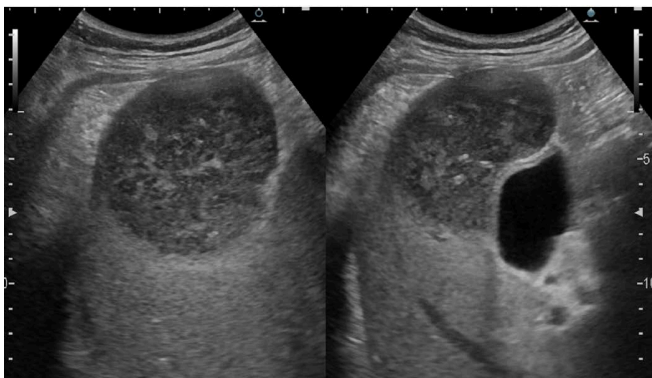


FIGURA 1  
Lesión hepática en seg VI de gran tamaño que contacta con vesícula biliar.

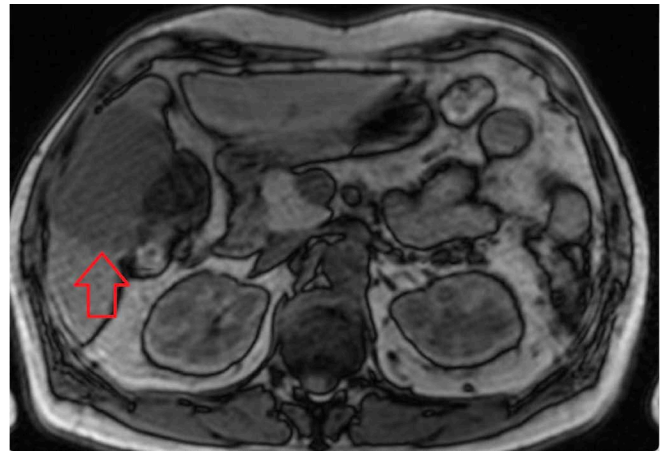


FIGURA 2  
Lesión hepática a la RM (indicada con flecha roja).

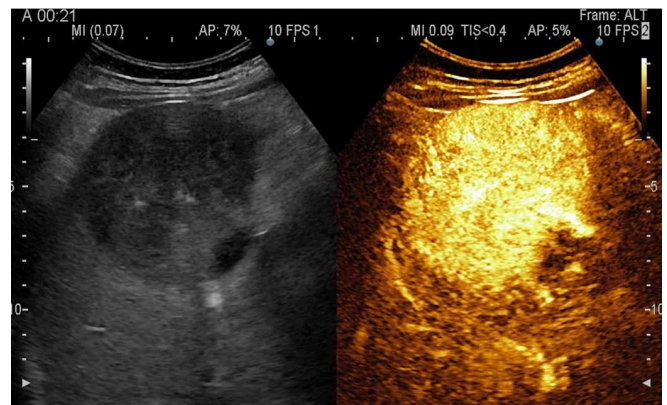


FIGURA 3  
Ecografía con contraste de lesión hepática. Se aprecia hiperrealce homogéneo y difuso en fase arterial precoz.

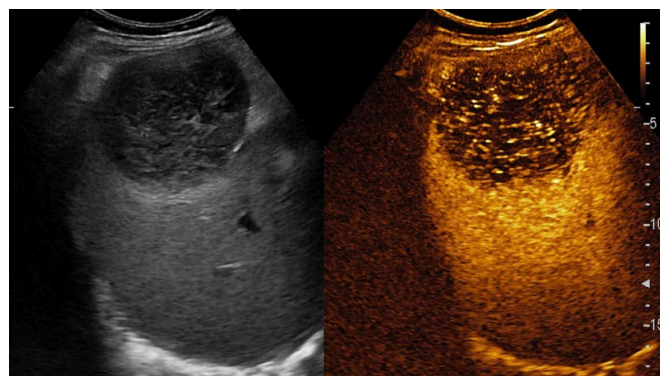


FIGURA 4  
Ecografía con contraste de lesión hepática. Se aprecia lavado evidente al final de fase tardía.

## Discusión

La prevalencia de procesos onco-hematológicos y tumores sólidos parece estar incrementado en pacientes con infección crónica por VHC, siendo conocida la relación entre VHC y el desarrollo de linfoma no Hodgkin. El linfoma MALT hepático es una enfermedad extremadamente rara entre los tipos de linfoma hepático primario. Suele presentarse en varones mayores de 50 años y se ha asociado a estados inflamatorios crónicos por patologías autoinmunes e infecciosas. El tratamiento es controversial e incluye quimioterapia dentro del esquema R-CHOP, cirugía, radioterapia o una combinación de ellas.

En cuanto a la terapia antiviral, se ha demostrado la influencia positiva en la historia natural de la enfermedad linfoproliferativa cuando la respuesta viral sostenida es alcanzada con AAD. Además, muestran buen perfil de seguridad cuando se usan en conjunto con agentes quimioterápicos.

### CP-052. A PROPÓSITO DE UN CASO. SÍNDROME DE SOLAPAMIENTO: HEPATITIS AUTOINMUNE Y COLANGITIS BILIAR PRIMARIA.

PEREZ ESTRADA C, RUZ ZAFRA P

SERVICIO APARATO DIGESTIVO. COMPLEJO HOSPITALARIO REGIONAL VIRGEN DEL ROCÍO, SEVILLA.

## Introducción

La hepatitis autoinmune (HAI) es una enfermedad inflamatoria crónica caracterizada por hipergammaglobulinemia y respuesta favorable a la inmunosupresión. Existen presentaciones atípicas que asocian un componente colestásico similar al de otras hepatopatías inmunomediadas como colangitis biliar primaria (CBP) o colangitis esclerosante primaria (CEP), conocidas como "síndromes de solapamiento".

## Caso clínico

Varón de 17 años remitido a consultas de Digestivo por hipertransaminasemia de AST 161, ALT 166, GGT 504 y FA 296, manteniéndose asintomático. No tiene antecedentes personales de interés, pero refiere prima hermana trasplantada por cirrosis hepática secundaria a HAI+CEP. Las pruebas complementarias demuestran alteración de la inmunidad con ANA, AML y AMA positivos e IgG 1690 con resto del estudio normal (virus hepatotropos, alfa-1-antitripsina, ceruloplasmina, cupruria, porfirinas, metabolismo férrico y colangiograma). La biopsia hepática confirma el diagnóstico de HAI. Se inicia tratamiento con prednisona en pauta descendente hasta dosis de 10mg/día de mantenimiento junto con azatioprina, presentando discreta mejoría de ALT y AST con valores similares de GGT y FA a pesar de aumento de dosis de azatioprina. Tras 3 años desde el inicio de tratamiento inmunosupresor se sustituye azatioprina por micofenolato de mofetilo (MMF), sin cambios en las enzimas de colestasis. Al año, ante sospecha de posible síndrome

Tabla 1. CRITERIOS DE PARÍS PARA DIAGNÓSTICO DE SÍNDROME DE SOLAPAMIENTO HAI-CBP (Se deben cumplir 2 de 3 criterios de cada entidad)	
Hepatitis autoinmune (HAI)	Colangitis biliar primaria (CBP)
ALT $\geq$ 5x LSN	FA $\geq$ 2x LSN o GGT $\geq$ 5x LSN
Niveles de IgG $\geq$ 2x LSN o presencia de AML	AMA positivo
Biopsia hepática con hepatitis de interfase (infiltrado linfoplasmocitario periportal y necrosis en puente)	Biopsia hepática con lesiones ductales y hepatitis de interfase

*FA: fosfatasa alcalina, GGT: gamma glutamil transpeptidasa, LSN: límite superior de la normalidad, AMA: anticuerpos antimitocondriales, ALT: alanino-aminotransferasa, AML: anticuerpos anti-musculo liso*

## FIGURA 1

Criterios de París para diagnóstico de síndrome de solapamiento HAI-CBP.

de solapamiento con CBP (cumple criterios de París. Tabla 1), se decide asociar ácido ursodesoxicólico (AUDC) con franca mejoría del perfil hepático (AST 35, ALT 40, GGT 69, FA 130), consiguiendo eventualmente suspender prednisona.

## Discusión

La entidad predominante en el síndrome de solapamiento determina la expresión clínica y el pronóstico, siendo más favorable cuando el componente principal es HAI. Existen tres formas de HAI asociadas a componente de colestasis que deben tener en común datos de hepatitis de interfase en la biopsia hepática: HAI-CBP, HAI-CEP y HAI-síndrome colestásico. Éstas aparecen en un 14-18% de los casos siendo la más frecuente la HAI-CBP.

Para el diagnóstico de HAI-CBP se han propuesto los criterios de París, de manera que para confirmar la sospecha se deben cumplir dos de tres criterios (bioquímicos, inmunológicos e histológicos) de ambas entidades evaluadas.

El tratamiento de la HAI es corticoterapia +/- inmunosupresores (azatioprina primera línea; MMF, tacrolimus o ciclosporina de segunda línea). Sin embargo, los síndromes de solapamiento tienen una respuesta variable a corticoides: en pacientes con HAI-CBP con niveles de FA < 2 veces LSN, la respuesta es comparable con las formas clásicas, mientras que si los niveles son superiores, se propone realizar terapia combinada de corticoides +/- inmunosupresores con AUDC.

### CP-053. AFECTACIÓN HEPÁTICA DE LA AMILOIDOSIS. A PROPÓSITO DE UN CASO

DE LA CUESTA FERNÁNDEZ I, VÁZQUEZ RODRÍGUEZ JA, REQUENA DE TORRE J, JARAVA DELGADO M, GÓMEZ TORRES K, GALLEGRO ROJO FJ

SERVICIO APARATO DIGESTIVO. COMPLEJO HOSPITALARIO DE PONIENTE, EJIDO, EL.

## Introducción

La amiloidosis sistémica es una enfermedad rara en la que proteínas anormales (sustancia amiloide) se acumulan en diferentes tejidos del organismo, pudiendo ocasionar disfunción orgánica e incluso

la muerte. El depósito a nivel hepático es relativamente frecuente, si bien generalmente los pacientes se encuentran asintomáticos y rara vez aparece colestasis o hipertransaminasemia.

### Caso clínico

Varón de 51 años de edad, con antecedentes de cardiopatía congénita intervenida en 2003, FA persistente tratada con amiodarona y anticoagulada con rivaroxabán. No fumador ni bebedor. Inicialmente ingresó en Digestivo por dolor abdominal y hematoma subcapsular hepático espontáneo objetivado en TC abdominal, que fue manejado conservadoramente tras descartar complicaciones. En dicho ingreso se realizó gastroscopia sin hallazgos y ecografía abdominal con colelitiasis. Se diagnosticó de gammapatía monoclonal de significado incierto y se realizó biopsia renal por alteración del filtrado glomerular y proteinuria, produciéndose un hematoma postbiopsia que se resolvió espontáneamente.

Nuevamente ingresado por ictericia indolora, astenia y pérdida de peso. Afebril. A la exploración destaca hepatomegalia. Colangio-RM normal salvo colelitiasis y estudio de hepatopatía con ANA, AMA, anticuerpos hepáticos, TSH, ceruloplasmina, alfa-1-antitripsina, serología de celiaquía y serologías virales normales. El resultado de la biopsia renal fue compatible con amiloidosis primaria por lo que finalmente se diagnostica de amiloidosis con afectación hepática y renal. El paciente es derivado a Hematología, iniciándose tratamiento y falleciendo pocas semanas después.

#### Discusión:

- La amiloidosis es una enfermedad rara por depósito de proteína anómala en los tejidos que genera disfunción orgánica. La forma más frecuente es la amiloidosis primaria (AL), siendo la amiloidosis secundaria (AA) menos frecuente.
- El depósito gastrointestinal es habitual y sobre todo ocurre en el intestino delgado y en el hígado.
- La afectación hepática (70% de los pacientes) suele cursar de forma paucisintomática con pérdida de peso, hepatomegalia y analíticamente una elevación de los niveles de fosfatasa alcalina. La hiperbilirrubinemia es considerada como un factor de mal pronóstico.
- El diagnóstico se realiza con un cuadro compatible y una biopsia rectal o de la grasa abdominal (alto riesgo de sangrado en las biopsias de órgano afecto), tinción de la misma con rojo Congo y una característica birrefringencia verde manzana a microscopio.
- El tratamiento de la amiloidosis primaria incluye una combinación entre quimioterapia y trasplante autólogo de médula ósea, con muy baja tasa de supervivencia.

### CP-054. ASCITIS REFRACTARIA EN RELACIÓN CON SÍNDROME DE BUDD CHIARI CRÓNICO (SBCC) SECUNDARIO A HEMOGLOBINURIA PAROXÍSTICA NOCTURNA (HPN)

BERNAL TORRES A, GUERRERO PALMA E, CALLE GOMEZ AR, RENDÓN UNCETA P, MACÍAS RODRÍGUEZ MA

UGC APARATO DIGESTIVO. HOSPITAL PUERTA DEL MAR, CÁDIZ.

#### Introducción

El SBCC primario es una patología infrecuente producida por la obstrucción del flujo venoso hepático que condiciona una lesión isquémica hepatocitaria progresiva. En casos crónicos se manifiesta con ascitis y hepatomegalia con función hepática normal, hasta que finalmente desarrollan fibrosis.

En más del 80% de los casos se debe a un estado de hipercoagulabilidad relacionado principalmente con síndromes mieloproliferativos, siendo infrecuentes otras causas.

#### Caso clínico

Mujer de 54 años que consulta por distensión abdominal progresiva e hiporexia. En ecografía Doppler presenta ascitis moderada, el parénquima hepático es irregular y no se identifican las venas suprahepáticas. El líquido muestra un gradiente de albúmina sérica-ascitis <1,1. El angio-TAC confirma la trombosis de las venas suprahepáticas (Figuras 1 y 2). Se establece el diagnóstico de SBCC.

En el estudio de trombofilia y hemopatías destaca ausencia de CD-59 en los hematíes en la citometría de flujo, compatible con diagnóstico de hemoglobinuria paroxística nocturna (HPN). Se inicia tratamiento con eculizumab.

Sin respuesta al tratamiento diurético requiere de paracentesis evacuadoras periódicas. Se descarta la posibilidad de TIPS debido a dificultades anatómicas y actualmente se encuentra en lista de espera para trasplante hepático.

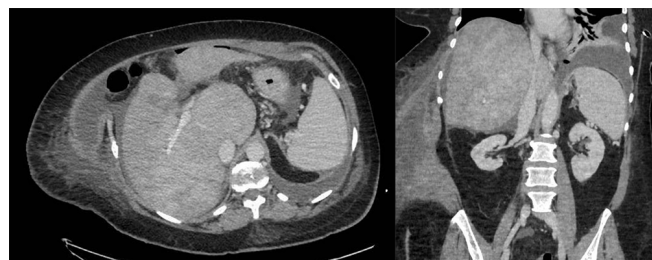

FIGURA 1

Corte transversal en angio-TC de tórax que muestra colección en mediastino posterior con contenido líquido y burbujas de aire en su interior.

## Discusión

En la HPN, por la mutación adquirida del gen PIG-A, las células hemáticas presentan ausencia de proteínas de la membrana celular (CD55 y CD59) que protegen contra la destrucción del sistema del complemento. Por ello, son más susceptibles a la acción lítica del mismo favoreciendo hemólisis intravascular y hemoglobinuria con tendencia a la anemia, fallo medular (ausente en nuestra paciente) y trombosis. La hemoglobinuria puede no ser objetivable, solo presente en el 26% al inicio. La principal causa de muerte es la trombosis.

Se estima que la HPN es responsable del 10-19% de los casos de síndrome de Budd-Chiari por lo que debe ser una entidad a descartar en pacientes con trombosis venosas en localizaciones atípicas como en nuestra paciente. El tratamiento se realiza con eculizumab, anticuerpo monoclonal humanizado que actúa bloqueando la proteína C5 del complemento, lo que reduce el riesgo de trombosis hasta en un 94%.

## CP-055. COMPLEJOS DE VON MEYENBURG: SU SIGNIFICADO COMO ENTIDAD DENTRO DEL DIAGNÓSTICO DIFERENCIAL DE LAS LESIONES QUÍSTICAS HEPÁTICAS

TENORIO GONZÁLEZ E, PALOMINO LUQUE P, FLORES MORENO H  
SERVICIO APARATO DIGESTIVO. HOSPITAL COMARCAL DE LA AXARQUÍA, VÉLEZ-MÁLAGA.

## Introducción

Los quistes de Von Meyenburg o hamartomas biliares se definen como quistes hepáticos simples, múltiples, que no presentan comunicación con la vía biliar, y que se localizan preferentemente en área subcapsular y periportal, con tamaño máximo de unos 15mm.

Habitualmente se identifican como hallazgos incidentales durante una cirugía, necropsia o en estudios de imagen; dado que frecuentemente son asintomáticos. Presentan una incidencia en torno al 5.6%, y se consideran lesiones de carácter benigno.

Sin embargo, forman parte del grupo de malformaciones de la placa ductal, al igual que otras malformaciones congénitas quísticas de la vía biliar como la enfermedad de Caroli, la poliquistosis hepatorenal y la fibrosis hepática congénita, por lo que es importante el diagnóstico diferencial dado el potencial maligno de dichas enfermedades.

## Caso clínico

Mujer de 54 años, en seguimiento en nuestras consultas por hallazgos de lesiones hepáticas en ecografía a filiar. Destaca que, tras nuestra revisión previa, fue diagnosticada de neoplasia pulmonar, para la que recibe actualmente quimioterapia neoadyuvante.

Aporta informe de RM hepática, en que se describen múltiples quistes hepáticos en ambos lóbulos, con un tamaño máximo de unos 18 mm, sin apreciarse dilatación de la vía biliar; así como resultados de PET-TAC, sin captación hepática.

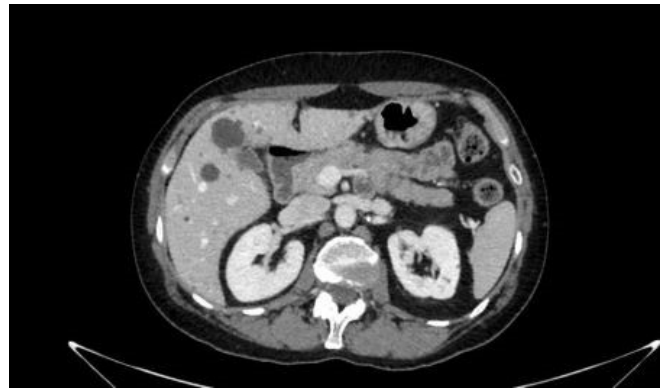

FIGURA 1  
Quiste de mayor tamaño.

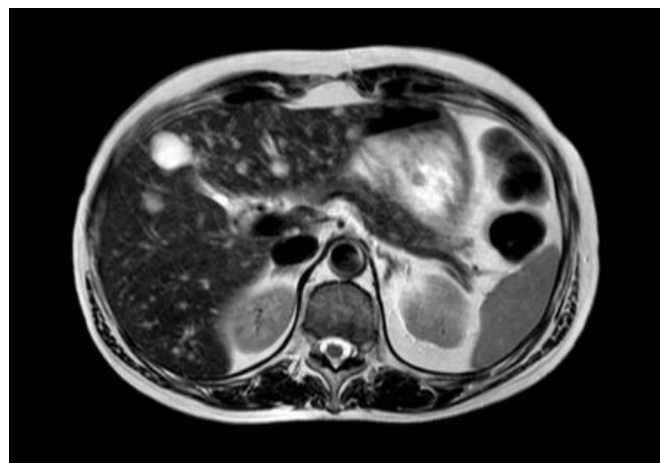


FIGURA 2  
Quiste hiperintenso y sin comunicación a vía biliar.

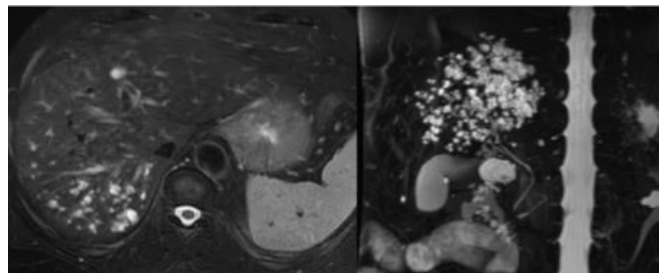


FIGURA 3  
Apréciase comunicación de quistes con vía biliar. Clave en diagnóstico diferencial (imagen de bibliografía).

El perfil analítico hepático es completamente normal.

En consenso con Oncología se opta en esta ocasión por seguimiento analítico y radiológico y biopsia de las lesiones en función de evolución.

## Discusión

La hamartomatosis biliar múltiple puede diagnosticarse generalmente y con fiabilidad mediante la valoración conjunta de los hallazgos en ecografía (hígado heterogéneo a expensas de múltiples nódulos hiper/hipocogénicos dispersos, típicamente con artefactos en cola de cometa), TAC (hipodensos) y RM (hiperintensos-T2 y que no realzan con contraste intravenoso ni presentan comunicación con árbol biliar, a diferencia de la afectación de Caroli).

Sólo en caso de duda ante posibles metástasis hepáticas podría ser necesaria la realización de biopsia hepática; de tal manera que estaría indicada en pacientes con historia de neoplasia en los que las lesiones no reúnan todos los hallazgos típicos radiológicos y, en los que sí los presenten, se recomienda, al menos, seguimiento radiológico de las mismas.

En casos de múltiples lesiones, puede existir una elevación de la gammaglutamiltransferasa; pero se debe conocer que se han descrito casos aislados de colangiocarcinoma periférico asociados a hamartomas, sugiriendo que la transformación neoplásica es posible. Aunque la incidencia de esta asociación se considera baja, varios estudios anatomopatológicos recientes parecen haber evidenciado en hamartomas "focos de transición morfológica/dislásicos" a focos de colangiocarcinoma. Este posible riesgo aumentado de malignidad se ha atribuido a la prolongada exposición del parénquima hepático frente a la bilis estásica, pero aún son necesarios más estudios al respecto.

### **CP-056. COMPLICACIÓN INFRECUENTE TRAS TACE REALIZADA COMO TRATAMIENTO DE HEPATOCARCINOMA: PANCREATITIS NECROTIZANTE.**

MARTINEZ BURGOS M, ANGULO MCGRATH I, MOSTAZO TORRES J, JIMENEZ PEREZ M

UGC APARATO DIGESTIVO. COMPLEJO HOSPITALARIO REGIONAL DE MÁLAGA, MÁLAGA.

## Introducción

La quimioembolización transarterial (TACE) es una técnica de radiología intervencionista que combina la administración local de quimioterapia con una embolización arterial selectiva y que tiene como objetivo el tratamiento de neoplasias hepáticas, mayoritariamente el hepatocarcinoma. Generalmente se trata de una técnica segura y con un bajo porcentaje de complicaciones, más allá de las molestias locales. Cuando aparecen complicaciones suelen estar relacionadas con la embolización no selectiva.

## Caso clínico

Mujer de 64 años. Ex-bebedora en rango hepatotóxico. Durante el seguimiento en consultas de Digestivo por cirrosis hepática se detecta LOE hepática en segmento IV de 30 x 30 mm con criterios radiológicos compatibles con hepatocarcinoma. MELD 9. ChildA. Dado que cumplía criterios de MILAN se inicia estudio pretrasplante y se indica quimioembolización como terapia puente.

Ingresa para realización de la TACE, realizándose sin complicaciones. Fue dada de alta con reingreso a las 48 horas por dolor abdominal epigástrico intenso, irradiado en cinturón y lipasa >30000. Realizamos estudio etiológico, descartando origen biliar o tóxico, y encontrando Triglicéridos y Calcio en valores normales. Finalmente, se filia la pancreatitis como isquémica tras la TACE. A pesar de la buena evolución clínica tras el tratamiento habitual, en TC de control se detecta colección de 5 x 7 cm dependiente de proceso uncinado, en relación a colección necrótica. Tras la persistencia de la colección en TC de control al mes, y teniendo el estudio Pretrasplante completo se decide drenaje de la colección mediante Prótesis Axios a través de ecoendoscopia. Buena evolución posterior, evacuación completa de la colección y posterior trasplante hepático sin incidencias hasta el día de hoy.

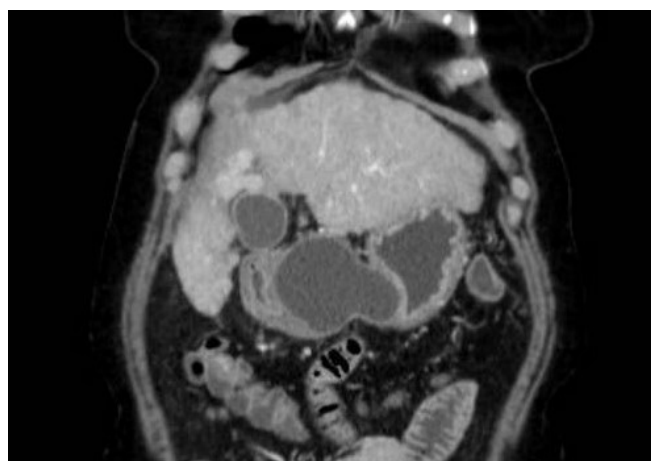

FIGURA 1  
Imagen TC abdominal.

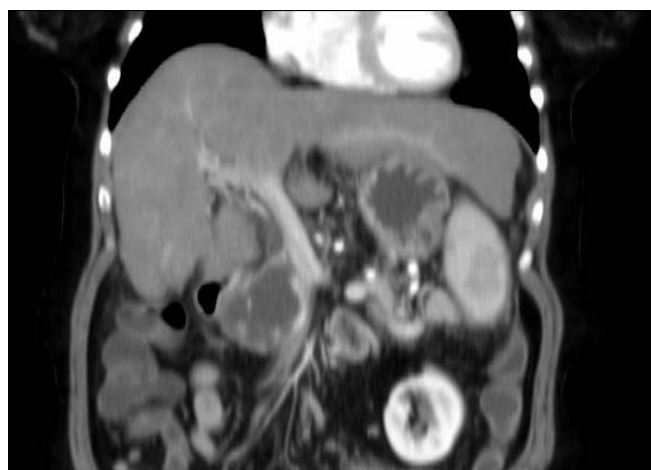

FIGURA 2  
Imagen TC abdominal.

## Discusión

Los pacientes variedad de opciones terapéuticas, una actitud personalizada y una mejor esperanza de supervivencia. Sin embargo,

no debemos olvidar que las técnicas de infraestadificación o control del tumor como la TACE pueden tener complicaciones asociadas, siendo necesario sospecharlas precozmente y resolverlas con la mayor celeridad posible, para así no comprometer la estancia en lista de espera de trasplante de los pacientes. La pancreatitis aguda necrotizante posterior a TACE es una complicación infrecuente, estimándose una incidencia entre 1,7-2%. El manejo de la pancreatitis aguda de este origen no difiere al del resto de etiologías.

**CP-057. COMPLICACIONES POR HEPATOTOXICIDAD. TERAPIA MARS COMO HERRAMIENTA TERAPÉUTICA.**

CÓZAR DELGADO E, GIL AYUSO J, PINAZO BANDERA JM, ANDRADE BELLIDO RJ

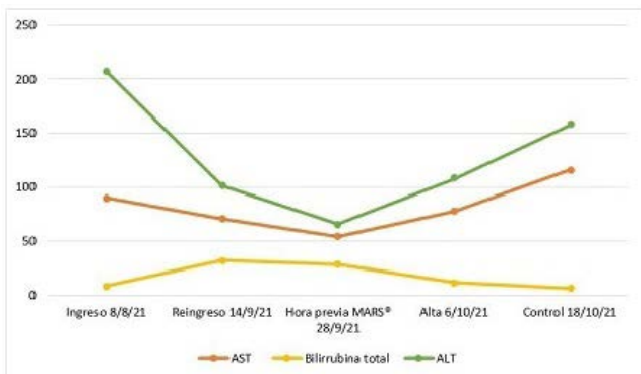
UGC APARATO DIGESTIVO. COMPLEJO HOSPITALARIO DE ESPECIALIDADES VIRGEN DE LA VICTORIA, MÁLAGA.

**Introducción**

La hepatotoxicidad por anabolizantes es una patología de incidencia creciente en los últimos años. Se estima que hasta el 20-30% de las personas que los consumen podría desarrollar una hepatitis tóxica e incluso un 10% de todos los afectados podría acabar en una hepatitis fulminante. A continuación presentamos un caso con complicaciones de difícil manejo.

**Caso clínico**

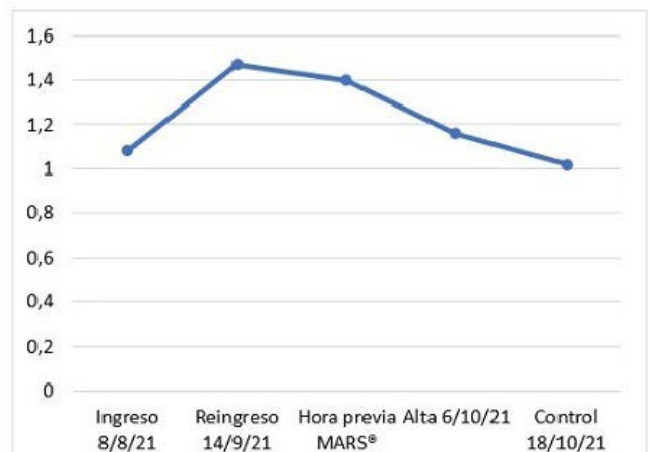Se trata de un varón de 41 años sin antecedentes de interés que acude a urgencias por un cuadro de astenia y molestias epigástricas de 2 semanas de evolución, acompañado de ictericia, coluria y acolia en los últimos 5 días. Es fumador de 5 cigarrillos al día y niega consumo habitual de alcohol. Interrogando al paciente refiere consumo de anabolizantes 1 inyección intramuscular semanal de Winstrol (estanozolol) y Primobolan (enanato de metenolona) en los 2 últimos meses. Ha mantenido relaciones sexuales sin protección con su pareja habitual. No otros antecedentes epidemiológicos de interés. A la exploración física únicamente presentaba ictericia evidente.



**FIGURA 1**  
Evolución enzimas hepáticas y bilirrubina.

Análiticamente destacaba hipertransaminasemia leve e hiperbilirrubinemia sin coagulopatía. Se realizó ecografía abdominal y colangiografía magnética que no mostraron alteraciones. El estudio hepático completo resultó negativo, incluyendo autoinmunidad y serologías; por lo que se asumió hepatotoxicidad secundaria a anabolizantes. Dada la evolución favorable se decidió seguimiento ambulatorio estrecho.

El paciente acude a urgencias un mes después por clínica de ictericia progresiva y prurito persistente. Se evidenció aumento severo de la hiperbilirrubinemia de hasta 32 con leve deterioro de la función renal, sin coagulopatía. Una nueva ecografía demostró signos de hepatitis aguda y un TC focal hepático únicamente apreció hepatomegalia. No presentó datos de insuficiencia hepática, sin embargo, la hiperbilirrubinemia severa mantenida, el deterioro progresivo de la función renal y el prurito de difícil control nos hizo decidir trasladar al paciente a UCI para realizar terapia MARS. El resultado fue un descenso importante de las cifras de bilirrubina junto con mejoría de la función renal.



**FIGURA 2**  
Evolución función renal.

	Ingreso 8/8/21	Reingreso 14/9/21	Hora previa MARS® 28/9/21	Alta 6/10/21
Creatinina (mg/dL)	1,08	1,47	1,40	1,16
AST (U/L)	90	71	54	78
ALT (U/L)	207	101	66	108
GGT (U/L)		41	58	120
FA (U/L)		390	350	294
Bilirrubina total (mg/dL)	8,74	32,24	28,77	12,12
TP normalizado (INR)	0,94	1,05	0,97	1,04

**TABLA 1**  
Evolución parámetros analíticos

**Discusión**

Existen herramientas como el MARS que pueden ser útiles para el manejo de ciertas complicaciones como las que hemos descrito

previamente. Es importante detectar aquellos pacientes que no evolucionan favorablemente con medidas convencionales y que podrían ser candidatos a dichas terapias.

### CP-058. DAÑO HEPÁTICO AGUDO COMO FORMA DE PRESENTACIÓN DE SÍNDROME DE WEIL (LEPTOSPIROSIS GRAVE).

FERNÁNDEZ GARCÍA F<sup>1</sup>, ZAMORA OLAYA JM<sup>2</sup>, TORO ORTÍZ JP<sup>1</sup>, ANDRADE BELLIDO RJ<sup>1</sup>

<sup>1</sup>UGC APARATO DIGESTIVO. COMPLEJO HOSPITALARIO DE ESPECIALIDADES VIRGEN DE LA VICTORIA, MÁLAGA. <sup>2</sup>UGC APARATO DIGESTIVO. COMPLEJO HOSPITALARIO REGIONAL REINA SOFÍA, CÓRDOBA.

#### Introducción

La leptospirosis es una zoonosis de distribución mundial causada por espiroquetas del género *Leptospira*. La transmisión al hombre se produce por contacto directo con orina, sangre o tejido del animal infectado o exposición a entornos contaminados, como aguas encharcadas. Puede causar una amplia variedad de manifestaciones clínicas, desde una forma leve a una enfermedad grave con compromiso multisistémico, potencialmente fatal, conocida como Síndrome de Weil.

#### Caso clínico

Varón de 61 años, sin antecedentes personales de interés, remitido a nuestro centro por fiebre, cefalea, mialgias generalizadas y dolor en hipocondrio derecho de 8 días de evolución junto con ictericia en las últimas 24h. A su llegada a urgencias presenta tendencia a hipotensión e importante leucocitosis con trombocitopenia, elevación de enzimas de citolisis en rango de hepatitis, hiperbilirrubinemia mixta, fracaso renal agudo y elevación de creatinina-fofocinasa. Rehistoriando al paciente, indicó limpieza de habitación anegada frecuentada por ratas 21 días antes del inicio del cuadro, sin haber presentado picaduras de insectos, contacto con otros animales ni viajes a países tropicales. Inicialmente estable, presentó un empeoramiento con hipotensión y desaturación en el contexto de un pico febril. En la analítica de control (6h después) franco empeoramiento de los parámetros analíticos, realizando varias deposiciones sanguinolentas de sangre fresca, motivo por el que ingresó en UCI. Ante el cuadro de fiebre icterohemorrágica junto con los antecedentes de contacto con ratas, se sospecha infección por *Leptospira* y se inicia tratamiento con meropenem (1g/8h) y doxiciclina (100mg/12h). A las 32h de su ingreso se confirmó infección por *Leptospira* mediante PCR en orina y plasma, iniciándose tratamiento dirigido con ceftriaxona (2g/12h). Tras 4 días en UCI y 7 en planta de hospitalización los parámetros analíticos mejoraron progresivamente, resolviéndose la diátesis hemorrágica, el cuadro de daño hepático agudo y recuperándose parcialmente la función renal.

#### Discusión

El daño hepático agudo se define como elevación de enzimas de citolisis junto con hiperbilirrubinemia mixta y coagulopatía,

### CUADRO CLÍNICO

	FASE AGUDA O LEPTOSPIRÉMICA (0-4 DÍAS)	FASE INMUNE O LEPTOSPIRÚRICA (4-30 DÍAS)
LEPTOSPIROSIS LEVE O ANICTÉRICA (90%)	Fiebre, cefalea, artromialgias generalizadas, conjuntivitis y sufusiones conjuntivales. Odinofagia, tos y adenopatías diseminadas.	Asintomática (50%) Meningitis aséptica Afectación ocular (Uveítis, coriorretinitis, iridociclitis)
LEPTOSPIROSIS GRAVE O ICTEROHEMORRÁGICA (10%) "SÍNDROME DE WEIL"	Fiebre elevada, cefalea, artromialgias, sufusiones conjuntivales. Hepatomegalia dolorosa, oliguria. Afectación pulmonar (Tos, disnea, dolor torácico y hemorragia alveolar)	Ictericia intensa, fracaso renal severo, daño hepático agudo. Diátesis hemorrágica, rabdomiolisis. Hepatoesplenomegalia.

#### FIGURA 1

Presentación clínica de la Leptospirosis.

con potencial evolución a fallo hepático agudo al desarrollarse encefalopatía. Esta situación clínica requiere estrecha monitorización, pudiendo ser subsidiaria de trasplante hepático urgente en caso de grave deterioro clínico del paciente. El Síndrome de Weil es la forma icterohemorrágica de la leptospirosis, una presentación rara pero potencialmente mortal que requiere alta sospecha clínica y rápido manejo conjunto con especialistas en enfermedades infecciosas y cuidados intensivos. El rápido inicio de antibioterapia empírica en espera de confirmación microbiológica así como terapias de soporte hemodinámico son fundamentales para asegurar la evolución favorable del paciente.

### CP-059. DAÑO HEPÁTICO AGUDO SECUNDARIO A ADMINISTRACIÓN DE VACUNA M-RNA FRENTE A SARS-COV-2

CAMACHO DOMÍNGUEZ P<sup>1</sup>, FERNÁNDEZ GARCÍA F<sup>1</sup>, PINAZO BANDERA JM<sup>1</sup>, ARRANZ SALAS I<sup>2</sup>, ANDRADE BELLIDO RJ<sup>1</sup>

<sup>1</sup>UGC APARATO DIGESTIVO. COMPLEJO HOSPITALARIO DE ESPECIALIDADES VIRGEN DE LA VICTORIA, MÁLAGA. <sup>2</sup>SERVICIO ANATOMÍA PATOLÓGICA. COMPLEJO HOSPITALARIO DE ESPECIALIDADES VIRGEN DE LA VICTORIA, MÁLAGA.

#### Introducción

El daño hepático inducido por fármacos (DILI) se define como la lesión hepática causada por la exposición a un medicamento u otros agentes no farmacológicos, pudiendo remedar cualquier síndrome agudo o crónico. Su incidencia ha aumentado considerablemente en las últimas décadas, suponiendo un reto diagnóstico dada la necesidad de excluir numerosas causas alternativas de daño hepático.

#### Caso clínico

Varón de 23 años sin antecedentes personales de interés, con residencia en medio rural. que acude por mal estado general, fiebre de 39°C y sudoración profusa de 5 días de evolución, refiriendo administración de 2º dosis de vacuna frente a SARS-CoV-2 (Moderna) el día 03/09/2021. Presentaba odinofagia y leve

dolor abdominal acompañado de coluria. En analítica sanguínea destacaba LDH 563 U/L AST 425 U/L ALT 471 U/L BT 1.58 mg/dl, TP 65% y PCR 32 mg/L. Ante la sospecha de zoonosis ingresa a cargo de Enfermedades Infecciosas e inicia tratamiento empírico con Doxiciclina, debiendo interrumpirse a los 5 días por persistencia de fiebre, aparición de exantema pruriginoso y empeoramiento del perfil hepático (Figuras 1 y 2). Se llevó a cabo estudio serológico completo, resultando negativo para VEB, VRS, CMV, Parvovirus, Sars-COV2, VIH, VHA, VHC, VHB y descartado posible zoonosis (Rickettsia, Coxiella, leishmania, toxoplasma y brucella). Se decidió completar estudio con proteinograma y autoinmunidad, con resultado negativo excepto elevación de B2-microglobulina (5.93 mg/L), así como con ecografía y TAC-toracoabdominal, destacando en esta última la presencia de adenopatías patológicas supra e infrafragmáticas. Ante la sospecha de proceso linfoproliferativo con afectación hepática o DILI en relación con vacuna de Moderna, se decidió realizar biopsia hepática (Figura 3), obteniéndose un patrón de hepatitis aguda que podría ser secundario a reacción postvacunal como primera opción, siendo menos probable el origen tóxico (ausencia de eosinófilos) y descartándose proceso linfoproliferativo. Ante esta sospecha diagnóstica, y valorando riesgo/beneficio, se inició corticoterapia IV el 1/10/21 con metilprednisolona 60mg con buena tolerancia. Dada la mejoría

clínica y analítica (Figuras 4 y 5), se procedió al alta hospitalaria con corticoterapia oral en pauta descendente y seguimiento con Tc de control para vigilancia bioquímica y de las adenopatías, con franca mejoría analítica y disminución del tamaño de las mismas.

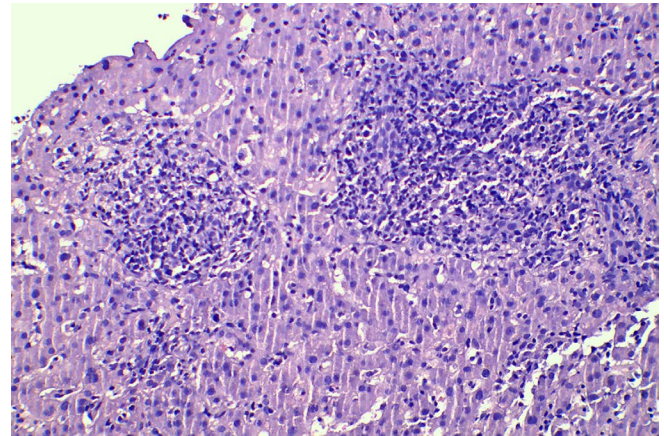


FIGURA 3

Corte histológico donde se evidencia el daño portal y lobulillar con signos de colestasis. Imagen cedida por la Dra Isabel Arranz.

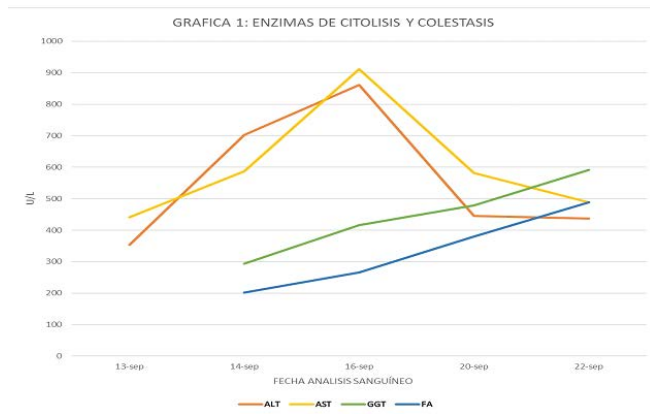


FIGURA 1

Enzimas de citolisis y colestasis previas a biopsia hepática.

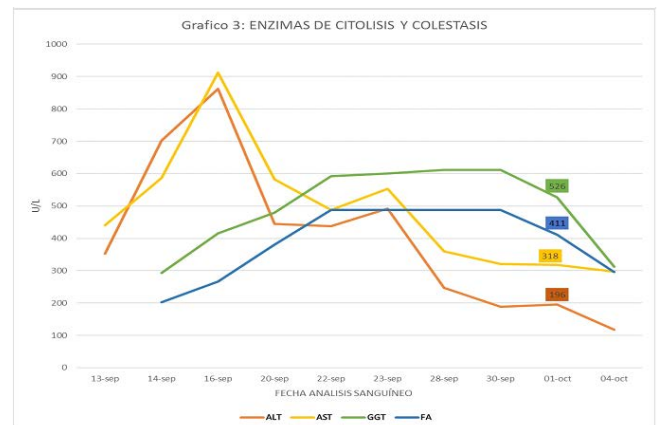


FIGURA 4

Evolución de las enzimas hepáticas tras la biopsia e inicio de corticoides (1 octubre).

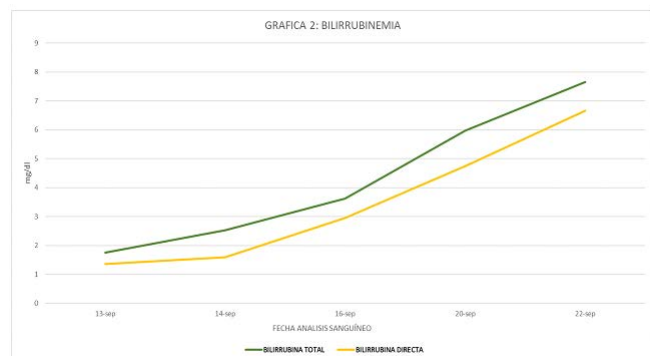


FIGURA 2

Niveles de bilirrubinemia previas a biopsia hepática.

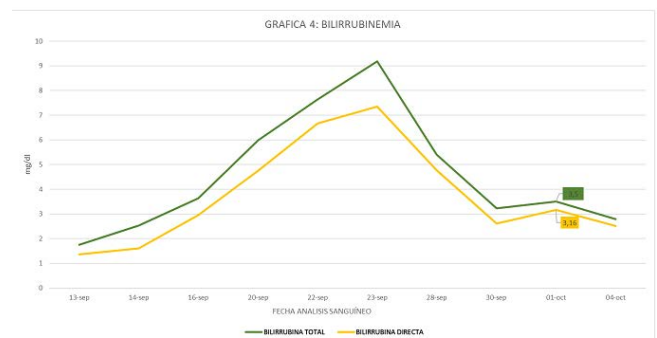


FIGURA 5

Evolución de bilirrubinemia tras biopsia e inicio de corticoides (1 octubre).

## Discusión

Aunque existen pocos casos confirmados de daño hepático tras vacunación frente a SARS-Cov-2 con vacunas de mRNA, la extensión de la vacunación nos obliga a tener una alta sospecha clínica, permitiendo llegar a diagnósticos precoces y por tanto un mejor manejo y detección de complicaciones.

### CP-060. DÉFICIT DE ALFA-1-ANTITRIPSINA (DAAT): ¿FACTOR PRECIPITANTE DE HIPERTRANSAMINEMIA DE ALTO RANGO EN COVID19?

GONZALEZ CASTRO E<sup>1</sup>, DIÉGUEZ CASTILLO C<sup>2</sup>, LÓPEZ GONZÁLEZ J<sup>2</sup>, CASADO MARTÍN M<sup>2</sup>

<sup>1</sup>UGC NEUMOLOGÍA. COMPLEJO HOSPITALARIO DE ESPECIALIDADES TORRECÁRDENAS, ALMERÍA. <sup>2</sup>SERVICIO APARATO DIGESTIVO. COMPLEJO HOSPITALARIO DE ESPECIALIDADES TORRECÁRDENAS, ALMERÍA.

## Introducción

El déficit de alfa-1-antitripsina (DAAT) se debe a determinadas variantes de los alelos del gen SERPINA 1 localizado en el cromosoma 14 que codifica dicha glicoproteína, implicando riesgo variable de enfermedad hepática y pulmonar.

Durante la pandemia se realizó un cribado del genotipo de AAT en los pacientes hospitalizados por COVID19. El objetivo es valorar las características de los pacientes con DAAT y su implicación en la evolución de la enfermedad.

## Material y métodos

Estudio transversal observacional en individuos contagiados por coronavirus SARS-2 que precisaron ingreso hospitalario entre diciembre 2020 y marzo 2021 (n=325), de los cuales se incluyeron 58 pacientes que presentaron variantes implicadas con el DAAT. La recogida de la muestra se realizó en frotis bucal previo consentimiento informado, junto con una analítica con niveles de AAT y proteína C reactiva, en la primera revisión posthospitalización a los 3 meses del ingreso (fase estable).

Además se recogieron las siguientes variables de interés: sexo, edad, hábitos tóxicos (tabaco y alcohol), patología pulmonar y hepática previa, otras comorbilidades (HTA, DM2, dislipemia, obesidad), estancia en UCI, estancia media hospitalaria, tromboembolismo pulmonar, necesidad de oxigenoterapia y/o corticoterapia al alta, niveles de transaminasas en el transcurso del ingreso y exitus.

## Resultados

La edad media fue de 60,1 años, siendo el 63,8 % varones. El 8,6 % eran fumadores, mientras que 6,9 % eran bebedores. El 6,9 % presentaban diagnóstico previa de patología pulmonar, pero ninguno paciente tenía diagnóstico previo de hepatopatía. El resto de comorbilidades se exponen en la **figura 1**.

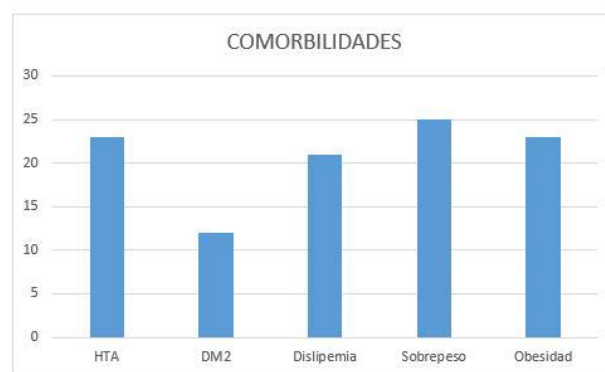


FIGURA 1  
Comorbilidades en pacientes hospitalizados por COVID19.

En la **tabla 1** se exponen los distintos tipos de variantes que condicionan DAAT que se detectaron en nuestra población, siendo la más frecuente M/S. Se detectaron 2 casos M/I y 1 caso M/P Lowell, siendo estas variantes poco frecuentes en nuestro medio. El 46.6% de los individuos presentaron niveles bajos de AAT.

Respecto a la evolución durante el ingreso, un 10.3% precisaron estancia en UCI y se produjo un exitus. La estancia media hospitalaria fue de 13.1 días. Cursaron con hipertransaminasemia un 48.3% de los sujetos, de los cuales el 25% fue en rango de hepatitis. El 3.4% asociaron tromboembolismo pulmonar. Al alta un 67.2% de los pacientes precisaron corticoterapia y un 6.9% oxigenoterapia.

Déficits más frecuentes	Cantidad de AAT	Riesgo de hepatopatía	Nº de pacientes	DAAT	Hipertransaminasemia
M/S	Disminución muy leve	No	48	19	20
S/S	Disminución leve	No	3	3	3
M/Z	Disminución leve/moderada	Ligero	2	1	1
S/Z	Disminución moderada	Moderado	2	2	1
Z/Z	Disminución grave	Alto	0	--	--

TABLA 1  
Variantes de DAAT y correlación con hipertransaminasemia.

## Conclusiones

La presencia de DAAT parece correlacionarse con el desarrollo de hipertransaminasemia, si bien estos datos deben ser interpretados con cautela siendo necesarios estudios comparativos más amplios para confirmar dicha hipótesis. No obstante, dada la alta morbilidad de estos pacientes (diabetes y sobrepeso/obesidad) sería interesante el despistaje de otras hepatopatías subyacentes como EHGNA.

## CP-061. DIAGNÓSTICO Y ELIMINACIÓN DE HEPATITIS CRÓNICA C EN CENTROS DE DROGODEPENDENCIA Y ACOGIDA EN LA PROVINCIA DE MÁLAGA EN SÓLO 2 PASOS: RESULTADOS DURANTE LA PANDEMIA POR SARS-COV-2

ARANDA LÓPEZ J<sup>1</sup>, PINAZO BANDERA JM<sup>1</sup>, GARCÍA GARCÍA AM<sup>1</sup>, ALCÁNTARA BENITEZ R<sup>1</sup>, ORTEGA ALONSO A<sup>1</sup>, ROBLES DÍAZ M<sup>1</sup>, CLAVIJO E<sup>2</sup>, RUIMORALES JJ<sup>3</sup>, MORALES M<sup>4</sup>, VALLE LÓPEZ V<sup>4</sup>, MARTÍN ALARCÓN RM<sup>5</sup>, VICIANA I<sup>6</sup>, JIMÉNEZ JB<sup>7</sup>, GARCÍA CORTÉS M<sup>6</sup>

<sup>1</sup>UGC APARATO DIGESTIVO. COMPLEJO HOSPITALARIO DE ESPECIALIDADES VIRGEN DE LA VICTORIA, MÁLAGA. <sup>2</sup>UGC MICROBIOLOGÍA. COMPLEJO HOSPITALARIO DE ESPECIALIDADES VIRGEN DE LA VICTORIA, MÁLAGA. <sup>3</sup>GRUPO APARATO DIGESTIVO. CENTRO PROVINCIAL DE DROGODEPENDENCIA DE MÁLAGA, MÁLAGA. <sup>4</sup>GRUPO APARATO DIGESTIVO. CENTRO DE ACOGIDA DE LA CRUZ ROJA DE MÁLAGA, MÁLAGA. <sup>5</sup>UGC MICROBIOLOGÍA. CENTRO DE ACOGIDA MUNICIPAL DE MÁLAGA, MÁLAGA. <sup>6</sup>GRUPO APARATO DIGESTIVO. COMPLEJO HOSPITALARIO DE ESPECIALIDADES VIRGEN DE LA VICTORIA, MÁLAGA. <sup>7</sup>UGC APARATO DIGESTIVO. CENTRO PROVINCIAL DE DROGODEPENDENCIA DE MÁLAGA, MÁLAGA.

### Introducción

La hepatitis crónica C es una enfermedad hepática con consecuencias importantes para la salud individual y pública que tiene posibilidades terapéuticas con altas tasas de eficacia. Sin embargo, la barrera más importante para el acceso al tratamiento del VHC para la población con adicciones y los que acuden a centros de acogida, es el enlace entre dichos centros y las unidades que tratan la hepatitis C, el cual ha empeorado desde el inicio de la pandemia por SARS-COV2. Un estudio previo de simplificación de derivación y tratamiento de hepatitis C detectó que un 29% de los pacientes derivados directamente desde los centros de adicciones no acudían a su primera visita. Por todo ello, el objetivo de nuestro proyecto fue realizar en dos sencillos pasos el cribado, valoración y tratamiento de la hepatitis C en poblaciones de riesgo.

“Con la colaboración del Programa de Becas de Gilead Sciences”

### Material y métodos

Screening de anticuerpos y viremia de VHC en sangre recogida en forma de gota seca en los Centros Provinciales de Drogodependencia, el Centro de Acogida de la Cruz Roja de Málaga, el albergue municipal, casa de acogida y AREA tras aceptación y firma del consentimiento informado. Los pacientes con viremia positiva se citaron en el Hospital para completar el diagnóstico y realizar la prescripción del tratamiento antiviral en acto único.

### Resultados

Se han realizado 270 test de gota seca en los centros adscritos al programa de cribado de hepatitis C entre Octubre de 2020 y Octubre de 2021, de los cuales 28 (10%) resultaron virémicos positivos (Tabla 1). El porcentaje de viremia positiva fue mayor en

CENTROS	Nº Test realizados	Anti-VHC +	CV VHC +
Centro de Acogida Cruz Roja	87	12	12
Centros de adicciones	54	11	11
Albergue Municipal	96	4	4
Casa Hogar	30	3	1
AREA	3	0	0
<b>TOTAL</b>	<b>270</b>	<b>30</b>	<b>28</b>

TABLA 1  
TC objetivando perforación.

los centros de adicciones (20%). La edad media de los pacientes con hepatitis C fue de 54 años, 77% eran varones, un 73,5% presentaba genotipo 1a, un paciente tenía coinfección con VIH y un 68,5% estaba en tratamiento con metadona. El 63% presentaban fibrosis leve medido por Fibroscan®. De los pacientes con viremia positiva, 19 pacientes iniciaron tratamiento con 100% de Respuesta Viral Sostenida (RVS), 3 se encuentran actualmente en tratamiento, 5 pendientes de confirmación de RVS y uno se negó a Carga viral de control post-tratamiento y seguimiento; y 4 perdieron el seguimiento sin inicio del estudio ni del tratamiento.

### Conclusiones

A pesar de haber desarrollado el estudio durante la pandemia por SARS-COV2 con las limitaciones que ello ha supuesto, los resultados del presente estudio muestran la importancia de acercar el diagnóstico y el tratamiento de hepatitis C a los pacientes en riesgo, especialmente aquellos con adicciones donde la prevalencia de la infección es mayor.

## CP-062. DIETA MEDITERRÁNEA VERSUS DIETA BAJA EN GRASAS EN PACIENTES CON ESTEATOSIS HEPÁTICA METABÓLICA CONFIRMADA POR BIOPSIA

SÁNCHEZ-TORRIJOS YM<sup>1</sup>, MUÑOZ R<sup>1</sup>, LÓPEZ-BERMUDO L<sup>2</sup>, PASTOR H<sup>1</sup>, PRIMO D<sup>3</sup>, ALLER R<sup>3</sup>, CARNICERO M3, MARTIN M<sup>3</sup>, GATO S<sup>1</sup>, MONTERO-VALLEJO R<sup>1</sup>, ROCIO MC<sup>1</sup>, LARA C<sup>1</sup>, LUCENA-VALERA A<sup>1</sup>, AMPUERO J<sup>1</sup>, MARTÍN-BERMUDO F<sup>2</sup>, ROMERO-GÓMEZ M<sup>1</sup>

<sup>1</sup>UGC APARATO DIGESTIVO. COMPLEJO HOSPITALARIO REGIONAL VIRGEN DEL ROCÍO, SEVILLA. <sup>2</sup>UGC ENDOCRINOLOGÍA Y NUTRICIÓN. COMPLEJO HOSPITALARIO REGIONAL VIRGEN DEL ROCÍO, SEVILLA. <sup>3</sup>UGC APARATO DIGESTIVO. HOSPITAL CLÍNICO UNIVERSITARIO DE VALLADOLID, VALLADOLID.

### Introducción

Analizar los efectos de dos intervenciones dietéticas a corto plazo sobre la esteatohepatitis y la fibrosis en pacientes con EHmet.

### Material y métodos

Estudio multicéntrico con intervención nutricional de 3 meses en 66 pacientes obesos (índice de masa corporal (IMC) > 30 kg/m<sup>2</sup>) con EHmet confirmado histológicamente. Los pacientes fueron aleatorizados en dos dietas hipocalóricas (1500 kcal/día): i) dieta

baja en grasas (LFD) (Grasa < 25% de la ingesta calórica total) (n = 33) y ii) dieta mediterránea (MD) (Grasa 35% con 40g/d de aceite de oliva y 4 nueces) (n = 33). La evolución de la esteatosis y la esteatohepatitis se analizó mediante fatty liver index (FLI) y NASH resolution score (NASHres), y la regresión de la fibrosis mediante el Fibrosis Regression Index (FRI), la elastografía transitoria (ET) y Hepamet Fibrosis Score (HFS). Los datos se analizaron mediante pruebas U-Mann-Whitney, Wilcoxon y T-Student.

Tabla 1. Características basales

Variable	Pacientes	Rango
Número de participantes	66	
Mujeres (%)	31 (47%)	
Edad (años) ± SD	56.1±13.3	(21-77)
Peso (kg) ± SD	94.7±21.1	(63.1-172.7)
IMC (Kg / m <sup>2</sup> ) ± SD	34.9±6.0	(25.7-53.7)
Circunferencia de la cintura (cm) ± SD	114.1±13.6	(87.5- 148.5)
Masa grasa corporal (Kg) ±SD	35.6±11.9	(16.7-77.7)
Masa de grasa corporal % ± SD	37.4±7.5	(23.3-53.1)
Metabolismo basal (Kcal) ± SD	1708±282	(1194-2463)
Esteatohepatitis % (n)	44% (29)	
Fibrosis significativa % (n)	68% (45)	
Diabetes tipo 2 % (n)	30% (20)	
Hipertensión arterial % (n)	52% (34)	
Dislipidemia % (n)	38% (25)	

TABLA 1  
Características basales.

	LFD basal	LFD - 3 meses	MD basal	MD- 3 meses	LFD vs MD p-value
Pacientes	31		35		
Edad	55.3 ± 12		56.8 ± 14.5		
Sexo (mujer)	16/31		15/35		
Peso (Kg)	95.1 ± 20.0	92.2 ± 19.2***	94.3 ± 22.3	89.6 ± 21.7***	0,406
IMC (Kg/m <sup>2</sup> )	35,8 ± 6,3	34,9 ± 6,4***	34,1 ± 5,7	32,4 ± 5,2***	0,712
Circunferencia abdominal (cm)	115.6 ± 13.5	112.3 ± 12.6***	112.8 ± 13.6	108.7 ± 12.4***	0,914
Masa de grasa corporal (Kg)	37.1 ± 13.7	34.1 ± 13.9***	34.4 ± 10.1	30.1 ± 11.7***	0.124
Masa de grasa corporal (%)	38.1 ± 8.0	35.9 ± 9.2***	36.7 ± 7.2	32.8 ± 7.3***	0.062

Los valores se expresan como media ± SD; \*\*\* p < 0,001 antes vs después de la intervención nutricional

TABLA 2  
Cambios antropométricos.

## Resultados

Las características basales se muestran en la Tabla 1. Con ambas dietas se redujo significativamente (p < 0,001) el peso corporal, el IMC, la circunferencia de la cintura y la masa grasa corporal, aunque sin diferencias entre ambas (Tabla 2). Además, FLI se redujo significativamente (p < 0.05), 21% de los pacientes alcanzaron

resolución de esteatohepatitis (por NASHres) y 41% regresión de fibrosis (por FRI). Se observó una reducción de los valores de ET tras la intervención estadísticamente significativa (LFD: 13.8±15.5 vs 8.7±4.3, p < 0.05; MD: 12.6±8.2 vs 10.0±8.0, p < 0,05). Por otro lado, a pesar de no existir diferencias entre ambas dietas para la mayoría de variables, la MD demostró una mejoría significativa de la esteatohepatitis por NASHres (57% vs 24%, p < 0,05), del colesterol total (180±35 vs 167±31, p < 0,05), de AST (38±30 vs 29±17, p < 0,001), de GGT (90±105 vs 79±104, p < 0,001) y de APRI (0.51±0.4 vs 0.37±0.2, p < 0,05), en comparación con LFD, en la que no hubo diferencias.

## Conclusiones

La pérdida de peso después de dietas hipocalóricas a corto plazo mejoró los biomarcadores subrogados de esteatosis, esteatohepatitis y fibrosis en pacientes con EHmet confirmada por biopsia.

No se observaron diferencias significativas entre ambos tipos de dietas hipocalóricas. Sin embargo, la dieta mediterránea mostró una mejora significativa en la tasa de resolución de la esteatohepatitis, una disminución significativa de AST, GGT, los niveles de colesterol total y la puntuación APRI que no sucedió en la dieta baja en grasas.

## CP-063. ENCEFALOPATIA POR HIPERAFLUJO COMO COMPLICACIÓN DE TIPS INDICADO POR ASCITIS REFRACTARIA SECUNDARIA A SINDROME DE BUDD CHIARI

MARTINEZ BURGOS M, ANGULO MCGRATH I, GONZALEZ GRANDE R, JIMENEZ PEREZ M

UGC APARATO DIGESTIVO. COMPLEJO HOSPITALARIO REGIONAL DE MÁLAGA, MÁLAGA.

## Introducción

La derivación portosistémica intrahepática transyugular (TIPS) es una técnica de radiología vascular cuya principal indicación es la de disminuir la hipertensión portal en estadios avanzados de cirrosis hepática. Una indicación menos frecuente es la de recanalizar un vaso intrahepático en caso de trombosis, como puede ser el síndrome de Budd Chiari.

## Caso clínico

Mujer de 35 años. Hermana y sobrina con trombofilia no filiada. Toma anticonceptivos orales. Consulta en urgencias por dolor epigástrico de un mes de evolución y aumento del perímetro abdominal en los últimos días. A la exploración ascitis casi a tensión. No hallazgos analíticos significativos. En ecografía Doppler defecto de repleción de las suprahepáticas compatible con síndrome de Budd Chiari. Durante semanas la paciente requiere paracentesis terapéuticas, en pruebas de imagen persistencia del trombo de suprahepáticas pese a anticoagulación, por lo que se decide en sesión clínica angioplastia de venas suprahepáticas y posterior valoración de colocación de TIPS.

Tras angioplastia persisten requerimientos de paracentesis cada 48 horas por lo que se opta por colocación de TIPS. Tras el procedimiento la paciente presenta clínica neurológica con desconexión del medio, Glasgow bajo, movimientos de chupeteo y rigidez de hemicuerpo izquierdo que se interpretan inicialmente como crisis parciales, pero tras evidenciar en TC craneal urgente de edema cerebral difuso con pseudo-hemorragia subaracnoidea se considera que corresponde a edema cerebral masivo sintomático.

Posteriormente evolución hepática satisfactoria, con control progresivo de la ascitis sin paracentesis y función hepática estable. Desde el punto de vista neurológico, la paciente presenta secuelas severas, con nivel de conciencia oscilante y dependencia para actividades básicas, dificultad para la deglución y el lenguaje y rigidez de hemicuerpo izquierdo. Recibe tratamiento con antiepilépticos, medidas anti-encefalopatía y una intensa rehabilitación motora y neurológica. Alta con recuperación parcial de actividades básicas.

La rehabilitación se continúa de forma ambulatoria, actualmente deambula y es autosuficiente. Como secuela fallos en la memoria a corto plazo. No ha vuelto a presentar ascitis. Estudio hematológico positivo heterocigoto para mutación del factor V de Leyden. Mantiene anticoagulación con sintrom.

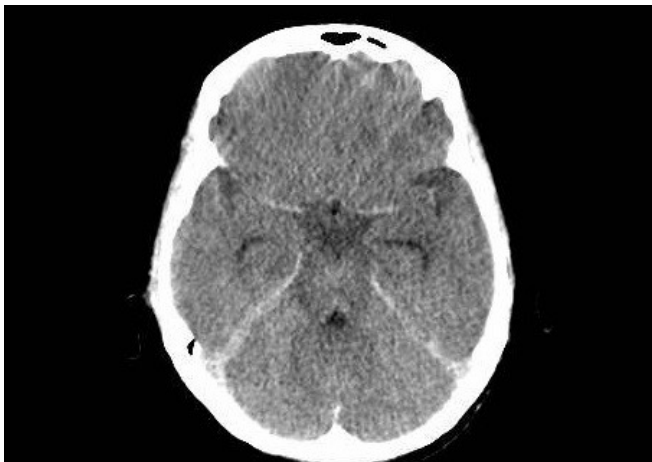

FIGURA 1  
TC cráneo.

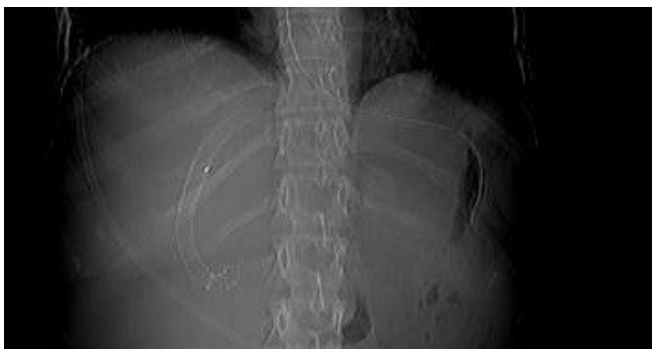

FIGURA 2  
Imagen TIPS.

## Discusión

La indicación de TIPS está aceptada en el tratamiento del síndrome de Budd Chiari aguda-subagudo. Las principales complicaciones se relacionan con la propia técnica, así como el fallo cardíaco secundario al hiperflujo vascular, el deterioro de la función hepática o la encefalopatía. Sin embargo, el edema cerebral difuso tras el procedimiento es poco frecuente y sobre todo de una forma tan brusca como en el caso descrito.

## CP-064. ENTEROPATÍA POR MICOFENOLATO DE MOFETILO EN PACIENTE CON TRASPLANTE HEPÁTICO Y RENAL.

RUZ ZAFRA P<sup>1</sup>, SOLÁ FERNÁNDEZ A<sup>2</sup>, MORENO LORO A<sup>1</sup>, GIRÁLDEZ GALLEGU A<sup>1</sup>, SOUSA MARTÍN JM<sup>1</sup>

<sup>1</sup>UGC APARATO DIGESTIVO. COMPLEJO HOSPITALARIO REGIONAL VIRGEN DEL ROCÍO, SEVILLA. <sup>2</sup>UGC APARATO DIGESTIVO. HOSPITAL COMARCAL INFANTA ELENA, HUELVA.

## Introducción

El micofenolato de mofetilo (MMF) es un inmunosupresor de uso frecuente en pacientes postrasplante que actúa limitando la proliferación de linfocitos B y T. Como efectos secundarios asocia frecuentemente diarrea, dolor abdominal, náuseas, vómitos y anorexia, siendo la razón más común para la interrupción del fármaco. Tras la administración oral, el MMF se absorbe en el estómago y se hidroliza a ácido micofenólico (MPA) que inhibe la inosina monofosfato deshidrogenasa (IMPDH), de la que depende una de las dos vías para síntesis de purinas. El efecto antiproliferativo del MMF también es eficaz en células con alto índice de mitosis como son los enterocitos, cuya proliferación depende aproximadamente el 50% de la IMPDH. Es por ello que la atrofia de las vellosidades podría ser uno de los mecanismos de diarrea inducida por MMF.

## Caso clínico

Varón de 71 años sometido a trasplante hepático en 1998 por cirrosis hepática etílica y posteriormente trasplante renal por nefropatía IgA en 2006. Realizaba tratamiento inmunosupresor con tacrolimus de liberación prolongada 1,5 mg/24 horas y MMF 750 mg/12 horas. En mayo de 2011 se inicia estudio de síndrome diarreico crónico de cinco meses de evolución con 8-10 deposiciones líquidas diarias, asociado a malnutrición calórico-proteica, presentando pérdida progresiva de 22 kgrs de peso. Se realizó estudio que incluyó: examen de parásitos, toxina de clostridium difficile, coprocultivo, carga viral CMV y anticuerpos para enfermedad celiaca, siendo todos negativos. La curva de lactosa era plana. La grasa en heces de 24 horas mostró una esteatorrea de 36,3 grs. El test de D-xilosa fué patológico. El tránsito intestinal mostró alteraciones compatibles con malabsorción. Se realizó gastroscopia con biopsias de segunda porción duodenal informadas como atrofia y distorsión vellositaria. Ante la falta de otra etiología del cuadro de malabsorción, se suspendió MMF. Posteriormente se comprobó la resolución progresiva de la diarrea y ganancia de 27 kgrs de peso en 12 meses.

## Discusión

El MMF es una de las causas de atrofia vellositaria duodenal en pacientes con trasplante de órgano sólido que presentan diarrea crónica. Dicho cuadro puede aparecer meses e incluso años después del inicio del fármaco, mejorando clínicamente tras su retirada. En pacientes en tratamiento con esta medicación que tengan diarrea y síndrome de malabsorción debe realizarse una endoscopia del tracto superior con toma de biopsias para confirmación de presencia de atrofia vellositaria y en ausencia de otra etiología proceder a la retirada o disminución de la dosis de MMF.

## CP-065. EPIGASTRALGIA COMO PRINCIPAL MANIFESTACIÓN DE LA TROMBOSIS DE LA VENA PORTA EN PACIENTE NO CIRRÓTICA

CAMPOS GONZAGA L, CEPERO LEÓN C, GARCÍA MARTÍNEZ A, MATEOS MILLÁN D, NAVARRETE VEGA N

UGC APARATO DIGESTIVO. HOSPITAL DE ESPECIALIDADES DE JEREZ DE LA FRONTERA, JEREZ DE LA FRONTERA.

## Introducción

La trombosis venosa portal (TVP) es una entidad frecuente en pacientes cirróticos, siendo los estados protrombóticos heredados o adquiridos las causas más frecuentes en pacientes sin hepatopatía (idiopática en el 25% de los casos).

La clínica y el desarrollo de complicaciones ayudan a diferenciar la TVP aguda de la crónica, siendo la extensión de la obstrucción y la velocidad de su instauración los condicionantes de las mismas.

## Caso clínico

Mujer de 71 años, con antecedentes de hipertensión arterial, cáncer de mama en remisión y colecistectomía en 1990, con tromboembolismo pulmonar tras la misma. Acude en tres ocasiones al servicio de urgencias por epigastralgia irradiada en cinturón de una semana de evolución. Las determinaciones analíticas resultan anodinas incluyendo perfil hepático y amilasa, salvo una PCR en 160 mg/l.

Tras su última llegada a urgencias se cursa ingreso hospitalario y se realiza TC de abdomen, objetivándose trombosis de vena porta principal con extensión hacia la vena porta derecha, la vena esplénica y vena mesentérica superior (Figura 1). Se amplió estudio con endoscopia oral donde se descartaron varices y otros signos de hipertensión portal (HTPo). En consecuencia, se inició enoxaparina a dosis de 1 mg/kg y se procedió al alta hospitalaria derivándose a la consulta de enfermedad tromboembólica de Medicina Interna, recibiendo seguimiento hasta la actualidad con mejoría en los controles radiológicos posteriores sin incidencias a destacar.

## Discusión

La TVP es una patología que se debe incluir dentro del diagnóstico diferencial del dolor abdominal, incluso en pacientes sin hepatopatía. Para aumentar su sospecha, se debe pensar

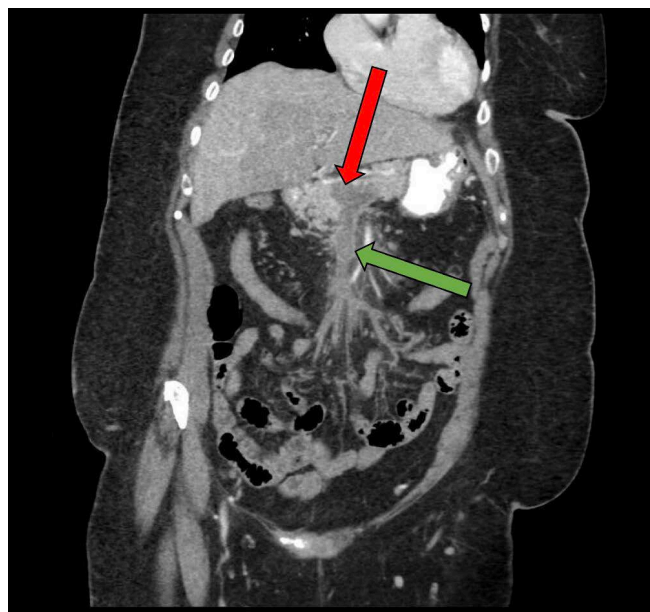

FIGURA 1

TC abdominal, donde se aprecia trombosis de la vena porta principal (señalado en flecha roja), con amplia extensión hacia la vena esplénica y la vena mesentérica superior (señalada en verde).

especialmente en pacientes con factores de riesgo protrombóticos, si bien con frecuencia suelen ser múltiples. Si bien nuestra paciente disponía de factores de riesgo para la misma, otro componente que pudiera haber desencadenado el cuadro sería el de una pancreatitis aguda evolucionada pese a amilasemia normal.

En caso de oclusión de la vena mesentérica superior, los pacientes desarrollan dolor abdominal. Si además están afectados los arcos venosos mesentéricos proximales, puede desarrollarse isquemia y, en consecuencia, infarto intestinal. En tales pacientes, el dolor abdominal puede irradiarse a la espalda, persistir más de siete días (como en nuestra paciente) y asociarse a signos de sufrimiento intestinal. Por tanto, es una enfermedad cuyo diagnóstico y manejo precoz, ayudaría a prevenir el desarrollo de complicaciones, tanto isquémica como derivadas de la hipertensión portal.

## CP-066. ESTÓMAGO DE RETENCIÓN POR PROGRESIÓN TUMORAL DE HEPATOCARCINOMA TRAS RADIOEMBOLIZACIÓN

BRACHO GONZÁLEZ M, MORALES BERMÚDEZ AI, ANGULO MCGRATH I, MOSTAZO TORRES J

UGC APARATO DIGESTIVO. COMPLEJO HOSPITALARIO REGIONAL DE MÁLAGA, MÁLAGA.

## Introducción

El carcinoma hepatocelular (CHC) es el tumor primario hepático más frecuente y supone la tercera causa de muerte asociada a cáncer. La cirrosis, independientemente de la etiología, es el factor más importante para su desarrollo.

Su forma de irrigación principalmente arterial hace al CHC un tumor susceptible de terapias intraarteriales cuando no pueden usarse otros tratamientos más resolutivos, como la radiofrecuencia, cirugía o trasplante.

### Caso clínico

Varón de 68 años. Policía de profesión. Diabetes mellitus tipo 2 en tratamiento con antidiabéticos orales e insulina. Hepatopatía crónica estadio cirrótico por VHC tras accidente laboral, tratado con sofosbuvir y simeprevir con respuesta viral sostenida. Desarrolla gran CHC (11x11x8.5cm), decidiéndose tratamiento mediante radioembolización transarterial (TARE).

En tomografía computarizada (TC) post-TARE, se observan cambios de captación y aumento de tamaño de la masa tratada respecto a estudio previo al procedimiento.

Ingresa dos meses tras la TARE por deterioro del estado general, síndrome emético y estómago de retención secundarios a infiltración duodenal por progresión del hepatocarcinoma en nuevo TC. Durante el ingreso, progresión de la enfermedad con también infiltración de colon e ictericia obstructiva. Valorado por Unidad de Cuidados Paliativos, se decide inclusión en programa.

Dada la intolerancia oral, vómitos y el estómago de retención, se implanta sonda de nutrición nasoyeyunal mediante EDA, presentando mala tolerancia a la misma y persistencia de vómitos. Finalmente, se decide posicionamiento de sonda nasoyeyunal de doble luz para descompresión gástrica simultánea.

Buena evolución desde el punto de vista de tolerancia oral y cese de vómitos tras el procedimiento. No obstante, el paciente presenta un deterioro clínico progresivo y fallece pocas semanas tras el ingreso.

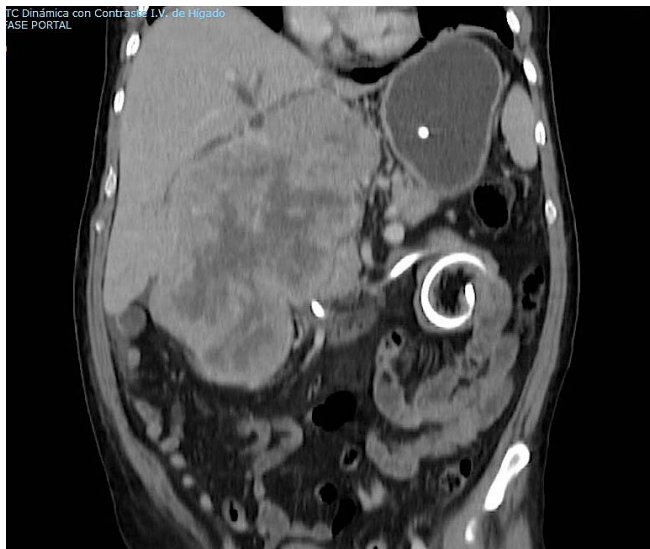

FIGURA 1

Corte coronal de TC dinámico con contraste en fase portal, donde se visualiza gran hepatocarcinoma y sonda nasoyeyunal de doble luz con extremo en yeyuno.

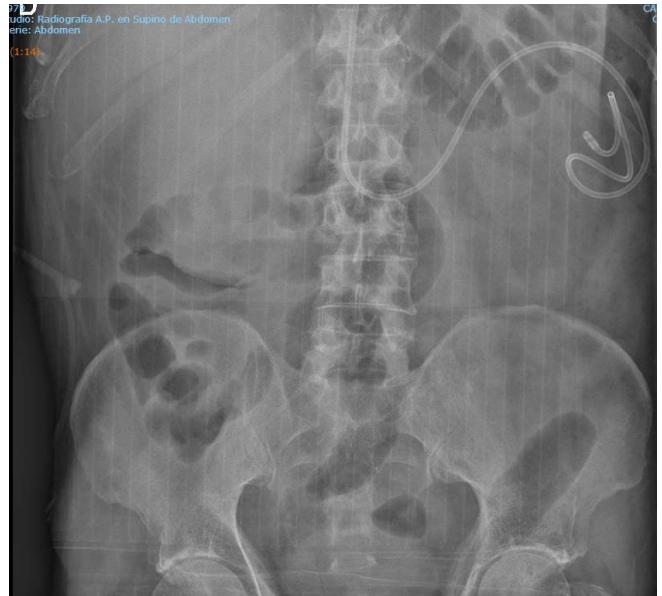

FIGURA 2

Radiografía simple de abdomen donde se observa sonda nasoyeyunal de nutrición y deformación de anatomía duodenal (por compresión e infiltración del hepatocarcinoma)

### Discusión

La radioembolización transarterial (TARE) con microesferas es una opción para pacientes con tumores hepáticos no resecables quirúrgicamente. Puede usarse para tumores demasiado grandes para terapias ablativas (>5cm) si existe una función hepática adecuada.

Se trata de un procedimiento que combina embolización con radioterapia. Consiste en inyectar microesferas radioactivas en la arteria hepática para bloquear o reducir el flujo de sangre al tumor y emitir radiación hacia el mismo. No obstante, la TARE aún no está incluida en las guías de práctica clínica y existe incertidumbre sobre su efectividad y seguridad. Por ello, se aconseja su uso y evaluación en el contexto de ensayos clínicos.

### CP-067. FACTORES PREDICTORES DE ESTEATOSIS HEPÁTICA METABÓLICA (EHMET) Y FIBROSIS HEPÁTICA AVANZADA EN PACIENTES CON DIABETES MELLITUS TIPO 2 (DM2): ESTUDIO PHIGNA-DM2.

LARA ROMERO C<sup>1</sup>, PIÑAR A<sup>2</sup>, GARCÍA LUNA PP<sup>2</sup>, AMPUERO HERROJO J<sup>3</sup>, ROMERO GÓMEZ M<sup>3</sup>

<sup>1</sup>GRUPO APARATO DIGESTIVO. HOSPITALES UNIVERSITARIOS VIRGEN MACARENA - VIRGEN DEL ROCÍO, SEVILLA.

<sup>2</sup>DEPARTAMENTO ENDOCRINOLOGÍA Y NUTRICIÓN. HOSPITALES UNIVERSITARIOS VIRGEN MACARENA - VIRGEN DEL ROCÍO, SEVILLA. <sup>3</sup>DEPARTAMENTO APARATO DIGESTIVO. HOSPITALES UNIVERSITARIOS VIRGEN MACARENA - VIRGEN DEL ROCÍO, SEVILLA.

## Introducción

La enfermedad hepática metabólica (EHmet) es la causa más común de enfermedad hepática crónica en los países occidentales y se estima que en 2030 será la causa más común de indicación de trasplante hepático. La prevalencia de EHmet en pacientes con DM2 es elevada.

El objetivo de nuestro estudio fue analizar la prevalencia de EHmet y evaluar los factores predictores de esteatosis/fibrosis hepática avanzadas en pacientes con DM2.

## Material y métodos

Estudio prospectivo, observacional y descriptivo de pacientes reclutados entre mayo/2018 y diciembre/2019. Se incluyeron pacientes mayores de 18 años con DM 2. Criterios de exclusión: enfermedad hepática de otra etiología, neoplasias en los últimos 5 años, hepatotoxicidad, alteración del metabolismo de bilirrubina. Se recogieron variables antropométricas y de factores de riesgo cardiovascular (IMC, tabaquismo, HTA, dislipemia), glucemia, HbA1c, colesterol total, HDL, LDL, triglicéridos, AST, ALT, GGT, bilirrubina total, plaquetas y albúmina. Se calcularon HSI (hepatic steatosis index), FIB-4 y NFS. Se analizó la elastografía transitoria con cálculo de la rigidez (kPa) y la visco-elasticidad (CAP (dB/m)) mediante FibroScan®. Los pacientes se clasificaron según esteatosis: leve (S1; CAP: 248-267 dB/m); moderada (S2; CAP: 268-280 dB/m) e intensa (S3; CAP > 280 dB/m). Se consideró fibrosis avanzada (F3-F4) >13kPa.

## Resultados

Se incluyeron 115 pacientes: 58.2% varones, edad 59 años y evolución DM2: 9 (4-17) años. HbA1c: 7,3% (6.47-8.52). Un 16.5% presentaban complicaciones microvasculares. En 59 pacientes (51,3%) se prescribió tratamiento antidiabético oral y en 55 (47,8%) también insulina. Prevalencia de factores de riesgo cardiovascular: obesidad (94,8%), dislipemia (71,17%) e HTA (82,6%). Mediante FibroScan® se detectó esteatosis intensa (S3) por CAP en 58,6%; Fibrosis avanzada: 20,1% (F3: 11,1% y F4 9%). El estudio univariado y multivariado demostró que la bilirrubina (O.R. 0,025; 95%IC:0,003-0,233;p<0,001 y el colesterol total (O.R. 1,011; IC95%: 1,001-1,021;p<0,038) eran variables independientes asociadas a esteatosis intensa (S3). El índice HSI (O.R. 0,784; IC95%: 0,619-0,994;p<0,044) y el IMC (O.R. 1,489;95IC:1,118-1,984;p<0,007) fueron variables independientes asociadas a fibrosis avanzada. No se encontró asociación con el control de la DM2 (HbA1c) ni el tiempo de evolución en años.

## Conclusiones

La EHmet afecta a casi la totalidad de pacientes DM2, 2/3 presentaron esteatosis intensa (S3) y 1/5 presentó fibrosis avanzada (F3-F4). El índice NFS sobreestima al tiempo que el índice FIB-4 parece infraestimar el riesgo de fibrosis hepática avanzada. El colesterol total y un menor nivel de bilirrubina total fueron predictores de EHmet intensa como marcadores surrogados del papel de la actividad hemo-oxigenasa y circuito enterohepático en el desarrollo de esteatosis. El IMC y HSI predicen fibrosis avanzada. Por tanto, el cribado de EHmet debe incluirse en el manejo de pacientes con DM2.

## CP-068. FALLO HEPÁTICO AGUDO SECUNDARIO A TORMENTA TIROIDEA

BRAVO ARANDA AM, MARTÍNEZ BURGOS M, ANGULO MCGRATH I, GONZÁLEZ GRANDE R

UGC APARATO DIGESTIVO. COMPLEJO HOSPITALARIO REGIONAL DE MÁLAGA, MÁLAGA.

## Introducción

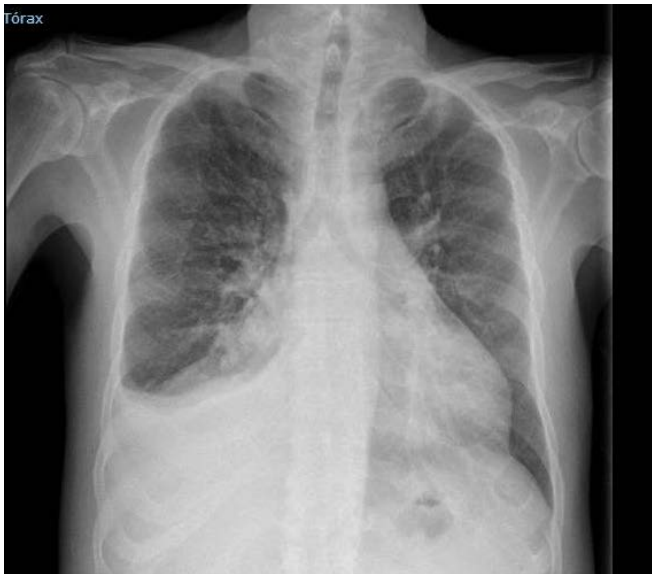La tormenta tiroidea es una exacerbación aguda de hipertiroidismo preexistente que puede resultar en un estado potencialmente mortal secundario a insuficiencia multiorgánica. La insuficiencia hepática aguda es una complicación infrecuente pero grave de la tormenta tiroidea.

## Caso clínico

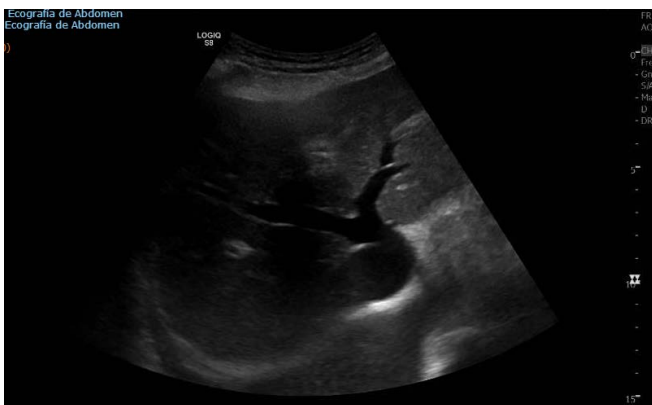
Hombre de 40 años, sin hábitos tóxicos ni tratamiento habitual; diagnóstico reciente de insuficiencia mitral leve como único antecedente de interés. Ingresa por cuadro de ictericia y diarrea acólica, aumento del perímetro abdominal y edemas en miembros inferiores, disnea de moderados esfuerzos y aumento de diámetro del cuello con palpitaciones y nerviosismo. A la exploración se aprecia caquexia, ictericia, bradipsiquia y exoftalmos. Ingurgitación yugular e importante bocio sin nódulos palpables. Ascitis y edemas hasta raíz de miembros. Taquicardia sinusal a 120 lpm. En analítica destaca alteración del perfil hepático (AST 72, ALT 46, GGT normal, FA 172, BT 24.73, BD 19.9) y coagulopatía (INR2.93, TPPA 34.10). Radiografía de tórax con cardiomegalia y derrame pleural derecho (**Figura 1**). Ecografía de abdomen: hígado normal, venas suprahepáticas prominentes, permeables y ascitis moderada (**Figura 2**). Se lleva a cabo ecocardiograma observando insuficiencia mitral y tricuspídea moderadas y dilatación de cavidades derechas. Se amplía analítica sanguínea con perfil tiroideo con TSH < 0,01 y T4L. Se solicita ecografía de tiroides con aumento generalizado del tamaño tiroideo con aumento de su vascularización compatible con tiroiditis (**Figuras 3 y 4**). Tras 24 horas en planta ingresa en UCI por empeoramiento clínico-analítico con diagnóstico de crisis tirotóxica e insuficiencia hepática aguda grave. Recibe tratamiento con lugol, propranolol e hidrocortisona. Se confirma que la etiología de la tirotoxicosis es autoinmune (enfermedad de Graves Basedow), con insuficiencia hepática aguda grave e ICC descompensada. Finalmente se realiza tiroidectomía total (gran bocio difuso grado IV) con posterior mejoría progresiva de la función hepática.

## Discusión

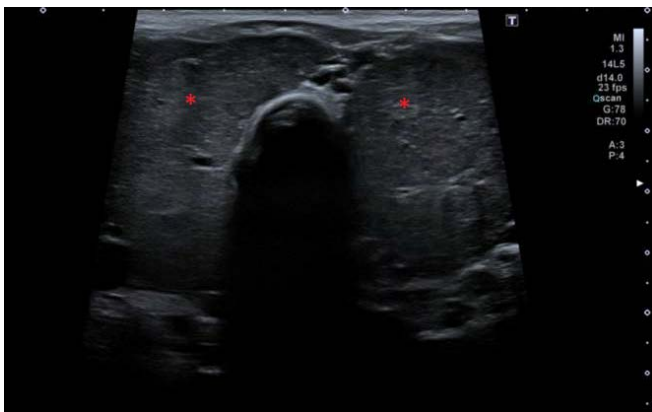
Destacamos la infrecuente asociación de tirotoxicosis e IHA, suponiendo un desafío de diagnóstico. Así como la importancia del diagnóstico y tratamiento precoz, cruciales para prevenir las consecuencias perjudiciales de la IHA y la necesidad de un trasplante hepático, y lograr la supervivencia.



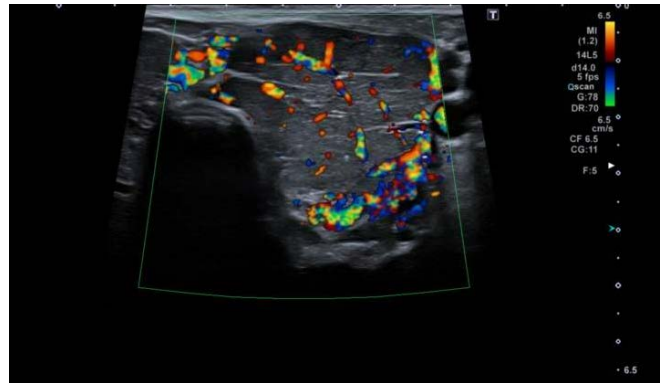
**FIGURA 1**  
Derrame pleural derecho y cardiomegalia.



**FIGURA 2**  
Ecografía de abdomen. Dilatación de vena cava intrahepática y venas suprahepáticas.



**FIGURA 3**  
Ecografía de tiroides. Aumento generalizado del tamaño tiroideo.



**FIGURA 4**  
Ecografía de tiroides. Aumento de la vascularización de la glándula tiroidea.

**CP-069. FALLO HEPÁTICO AGUDO SOBRE CRÓNICO SECUNDARIO A SEPSIS GRAVE POR YERSINIA ENTEROCOLÍTICA**

GARCÍA MARTÍNEZ A, PAVÓN GUERRERO I, CAMPOS GONZAGA L, MATEOS MILLÁN D, HERNANI ALVAREZ JA

UGC APARATO DIGESTIVO. HOSPITAL DE ESPECIALIDADES DE JEREZ DE LA FRONTERA, JEREZ DE LA FRONTERA.

**Introducción**

El fallo hepático agudo sobre crónico (ACLF, por sus siglas en inglés) es la descompensación aguda en un paciente con una enfermedad hepática crónica de base, que se caracteriza por una descompensación hepática aguda que resulta en fallo hepático (ictericia y coagulopatía) y asociada a fallos de órganos diferentes al hígado.

**Caso clínico**

Presentamos el caso de un varón de 64 años con hábito enólico crónico y cirrosis hepática Child-Pugh C10, signos de hipertensión portal e ingresos previos por descompensación hidrópica. Ingresó desde urgencias por presentar disminución del nivel de consciencia en forma de estupor y fiebre de hasta 38º, tomada en nuestro centro hospitalario. Se solicitó estudio analítico, urocultivo, hemocultivos, ecografía de abdomen y radiografía de tórax. En analítica sanguínea únicamente destacaba la elevación de bilirrubina total en 11.7 mg/dl, a expensas de indirecta (8 mg/dl) y en la ecografía signos de cirrosis hepática e hipertensión portal, con ascitis leve. Además, en los hemocultivos creció una Yersinia enterocolítica resistente a ampicilina. No se procedió a paracentesis diagnóstica por el escaso líquido ascítico presente y el resto de las pruebas complementarias fueron negativas. Todo ello compatible con ACLF-2 por lo que recibió tratamiento con cefotaxima durante 10 días con buena respuesta clínica y analítica, lo que permitió el alta hospitalaria del paciente.

## Discusión

En Europa y en Estados Unidos, las infecciones bacterianas son el factor precipitante identificable más frecuente, representando un 30% de los casos de ACLF. Las más frecuentes son la peritonitis bacteriana espontánea y la neumonía, siguiéndole la sepsis grave, las infecciones nosocomiales y las infecciones por microorganismos multirresistentes. La hipótesis etiológica se explicaría en parte por la disbiosis intestinal, la pérdida de la integridad de la barrera mucosa intestinal y translocación de patógenos.

Estas infecciones son detectadas al diagnóstico de ACLF en un tercio de los pacientes y en los restantes, la mitad desarrollan infección en el plazo de 4 semanas. En los pacientes con ACLF e infección bacteriana, la gravedad de la inflamación sistémica es significativamente más alta, el curso clínico peor y una mortalidad más alta, en comparación con aquellos sin infección. Por tanto, el uso adecuado de estrategias de antibioterapia empírica, prácticas de control de la infección y medidas profilácticas son esenciales para el manejo de los pacientes con ACLF.

## CP-070. FALLO HEPÁTICO FULMINANTE POR ISQUEMIA HEPÁTICA TRAS REPERMEABILIZACIÓN DE TIPS TROMBOSADO, A PROPÓSITO DE UN CASO

BRACHO GONZÁLEZ M, MORALES BERMÚDEZ AI, MARTÍNEZ BURGOS M, BRAVO ARANDA AM

UGC APARATO DIGESTIVO. COMPLEJO HOSPITALARIO REGIONAL DE MÁLAGA, MÁLAGA.

## Introducción

El shunt portosistémico intrahepático transyugular (TIPS) es una herramienta terapéutica importante para pacientes con complicaciones de la hipertensión portal como sangrado variceal o ascitis refractaria. Su inserción reduce la presión portal creando un canal de baja resistencia entre la vena hepática y una rama intrahepática de la porta, asegurando el trayecto intrahepático mediante un stent metálico. El TIPS funciona como una derivación portocava quirúrgica, pero es un procedimiento mínimamente invasivo. No obstante, su colocación puede asociarse con complicaciones.

## Caso clínico

Varón de 68 años con cirrosis hepática de origen enólico con MELD de 20. Portador de TIPS por rectorragia masiva secundaria a rotura de varices rectales, refractaria a tratamiento vasoactivo, esclerosis endoscópica y embolización vascular del sistema hemorroidal. En estudio pretrasplante desde el episodio de sangrado.

Ingresa nuevamente dos meses tras la implantación del TIPS por descompensación edemoascítica, con sospecha de disfunción del TIPS. Se realiza ecografía Doppler para valoración del TIPS sin conseguir visualizar flujo en su interior, probablemente trombosado, coincidiendo con hallazgos en Tomografía Computarizada abdominal (**Figura 1**). Se decide angioplastia por Radiología

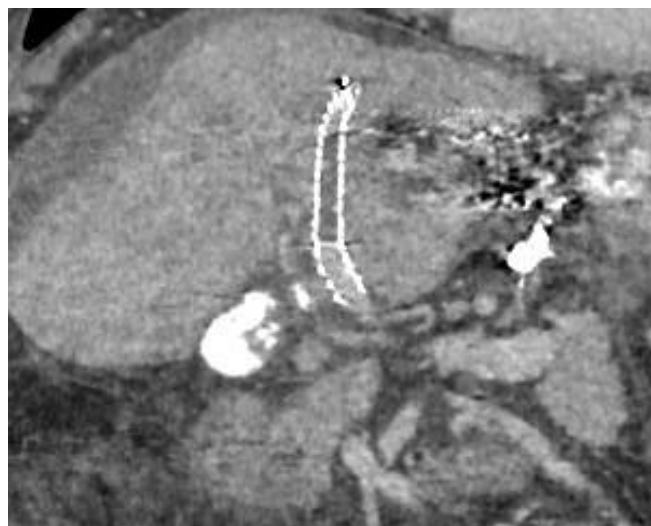


FIGURA 1

Corte coronal de TC abdominal que muestra TIPS con probable trombosis en su interior, así como lengüeta de líquido perihepático. También se observa material de embolización residual en varices perigástricas y presencia de colestiasis.

Vascular, que confirma trombosis del stent y visualiza estenosis en su extremo proximal. Se predilata TIPS previo e implanta nuevo stent, con buen control de flujo posterior (**Figura 2**).

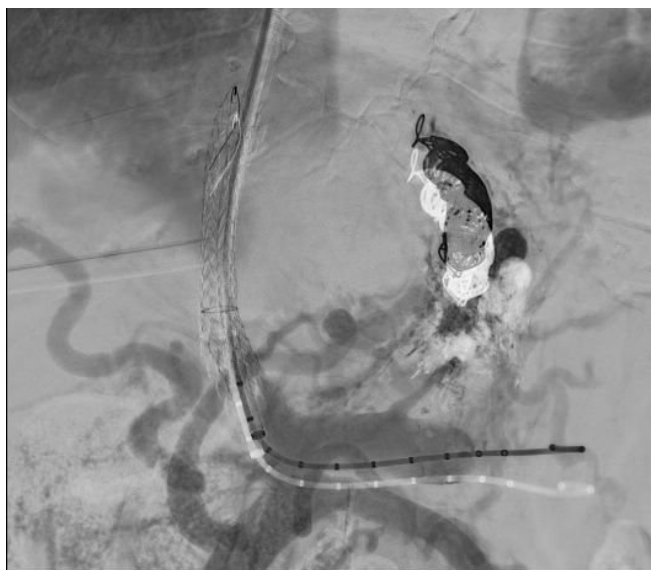


FIGURA 2

Imagen de Radiología Vascular. Control de flujo posterior a dilatación de TIPS previo y colocación de nuevo stent, con buen control de flujo.

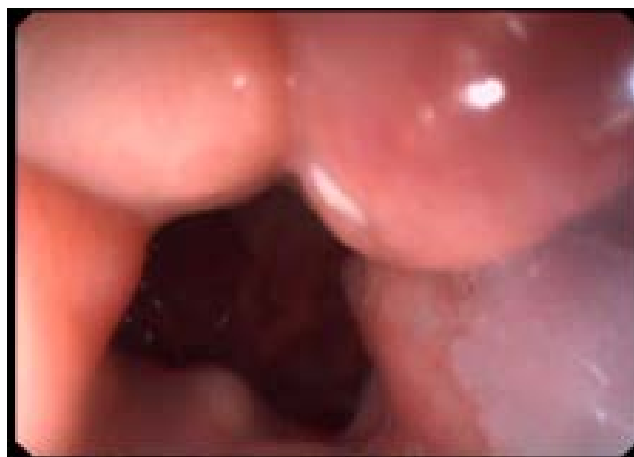El día siguiente al procedimiento, el paciente presenta dolor en hipocondrio derecho y signos de fallo hepático agudo: hiperbilirrubinemia, fallo renal agudo y coagulopatía severos; con elevación marcada de enzimas de citolisis y reactantes inflamatorios (**Figura 3**).

Fallece la noche tras el procedimiento.

Técnicas	Unidades	13.08.2021 08:57	12.08.2021 14:50	11.08.2021 09:00
		Día posterior a TIPS	Día del TIPS	Día previo a TIPS
Glucosa	mg/dL	62	104	81
Creatinina Jaffé (IDMS)	mg/dL	1.57	0.71	0.54
Filtrado glomerular CKD-EPI (mL/min/1.73 m <sup>2</sup> )		45	>90	>90
Aspartato transaminasa	U/L	17.24		
Alanina transaminasa	U/L	42.3		20
Bilirrubina Total	mg/dL	13.37		5.62
Bilirrubina Directa	mg/dL	7.46		2.05
Leucocitos (recuento)	x10 <sup>9</sup> /L	40.40	2.42	4.65
Neutrófilos (recuento)	x10 <sup>9</sup> /L	36.08	1.82	2.76
Tiempo de protrombina (porcentaje)	%	21.30	57.70	48.30
Tiempo de protrombina normalizado (INR)	INR	3.11	1.36	1.50

FIGURA 3

Evolución analítica tras la repermeabilización del TIPS trombosado.



## Discusión

La incidencia reportada de fallo hepático tras inserción o recanalización de TIPS es del 20%. Un MELD avanzado y la presencia de enfermedad cardiovascular subyacente son los principales factores de riesgo para su desarrollo.

El trasplante hepático supone la única opción viable para supervivencia a largo plazo de pacientes que no responden al manejo de soporte inicial y tratamiento de los factores reversibles que puedan coexistir, como infección.

En nuestro paciente, el diagnóstico de presunción fue una isquemia hepática aguda inducida por la repermeabilización del TIPS. Estos casos suelen tener muy mal pronóstico, sobre todo, si se parte, como en nuestro paciente, de una situación ya de cirrosis avanzada.

## CP-071. HEMORRAGIA DIGESTIVA POR VARICES ESOFAGICAS SECUNDARIA A QUISTE HIDATIDICO HEPATICO.

KECO HUERGA A, SERRANO ROMERO M, HOYAS PABLOS E, FIGUERUELA LÓPEZ B, CASTRO FERNÁNDEZ M

UGC APARATO DIGESTIVO. COMPLEJO HOSPITALARIO DE ESPECIALIDADES VIRGEN DE VALME, SEVILLA.

## Introducción

Los quistes hidatídicos hepáticos, habitualmente asintomáticos, pueden ocasionar dolor abdominal, ictericia obstructiva, colangitis, abscesos y excepcionalmente hipertensión portal (HTP). Presentamos un caso de hemorragia digestiva alta (HDA) por varices esofágicas (VE) secundaria a quiste hidatídico hepático.

## Caso clínico

Varón de 22 años que ingresó por HDA secundaria a VE tratada de forma eficaz con ligadura endoscópica (Figura 1) y somatostatina. No antecedentes familiares, factores de riesgo, datos clínicos ni estigmas de hepatopatía. Bioquímica hepática: FA 260 U/l y GGT 499 U/l, con normalidad de transaminasas y bilirrubina. Estudio etiológico de hepatopatía negativo.

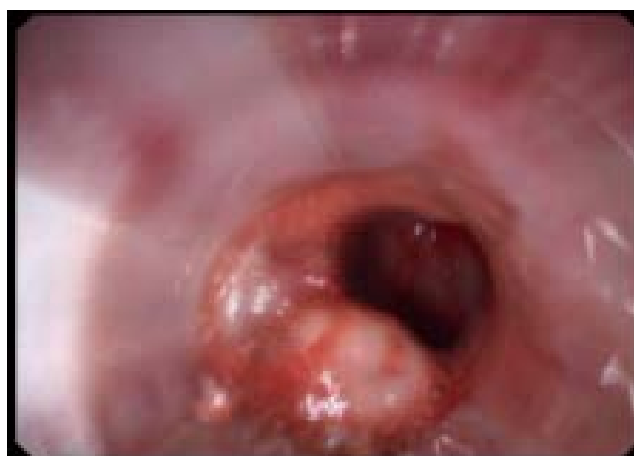
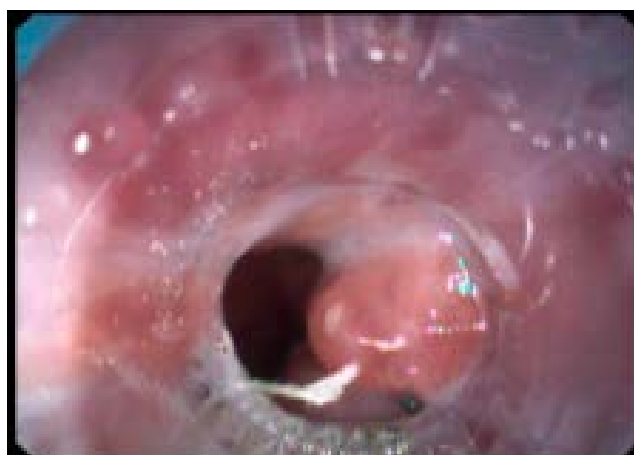
FIGURA 1

Endoscopia oral urgente con varices esofágicas grandes tratadas con bandas.

Ecografía doppler: hígado de tamaño y morfología normales con lesión quística en vecindad de lecho vesicular de 11x10 cm, sin tabiques ni señal doppler que origina dilatación de vía biliar intrahepática y comprime eje esplenoportal, especialmente de la vena porta que es permeable y con flujo discretamente enlentecido (13 cm/s). Signos de HTP: esplenomegalia, mínima ascitis, y recanalización del ligamento redondo y vena paraumbilical. La tomografía computarizada abdominal (Figura 2) y la colangio-RM confirman la lesión quística hepática de contenido líquido y de

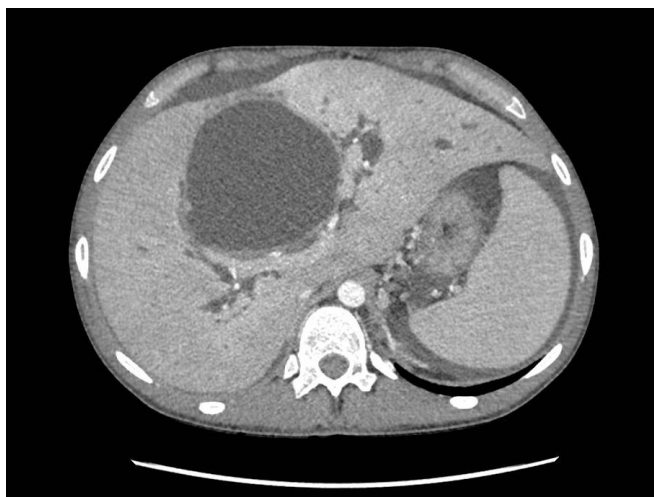

FIGURA 2

Prótesis biliar fabricada con catéter dilatador de 6F. Solapas o "flaps" realizados mediante bisturí.

naturaleza incierta, sin comunicación con la vía biliar intrahepática, que se muestra dilatada por compresión a nivel del hilio hepático, y con normalidad de la vía biliar extrahepática.

Serología de *Echinococcus granulosus* y marcadores tumorales negativos. Se practicó punción aspirado con aguja fina de la lesión quística con diagnóstico de hidatidosis. Manometría de venas suprahepáticas con gradiente de presión venosa hepática (GPVH) de 7 mmHg. Biopsia hepática transyugular con marcada fibrosis portal y proliferación de conductos biliares.

Se indicó intervención quirúrgica realizándose quistoperiquistectomía subtotal. Anatomía patológica: quiste hidatídico y cirrosis biliar secundaria. Evolución postoperatoria favorable.

## Discusión

La HDA por VE es una complicación frecuente de la cirrosis hepática que ocurre cuando existe HTP clínicamente significativa (GPVH >10-12 mmHg). La medida del GPVH es el método más preciso para el estudio de la HTP y nos facilita establecer su origen prehepático, intrahepático o posthepático. El GPVH de 7 mmHg en nuestro paciente es diagnóstico de HTP intrahepática sinusoidal, no clínicamente significativa, no justificando, por sí sola, el desarrollo de VE. El quiste hidatídico hepático, en el caso presentado, provocaría HTP por mecanismo mixto: HTP prehepática, al comprimir el eje esplenoportal e HTP intrahepática sinusoidal por cirrosis biliar secundaria, con inversión del flujo vascular portal hacia colaterales sistémicas desarrollándose las varices esofágicas.

## CP-072. HEPATITIS AGUDA TRAS LA VACUNACIÓN FRENTE AL COVID19: ¿UN FENÓMENO AUTOINMUNE?

CAMPOS SERRANO N, CASADO MARTÍN M, CALVO BERNAL MDM, JORDAN MADRID T, VEGA SAENZ JL

UGC APARATO DIGESTIVO. COMPLEJO HOSPITALARIO DE ESPECIALIDADES TORRECÁRDENAS, ALMERÍA.

## Introducción

Hasta la fecha se han descrito diferentes casos de alteración del perfil hepático relacionados temporalmente con la vacuna frente al COVID19 así como algunos casos de debut de hepatitis autoinmune (HAI).

El objetivo de nuestro estudio ha sido analizar y describir los casos de hepatitis aguda (HA) de origen no filiado relacionados temporalmente con la administración de la vacuna frente al COVID19.

## Material y métodos

Para ello se han analizado la totalidad de casos de HA vistos en consulta u hospitalizados en el Hospital Torrecárdenas de Almería desde enero a agosto de 2021 con estudio etiológico negativo y con relación temporal tras la inmunización frente al COVID19.

## Resultados

Nuestra cohorte incluye 4 pacientes (Tabla 1) con edades comprendidas entre 33 y 55 años, que presentaron HA entre 8 y 31 días tras la primera dosis de la vacuna (Pfizer: 3, Moderna: 1). En los 4 casos se descartó hepatotoxicidad por fármacos o productos de herbolario. Uno de los pacientes tenía antecedentes personales de enfermedad hepática crónica previa de origen no filiado y otro presentaba antecedentes de patología autoinmune no hepática. Todos los casos presentaron un patrón de daño hepático hepatocelular. Tres pacientes requirieron ingreso hospitalario, uno de ellos con criterios analíticos de gravedad, mientras que en los otros dos el ingreso fue debido a mala evolución del cuadro. Dos de ellos normalizaron espontáneamente las transaminasas, siendo el estudio etiológico negativo, incluido el perfil de autoanticuerpos. Dos de los casos se presentaron como debut de HAI. Uno de ellos presentó positividad para ANA, con diagnóstico posterior de HAI (basado en el score de HAI simplificado), tratado con corticoides y buena respuesta a los mismos. El otro paciente elevó la cifra de Ig G, con autoanticuerpos negativos, tratándose de forma empírica con corticoides con buena respuesta. Se realizó biopsia hepática, confirmando el diagnóstico de hepatitis aguda autoinmune. Este paciente presentó un segundo pico de hipertransaminasemia tras la administración de la segunda dosis de la vacuna (GOT/GPT 1319/1984 UI/L).

## Conclusiones

Pese a que los datos presentados incluyen una pequeña cohorte de pacientes, nos permiten afirmar que la vacuna frente al COVID19 podría inducir hepatitis inmunomediada, quizás en sujetos predispuestos. Ello plantea la posibilidad de monitorización analítica en determinado perfil de pacientes tras la vacuna, e incluso la seguridad de una tercera dosis. Nuestra experiencia podría ser la base para una recogida de eventos similares a nivel nacional con el fin de tipificar este posible efecto adverso.

Diagnóstico	Edad	Sexo	AP enf. autoinmune	Fármacos/ PH	Días vacuna-HA	GOT / GPT U/L	BT / BD mg/dl	INR	*Serologías / Autoinmunidad	Biopsia
HA (debut HAI)	55	M	No	No	8	2130 / 2212	8,16 / 4,4	1,6	Negativas / ANA +	No
HA	52	M	No	No	21	564 / 728	0,73	0,9	Negativas / Negativa	No
HA (debut HAI)	33	H	Si (HipoT, C)	No	9	693 / 795	1,12	0,9	Negativas / Negativa	HAI
HA	39	H	No	No	31	385 / 1192	1,23 / 0,42	1,0	Negativas / Negativa	Patrón lesional colestásico no sugerente de HAI

\* IgM VHA/VHE/anti-HBc/VEB/CMV. HA: Hepatitis aguda. HAI: Hepatitis autoinmune. M: Mujer. H: Hombre. AP enf. Autoinmune: antecedentes personales de enfermedad autoinmune. HipoT: hipotiroidismo autoinmune. C: celiacua. PH: productos de herbolario. BT: bilirrubina total. BD: bilirrubina directa. ANA: anticuerpos antinucleares

TABLA 1

Características de los casos de hepatitis aguda.

### CP-073. HEPATITIS AUTOINMUNE ASOCIADA AL USO DE ADALIMUMAB EN UNA PACIENTE CON ENFERMEDAD DE CROHN

ORTIZ CHIMBO DS<sup>1</sup>, ZAMORA OLAYA JM<sup>1</sup>, RODRÍGUEZ PERÁLVAREZ ML<sup>1</sup>, SÁNCHEZ FRÍAS ME<sup>2</sup>, VALDIVIA KRAG C<sup>1</sup>, TEJERO JURADO R<sup>1</sup>, EL FALLOUS EL MRAGHID M<sup>1</sup>

<sup>1</sup>SERVICIO APARATO DIGESTIVO. COMPLEJO HOSPITALARIO REGIONAL REINA SOFÍA, CÓRDOBA. <sup>2</sup>SERVICIO ANATOMÍA PATOLÓGICA. COMPLEJO HOSPITALARIO REGIONAL REINA SOFÍA, CÓRDOBA.

#### Introducción

El uso de fármacos biológicos en pacientes con enfermedad inflamatoria intestinal es muy frecuente. Los más utilizados son aquellos contra el factor de necrosis tumoral  $\alpha$  (anti-TNF), concretamente, Infliximab y Adalimumab. La mayoría de sus efectos adversos se relacionan con su efecto inmunosupresor, aunque en ocasiones existen reacciones autoinmunes paradójicas.

La Hepatitis autoinmune (HAI) de novo es muy infrecuente en este escenario. Debido a su relevancia clínica, se presenta un caso de HAI inducida por adalimumab.

#### Caso clínico

Mujer de 56 años con Enfermedad de Crohn, intervenida de enfermedad perianal y en tratamiento con adalimumab desde hace 2 años, el cual se intensificó hace 6 meses por niveles infraterapéuticos.

Acude por ictericia, malestar general y encefalopatía hepática grado I-II de West Haven. Presentaba hipertransaminasemia en rango de hepatitis aguda, coagulopatía (actividad de protrombina del 35%), e hiperbilirrubinemia (21mg/dl a expensas de directa).

Negaba consumo de alcohol, y en estudio etiológico presentó anticuerpos antinucleares (ANA) positivos a títulos elevados, inmunoglobulina A, G y M muy elevadas y serologías virales negativas.

Ante ello se estableció la sospecha de hepatitis autoinmune, se solicitó biopsia hepática transyugular, se inició tratamiento empírico con corticoides intravenosos a 1 mg/kg y se suspendió adalimumab.

En los siguientes diez días, mejoraron los parámetros de función hepática, descendieron las transaminasas y desapareció la encefalopatía hepática.

El diagnóstico definitivo fue establecido en base a la histología, que fue congruente con hepatitis de origen mixto (HAI + toxicidad por fármacos (DILI)) P4 L4 F3 (Figuras 1-3), a la presencia de niveles

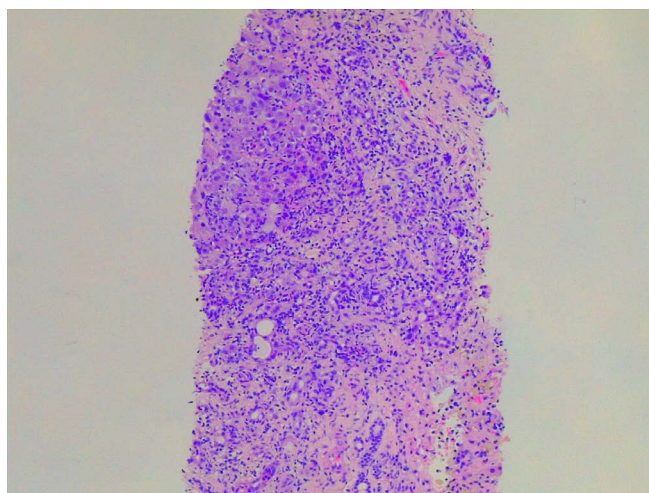


FIGURA 1

Hígado (Hematoxilina eosina) 10X: Necrosis, colestasis y focos de esteatosis. Unidad de Anatomía Patológica Hospital Reina Sofía. Córdoba.

anormales de ANA e IgG, y a la respuesta favorable a corticoides con una puntuación de 7 (Criterios diagnósticos simplificados).

## Discusión

En conclusión, la HAI inducida por anti-TNF es infrecuente y potencialmente grave.

Aunque no hay una histología específica, se recomienda la realización de biopsia hepática para excluir otras entidades y evaluar la gravedad. A nivel histológico generalmente se evidencia necrosis fragmentada y la presencia de infiltrados linfoplasmocíticos.

El tratamiento es la suspensión del fármaco y en casos de gravedad, corticoesteroides e incluso terapia inmunosupresora.

## CP-074. HEPATITIS GRANULOMATOSA IDIOPÁTICA: UNA ENFERMEDAD RARA

MORCILLO JIMÉNEZ E, RICO CANO A, GARCIA SÁNCHEZ AB

UGC APARATO DIGESTIVO. HOSPITAL COMARCAL DE ANTEQUERA, ANTEQUERA

### Introducción

La hepatitis granulomatosa es una entidad bien diferenciada, que se caracteriza por el hallazgo histológico de granulomas en la biopsia hepática.

Las causas más frecuentes son la sarcoidosis y la tuberculosis. También se encuentran otras causas como la enfermedad de Hodgkin, la cirrosis biliar primaria, las hepatitis medicamentosa, fiebre Q y brucelosis.

### Caso clínico

Mujer de 34 años sin hábitos tóxicos, ni antecedentes personales de interés ni tratamiento farmacológico que es valorada en nuestra consulta por hipertransaminasemia con predominio de colestasis estando por lo demás asintomática.

Se le realizó analítica completa con serología VHA, VHB, VHC y VIH que fue negativa; ferrocínica, cobre y ceruloplasmina normales; perfil tiroideo normal; alfa antitripsina normal; ANA, ANCA, AMA, ac antimúsculo liso y LKM negativos.

La ecografía de abdomen y la colangio-RMN fueron normales.

Tras esto, se le realizó una biopsia hepática percutánea donde se evidenciaron granulomas hepáticos con tinción de Ziehl negativa.

Con este hallazgo, se realizó Rx de tórax y Tc de tórax que fueron normales; analítica de heces con coprocultivo y parásitos negativos: serología de sífilis, brucella, coxiella, mycoplasma, CMV y Epstein-Barr negativa.

Con todos estos datos se estableció el diagnóstico de hepatitis granulomatosa idiopática.

## Discusión

El granuloma es una respuesta inespecífica ante una gran variedad de estímulos, por lo que se puede hallar granulomas hepáticos en gran número de enfermedades.

La hepatitis granulomatosa idiopática es una rara enfermedad de causa desconocida, que se caracteriza por el hallazgo de granulomas en el hígado y en el que pueden aparecer fiebre y alteración de las enzimas hepáticas. Se llega al diagnóstico definitivo después de un estudio exhaustivo y tras descartar otras causas que puedan producir granulomatosis hepática.

Este caso es interesante ya que muestra como la hepatitis granulomatosa puede estar producida por múltiples causas y hay que realizar anamnesis y estudio exhaustivos para descartar todas ellas antes de establecer el diagnóstico de hepatitis granulomatosa idiopática, que se trata de una enfermedad rara.

## CP-075. HEPATITIS ISQUÉMICA EN PACIENTE CON TAPONAMIENTO CARDIACO

FERNÁNDEZ CARRASCO M<sup>1</sup>, LÓPEZ GONZÁLEZ J<sup>1</sup>, MOSTAZO ARANDA A<sup>2</sup>, VEGA SÁENZ JL<sup>1</sup>

<sup>1</sup>SERVICIO APARATO DIGESTIVO. COMPLEJO HOSPITALARIO DE ESPECIALIDADES TORRECÁRDENAS, ALMERÍA. <sup>2</sup>SERVICIO MEDICINA INTERNA. COMPLEJO HOSPITALARIO DE ESPECIALIDADES TORRECÁRDENAS, ALMERÍA.

### Introducción

La hepatitis isquémica constituye un daño hepatocelular difuso grave por una reducción del flujo sanguíneo hepático en situaciones de hipoperfusión sistémica, lo cual provoca hipoxia tisular y necrosis de predominio centrolobulillar por la alta demanda metabólica hepática.

La etiología es multifactorial, constituyendo las enfermedades cardiovasculares que provocan bajo gasto la causa más frecuente, siendo imprescindible excluir causas infecciosas, tóxicas o metabólicas.

### Caso clínico

Varón, 43 años, natural de Marruecos, sin antecedentes previos, ingresado en Medicina Interna por síndrome febril de más de dos semanas de evolución asociado a síndrome constitucional, sudoración nocturna y astenia. Durante su ingreso es diagnosticado de VIH en estado de inmunodepresión avanzado, categoría clínica C3. Somos avisados por deterioro del estado general y alteraciones sugestivas de hepatitis aguda en analítica. A nuestra valoración, el paciente presenta inestabilidad hemodinámica, (TA 70/50, FC 90 lpm, SatO<sub>2</sub> 98%), respiración de Kussmaul y livideces en miembros inferiores, sin signos de encefalopatía. En analítica destacan transaminasas por encima de 9000U/L, LDH 6200U/L, INR 2.54, factor V de 3.4% y acidosis metabólica severa.

Ante la sospecha de hepatitis isquémica de origen no filiado se traslada el paciente a UCI y se realiza ecocardiografía a pie de cama observándose derrame pericárdico severo con taponamiento cardiaco asociado. Se realiza pericardiocentesis de urgencia con mejoría clínica y hemodinámica inmediata del paciente. En análisis de líquido pericárdico destaca ADA 84U/L, confirmándose posteriormente aislamiento de M.tuberculosis con estudio de mutación de resistencia a antibióticos negativo.

Tras pericardiocentesis se confirma mejoría progresiva del perfil hepático del paciente, con descenso de transaminasas y corrección de coagulopatía.

### Discusión

La pericarditis tuberculosa es una entidad poco frecuente en países desarrollados, presentándose principalmente en pacientes inmunodeprimidos. Puede provocar taponamiento cardiaco, generando compromiso hemodinámico por descenso del gasto cardiaco como consecuencia de un aumento de la presión intrapericárdica y, secundariamente, fallo hepático isquémico.

En casos graves, los pacientes deben someterse a pericardiocentesis urgente, solucionando hasta un 60-70% de los taponamientos y en ocasiones resultando útil para filiar la causa.

El pronóstico del fallo hepático dependerá fundamentalmente de la etiología más que de la gravedad de la insuficiencia hepática. Por ello, resulta fundamental mantener un soporte hemodinámico adecuado, así como tratar la causa subyacente pudiendo normalizar en la mayoría de los casos de forma casi completa la función hepatocelular en 7-10 días. Sin embargo hasta un 50% pueden fallecer en las semanas posteriores al evento, lo cual pone de manifiesto la importancia de un diagnóstico precoz.

### CP-076. HEPATOCARCINOMA SOBRE HÍGADO NO CIRRÓTICO EN PACIENTE CON INFECCIÓN PASADA POR VIRUS DE HEPATITS C (VHC) ERRADICADO

CASTRO RODRÍGUEZ J, GÓMEZ PÉREZ A, APARICIO SERRANO A, SANTOS LUCIO A, GÓMEZ GARCÍA M, FERNÁNDEZ GONZÁLEZ R

UGC APARATO DIGESTIVO. COMPLEJO HOSPITALARIO REGIONAL REINA SOFÍA, CÓRDOBA.

### Introducción

Cualquier paciente con infección crónica por VHC es subsidiario de tratamiento antiviral. Previo a su inicio es necesario evaluar la severidad de la enfermedad hepática con métodos no invasivos como la elastografía de transición (ET) o los biomarcadores serológicos APRI y FIB-4. En la actualidad los regímenes pangenotípicos sofosbuvir/velpatasvir o glecaprevir/pibrentasvir son la terapia de elección.

### Caso clínico

Mujer de 53 años con antecedentes de hipertensión y déficit de proteínas C y S, con episodio de trombosis venosa profunda poplítea

derecha, permaneciendo anticoagulada con acenocumarol. En seguimiento por hepatitis crónica por VHC, con ecografía abdominal sin alteraciones y fibrosis hepática moderada (F2). Inicia tratamiento con Simeprevir + Interferon + Ribavirina en 2014, siendo suspendido por ausencia de respuesta. Comienza segunda línea con Sofosbuvir/Ledipasvir + Ribavirina durante 12 semanas alcanzando respuesta viral sostenida (RVS). Debido a la ausencia de fibrosis avanzada o cirrosis la paciente fue dada de alta en 2018.

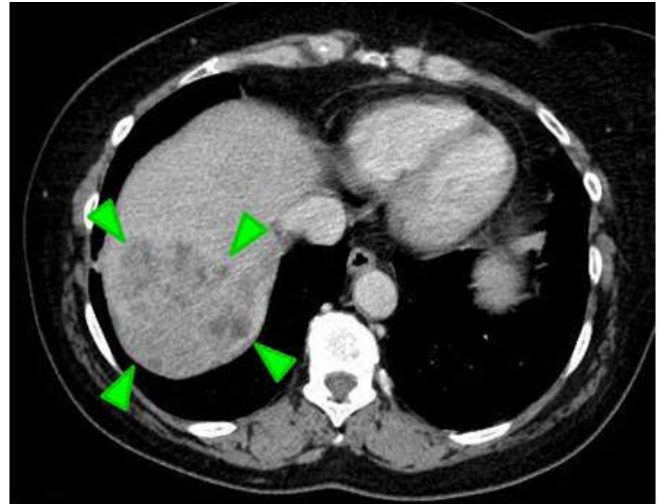


FIGURA 1

TC de abdomen donde se observa una gran tumoración de unos 12 cm de diámetro que ocupa gran parte del lóbulo hepático derecho, sobre todo los segmentos VI y VII (puntas de flecha verdes), heterogénea, con áreas de necrosis y otras de aspecto sólido.

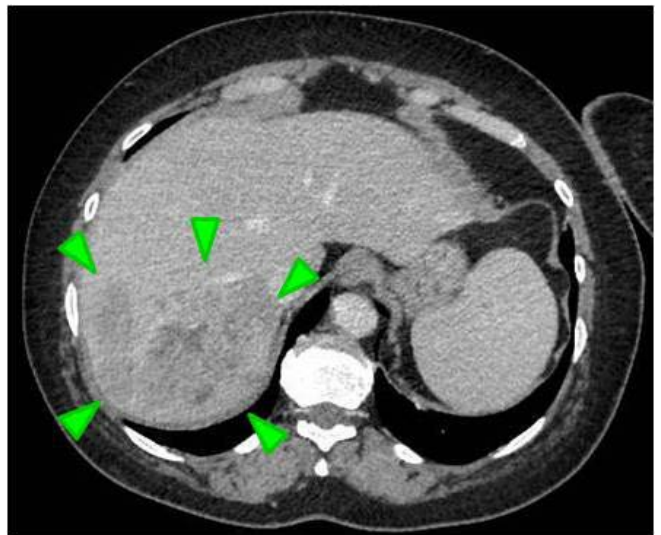

FIGURA 2

TC de abdomen donde igualmente se visualiza la gran lesión tumoral en lóbulo hepático derecho sobre un hígado de aspecto normal, sin datos de hepatopatía crónica.

En febrero de 2021 la paciente comienza con dolor abdominal en epigastrio e hipocondrio derecho, náuseas, vómitos y fiebre de hasta 38°C. En analítica destaca elevación enzimas hepáticas con

GGT 247U/L, FA 152U/L y PCR 69mg/L. Se solicita TC que muestra una lesión de 12 cm en lóbulo hepático derecho con nódulos satélites, sin signos de hepatopatía crónica, trombosis de ambas ramas portales y adenopatías locorregionales, descartando lesiones a distancia (Figuras 1-6). Se amplía analítica con serologías de VHB negativa y VHC positiva con PCR indetectable, y con alfa-fetoproteína que está elevada (3391 ng/mL), sugestivo de hepatocarcinoma (HCC), confirmándose por biopsia. Debido al estadio avanzado del HCC (BCLC-C) se inicia tratamiento con Lenvatinib con adecuada tolerancia, salvo aumento de tensión arterial, quedando la paciente a la espera de evolución.

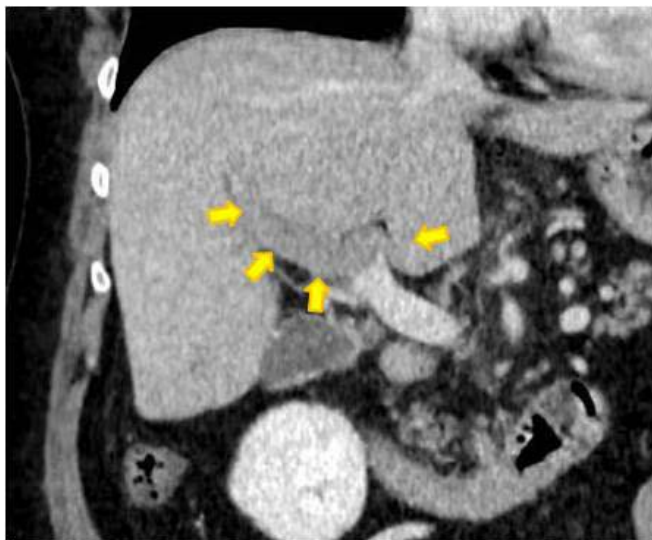

FIGURA 3

TC de abdomen en corte coronal donde se visualizan defectos de repleción en ambas ramas portales, derecha e izquierda, compatible con trombosis portal tumoral (flechas amarillas). Se identifican adenopatías en hilio hepático y periportales.

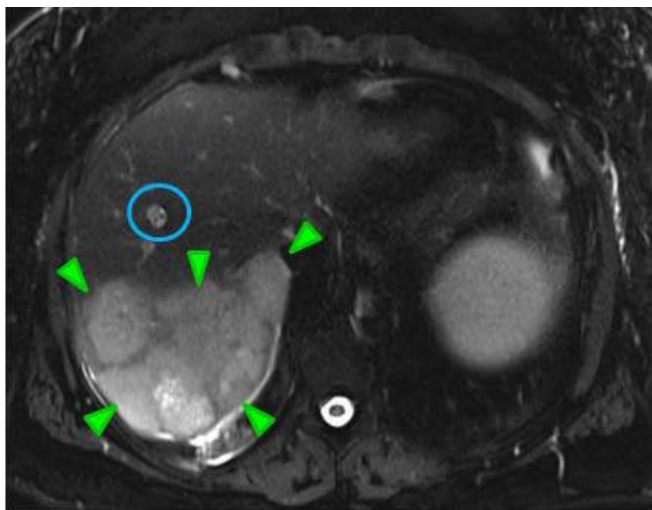


FIGURA 4

RM de abdomen con contraste en diversas secuencias (figuras 4-6: D y E T2, F difusión) donde la lesión se muestra hipervascular en fase arterial, con lavado en fase portal, compatible con hepatocarcinoma. Así mismo se confirma la presencia de algún nódulo tumoral satélite (círculo azul).

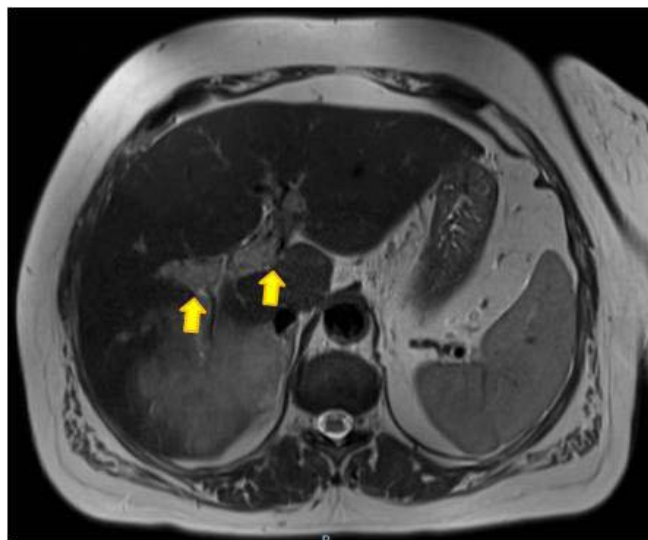

FIGURA 5

RM de abdomen con contraste en diversas secuencias (figuras 4-6: D y E T2, F difusión) donde se muestra la extensión del trombo a lo largo de la vena porta derecha (flechas amarillas).

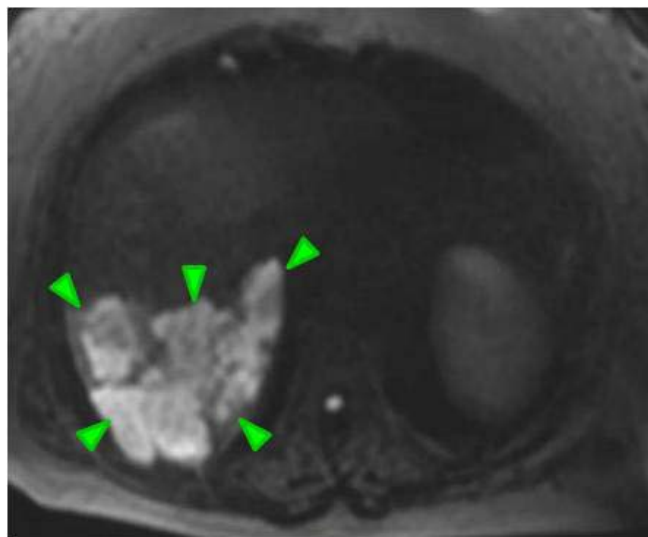


FIGURA 6

RM de abdomen con contraste en diversas secuencias (figuras 4-6: D y E T2, F difusión) donde se identifica la lesión compatible con hepatocarcinoma.

## Discusión

Tras el tratamiento antiviral los pacientes con RVS que presentan fibrosis avanzada (F3) o cirrosis (F4) deben someterse a seguimiento y cribado ecográfico de HCC semestral. No así los pacientes con F0-F2, que se consideran curados y pueden ser dados de alta. Nuestra paciente desarrolló un HCC sobre hígado sano. Ésta es una entidad infrecuente, ya que el 90% de HCC asientan sobre cirrosis. A diferencia de éste, el HCC sobre hígado no cirrótico suele ser más sintomático y la alfa-fetoproteína es normal hasta en el 60% de casos. El diagnóstico definitivo es histológico. El tratamiento de elección es la cirugía, siendo una ventaja la mejor función hepática,

pero suelen ser de mayor tamaño al diagnosticarse en fases más avanzadas. La tasa de recurrencia es inferior que en los cirróticos.

### CP-077. HEPATOXICIDAD INMUNOMEDIADA POR PEMBROLIZUMAB.

RUZ ZAFRA P<sup>1</sup>, BEJARANO JURADO C<sup>2</sup>, SOLÁ FERNÁNDEZ A<sup>3</sup>, GIRÁLDEZ GALLEGO A<sup>1</sup>, SOUSA MARTÍN JM<sup>1</sup>

<sup>1</sup>UGC APARATO DIGESTIVO. COMPLEJO HOSPITALARIO REGIONAL VIRGEN DEL ROCÍO, SEVILLA. <sup>2</sup>UGC ANATOMÍA PATOLÓGICA. COMPLEJO HOSPITALARIO REGIONAL VIRGEN DEL ROCÍO, SEVILLA. <sup>3</sup>UGC APARATO DIGESTIVO. HOSPITAL COMARCAL INFANTA ELENA, HUELVA.

#### Introducción

La inmunoterapia constituye una opción en auge para el tratamiento de tumores metastásicos, muchas veces como última línea de tratamiento. Su diana terapéutica son moléculas reguladoras de puntos de control de rutas inmunológicas. Su efecto aumenta la respuesta inmune y restaura los mecanismos antitumorales suprimidos. Pembrolizumab, un anticuerpo monoclonal, bloquea la interacción entre la proteína de muerte celular programada PD-1 y sus dos ligandos PD-L1 y PD-L2, impidiendo la apoptosis de linfocitos T. Está indicado en una amplia variedad de tumores y se está evaluando su eficacia en otras neoplasias, como el cáncer de próstata metastásico resistente a castración hormonal. El mecanismo intrínseco de la inmunoterapia puede condicionar efectos adversos que simulan procesos autoinmunes, alguno de los cuales obligan a su retirada. La incidencia reportada de hepatotoxicidad inmunomediada para los anti-PD-1 en monoterapia es del 1-4%. Asimismo, las formas graves de hepatitis aguda por inmunoterapia se han comunicado con una incidencia del 3,5%.

#### Caso clínico:

Un varón de 63 años diagnosticado cuatro años antes de carcinoma de próstata estadio IVB (metástasis ganglionares retroperitoneales) fue tratado intermitentemente con castración hormonal durante tres años, hasta presentar progresión de la enfermedad. En este momento, se incluyó en régimen de ensayo clínico con docetaxel y prednisona más pembrolizumab. A los 85 días, tras cuatro ciclos, se detectó hipertransaminasemia incidental (GOT 273, GPT 488, FA 785; UI/L), retirándose transitoriamente e iniciando prednisona 80 mg/día según protocolo, por considerarse toxicidad grado IV (Figura 1). Al descender los corticoides desarrolló ictericia (bilirrubina máxima 20,61 mg/dL, día + 196) Se descartó etiología viral (VHC, VHB, VHA, VHE, VEB y CMV), metabólica, vascular y/o biliar; Los ANA fueron positivos a título 1/160 con patrón moteado fino. Ante el comportamiento corticodependiente y la asociación cronológica, se sospechó hepatotoxicidad inmunomediada por pembrolizumab, con perfil mixto (ratio 2,18: GPT 796/40FA 1175/129; UI/L). Se realizó una biopsia hepática percutánea (Figura 2) que mostró datos compatible con hepatitis autoinmune (HAI). Se mantuvo corticoterapia a 1 mg/kg/día y se redujo tras comprobar una adecuada respuesta bioquímica. La causalidad según escala CIOMS/RUCAM mostró una puntuación de 9 puntos (altamente probable).

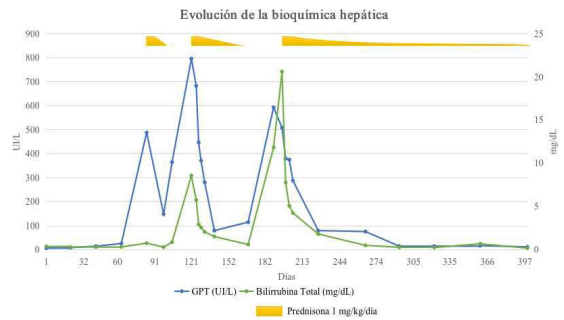


FIGURA 1

Gráfica de la evolución del perfil hepático.

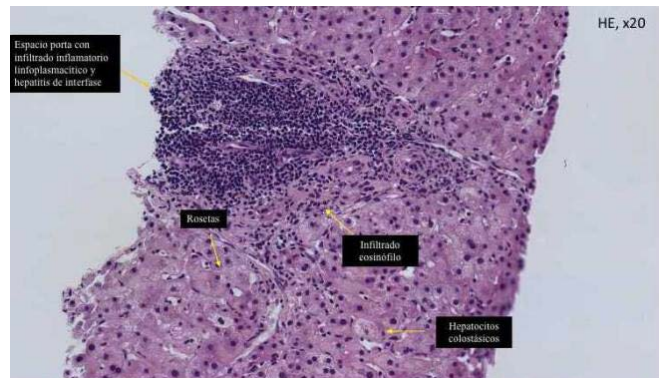


FIGURA 2

Lesión necroinflamatoria en forma de hepatitis de la interfase con infiltrado linfoplasmocitario y escasos eosinófilos. Necrosis focal de hepatocitos, que puntualmente muestran disposición rosetoide.

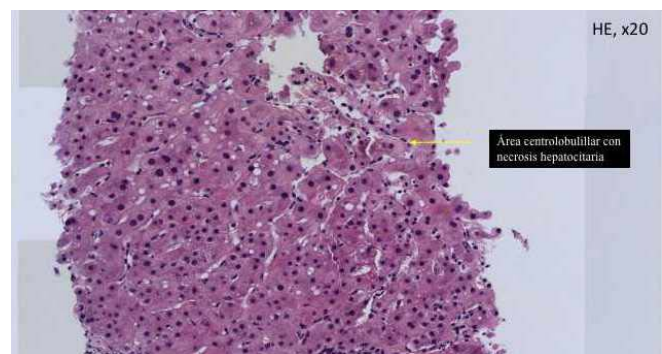


FIGURA 3

Área centrolobulillar con necrosis hepatocitaria.

#### Discusión

Con el pembrolizumab es necesario tener un alto índice de sospecha de hepatotoxicidad inmunomediada. La descripción de casos graves, como el nuestro, aporta conocimiento sobre las características, patrón histológico y manejo terapéutico de esta peculiar entidad clínica, aún poco conocida, con similitudes y diferencias con la HAI.

## CP-078. IDENTIFICACIÓN DE BIOMARCADORES PARA LA DETECCIÓN DE ESTEATOHEPATITIS EN PACIENTES CON ESTEATOSIS HEPÁTICA METABÓLICA

MAYA-MILES D<sup>1</sup>, MONTERO-VALLEJO R<sup>1</sup>, GATO-ZAMBRANO S<sup>1</sup>, GALLEGU-DURÁN R<sup>1</sup>, ROJAS A<sup>1</sup>, MUÑOZ HERNANDEZ R<sup>2</sup>, GIL-GOMEZ A<sup>1</sup>, AMPUERO J<sup>1</sup>, ROMERO-GOMEZ M<sup>1</sup>

<sup>1</sup>UGC APARATO DIGESTIVO. COMPLEJO HOSPITALARIO REGIONAL VIRGEN DEL ROCÍO, SEVILLA. <sup>2</sup>GRUPO APARATO DIGESTIVO. UNIVERSIDAD DE SEVILLA, SEVILLA.

### Introducción

Búsqueda de candidatos que permitan detectar y monitorizar la esteatohepatitis en pacientes con Esteatosis Hepática Metabólica (EHM) mediante aproximación transcriptómica.

### Material y métodos

La selección de candidatos se realizó mediante un análisis de expresión diferencial comparando datos de expresión génica de tejido hepático procedentes de biopsias pareadas de una cohorte de pacientes con esteatohepatitis (N=37) que se sometieron a una intervención dietética o quirúrgica (cirugía bariátrica) de 1 año y que resolvieron (n=20) o no (n=17), la esteatohepatitis tras la intervención.

Para confirmar su asociación específica a esteatohepatitis analizamos el comportamiento de los candidatos obtenidos en: 1) Una cohorte de estimación en la que se integraron datos de expresión génica de tejido hepático procedentes de las bases de datos GEO y EBI de 5 cohortes (n = 347), comparando individuos “sanos” (control n = 92) e individuos con esteatosis simple (SS n = 106) contra individuos con esteatohepatitis (NASH n = 149) (Análisis NASH vs no NASH); 2) Datos de expresión génica de tejido hepático obtenidos mediante RNA-seq de dos cohortes formadas por pacientes con esteatosis y esteatohepatitis (N=31, 15 SS y 16 NASH) (N=67, 23 SS y 44 NASH) (cohortes de validación); 3) Datos de expresión génica procedentes de una cohorte adicional de pacientes publicada recientemente (N = 205), en la que el análisis SS vs NASH se realizó estratificando a los pacientes con esteatohepatitis en función del grado de fibrosis en NASH F0-F1, F2, F3 y F4) (cohorte de replicación).

### Resultados

El análisis de la cohorte de intervención identificó 1363 genes que presentaban un cambio específico en pacientes que resolvieron su esteatohepatitis tras la intervención. 22 de estos candidatos mostraron una asociación inversa y específica a la esteatohepatitis en el análisis integrativo, pueden ser detectados en suero y son secretados por las células. 12 de estos candidatos replicaron este comportamiento en la primera cohorte de validación y uno de ellos, la interleuquina 32 (IL-32), en ambas (cohorte 1: log<sub>2</sub>-FC 1.59/p-value: 8.0E-5; cohorte 2: log<sub>2</sub>-FC 2.47/p-value: 8.0E-4). El análisis en la cohorte de replicación confirmó un aumento de IL-32 hepática en esteatohepatitis en todas las comparaciones realizadas (log<sub>2</sub> FC 1.64/1.69/2.03/2.16 p-value: 3.78E-06/5.62E-05/4.81E-08/4.80E-05).

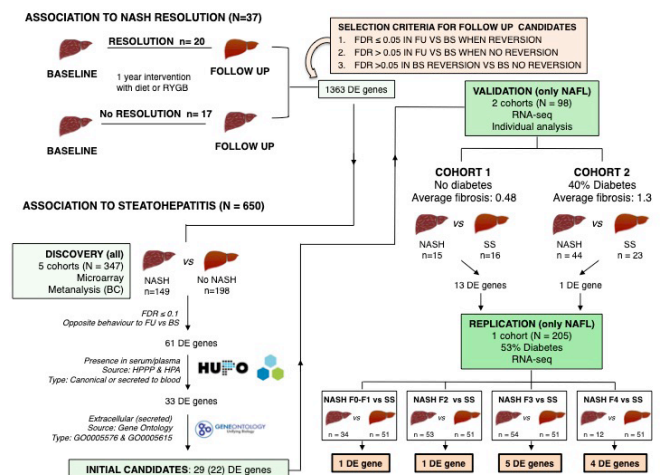


FIGURA 1

Pipeline empleado para la identificación de biomarcadores para la detección y monitorización de esteatohepatitis en pacientes con Esteatosis Hepática Metabólica.

### Conclusiones

Nuestro análisis confirma una asociación robusta y directa entre los niveles de expresión de la interleuquina 32 y la presencia de esteatohepatitis, así como que los niveles de esta interleuquina proinflamatoria disminuyen de forma muy significativa en pacientes que son capaces de resolver la esteatohepatitis tras una intervención dietética o quirúrgica.

## CP-079. IMPACTO DE LOS PATRONES ALIMENTARIOS DE CONSUMO EN LA HISTOLOGÍA HEPÁTICA EN PACIENTES CON ESTEATOSIS HEPÁTICA METABÓLICA

LUCENA-VALERA A<sup>1</sup>, LÓPEZ-BERMUDO L<sup>2</sup>, BERNÁ G<sup>3</sup>, LARA-ROMERO C<sup>1</sup>, MONTERO-VALLEJO R<sup>2</sup>, ÁLVAREZ-AMOR L<sup>3</sup>, RICO MC<sup>4</sup>, SANCHEZ-TORRIJOS Y<sup>1</sup>, GATO-ZAMBRANO S<sup>2</sup>, AMPUERO J<sup>1</sup>, MARTÍN F<sup>3</sup>, ROMERO-GOMEZ M<sup>1</sup>

<sup>1</sup>UGC APARATO DIGESTIVO. COMPLEJO HOSPITALARIO REGIONAL VIRGEN DEL ROCÍO, SEVILLA. <sup>2</sup>GRUPO INVESTIGACIÓN. UNIVERSIDAD DE SEVILLA, SEVILLA. <sup>3</sup>DEPARTAMENTO INVESTIGACIÓN. UNIVERSIDAD DE SEVILLA, SEVILLA. <sup>4</sup>DEPARTAMENTO APARATO DIGESTIVO. COMPLEJO HOSPITALARIO REGIONAL VIRGEN DEL ROCÍO, SEVILLA.

### Introducción

Los patrones dietéticos influyen en la historia natural de la Esteatosis Hepática metabólica (EHmet). La dieta occidental se asocia con un mayor riesgo de fibrosis mientras que las dietas saludables tienen un papel protector. Sin embargo, se desconoce el impacto de los componentes de la dieta en la histología del hígado del paciente con EHmet, concretamente sobre la inflamación y fibrosis. El objetivo fue estudiar la relación entre la ingesta de alimentos y la histología hepática en pacientes con EHmet.

## Material y métodos

Estudio transversal que incluyó 40 pacientes con EHmet demostrado por biopsia. Las características basales de la cohorte se describen en la Tabla 1. Los pacientes completaron un cuestionario validado de frecuencia de alimentos y un recordatorio de alimentos de 24 horas, la misma semana de la biopsia.

## Resultados

No se observaron diferencias significativas en factores de confusión tales como la edad, ingesta calórica total, peso corporal, índice de masa corporal, circunferencia de cintura, perfil lipídico, glucemia, insulinemia y HOMA-IR entre pacientes con diferentes estadios histológicos de la enfermedad. La ingesta de azúcares refinados inferior al 10% de la ingesta calórica total, se asoció a una prevalencia de esteatohepatitis del 25% y fibrosis significativa 11%, mientras que una ingesta de azúcares refinados > 10% incrementó la tasa de esteatohepatitis al 78% y de fibrosis al 73% ( $p < 0,05$ ). Para productos de panadería comercial y carnes rojas y/o procesadas, los consumos inferiores y superiores a 7 porciones/semana no afectaron al número de pacientes con esteatohepatitis (50% vs 67% y 80% vs 70% respectivamente). Sin embargo, afectó significativamente ( $p < 0,05$ ) al número de pacientes con fibrosis significativa (17% frente a 73% y 11% frente a 89%, respectivamente). La ingesta de productos lácteos (menor y mayor de 2 porciones/día) y alimentos ricos en fructosa (menor y mayor de 5 porciones/semana) no modificó el número de pacientes con esteatohepatitis y/o fibrosis. Para frutas, verduras y legumbres, ninguno de los pacientes alcanzó los niveles recomendados de porciones siendo el consumo medio 1 porción/día para frutas y verduras y 1,5 porciones/semana para legumbres. El 76% de los pacientes consumió 4 raciones/semana de pescado y 2 raciones/día de aceite de oliva virgen extra.

Características	Cohorte global (n=40)
Sexo femenino	57.5% (23/40)
Edad; años $\pm$ SD	59 $\pm$ 10
Obesidad (IMC $\geq$ 30 kg/m <sup>2</sup> )	100% (40/40)
HOMA-IR	5.9 $\pm$ 3.8
Histología	
- Esteatosis intensa	14 (35%)
- Esteatohepatitis	26 (65%)
- Fibrosis significativa	30 (75%)

FIGURA 1

Características basales de la cohorte.

## Conclusiones

El consumo de azúcares refinados (> 10% de la ingesta calórica), así como el consumo de productos procesados y ultraprocesados se asociaron a un riesgo aumentado de esteatohepatitis y fibrosis significativa (>F2). Los productos lácteos y la fructosa de los alimentos no parecen promover esteatohepatitis y fibrosis.

## CP-080. INFRADIAGNÓSTICO DE COLANGITIS BILIAR PRIMARIA: ANTICUERPOS ANTIMITOCONDRIALES COMO PARÁMETROS ANALÍTICOS DE SOSPECHA

MORENO MORALED A<sup>1</sup>, LÓPEZ GONZÁLEZ J<sup>1</sup>, CASADO MARTÍN M<sup>1</sup>, MUÑOZ VICO FJ<sup>2</sup>

<sup>1</sup>SERVICIO APARATO DIGESTIVO. COMPLEJO HOSPITALARIO DE ESPECIALIDADES TORRECÁRDENAS, ALMERÍA. <sup>2</sup>SERVICIO INMUNOLOGÍA. COMPLEJO HOSPITALARIO DE ESPECIALIDADES TORRECÁRDENAS, ALMERÍA.

## Introducción

La colangitis biliar primaria (CBP) es una colangiopatía autoinmune crónica caracterizada por una inflamación y una destrucción progresiva de los conductos biliares, cuyo diagnóstico se basa en títulos de anticuerpos antimitocondriales (AMA) > 1:40, fosfatasa alcalina (FA) > 1,5 veces el límite superior de la normalidad e histología hepática compatible.

El objetivo de este estudio es identificar a pacientes con anticuerpos antimitocondriales positivos y valores de fosfatasa alcalina elevados que no están en seguimiento en consultas externas de Hepatología en nuestra área sanitaria.

## Material y métodos

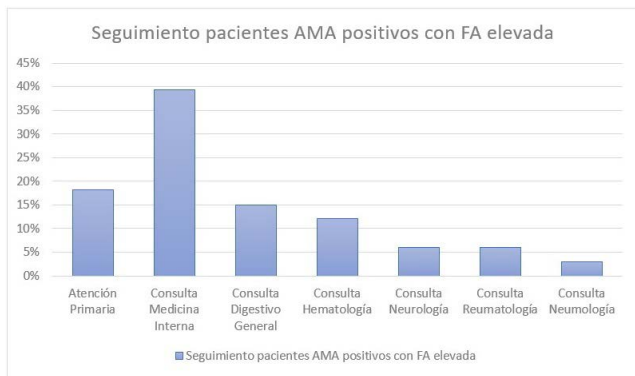
Estudio observacional descriptivo retrospectivo en el que se incluyen todos los pacientes con anticuerpos antimitocondriales positivos en nuestra área sanitaria en el periodo comprendido entre 2017 y 2021. Se han revisado las historias clínicas para recoger los valores de fosfatasa alcalina y determinar si aquellos pacientes con valores elevados están en seguimiento en consulta de hepatología.

## Resultados

Se identificaron un total de 255 pacientes con anticuerpos antimitocondriales positivos en nuestra área sanitaria. Únicamente en dos pacientes (0.7%) no se habían determinado los valores de fosfatasa alcalina. Prácticamente la mitad de los pacientes (106/255) tenían fosfatasa alcalina elevada en los sucesivos controles analíticos, 1/3 de los cuales (33/106) no tenía seguimiento en consultas de Hepatología. La mayoría de estos pacientes (81.8%) estaban en seguimiento en otras consultas específicas: 13 (39.3%) en medicina interna, 5 (15%) en consultas de digestivo general, 4 (12.1%) en hematología, 2 (6%) en neurología, 2 (6%) en reumatología y 1 (3%) en neumología. Solo 6 pacientes (18.2%) tenían seguimiento en atención primaria (Figura 1). De los pacientes en seguimiento en consulta de Hepatología, 53 estaban diagnosticados de CBP y recibían tratamiento específico: 43 ácido ursodesoxicólico (AUDC) y 10 ácido obeticólico. Únicamente dos pacientes no tenían tratamiento, ambos con enfermedad hepática avanzada.

## Conclusiones

La mayoría de los pacientes con anticuerpos antimitocondriales positivos y fosfatasa alcalina elevada en nuestra área sanitaria están en seguimiento en consultas externas de Hepatología; sin embargo,



**FIGURA 1**  
Seguimiento de pacientes con sospecha de diagnóstico de CBP.

1/3 de los pacientes, la mayor parte de ellos en seguimiento en otras consultas de especialista, no se han derivado para estudio ni han recibido tratamiento. Esto supone un retraso en el diagnóstico de una enfermedad hepática progresiva en la que se ha demostrado que el tratamiento previene la progresión a cirrosis y el desarrollo de hipertensión portal. Este estudio nos permitirá recuperar a los pacientes con criterios de sospecha de CBP que no estaban en seguimiento en consultas específicas, pudiendo modificar así la historia natural de la enfermedad.

### CP-081. LINFOMA B HEPÁTICO EN PACIENTE CON HEPATOPATÍA CRÓNICA: LESIÓN MALIGNA INFRECUENTE A PROPÓSITO DE UN CASO.

CASTRO RODRÍGUEZ J, SANTOS LUCIO A, GÓMEZ GARCÍA M, APARICIO SERRANO A, GÓMEZ PÉREZ A, FERNÁNDEZ GONZÁLEZ R

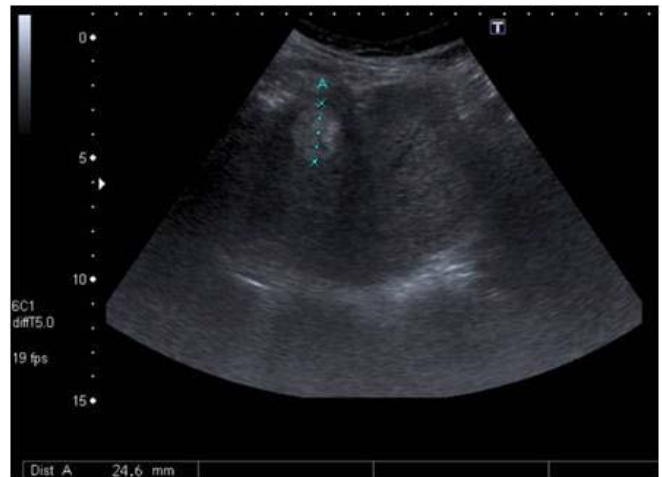UGC APARATO DIGESTIVO. COMPLEJO HOSPITALARIO REGIONAL REINA SOFÍA, CÓRDOBA.

#### Introducción

El hepatocarcinoma (HCC) es el tumor hepático maligno más frecuente (46%), seguido por las metástasis (31,4%) y el colangiocarcinoma intrahepático (9,6%). Ante una lesión ocupante de espacio (LOE) en un hígado con datos de hepatopatía crónica (HC) de base lo primero a descartar es un HCC. No obstante siempre debemos tener en cuenta otras lesiones malignas.

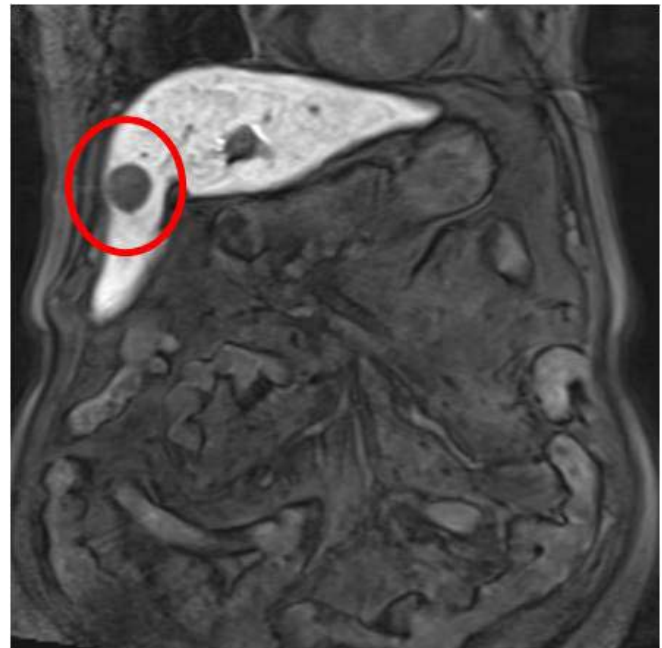
#### Caso clínico

Exponemos el caso de un varón de 86 años hipertenso, diabético, con adenocarcinoma de recto intervenido con quimioterapia posterior y libre de enfermedad y leucemia linfática crónica B estadio RAI 0, BINET A en seguimiento por Hematología sin tratamiento (leucocitosis 33040/ $\mu$ L, linfocitosis 74%). Por alteración analítica del perfil hepático (GGT 166, FA 119, AST 49, ALT 45U/L) se solicita una ecografía donde se visualiza una LOE hepática y datos de HC (Figura 1). Los marcadores tumorales CEA, CA19-9 y  $\alpha$ -fetoproteína son normales, solo  $\beta$ 2-microglobulina elevada. Se completa estudio



**FIGURA 1**  
Lesión hepática hiperecogénica en ecografía de al menos 24 mm de diámetro.

con RM que delimita una LOE de 29 mm en segmento V del lóbulo hepático derecho que protruye sobre la superficie hepática, de contenido graso intracelular, mínimo realce en fase arterial con posterior lavado (Figuras 2-4). En PET no muestra aumento del metabolismo glicídico que sugiera actividad neoplásica de alto grado.



**FIGURA 2**  
Resonancia magnética (RM): lesión en el segmento V, protruyendo sobre la superficie de lóbulo hepático derecho, de 29 x 24 mm, siendo hipointensa en T1 e hiperintensa en T2, con contenido graso intracelular y con mínimo realce heterogéneo en fase arterial con posterior lavado.

Sospechando un HCC atípico, se realiza biopsia con aguja gruesa y posterior radiofrecuencia (RF) de la lesión. El resultado histológico de la lesión muestra infiltración hepática por linfoma B linfocítico

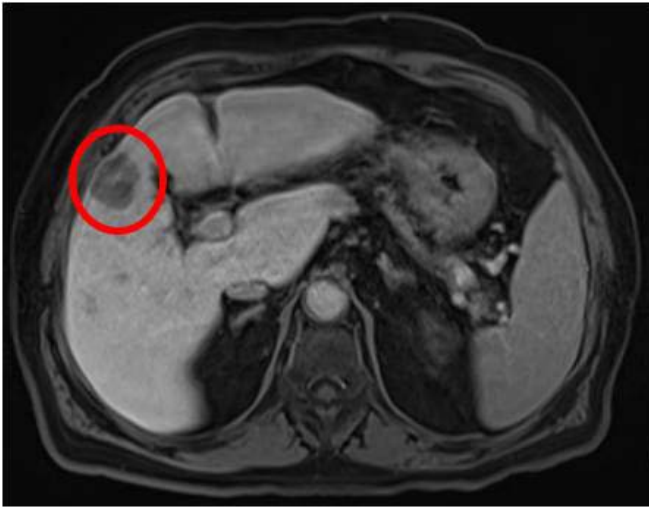


FIGURA 3

RM con lesión en segmento V hepático derecho, de 29 x 24 mm, hipointensa en T1 e hiperintensa en T2, con contenido graso intracelular y mínimo realce heterogéneo en fase arterial con lavado posterior. Se observan signos de hepatopatía crónica, como la hipertrofia del lóbulo caudado.

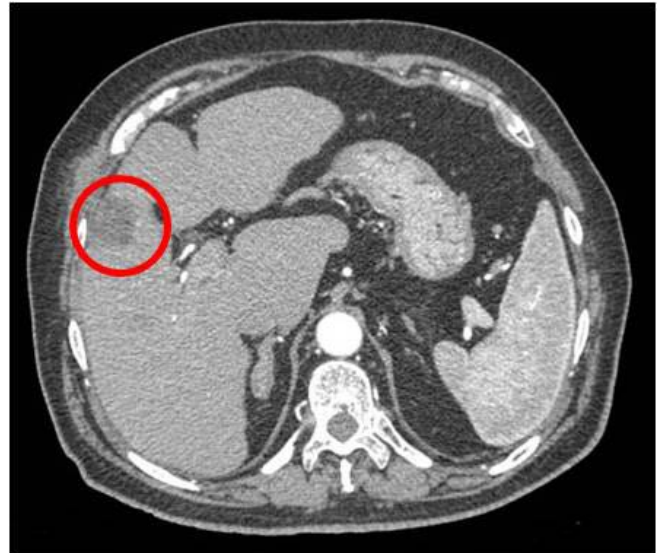

FIGURA 5

Cortes axiales de TC en fase arterial tras la realización de radiofrecuencia cuando inicialmente se creía que se trataba de un HCC, y que muestra disminución del tamaño de la lesión hipodensa del segmento V hepático, en relación con cambios tras ablación percutánea, midiendo unos 18x20 mm.

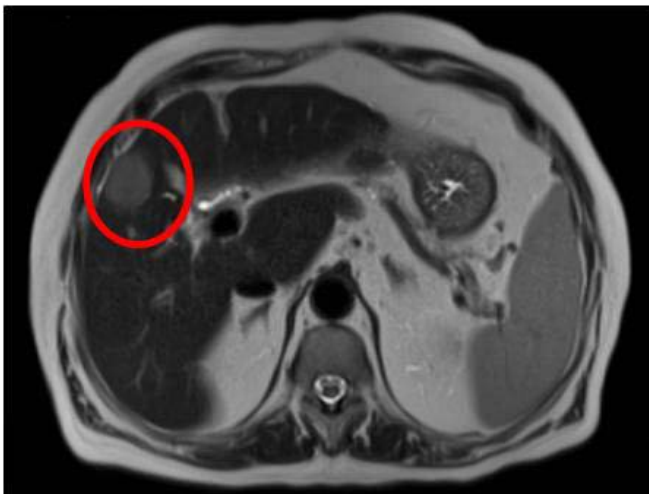


FIGURA 4

RM con los hallazgos descritos en las figuras 2 y 3.

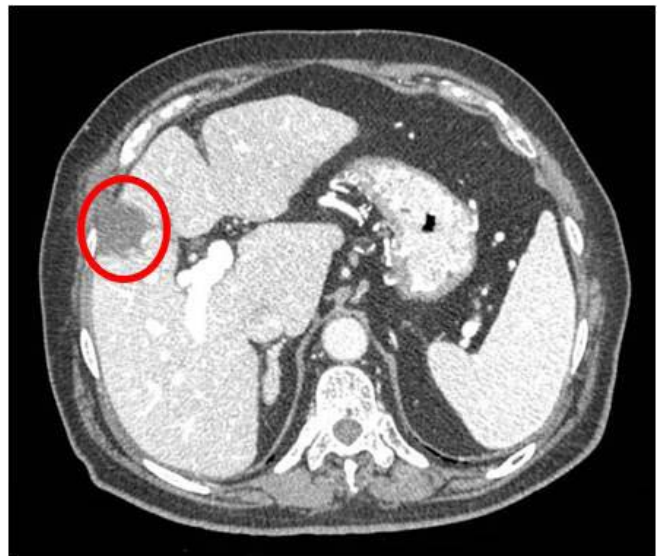

FIGURA 6

Cortes axiales de TC en fase portal que muestra disminución del tamaño de la lesión hipodensa del segmento V hepático. Se visualizan así mismo signos de hepatopatía crónica (superficie hepática irregular e hipertrofia del lóbulo caudado).

de bajo grado (inmunohistoquímica: CD20+, CD3-, CD43+, CD5+, CiclinaD1-), así como marcada esteatosis hepática macrovesicular (70%) sugestiva de esteatohepatitis no alcohólica. En TC postRF se visualiza disminución del tamaño de la LOE (Figuras 5 y 6). En la actualidad se encuentra pendiente de valorar tratamiento por Hematología.

### Discusión

Las neoplasias hepáticas malignas atípicas suponen un 3,3%, siendo el 8% linfomas. Éste puede ser primario si implica solo al hígado, siendo el más frecuente el linfoma de células B difuso (<1% de linfomas no Hodgkin extranodales). En su etiología puede intervenir el VEB y suelen cursar como masa única. Por otro lado, el

linfoma hepático secundario se debe a metástasis de uno primario, siendo el hígado el tercer órgano implicado tras bazo y tracto gastrointestinal. En este caso suele cursar con LOEs múltiples. El tratamiento de elección en ambos es quimioterapia con pauta CHOP, con bajo riesgo de recurrencia. En nuestro caso había que hacer el diagnóstico diferencial con el HCC, pues había una HC de base, y con las metástasis, dados los antecedentes de cáncer rectal.

## CP-082. LOE HEPÁTICA DE GRAN TAMAÑO: LA IMPORTANCIA DEL DIAGNÓSTICO DIFERENCIAL.

LÓPEZ GONZÁLEZ J, AMADO VILLANUEVA PP, CALVO BERNAL MDM, CASADO MARTÍN M

UGC APARATO DIGESTIVO. COMPLEJO HOSPITALARIO DE ESPECIALIDADES TORRECÁRDENAS, ALMERÍA.

### Introducción

El hepatocarcinoma (CHC) escirro representa aproximadamente un 0,2% del total de CHC según las últimas series, siendo ligeramente mayor la proporción de mujeres afectas respecto al CHC clásico.

Se caracteriza por un crecimiento multinodular, abundante estroma fibroso y ausencia de cápsula. A menudo aparece sobre hígado previamente sano y radiológicamente es muy difícil de distinguir del colangiocarcinoma, entidad que representa el principal diagnóstico diferencial de esta patología.

### Caso clínico

Mujer de 60 años sin antecedentes de interés, derivada a consultas de forma preferente desde Atención Primaria por hallazgo en TAC de LOE hepática de cinco centímetros en segmento 3 sugerente de colangiocarcinoma intrahepático.

Clínicamente, solo destaca ligero dolor abdominal hipogástrico de varios meses de evolución, no irradiado, no acompañado de pérdida de peso, ictericia, fiebre ni otros síntomas.

Se completa estudio con resonancia magnética y estudio de extensión, donde se visualiza lesión focal en segmento 3 de cinco centímetros, tenuemente hiperintensa en secuencias potenciadas en T2, con restricción de la difusión y captación heterogénea en fase arterial precoz que se homogeneiza en fase portal y no presenta realce en fase tardía, sin presentar cápsula, cicatriz central ni dilatación distal de vía biliar (Figura 1), siendo el estudio de extensión negativo para metástasis.

Se realiza también analítica con marcadores tumorales, sin alteraciones en el perfil hepatobiliar y únicamente CA 19.9 levemente aumentado hasta 130U/L.

Dado el diagnóstico de sospecha se decide realización de hepatectomía izquierda, mostrando el análisis de la pieza quirúrgica un tumor con patrón morfológico heterogéneo trabecular rico en estroma fibroso sobre un hígado sin signos de hepatopatía crónica, positivo en inmunohistoquímica para CK-9, CK-19 y glipican-3 y negativa para AFP y CK-20, todos ellos hallazgos concordantes con CHC escirro (Figura 2).

### Discusión

El CHC escirro a menudo se diagnostica erróneamente de colangiocarcinoma, colangiohepatocarcinoma o enfermedad metastásica, debido al realce heterogéneo en fase inicial y un realce prolongado en fase tardía por su abundante estroma fibroso.

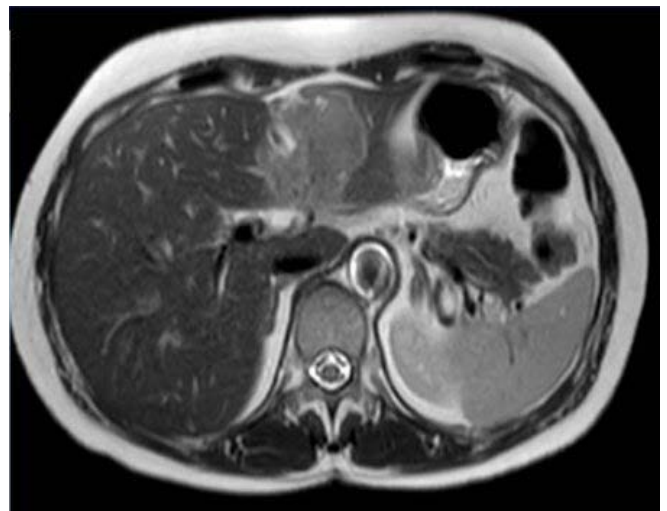


FIGURA 1

Corte transversal en T2 donde se objetiva LOE hiperintensa con restricción de la difusión.

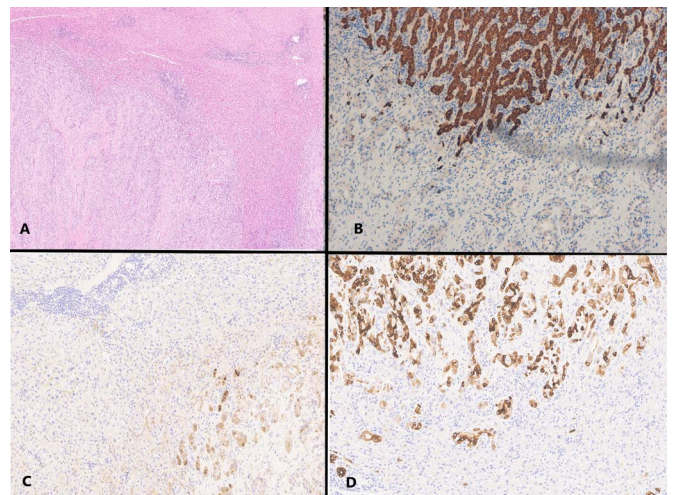


FIGURA 2

A. HyE,5x: tumoración multinodular con abundante estroma fibroso. B: Hepar-1 positivo en tejido no tumoral. C: Glipican3+. D: CK7+.

Para el diagnóstico de certeza es imprescindible la biopsia tumoral, donde se ha demostrado que la positividad de glipican-3 y arginasa-1 (ésta última solo disponible en algunos centros) tienen una especificidad diagnóstica para este tumor de prácticamente el 100%.

En cuanto a la supervivencia, aunque se pensaba que el CHC escirro tenía mejor pronóstico, un estudio reciente demuestra una supervivencia similar con respecto al CHC clásico<sup>2</sup>.

Es probable que futuros estudios definan más específicamente posibles dianas moleculares para tratar este subtipo de CHC.

### CP-083. LOS TEST PSICOMÉTRICOS SE ENCUENTRAN ALTERADOS EN EL ESTUDIO DE TRASPLANTE HEPÁTICO, INDEPENDIEMENTE DE LA PRESENCIA DE ENCEFALOPATÍA HEPÁTICA.

SÁNCHEZ-TORRIJOS YM<sup>1</sup>, LUCENA-VALERA A<sup>1</sup>, RICO MC<sup>1</sup>, SENDRA C<sup>2</sup>, AGUILERA V<sup>3</sup>, FERRER T<sup>1</sup>, PASCASIO J<sup>1</sup>, SOUSA JM<sup>1</sup>, GIRALDEZ A<sup>1</sup>, LARA C<sup>1</sup>, ROMERO-GOMEZ M<sup>1</sup>, AMPUERO J<sup>1</sup>

<sup>1</sup>UGC APARATO DIGESTIVO. COMPLEJO HOSPITALARIO REGIONAL VIRGEN DEL ROCÍO, SEVILLA. <sup>2</sup>UGC APARATO DIGESTIVO. HOSPITAL COMARCAL INFANTA ELENA, HUELVA. <sup>3</sup>UGC APARATO DIGESTIVO. HOSPITAL COMARCAL SANTA ANA DE MOTRIL, MOTRIL.

#### Introducción

Evaluar el impacto de la realización de los tests psicométricos durante el estudio de trasplante hepáticos en pacientes con cirrosis hepática.

#### Material y métodos

Estudio prospectivo unicéntrico que incluyó a 94 pacientes con cirrosis hepática, procedentes de consulta habitual y de estudio de trasplante hepático. LA EHM se determinó mediante tests psicométricos (PHES, patológico < - 4 puntos). Además, se realizó la frecuencia crítica de parpadeo (FCP, patológico < 39 Hz). Para el análisis de datos de utilizó el programa estadístico SPSS.

#### Resultados

Las características basales de la cohorte quedan recogidas en la **tabla 1**. El seguimiento de la cohorte fue  $2,84 \pm 2,16$  años. La etiología más frecuente de cirrosis fue el alcohol (48,9%, 46/94), seguida de VHC (29,8 %, 28/94). El 31,9% fallecieron a lo largo del seguimiento (30/94), mientras que el 19,4% (18/94) se trasplantaron. FCP y PHES fueron inferiores en aquellos que presentaron encefalopatía hepática (EH) en algún momento ( $38,33 \pm 6,05$  vs  $41,03 \pm 5,83$  Hz;  $-4,62 \pm 3,47$  vs  $-3,04 \pm 3,35$  puntos, respectivamente;  $p=0,04$ ).

El 23,4% (22/94) de los pacientes se realizaron las pruebas como parte del estudio pre-trasplante. El 68% (15/22) de los que se realizaron PHES durante el estudio tuvieron < -4, mientras que este porcentaje fue 33.3% (21/63) fuera del estudio pre-trasplante ( $p=0,004$ ). En este contexto, PHES no se asoció a EH al realizarse durante el estudio pre-trasplante ( $4,54 \pm 3,04$  vs  $-4,65 \pm 2,69$  puntos;  $p=ns$ ), mientras que sí lo hizo cuando se realizó fuera del mismo ( $-5,36 \pm 2,69$  vs  $-2,29 \pm 3,22$  puntos;  $p= 0,005$ ) (**Figura 1**).

En cuanto al análisis univariante, objetivamos que MELD, albúmina, FCP y la realización de las pruebas en el estudio pre-trasplante se relacionaron con el riesgo de PHES patológico (**Tabla 2**). En el análisis multivariante, realizar las pruebas dentro del estudio pre-trasplante (OR 5,69 (IC95%:1,7 – 18,8);  $p=0,04$ ) y la FCP (OR 4,94 (IC95%: 1,68-14,55);  $p=0,04$ ) se relacionaron con un PHES alterado, independientemente de otros factores como la encefalopatía hepática clínica, la edad o el MELD.

Edad (años)	59,14 $\pm$ 10,09
Sexo	73,4 % varones (69/94)
Diabetes mellitus	33 % (31/94)
Child Pugh Score (A/B/C)	47/43/4
MELD Score	11,54 $\pm$ 4,7
Presencia varices esofágicas	76,6 5 (72/94)
Encefalopatía hepática	33 % (31/94)
Hemorragia digestiva por varices	23,4 % (22/94)
Ascitis previa	61,7 % (58/94)
Ictericia previa (>3 mg/dl)	43,6 % (41/94)
Peritonitis bacteriana espontánea	7,4 % (7/94)
Síndrome hepato-renal	2,1 % (2/94)
Hepatocarcinoma	6,4 % (6/94)
INR	1,32 $\pm$ 0,35
Creatinina (mg/dl)	0,88 $\pm$ 0,31
Albúmina (g/dl)	3,69 $\pm$ 0,52
AST (UI/ml)	41,3 $\pm$ 33,95
ALT (UI/ml)	29,66 $\pm$ 25,43
Bilirrubina total (mg/dl)	1,60 $\pm$ 1,36
Plaquetas ( $\times 10^9/L$ )	113361 $\pm$ 73470

TABLA 1

Características basales.

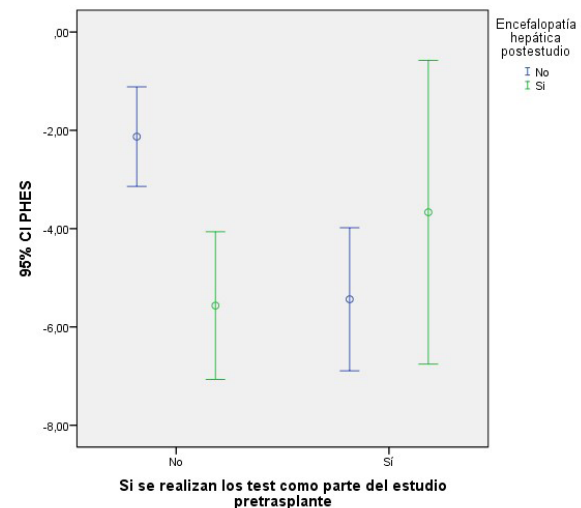


FIGURA 1

Diferencia de los valores de PHES en función de si se realizan dentro del estudio pre-trasplante.

	PHES patológico		
	SI	NO	p
Edad (años) $\pm$ SD	59,11 $\pm$ 11,2	58,9 $\pm$ 9,6	0,92
Sexo (varón)	39,3% (24/61)	60,7 % (37/61)	0,37
Diabetes mellitus	37,9 % (11/29)	62,1% (18/29)	0,55
MELD Score $\pm$ SD	12,36 $\pm$ 3,98	10,43 $\pm$ 3,7	0,027
Consumo alcohol	43,6% (24/55)	56,4% (31/55)	0,74
Encefalopatía hepática	51,7 % (15/29)	48,3% (11/29)	0,28
Esplenomegalia	45,3 % (29/64)	54,7% (35/64)	0,33
Vena porta dilatada	34,3 % (12/35)	65,7% (23/35)	0,14
Presencia colaterales	37,8 % (14/37)	62,2% (23/37)	0,4
Estudio pre-trasplante	68,2% (15/22)	31,8% (7/22)	0,004
INR $\pm$ SD	1,39 $\pm$ 0,39	1,26 $\pm$ 0,3	0,88
Creatinina (mg/dl) $\pm$ SD	0,9 $\pm$ 0,32	0,81 $\pm$ 0,23	0,12
Albúmina (g/dl) $\pm$ SD	3,56 $\pm$ 0,54	3,79 $\pm$ 0,5	0,049
Bilirrubina total (mg/dl) $\pm$ SD	1,70 $\pm$ 1,6	1,44 $\pm$ 1,12	0,29
FCP $\pm$ SD	37,93 $\pm$ 6,84	41,3 $\pm$ 4,86	0,014
FCP > 39	58,3% (21/36)	41,7% (15/36)	0,007

TABLA 2

Análisis univariante.

## Conclusiones

La alteración de los test de EHM, especialmente los test psicométricos, podrían representar un dato subrogado de mal pronóstico en el paciente pendiente de trasplante. Más estudios son necesarios con el fin de que dicha prueba forme parte del protocolo pre-trasplante habitual.

### CP-084. MALARIA GRAVE, UNA CAUSA MENOS FRECUENTE DE ICTERICIA, A PROPÓSITO DE UN CASO

BRACHO GONZÁLEZ M1, MORALES BERMÚDEZ AI1, OCAÑA LEDESMA A2, BRAVO ARANDA AM1

<sup>1</sup>UGC APARATO DIGESTIVO. COMPLEJO HOSPITALARIO REGIONAL DE MÁLAGA, MÁLAGA. <sup>2</sup>UGC APARATO DIGESTIVO. HOSPITAL COMARCAL DE ANTEQUERA, ANTEQUERA.

## Introducción

La ictericia consiste en una coloración amarillenta de piel y mucosas secundaria al depósito de la bilirrubina, un pigmento amarillo-anaranjado procedente del metabolismo de la hemoglobina y otras hemoproteínas.

Para su diagnóstico etiológico, hay que diferenciar qué fracción de la bilirrubina se encuentra incrementada: la no conjugada/indirecta o la conjugada/directa.

En la hemólisis existe un exceso de producción de bilirrubina indirecta debido a un aumento de destrucción intravascular o extravascular de hematíes circulantes, superando la capacidad hepática para conjugar y excretar la bilirrubina. Dentro de las distintas causas de hemólisis, cabe mencionar el paludismo.

## Caso clínico

Varón de 46 años. Natural de Nigeria. Ningún antecedente médico de interés.

Acude a urgencias por fiebre de alto grado con sudoración profusa, coloración amarillenta de conjuntivas, coluria intensa y artromialgias de una semana de evolución. Viaje reciente el mes anterior a Nigeria, donde estuvo dos semanas.

A la exploración física ictericia conjuntival evidente y abdomen anodino. Se realiza analítica sanguínea que muestra hiperbilirrubinemia (total 4,77 mg/dL, directa 2,88 mg/dL) con alteración leve del perfil hepático (alanina transaminasa 43 U/L, aspartato transaminasa 56 U/L, gamma glutamiltransferasa 197 U/L, fosfatasa alcalina 126 U/L), plaquetopenia (39000/ $\mu$ L) y elevación marcada de PCR (295 mg/L) y procalcitonina (57,7 ng/mL). Se lleva a cabo ecografía abdominal que no visualiza alteración hepática, dilatación biliar ni presencia de colelitiasis. Posteriormente, se realiza frotis urgente de gota gruesa que demuestra parásitos intracelulares eritrocitarios de carácter anillado con doble núcleo de cromatina, con parejas de parásitos en mismo eritrocito, compatibles con *Plasmodium falciparum*, con un índice de parasitemia  $\sim$ 2,5%.

Finalmente, el paciente ingresa a cargo de Enfermedades Infecciosas con diagnóstico de malaria grave para iniciar tratamiento con artesunato intravenoso, con buena respuesta durante el ingreso.

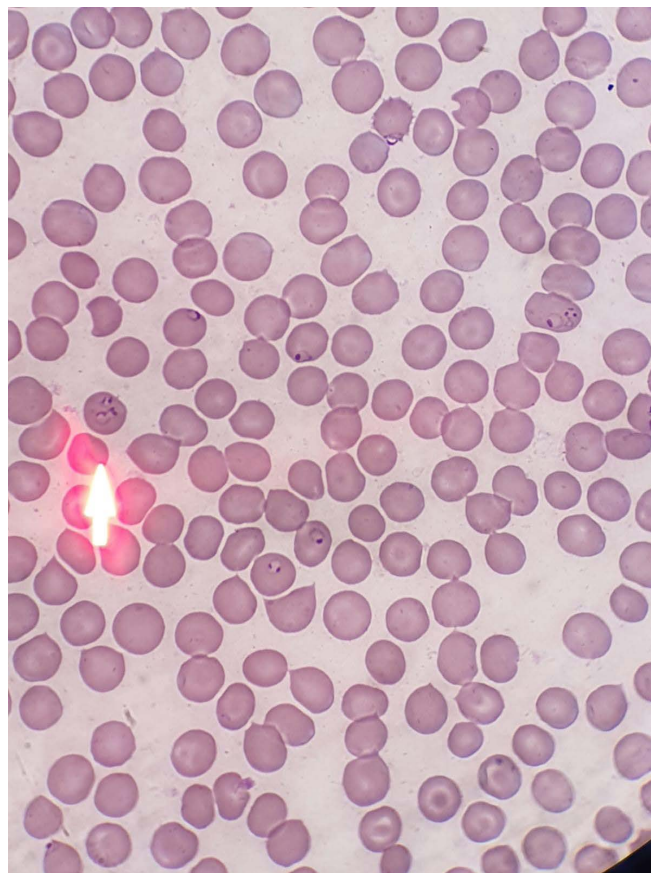


FIGURA 1

Frotis urgente. Se constata la presencia de parásitos intracelulares eritrocitarios de carácter anillado con frecuente presencia de doble núcleo de cromatina. Frecuente afectación por parejas de parásitos en el mismo eritrocito. Morfología compatible con *Plasmodium falciparum*.

## Discusión

El paludismo o malaria es una infección potencialmente mortal causada por parásitos del género *Plasmodium* spp y transmitida al ser humano por la picadura de mosquitos hembra del género *Anopheles*.

Denominamos malaria grave aquella que cursa con complicaciones graves y fallo multiorgánico, cumpliendo algunos de los criterios de gravedad de la OMS. Es producida mayoritariamente por *Plasmodium falciparum*.

El diagnóstico se debe realizar de forma urgente, a través de gota gruesa o pruebas de diagnóstico rápido, y extensión sanguínea. El tratamiento debe ser instaurado lo antes posible.

Cabe destacar que la ictericia se encuentra entre los criterios de gravedad de la OMS para la definición de malaria grave, por lo que hay que estar alerta a esta condición.

## CP-085. MANEJO DEL PACIENTE CON DÉFICIT DE ALFA-1-ANTITRIPSINA E IMPORTANCIA DE ESTUDIO FAMILIAR EN UN HOSPITAL COMARCAL

TENORIO GONZÁLEZ E<sup>1</sup>, GARCÍA SÁNCHEZ AB<sup>2</sup>

<sup>1</sup>SERVICIO APARATO DIGESTIVO. HOSPITAL COMARCAL DE LA AXARQUÍA, VÉLEZ-MÁLAGA. <sup>2</sup>SERVICIO APARATO DIGESTIVO. HOSPITAL COMARCAL DE ANTEQUERA, ANTEQUERA.

### Introducción

En las consultas de un hospital comarcal se atienden pacientes con núcleos familiares muy interrelacionados entre sí; por lo que es más probable que el número de pacientes que se atienden con patología genética tenga una prevalencia mayor en proporción con respecto a las consultas generales de hospitales de tercer nivel.

Presentamos el caso de varios pacientes afectados en nuestro área de influencia, procedentes de 2 familias diferentes, de déficit alfa 1 antitripsina (A1AT) con distinto nivel de afectación hepática al diagnóstico.

### Caso clínico

#### CASO 1

Varón de 47 años, que acude tras diagnóstico, en contexto de enfisema pulmonar, de déficit severo de A1AT (fenotipo PIZZ). Presenta alteración de perfil hepático, por lo que se realiza TC en que se aprecia hígado cirrótico, detectándose tres nódulos severamente displásicos Vs HCC de pequeño tamaño. Además, esplenomegalia y presencia de colaterales portosistémicas.

Se realiza EDA que descarta varices, así como biopsia de los nódulos, siendo el material escaso. Queda pendiente de TC trifásico de control en 3 meses y seguimiento estrecho.

Acude su hijo a consulta, de 21 años, tras constatar déficit pero sin presentar por el momento alteraciones radiológicas o analíticas, y se incluye en seguimiento por Neumología y Digestivo.

#### CASO 2

Mujer de 59 años, en seguimiento en nuestras consultas por elevación leve de GPT, en que se detecta déficit A1AT fenotipo SZ) Se realiza ecografía, sin alteraciones, y se deriva a Neumología para estudio respiratorio. Se recomienda cribado en sus 5 hermanos, resultando dos con déficit A1AT.

### Discusión

La mayoría de los casos se detectan de forma tardía, bien derivados desde consulta de Neumología tras presentar clínica de EPOC, o bien por hipertransaminasemia a estudio. El diagnóstico tras descompensación de cirrosis no conocida es más infrecuente.

Una vez se detectan niveles bajos AAT (<100) se debe realizar análisis del fenotipo, pudiendo presentar un riesgo leve (en caso de fenotipos PiSZ y PiMZ) o alto (fenotipo PiZZ) de desarrollo de

hepatopatía. Si existe alta sospecha del déficit, debe realizarse genotipo antes de descartar por completo la afectación ante valores bajos de AAT con fenotipos no descritos como deficitarios. Por otra parte, no debemos olvidar que la AAT actúa como reactante de fase aguda, por lo que puede estar normal o elevado en pacientes con déficit moderado. En ocasiones la biopsia hepática orienta al diagnóstico.

En todos los familiares consanguíneos está indicado realizar como screening un análisis del fenotipo, independientemente del valor de AAT.

El tratamiento sólo está indicado en caso de déficit severo con fenotipo PiZZ y enfisema pulmonar, sin tener esto ningún efecto sobre la posibilidad de hepatopatía. Por nuestra parte, como gastroenterólogos, corresponde realizar seguimiento con analítica y ecografía para detectar precozmente complicaciones hepáticas secundarias al déficit.

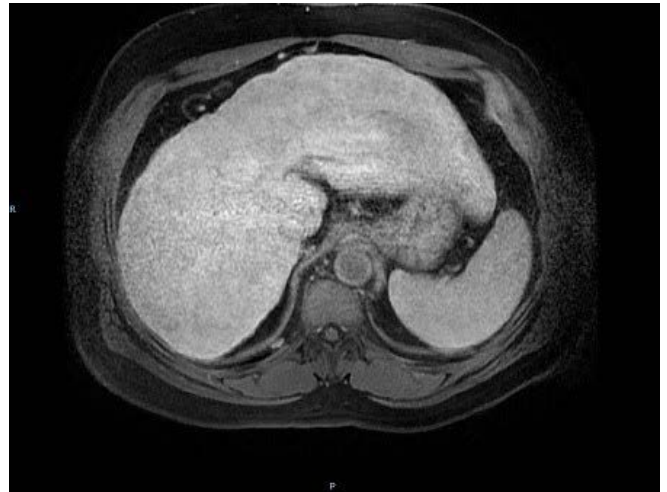

FIGURA 1  
Paciente con diagnóstico de déficit A1AT tras diagnóstico de cirrosis.

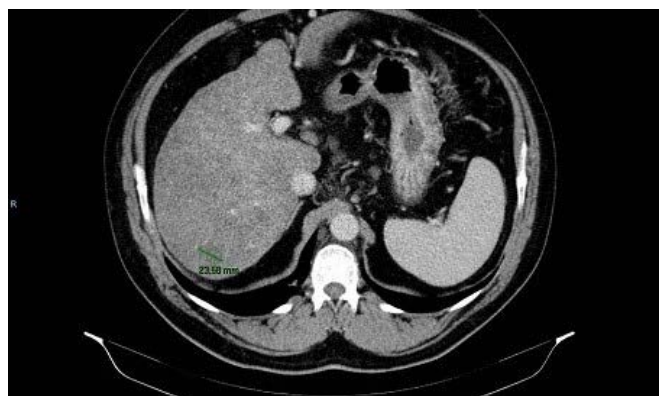


FIGURA 2  
LOE a estudio.

## CP-086. MANEJO MULTIDISCIPLINAR DE LA HEMORRAGIA DIGESTIVA POR VARICES ESOFÁGICAS: QUÉ HACER CUANDO SE ACABAN LOS RECURSOS.

VIDAL VÍLCHEZ B, SELFA MUÑOZ A, ORTIZ SÁNCHEZ A, LÓPEZ PEÑA C, GARCÍA MÁRQUEZ J

UGC APARATO DIGESTIVO. HOSPITAL SAN CECILIO, GRANADA.

### Introducción

Entre las causas de hipertensión portal prehepática, la cavernomatosis portal es una poco frecuente debida a obliteración de la luz venosa portal generalmente por trombosis de la misma, con formación de múltiples colaterales porto-portales. Presentamos el caso de un varón joven con hemorragia digestiva recidivante secundaria a esta patología precisando múltiples intervenciones quirúrgicas y endoscópicas sin éxito definitivo, hasta que finalmente se optó por procedimiento a través de Radiología Intervencionista.

### Caso clínico

Varón de 49 años anticoagulado con heparina por déficit de proteína C y antitrombina III. En 2010 shock hemorrágico por hemorragia digestiva alta debido a varices esofágicas secundarias a cavernomatosis portal. Se interviene mediante derivación esplenorenal distal y ligadura de vena gastroepiploica derecha. En biopsia hepática no existen signos de hepatopatía. Posteriormente recidiva hemorrágica precisando tubulización gástrica (gastrectomía lineal con transección de mucosa esofágica) y desconexión ácigos-portal.

Ocho años después presenta nuevo cuadro de hemorragia digestiva con inestabilidad hemodinámica a causa de nuevas varices esofágicas que se tratan mediante ligadura y somatostatina. En un primer momento evoluciona favorablemente pero la hemorragia recidiva al intentar retirar dicho fármaco en dos ocasiones.

Ante las escasas opciones terapéuticas, se presenta el caso en Comité Multidisciplinar y se decide intervención por parte de Radiología Intervencionista. Se realiza angioplastia consiguiendo repermeabilización de la vena porta ocluida de forma crónica y comunicación con la vena mesentérica (Figuras 1 y 2). Tras procedimiento evoluciona favorablemente. Se realiza endoscopia digestiva alta de control al año identificando una única variz esofágica pequeña y sin nuevos episodios de hemorragia digestiva.

### Discusión

La trombosis de la vena porta provoca hipertensión portal prehepática. En caso de ser mantenida puede inducir la formación de cavernomatosis portal con la consiguiente aparición de múltiples colaterales periportales. Como complicación aparecen episodios de hemorragia digestiva alta de difícil control mediante las técnicas habituales, como la ligadura de varices endoscópica o la transección esofágica quirúrgica. Esto queda reflejado en este caso donde nuestro paciente presenta recidiva hemorrágica a pesar de múltiples procedimientos. Gracias a los nuevos campos de actuación y capacidad de abordaje del radiólogo intervencionista

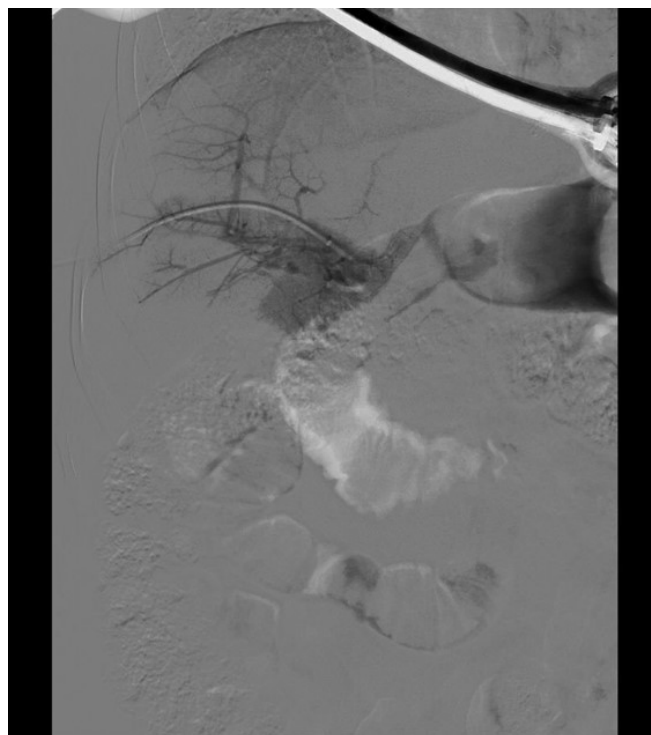


FIGURA 1

Portografía donde se visualiza la ausencia de relleno de contraste de la vena porta.

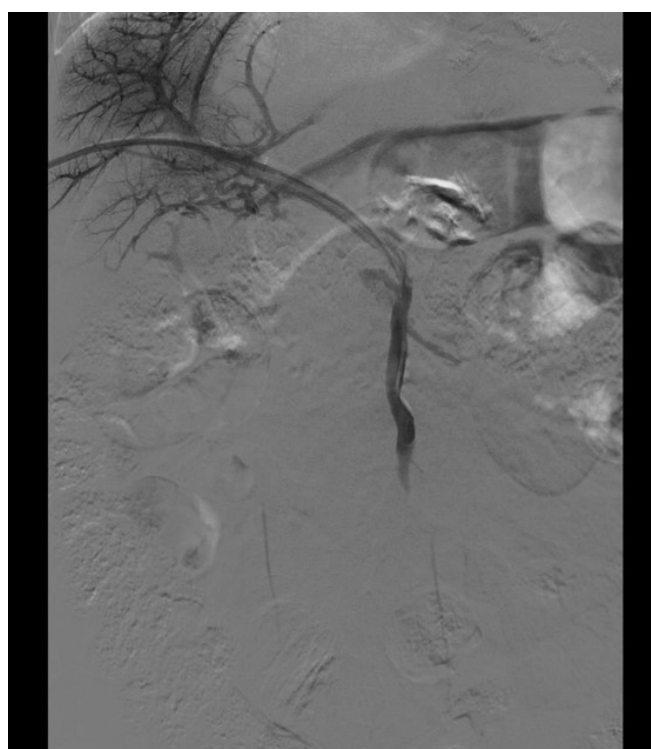


FIGURA 2

Portografía tras realización de angioplastia donde identificamos el correcto relleno de contraste de la vena porta y, por tanto, su repermeabilización.

se consigue realizar con éxito la recanalización de la vena porta disminuyendo así la presión de las varices esofágicas. Esto permitió controlar la hemorragia, un cese de la recidiva y abrir una nueva ventana de actuación en caso de recidiva: la posibilidad de realizar una Derivación Portosistémica Intrahepática Transyugular (TIPS) entre la vena suprahepática derecha y la porta repermeabilizada en caso de precisar.

**CP-087. MICROELIMINACIÓN DE VHC: EXPERIENCIA TRAS LA IMPLANTACIÓN DE UN SISTEMA DE ALERTAS DE MICROBIOLOGÍA.**

DEL PINO BELLIDO P, NAVAJAS HERNÁNDEZ P, CORDERO RUIZ P, BELLIDO MUÑOZ F, CAUNEDO ALVAREZ A, CARMONA SORIA I

UGC APARATO DIGESTIVO. COMPLEJO HOSPITALARIO REGIONAL VIRGEN MACARENA, SEVILLA.

**Introducción**

La simplificación en el proceso de diagnóstico y derivación es esencial en la Hepatitis C para mejorar el acceso al tratamiento.

**Objetivos**

- Analizar las características de los pacientes con nuevo diagnóstico de VHC, tras la implementación del sistema de alerta de Microbiología.
- Determinar la tasa de pérdida de pacientes tras una cita precoz en consultas de Hepatología, así como la tasa de tratamiento.

**Material y métodos**

Estudio unicéntrico observacional y prospectivo, en el que se incluyeron todas las cargas virales VHC positivas entre Febrero y Septiembre 2021 en el área sanitaria Virgen Macarena, tras la implementación de un sistema de alerta de Microbiología. Tras la detección de carga viral de VHC, se emite de forma automática un e-mail a una dirección de correo corporativo de Hepatología, en el que se adjuntan datos para la identificación de pacientes en la historia clínica digital. Recopilamos variables demográficas, comportamiento de riesgo (alcohol activo, drogas activas), comorbilidades, así como médico peticionario, motivo de solicitud de carga viral y administración o no de tratamiento antiviral. A todos los pacientes se les asigna una cita precoz (< 2 semanas) en consulta monográfica de hepatitis.

**Resultados**

Se identificaron 87 pacientes con carga viral detectable, de los cuales 68 (78,2%) eran varones, con una media de edad de 53,37 ± 13,86 años. El 43,7% (n=38) era conocedor de tener VHC. Las características basales se muestran en las figuras 1 y 2.

La mayoría de las serologías fueron solicitadas por Enfermedades Infecciosas (n=33,37,9%), seguidas de Aparato Digestivo (n=21,24,1%) y AP (n=19,21,8%).

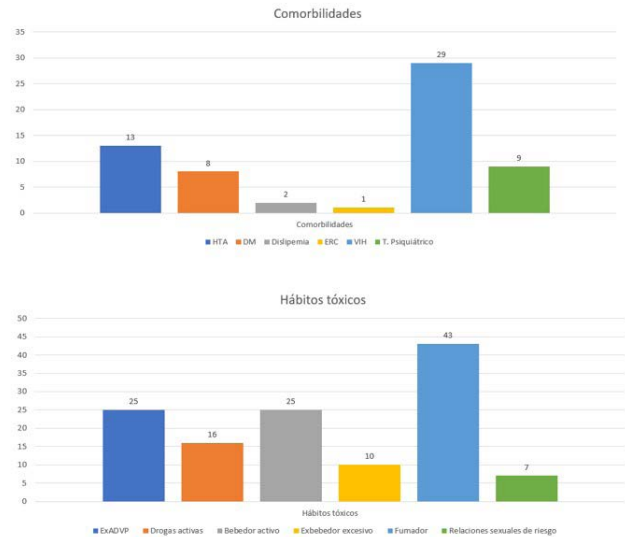


FIGURA 1  
Características basales de los pacientes.

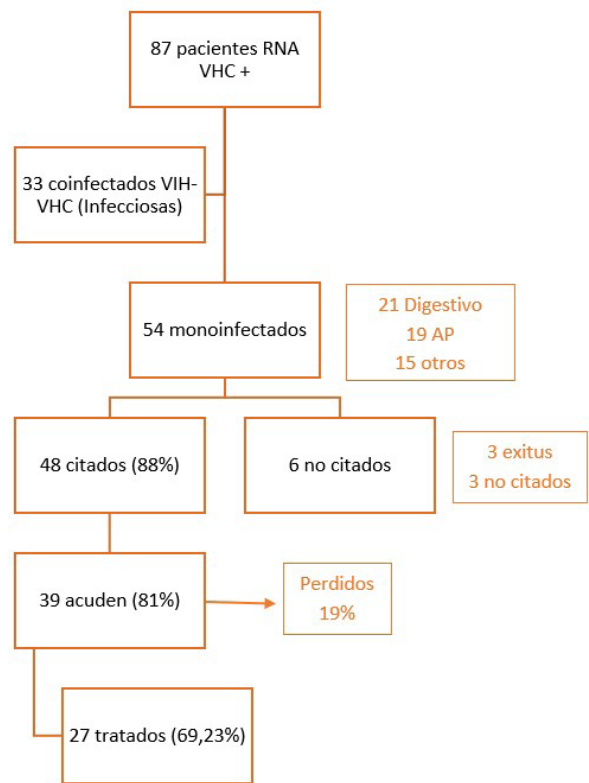


FIGURA 2  
Diagrama de flujo en el que se muestra la evolución tras la cita en Hepatología.

El estudio fue solicitado por hipertransaminasemia (n=33,38,4%), confirmación del status de la infección en pacientes conocedores del diagnóstico (n=25,29,1%). En 12 pacientes (14%) tras test de diagnóstico serológico rápido (cribados en población de riesgo). Contacto biológico (n=2, 2,3%), primoinfección VIH (n=5, 5,8%), inicio de inmunosupresores (n=1, 1,2%) o desconocido (n=8, 9,3%).

La evolución tras la cita en Hepatología se resume en la **figura 2**.

## Conclusiones

- La eliminación de la infección por VHC requiere medidas pro-activas de búsqueda y adherencia de pacientes.
- El perfil de pacientes condiciona mucho el acceso a los tratamientos.
- El sistema de alertas electrónicas desde Microbiología permite la derivación precoz y directa a Hepatología. Aunque con ello podemos mejorar la adherencia de los pacientes al sistema, aún detectamos un 19% de pacientes que no acuden.

## CP-088. PRÁCTICA CLÍNICA EN EL TRATAMIENTO DEL CARCINOMA HEPATOCELULAR CON NIVOLUMAB

BERNAL TORRES A, MATA PERDIGÓN FJ, CALLE GÓMEZ AR, RENDÓN UNCETA P, MACÍAS RODRÍGUEZ MA

UGC APARATO DIGESTIVO. HOSPITAL PUERTA DEL MAR, CÁDIZ.

### Introducción

Hasta ahora para el tratamiento sistémico del carcinoma hepatocelular (CHC) avanzado solo disponíamos de los inhibidores de la tirosin kinasa (ITK), con la limitación de sus efectos secundarios. En los últimos años surge la posibilidad del tratamiento con inhibidores de punto de control inmunológico.

Analizamos nuestra experiencia de la utilización de Nivolumab (Inhibidor PD-1).

### Material y métodos

Revisamos los pacientes con CHC tratados con nivolumab. Analizamos el sexo, edad, etiología, estadio de Child-Pugh y de Barcelona Clinic Liver Center (BCLC), tratamientos previos recibidos, tiempo total de tratamiento, efectos secundarios presentados y manejo de los mismos.

### Resultados

Hemos tratado con nivolumab 14 pacientes con CHC (12 varones, edad media 68 años), 11 sobre hígado cirrótico y tres sobre hepatopatía crónica no cirrótica.

La causa de la hepatopatía fue infección VHC en 5, por alcohol en 3, mixta en 3, metabólica en 2 y criptogenética en 1.

Los pacientes se clasificaron según Child-Pugh A12/B2 y BCLC A1/B4/C9. Todos eran multinodular, 5 con trombosis portal y 6 presentaban metástasis.

Diez pacientes (71%) habían recibido uno o más tratamientos previos al sistémico: 6 ablación percutánea, 5 quimioembolización transarterial, 1 radioembolización y 1 resección.

En ocho pacientes, el nivolumab fue empleado en 2ª línea tras ITK (6 por intolerancia, 2 por progresión tumoral). En los seis restantes fue indicado de 1ª línea por contraindicación a ITK por patología cardiovascular. La mediana de tratamiento fue 97 días.

Hubo 7 efectos secundarios inmunomediados en 6 pacientes (43%). Dos colitis, grado 2 y 3, manejadas con corticoides con buena respuesta. Tres toxicidades hepáticas, una grado 2 respondió a corticoides, las otras 2 grado 1 no precisaron tratamiento. Un paciente con hipotiroidismo manejado con tratamiento sustitutivo. Un caso de nefritis grado 4 que, a pesar de curar con corticoides, motivó suspender el tratamiento. Un segundo paciente suspendió nivolumab por presentar dos efectos secundarios inmunomediados.

Se suspendió tratamiento en siete pacientes (53%) por progresión clínica/tumoral y seis pacientes fallecieron en relación con el tumor.

Conclusiones: En nuestra experiencia el uso de nivolumab nos permitió tratar a pacientes con CHC avanzado con contraindicación a los ITK, con un pequeño porcentaje de efectos adversos. Se muestra como un fármaco seguro, con riesgo de toxicidad inmunomediadas que hay que vigilar para tratar de forma precoz.

## CP-089. PREVALENCIA DE ESTEATOSIS HEPÁTICA Y SÍNDROME METABÓLICO EN UNA COHORTE ADOLESCENTE Y JUVENIL

TORRES-DOMÍNGUEZ A<sup>1</sup>, JOFRE-PERALTA S<sup>1</sup>, PÉREZ-RUIZ M<sup>1</sup>, LOZANO-CALERO C<sup>2</sup>, POVEDA-GÓMEZ F<sup>3</sup>, GÁLVEZ-FERNÁNDEZ RM<sup>1</sup>, GARCÍA-GAVILÁN MC<sup>1</sup>, RIVAS-RUIZ F<sup>4</sup>, ROSALES-ZÁBAL JM<sup>1</sup>

<sup>1</sup>DEPARTAMENTO APARATO DIGESTIVO. COMPLEJO HOSPITAL COSTA DEL SOL, MARBELLA. <sup>2</sup>DEPARTAMENTO RADIODIAGNÓSTICO. COMPLEJO HOSPITAL COSTA DEL SOL, MARBELLA. <sup>3</sup>DEPARTAMENTO MEDICINA INTERNA. COMPLEJO HOSPITAL COSTA DEL SOL, MARBELLA. <sup>4</sup>DEPARTAMENTO INVESTIGACIÓN. COMPLEJO HOSPITAL COSTA DEL SOL, MARBELLA.

### Introducción

Analizar la prevalencia de esteatosis hepática (EH) y de síndrome metabólico (SM) en una cohorte de población adolescente y juvenil.

### Material y métodos

Estudio observacional analítico (cohortes). Se analizaron 40 adolescentes y jóvenes obesos determinando la presencia de EH por resonancia magnética hepática (RMN). En aquellos que no pudieron hacerla, se determinó ecográficamente por dos observadores independientes siguiendo los criterios de Chan DF. Se determinó la tensión arterial mediante monitorización ambulatoria de la presión arterial (MAPA), así como determinaciones de laboratorio: hemograma, glucemia, ácido úrico, aspartato aminotransferasa (AST), alanil-aminotransferasa (ALT), gamma-glutamyl transpeptidasa (GGT), bilirrubina total, albúmina, insulina plasmática, triglicéridos, colesterol total, HDL-colesterol, LDL-colesterol. Se determinó la presencia de HBsAg, VHC y el consumo de alcohol. Se realizaron test analíticos no invasivos de fibrosis:

Edad (años)	Obesidad (cintura abdominal)	Triglicéridos (mg/dl)	HDL colesterol (mg/dl)	Presión arterial (mmHg)	Glucosa (mg/dl)
10-16	≥ P90 o criterio adulto si este es menor	≥ 150	< 40	Sistólica ≥ 130 Diastólica > 85	En ayunas > 100 o DM-2
> 16 (criterios del adulto)	Varones ≥ 94 cm Mujeres ≥ 80 cm	≥ 150	Varones < 40 Mujeres < 50	Sistólica ≥ 130 Diastólica > 85	En ayunas > 100 o DM-2

*El diagnóstico requiere la presencia de obesidad y al menos dos de los restantes criterios.*

**FIGURA 1**  
Definiciones de SM en niños y adolescentes del International Diabetes Federation (IDF).

		Total N=40
Género	Masculino Femenino	24 (60%) 16 (40%)
Edad	Mediana ± DE Rango	15 ± 3,16 10 – 21
IMC (Kg/m2)	Mediana ± DE Rango	31,6 ± 6,8 22 – 61
Perimetro abdominal (cm)	Mediana ± DE Rango	95 ± 12,04 70 – 127
MAPA sistólica (mmHg)	Mediana ± DE (p25 – p75) Rango	113 ± 6,3 (108,5 – 117,5) 103 – 127
MAPA diastólica (mmHg)	Mediana ± DE (p25 – p75) Rango	67 ± 4 (64,5 – 70) 59 – 72
Colesterol total (mg/dl)	Mediana ± DE Rango	147 ± 29 106 – 212
HDL colesterol (mg/dl)	Mediana ± DE Rango	46,5 ± 7,16 27 – 60
LDL colesterol (mg/dl)	Mediana ± DE Rango	85,5 ± 24,05 55 – 142
Triglicéridos (mg/dl)	Mediana ± DE Rango	88 ± 67,09 31 – 350
Glucosa (mg/dl)	Mediana ± DE Rango	80 ± 8,07 106 – 212
Acido úrico (mg/dl)	Mediana ± DE Rango	5,5 ± 1,43 2,7 – 9,7
AST (U/l)	Mediana ± DE (p25 – p75) Rango	22,5 ± 5,3 (19,75 – 25,25) 14 – 34
ALT (U/l)	Mediana ± DE (p25 – p75) Rango	24,5 ± 10,9 (17 – 33) 9 – 52
GGT (U/l)	Mediana ± DE (p25 – p75) Rango	19 ± 10 (14,75 – 25) 8 – 67
Bilirrubina total (mg/dl)	Mediana ± DE Rango	0,5 ± 0,29 0,3 – 1,4
Creatinina (mg/dl)	Mediana ± DE Rango	0,67 ± 0,17 0,41 – 1,11
Albumina (g/dl)	Mediana ± DE Rango	4,6 ± 0,19 4,3 – 5
Insulina (mU/dl)	Mediana (p25 – p75) Rango	18 (14,5 – 25,4) 5,4 – 397
HOMA-IR (n=37)	Mediana ± DE Rango	4,1 (3,24 – 5,65) 1,27 – 10,3
RMN (n=33)	No esteatosis Infiltración leve Infiltración moderada Infiltración severa	4 (12,1%) 25 (75,8%) 2 (6,1%) 2 (6,1%)
Ecografía (n=6) Kappa=1	No esteatosis Grado 1 Grado 2 Grado 3 No esteatosis Grado 1 Grado 2 Grado 3	1 (16,7%) 0 3 (50%) 2 (33,3%) 1 (16,7%) 0 3 (50%) 2 (33,3%)

**FIGURA 2**  
Características demográficas, clínicas y bioquímicas de la cohorte.

	Esteatosis hepática Ausente	Esteatosis hepática Presente	Significación
Género			
Masculino	6 (25%)	18 (75%)	0,064
Femenino	0	16 (100%)	
Edad			
Mediana (p25 – p75)	17 (14,5 – 19,25)	14,5 (12 – 18)	0,123
IMC			

**FIGURA 3**  
Análisis bivariado.

Hepamet Fibrosis Score, FIB-4 y APRI. Se utilizaron los criterios del International Diabetes Federation (IDF) para definir obesidad y síndrome metabólico (SM). Se definió insulinoresistencia como HOMA-IR ≥ 3,8.

**Resultados**

40 adolescentes/jóvenes obesos fueron analizados, 24 (60%), eran varones. La mediana de edad era 15 años (10-21). 34 jóvenes tenían

EH (29 por RMN), con una prevalencia del 85% (72,7-97,3 IC 95%). La concordancia ecográfica de esteatosis fue perfecta (kappa 1,0). Ninguno presentaba riesgo de fibrosis significativa. La prevalencia de SM en obesos fue del 25% y del 26,5% en obesos con EH. 48,6% de obesos tenían resistencia insulínica (51% en los que tienen EH). No se encontraron variables asociadas a mayor riesgo de EH o SM.

**Conclusiones**

La prevalencia de EH en adolescentes y jóvenes obesos es alta, con bajo riesgo de fibrosis por parámetros analíticos. 1 de cada 4 adolescentes/jóvenes obesos presenta SM. Aunque nuestro tamaño muestral supone una limitación, sería interesante realizar estudios de seguimiento de este tipo de población con la finalidad de conocer el impacto en edad adulta, así como detectar precozmente la presencia de riesgo de fibrosis hepática y de complicaciones asociadas al SM.

**CP-090. PRUEBA DE PROVOCACIÓN CON D-PENICILAMINA EN LA ENFERMEDAD DE WILSON, ¿ES ÚTIL EN POBLACIÓN ADULTA?**

NAVAJAS HERNÁNDEZ P, GUERRA VELOZ MF, MALDONADO PÉREZ B, CORDERO RUIZ P, VALLADOLID LEÓN JM, CAUNEDO ÁLVAREZ A

SERVICIO APARATO DIGESTIVO. COMPLEJO HOSPITALARIO REGIONAL VIRGEN MACARENA, SEVILLA.

**Introducción**

La hepatitis aguda es una entidad frecuente con múltiples etiologías. Entre las más habituales: vírica, enólica, tóxico-medicamentosa, vascular o autoinmune. También existe un pequeño porcentaje debido a trastornos metabólicos como el del cobre o hierro.

**Caso clínico**

Varón de 39 años que acude en repetidas ocasiones a Urgencias por dolor en hipocondrio derecho, astenia, náuseas, coluria e ictericia de piel y mucosas. Antecedentes personales: trastorno ansioso-depresivo, fumador de cannabis y exconsumidor de alcohol. Ingresó para estudio tras dos semanas de clínica con valores analíticos de: BT 11.44 (BD 10.40), AST 1488, ALT 2872, LDH 355; progresando hasta valores de BT 25.92 (BD 19.6), AST 2450 y ALT 3094. Inicialmente descartamos causa vírica, infecciosa, vascular, autoinmune y patología biliar (VHA IgM-; VHB -, VHC IgG-, VEB y CMV IgM-; VHE -; Brucella, Borrelia -, Coxiella burnetti -, rickettsiosis -, ANA, AMA, AML, Anti-LKM -, IST% 14%, ColangioRMN normal). A pesar de tener un valor de ceruloplasmina normal, se completó el estudio con cobre en orina de 24h que resultó elevado (132 mg/dl) y valoración oftalmológica sin evidenciar anillo de Kayser-Fleischer. La RNM cráneo objetivó depósitos en ganglios basales y además existía una anemia hemolítica coombs negativa. En la biopsia hepática hubo datos inflamatorios inespecíficos descartándose depósitos de hierro o etiología autoinmune, sin poder cuantificar el cobre en peso seco. Dada la evolución estacionaria con cuatro semanas de citolisis y colestasis marcada y con todos estos hallazgos, se realizó el test de provocación con D-penicilamina objetivando excreción elevada de

cobre (1.623 mg/dL) a las 24 horas, por lo que se mantuvo con este fármaco hasta completar el estudio genético.

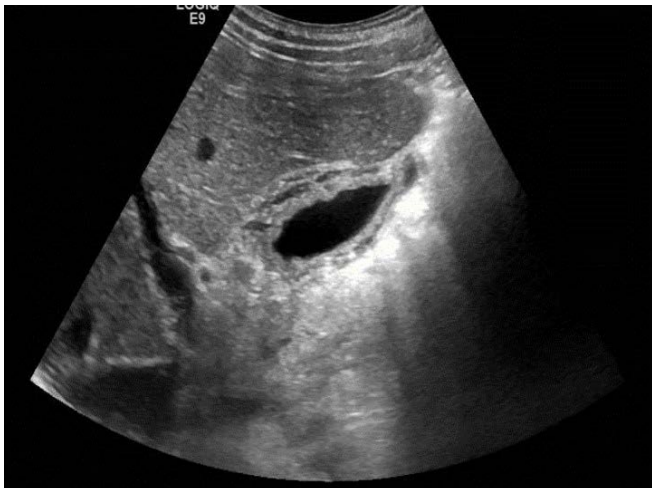

FIGURA 1

Definiciones de SM en niños y adolescentes del International Diabetes Federation (IDF).

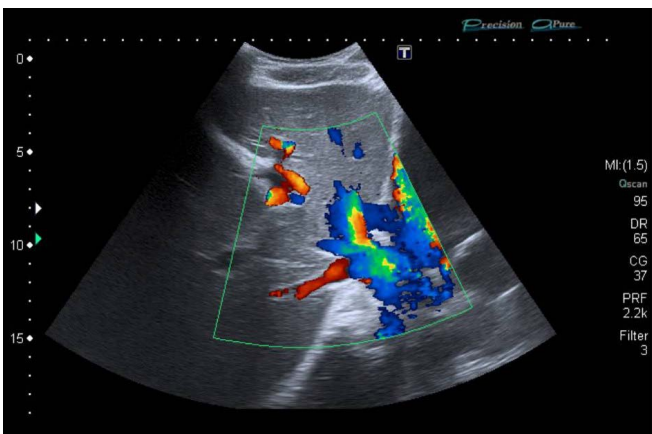


FIGURA 2

Divertículo duodenal en el que se visualizan dos hemoclips sobre vaso visible.

## Discusión

La enfermedad de Wilson es un trastorno hereditario del metabolismo del cobre, que puede manifestarse como hepatitis aguda, hepatopatía crónica o alteraciones neurológicas. No existe un criterio único para el diagnóstico y se acepta la combinación de marcadores serológicos, genéticos, clínicos y resultados de biopsia hepática. El debut de esta enfermedad como hepatitis aguda es poco frecuente pero a contemplar en el diagnóstico diferencial, teniendo en cuenta que un porcentaje importante presentan criterios de gravedad precisando derivación para trasplante hepático. La prueba de excreción urinaria de cobre con D-penicilamina sólo está estandarizada en población pediátrica, aunque como pudimos comprobar también parece útil en adultos, sin existir puntos de corte definidos, lo que nos ayudó a mantener el tratamiento en este paciente normalizándose las enzimas de citolisis y colestasis.

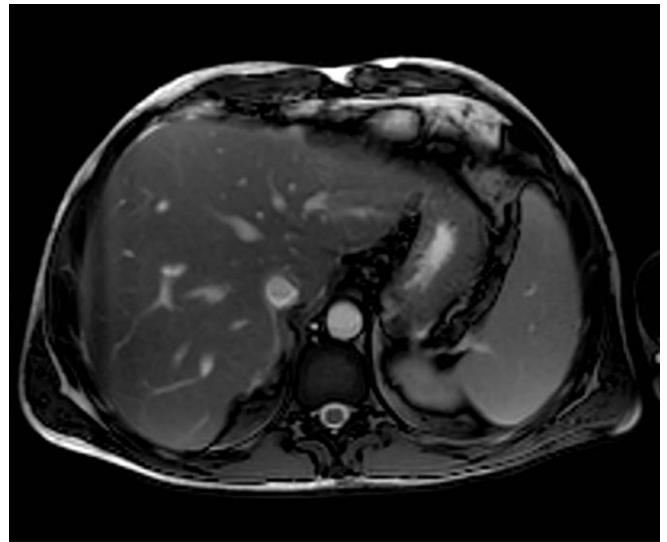


FIGURA 3

Hepatomegalia con edema periportal visible extra e intrahepático en relación a proceso inflamatorio. Esplenomegalia sin lesiones. Mínima ascitis perihepática y periesplénica. Resto normal.

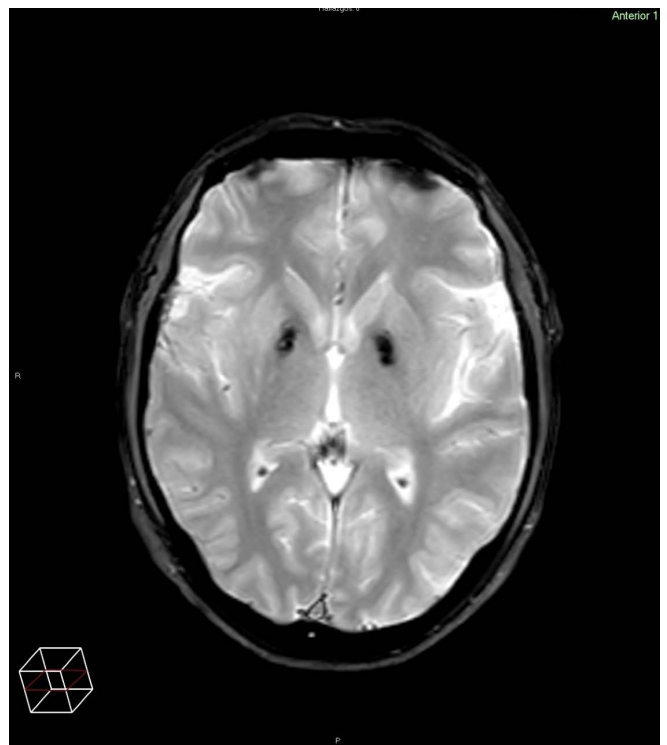


FIGURA 4

Se visualiza en la secuencia T2\* una marcada pérdida de señal en los ganglios basales (núcleo caudado y brazo posterior de la capsula interna) en relación con depósitos.

### CP-091. SÍNDROME DE STAUFFER EN PACIENTE CON CARCINOMA RENAL DE CÉLULAS CLARAS Y PILEFLEBITIS ASOCIADA

FERNÁNDEZ CORNAX A<sup>1</sup>, GÓMEZ RODRÍGUEZ P<sup>1</sup>, BRACHO GONZÁLEZ M<sup>2</sup>, MONGIL POCE LL<sup>2</sup>

<sup>1</sup>UNIDAD APARATO DIGESTIVO. COMPLEJO HOSPITALARIO REGIONAL DE MÁLAGA, MÁLAGA. <sup>2</sup>SERVICIO APARATO DIGESTIVO. COMPLEJO HOSPITALARIO REGIONAL DE MÁLAGA, MÁLAGA.

#### Introducción

El Síndrome de Stauffer es un síndrome paraneoplásico infrecuente en el cual se produce afectación hepática con elevación de enzimas de colestasis y citolisis sin afectación metastásica hepática. El tumor más frecuentemente implicado en esta entidad es el carcinoma de células renales, aunque existen otras neoplasias capaces de originar este cuadro.

Se ha postulado la producción tumoral de sustancias hepatotóxicas como el mecanismo fisiopatológico implicado. El tratamiento del proceso neoplásico conduce en la mayoría de casos a la resolución del cuadro.

#### Caso clínico

Paciente varón de 42 años sin antecedentes médico-quirúrgicos de interés ni tratamiento domiciliario activo, niega antecedentes de consumo de alcohol, tabaco o productos de herbolario.

Acude a Urgencias por fiebre sin foco infeccioso aparente, así como astenia y deterioro del estado general progresivo. Análíticamente destaca colestasis disociada (GGT 304, FA 230, Bilirrubina en rango), AST 98, ALT 62, PCR 269, sin leucocitosis. Se realiza ecografía de abdomen sin hallazgos de hepatopatía crónica ni dilatación de vía biliar.

Durante el ingreso, se realiza TC de abdomen en el cual se evidencia masa heterogénea de 6x7 cms en polo superior del riñón derecho, con neovascularización y centro necrótico, hígado sin alteraciones. Hallazgos de trombosis venosa parcial de la vena mesentérica superior con burbujas de gas en su interior, compatibles con pileflebitis.

El paciente presenta mejoría del cuadro tras tratamiento anticoagulante y antibioterapia, aunque analíticamente destaca persistencia de colestasis (GGT 2050, FA 383), por lo que se realiza Colangio-RM en la cual se descartan alteraciones en vesícula y vía biliar.

Se realiza de manera programada nefrectomía radical derecha, con análisis posterior de la muestra, llegando al diagnóstico histológico de Carcinoma de células claras. El paciente presenta normalización de las enzimas de colestasis tras el tratamiento quirúrgico, lo que refuerza el diagnóstico de Síndrome de Stauffer.

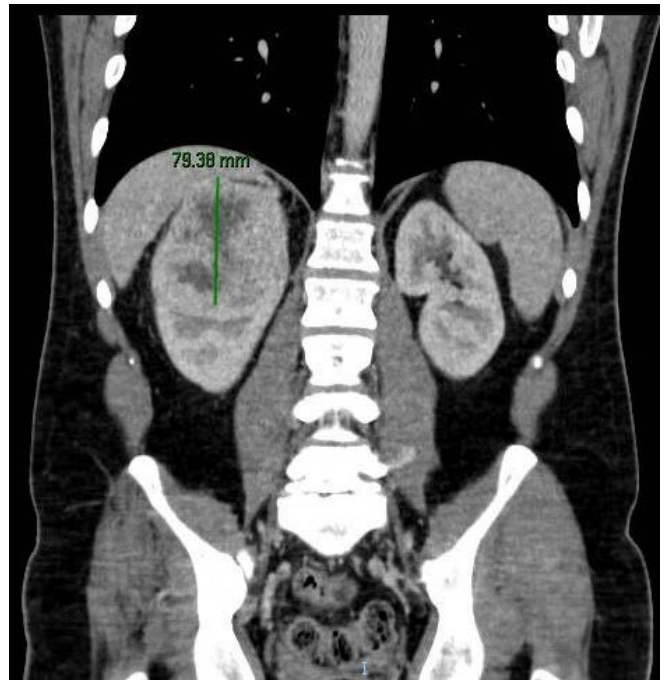


FIGURA 1

Imagen de TC de Abdomen en corte coronal, donde se aprecia una lesión heterogénea con necrosis central compatible no conocida previamente, con sospecha de neoplasia renal.

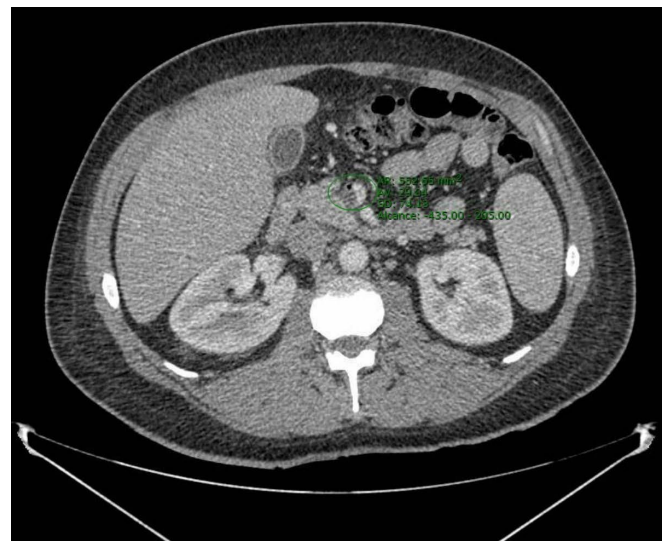


FIGURA 2

TC Abdomen - Corte axial: Se observa vena mesentérica superior ocupada por material trombótico y burbujas de aire en su interior, imagen altamente sugestiva de pileflebitis.

#### Discusión

En el caso descrito se consideró inicialmente la pileflebitis como posible causa de colestasis disociada. La adecuada respuesta clínica al tratamiento con mantenimiento del patrón colestásico durante el seguimiento en consulta condujo a un replanteamiento del diagnóstico inicial.

Ante la sospecha de Síndrome de Stauffer es importante descartar alteraciones más frecuentes en la práctica clínica que puedan explicar el cuadro, especialmente patología biliar o en casos más complejos, la aparición de metástasis hepáticas o la presencia de infección subyacente.

### CP-092. SÍNDROME DE WEIL O LEPTOSPIROSIS GRAVE: RETO DIAGNÓSTICO ANTE UN PACIENTE CON ICTERICIA.

VALDIVIA KRAIG C, FERNÁNDEZ GONZÁLEZ R, ORTIZ CHIMBOS, TEJERO JURADO R, EL FALLOUS EL MRAGHID M, MARTINEZ ALAÑÓN PE

UGC APARATO DIGESTIVO. COMPLEJO HOSPITALARIO REGIONAL REINA SOFÍA, CÓRDOBA.

#### Introducción

La leptospirosis es una zoonosis de distribución mundial, con una baja pero creciente incidencia. Se transmite por contacto directo e indirecto con sangre y/o orina de animales, ya sea por contacto con éstos o por aguas contaminadas. La mayoría de las infecciones cursan asintomáticas o paucisintomáticas, lo que, junto a las pruebas diagnósticas poco accesibles y sensibles, dificulta el diagnóstico.

#### Caso clínico

Paciente varón de 41 años, alérgico a penicilina, sin enfermedades previas. Consulta por fiebre de 38.3°C, astenia, cefalea, artralgias y dolor lumbar irradiado a ambos flancos de 5 días de evolución, asociando ictericia, coluria, sin claro foco infeccioso. Analíticamente destaca plaquetopenia 51000/ $\mu$ L, BT 2.40 mg/dL GGT/FA 77/168U/L, AST/ALT 416/520U/L, PCR 251mg/L, sin leucocitosis y función renal conservada. La ecografía abdominal urgente describe coledocistitis sin dilatación de vía biliar, y descarta colecistitis aguda, decidiéndose ingreso en Aparato Digestivo.

Durante el ingreso desarrolla insuficiencia renal aguda a pesar de sueroterapia y destaca la aparición de hemorragia subconjuntival. En pruebas de imagen (Colangiograma y TAC) se objetivan coledocistitis, ligera hepatomegalia (Figura 1), adenopatías axilares y periportales (Figuras 2 y 3) con líquido libre abdominal.

Se profundiza en la anamnesis destacando que el paciente es cuidador de dos ratas domésticas y que, para su manipulación, no utiliza guantes ni otro tipo de protección. Dada la elevada sospecha clínica-epidemiológica, se realizan cultivos y serologías para agentes hepatotropos, incluyendo PCR en orina para *Leptospira* (remitida al Instituto Carlos III), y se inicia de forma empírica antibiótico parenteral con doxiciclina y ciprofloxacino, con clara mejoría clínica y analítica a las 48-72 horas con normalización del hemograma, función renal, hepatobiliar y PCR en descenso.

Dada la mejoría se procede al alta con antibiótico oral con revisión en consultas donde se confirma serología positiva de *Leptospira* IgM, a pesar de PCR en orina negativa en dos ocasiones. Se confirma presumiblemente el diagnóstico de infección pasada por leptospira en contexto de Síndrome de Weill, declarándose la infección al

departamento de Medicina Preventiva y recomendando al paciente el cuidado de los roedores con guantes y mascarilla con consulta a veterinario especializado.

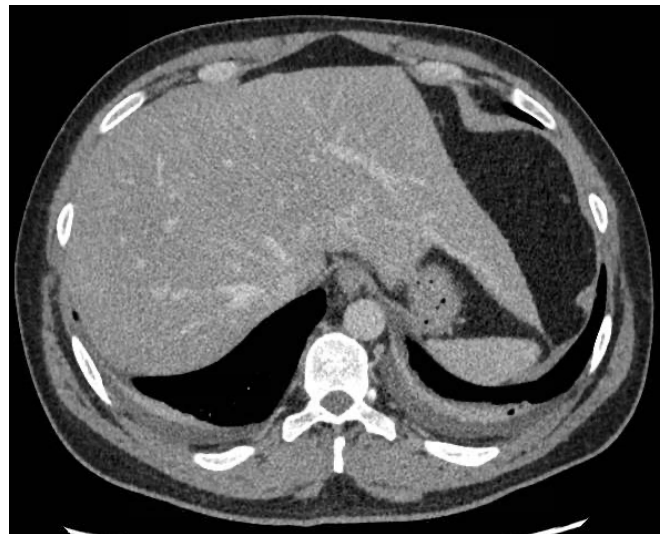

FIGURA 1

Hepatomegalia, con parénquima sin lesiones y bordes regulares en TC de abdomen con contraste.

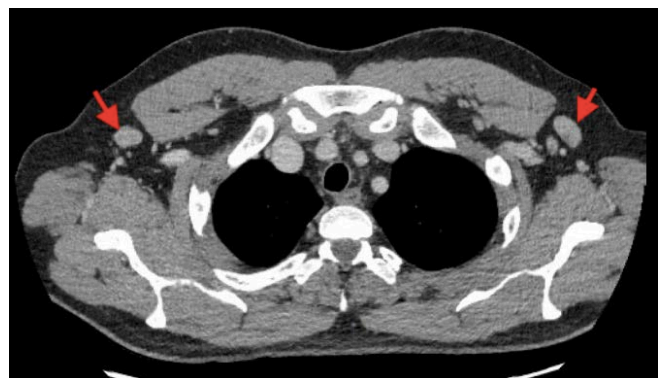

FIGURA 2

Adenopatías axilares bilaterales en TC de tórax con contraste.

#### Discusión

El síndrome de Weil constituye la expresión de peor pronóstico de la infección por leptospira. Se manifiesta típicamente con plaquetopenia, sufusión conjuntival, insuficiencia renal y hepática, pudiendo llegar al fallo multiorgánico. Para su diagnóstico es preciso una alta sospecha diagnóstica con una anamnesis exhaustiva para detectar factores de riesgo epidemiológico. En la mayoría de los casos el tratamiento antibiótico se iniciará empíricamente.

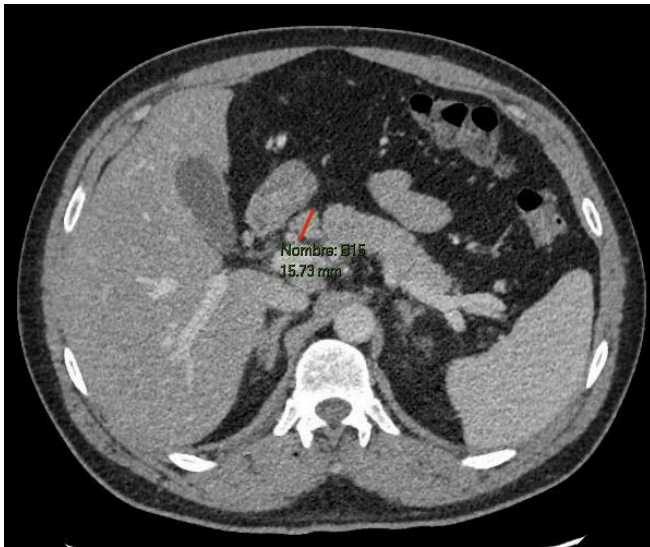


FIGURA 3

Adenopatía periportal en TC de abdomen con contraste.

### CP-093. STREPTOCOCCUS GORDONII: MICROORGANISMO INFRECUENTE COMO CAUSA DE PERITONITIS BACTERIANA ESPONTÁNEA.

DE VICENTE ORTEGA A, ARROYO ARGÜELLES JM, FRUTOS MUÑOZ L, MARTÍN MARCUARTU P, OJEDA HINOJOSA M

UGC APARATO DIGESTIVO. COMPLEJO HOSPITALARIO DE JAÉN, JAÉN.

#### Introducción

La peritonitis bacteriana espontánea (PBE) es una complicación frecuente y grave de la cirrosis hepática que consiste en la infección del líquido ascítico en ausencia de foco intraabdominal.

La clínica es muy variable, desde asintomático a dolor abdominal, fiebre, náuseas, vómitos, diarrea, encefalopatía hepática, hemorragia digestiva...

El diagnóstico se basa en estudio del líquido ascítico mediante paracentesis, con recuento de neutrófilos  $>250/\mu\text{l}$ . En todos los casos, se debe obtener muestra para cultivo microbiológico.

Los microorganismos más frecuentes son los bacilos Gram-negativos, sobre todo de origen entérico.

#### Caso clínico

Se trata de un varón de 67 años con antecedente de cirrosis hepática enólica, complicada con hepatocarcinoma tratado con quimioembolización, y realizando tratamiento domiciliario con norfloxacin 400mg/12h.

Acude a urgencias por aumento del perímetro abdominal con ascitis a tensión. Se realiza paracentesis del líquido ascítico, con 4652

neutrófilos/ $\mu\text{l}$ , compatible con diagnóstico de peritonitis bacteriana espontánea (PBE). Se inicia tratamiento con cefotaxima empírica intravenosa. Posteriormente, en el cultivo crece el microorganismo *Streptococcus gordonii*, siendo sensible al antibiótico empleado según el resultado del antibiograma (Figura 1).

Tras el tratamiento, presenta evolución favorable, realizando nueva paracentesis diagnóstica a las 48 horas de tratamiento con resolución de PBE.

MICROBIOLOGIA		
MUESTRA	Liq. ascítico	
Abundante crecimiento de <i>Streptococcus gordonii</i>		
	<i>Streptococcus gordonii</i>	CMH
PENICILINA	S	
CEFOTAXIMA	S	
VANCOMICINA	S	
TEICoplanina	S	
ERITROMICINA	S	
CLINDAMICINA	S	

FIGURA 1

Cultivo de líquido ascítico con crecimiento de *Streptococcus gordonii*. Antibiograma. S: sensible.

#### Discusión

La PBE es una infección frecuente en la cirrosis hepática descompensada con ascitis. Los microorganismos más frecuentemente implicados son los bacilos Gram-negativos de origen entérico, siendo el más destacable *Escherichia coli*. Sin embargo, se ha visto incrementada la incidencia de los Gram-positivos detectándose en un tercio de los casos, siendo los estreptococos la especie más común, como en nuestro caso.

El patógeno *S. gordonii* pertenece a la familia de los estreptococos, siendo un Gram-positivo. Es un germen comensal frecuente de la cavidad orofaríngea, involucrado como patógeno oportunista en casos de endocarditis.

Se han descrito episodios de peritonitis secundarias por *S. gordonii* como complicación en pacientes con diálisis peritoneal ambulatoria continua. Sin embargo, tras una búsqueda exhaustiva en Medline, PubMed, Cochrane y Embase, sólo hay cinco casos publicados de PBE por *S. gordonii* en la literatura.

### CP-094. TROMBOSIS DE LA VENA MESENTÉRICA SUPERIOR: UNA AFECCIÓN TEMIDA EN PROCESOS INTRA-ABDOMINALES.

VALDIVIA Krag C, TEJERO JURADO R, EL FALLOUS EL MRAGHID M, ORTIZ CHIMBO DS, GONZÁLEZ GALILEA A, JURADO GARCÍA J

UGC APARATO DIGESTIVO. COMPLEJO HOSPITALARIO REGIONAL REINA SOFÍA, CÓRDOBA.

## Introducción

La trombosis venosa del eje espleno-portal (TVEP) es una complicación grave de procesos inflamatorios-infecciosos agudos intra-abdominales que requiere un alto índice de sospecha clínica para iniciar de forma precoz un tratamiento anticoagulante y evitar la isquemia intestinal.

Caso clínico: Varón de 16 años, sin antecedentes médicos de interés. Intervenido de modo urgente mediante cirugía laparoscópica de apendicitis aguda perforada con peritonitis asociada, sin complicaciones posteriores. Pasados 9 días, consulta en Urgencias por náuseas, vómitos y dolor abdominal difuso sin irritación peritoneal. En la analítica destacan 26650/ $\mu$ L leucocitos, PCR 298 mg/L y procalcitonina 19 ng/mL. Se solicita TC abdominal, objetivándose una colección 3x3 cm en lecho quirúrgico y un defecto de repleción en vena mesentérica superior (VMS) sin extensión al sistema venoso portal y edematización de la grasa mesentérica, aunque con asas intestinales de calibre y realce normal (**Figuras 1 y 2**).

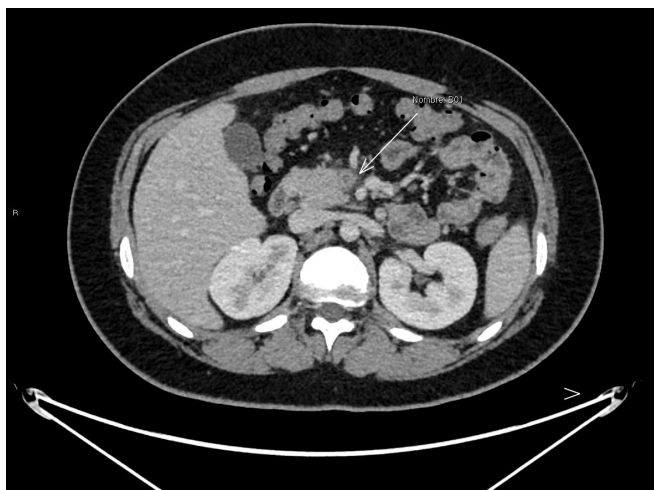


FIGURA 1

Corte axial de TC de abdomen con contraste donde se aprecia defecto de repleción a nivel proximal de VMS (flecha).

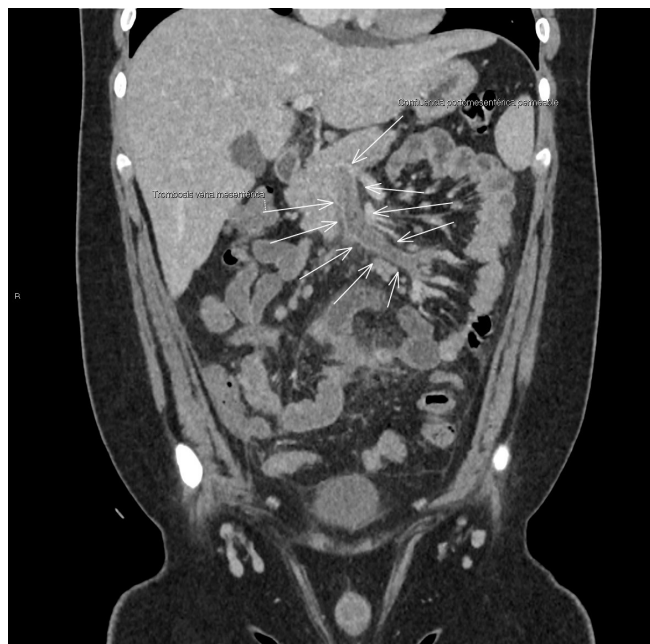


FIGURA 2

Corte coronal de TC de abdomen con contraste donde se aprecia defecto de repleción a lo largo de la VMS (flechas).

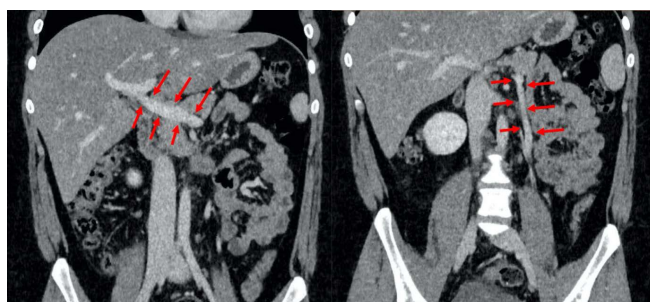

FIGURA 3

Angio-TC de abdomen donde se aprecia resolución del defecto de repleción de la VMS y permeabilidad de la vena porta (flechas) tras 3 meses de tratamiento anticoagulante.

Al ingreso se inicia antibioterapia intravenosa y heparina de bajo peso molecular a dosis anticoagulantes, con mejoría progresiva clínica y analítica. En TC de control, una semana después, persiste la trombosis de VMS hasta su confluencia con el eje esplenoportal, con menor edematización de la grasa mesentérica e integridad de asas intestinales.

La evolución clínica durante el ingreso fue buena, se completó tratamiento antibiótico y se pautó al alta un anticoagulante de acción directa (ACOD), edoxaban 60 mg/24 horas. El control ambulatorio a los 3 meses con angioTC [Figura 3] demostró la resolución del defecto de repleción en la VMS y de la colección postquirúrgica, decidiéndose suspender el ACOD.

## Discusión

Aunque las TVEP son más frecuentes en pacientes con hepatopatía crónica con hipertensión portal y/o neoplasia hepática, en un tercio de los casos es atribuible a un origen no cirrótico y no tumoral. Así, es frecuente identificar factores trombogénicos sistémicos y factores locales predisponentes como son las enfermedades infecciosas-inflamatorias.

En el caso de la trombosis aguda de VMS, los síntomas típicos incluyen el dolor abdominal, fiebre, dispepsia o SIRS, situación que puede desembocar en un infarto intestinal. Tras el diagnóstico de la trombosis aguda debe iniciarse la anticoagulación lo más precozmente posible ya que la recanalización espontánea es muy infrecuente. La repermeabilización puede tener lugar hasta después

de 4-6 meses tras el inicio de la anticoagulación. Por lo tanto, es recomendable mantener a los pacientes anticoagulados durante al menos 6 meses. Con respecto al anticoagulante utilizado, cada vez existe más evidencia de que los ACOD podrían ser una opción de tratamiento de la TVEP.

### CP-095. UTILIDAD DE LAS VESÍCULAS EXTRACELULARES EN LA MONITORIZACIÓN DE LA RESPUESTA EN LOS CAMBIOS DE ESTILO DE VIDA EN PACIENTES CON ESTEATOHEPATITIS

MUÑOZ-HERNÁNDEZ R<sup>1</sup>, GATO-ZAMBRANO S<sup>2</sup>, ROJAS A<sup>2</sup>, MONTERO-VALLEJO R<sup>3</sup>, GARCÍA-FERNÁNDEZ V<sup>3</sup>, GIL-GÓMEZ A<sup>2</sup>, GALLEGU-DURÁN R<sup>2</sup>, MAYA-MILES D<sup>2</sup>, RICO-GUTIERREZ MDC<sup>2</sup>, MILLÁN-DOMÍNGUEZ R<sup>2</sup>, LÓPEZ-BERMUDO L<sup>3</sup>, BERNÁ G<sup>3</sup>, MARTÍN F<sup>3</sup>, ALLER R<sup>4</sup>, AMPUERO J<sup>5</sup>, ROMERO-GÓMEZ M<sup>5</sup>.

<sup>1</sup>LABORATORIO MEDICINA DEL APARATO DIGESTIVO. UNIVERSIDAD DE SEVILLA, SEVILLA. <sup>2</sup>LABORATORIO APARATO DIGESTIVO. COMPLEJO HOSPITALARIO REGIONAL VIRGEN DEL ROCÍO, SEVILLA. <sup>3</sup>LABORATORIO APARATO DIGESTIVO. CENTRO ANDALUZ DE BIOLOGÍA MOLECULAR Y MEDICINA REGENERATIVA (CABIMER), SEVILLA. <sup>4</sup>SECCIÓN APARATO DIGESTIVO. HOSPITAL CLÍNICO UNIVERSITARIO DE VALLADOLID, VALLADOLID. <sup>5</sup>SECCIÓN APARATO DIGESTIVO. COMPLEJO HOSPITALARIO REGIONAL VIRGEN DEL ROCÍO, SEVILLA.

#### Introducción

1) Determinar los niveles de MVs EPCAM+ CD133+ y su utilidad como biomarcador en la progresión de la esteatosis hepática metabólica (EHmet). 2) Analizar la utilidad de estas vesículas en la monitorización de la respuesta a cambios en el estilo de vida de estos pacientes.

#### Material y métodos

Fueron incluidos 125 pacientes con EHmet diagnosticados mediante biopsia hepática y clasificados en función del SAF-score. La cohorte de estimación, reclutada en el Hospital Universitario Virgen del Rocío (Sevilla), estaba formada por 15 pacientes con esteatosis simple (SS) y 51 esteatohepatitis. La cohorte de validación (Hospital Clínico Universitario de Valladolid) contaba con 27 pacientes con SS y 32 con esteatohepatitis. Treinta pacientes con esteatohepatitis participaron en un estudio de intervención dietética de 3 meses de duración, 15 pacientes siguieron una dieta Mediterránea estándar y 15 una dieta hipocalórica. Se les determinaron las variables analíticas, las medidas antropométricas y la evolución de la enfermedad se analizó mediante el NASH resolution score. Las MVs se determinaron en plasma heparina mediante citometría de flujo, por tamaño y por la expresión de fosfatidilserina (Anexina V) y de EPCAM y CD133.

#### Resultados

En la cohorte de estimación, los pacientes con esteatohepatitis mostraron niveles significativamente más altos de MVs AV+ EPCAM+ CD133+ que los pacientes con SS (291±268,7 vs.

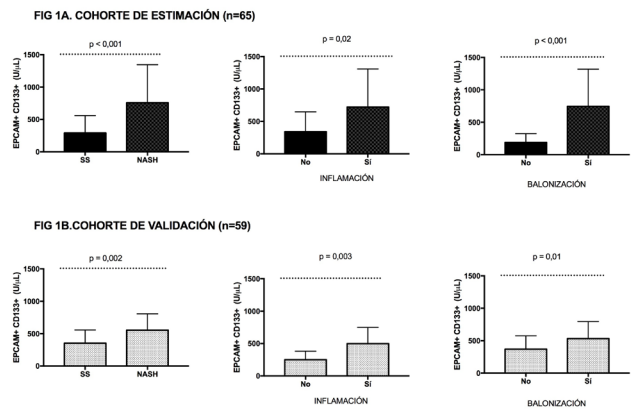


FIGURA 1

Niveles de MVs en función de la severidad de la patología en la cohorte de estimación (Fig 1a) y de validación (Fig.1b).

758,6±587,4; p<0,001). También existía un incremento significativo en los pacientes con inflamación (721,4±588,3 vs. 341,9±306,1; p=0,02). Del mismo modo, estas microvesículas se vieron incrementadas en pacientes con balonización (745,9±573,7 vs. 188,9 ± 135,5; p <0,001), donde el área bajo la curva fue de 0.89 (IC95%: 0,8-0,99); con una p<0,001, sensibilidad de 0,86 y especificidad de 0,82. Por último, los niveles de estas no se vieron correlacionados con el estadio de fibrosis. Todas estas asociaciones se vieron confirmadas en la cohorte de estimación (Figura 1B). Por otro lado, no se observaron diferencias en el número de MVs a final de la intervención tras ninguna de las dos dietas (595,8±315 vs 596,7±319,5; p=0,349 y 462,1±231.6 vs. 568,9±317,8; p=0,113 para la Dieta Mediterránea y la hipocalórica respectivamente). De los 30 pacientes, 7 tuvieron alta probabilidad de resolución de la enfermedad, pero los niveles de MVs se mantuvieron estables (479,1±240 vs. 475.7±334.1; p=0.958).

#### Conclusiones

Las MVs EPCAM+CD133+ se encontraron aumentadas en pacientes que presentaban inflamación, balonización y esteatohepatitis independientemente del estadio de fibrosis. La cuantificación de estas microvesículas podría constituir un biomarcador de gran utilidad para detectar la transición de esteatosis hepática a esteatohepatitis en pacientes con esteatosis hepática metabólica.

Agradecimientos: Beca Dr. Gonzalo Miño Fugarolas a proyectos de investigación- SAPD 2020

### CP-096. VACUNA COVID-19 COMO DESENCADENANTE DE HEPATITIS AUTOINMUNE

GIL AYUSO J<sup>1</sup>, HERNÁNDEZ-ALBÚJAR A<sup>1</sup>, PINAZO BANDERA JM<sup>1</sup>, GARCÍA SALGUERO AI<sup>2</sup>, ANDRADE BELLIDO RJ<sup>1</sup>

<sup>1</sup>UGC APARATO DIGESTIVO. COMPLEJO HOSPITALARIO DE ESPECIALIDADES VIRGEN DE LA VICTORIA, MÁLAGA. <sup>2</sup>UGC ANATOMÍA PATOLÓGICA. COMPLEJO HOSPITALARIO DE ESPECIALIDADES VIRGEN DE LA VICTORIA, MÁLAGA.

## Introducción

Tanto las vacunas ARNm (Pfizer y Moderna) como la vacuna recombinante AstraZeneca promueven la producción de anticuerpos contra la proteína S viral, los cuales se han visto relacionados con la aparición de distintos fenómenos autoinmunes. A continuación presentamos un caso de hepatitis autoinmune (HAI) desencadenado por la administración de la vacuna covid-19.

## Caso clínico

Mujer de 77 años sin historia previa de daño hepático ni enfermedades autoinmunes, con enfermedad renal crónica leve y colecistectomizada. Su medicación habitual consistía en bromazepam, losartán/hidroclorotiazida y omeprazol. Se presenta en Urgencias, 48h después de recibir la segunda dosis de Pfizer, con clínica de astenia intensa, náuseas, vómitos y desorientación. Niega ingesta de alcohol, drogas o productos de herboristería así como cambio de medicación distinta a la habitual. No se evidencia foco infeccioso ni en las pruebas complementarias ni en los cultivos. Niega otros factores de riesgo que justifiquen la afectación hepática. A la exploración únicamente destacaba discreta ictericia conjuntival.

Analíticamente se aprecia hipertransaminasemia moderada de tipo mixto e hiperbilirrubinemia leve; la ecografía abdominal, la colangiografía magnética y el angioTC no mostraron alteraciones. Se realizó PCR covid-19 que resultó negativa. El estudio hepático completo arrojó positividad en la autoinmunidad para ANA y anti-mitocondriales (antiM2-3E), con inmunoglobulinas en rango de normalidad. El score simplificado del grupo internacional de HAI pretratamiento fue 6 (probable HAI si  $\geq 6$ ). Dado la buena evolución clínica se decide manejo ambulatorio. Un mes después la paciente mantiene alteración del perfil hepático por lo que se decide llevar a cabo biopsia hepática que muestra alteraciones compatibles con hepatitis autoinmune, por lo que se decide iniciar tratamiento con prednisona a dosis de 1mg/kg.

Tras dos meses de tratamiento con corticoides se evidencia normalización progresiva de las enzimas hepáticas y se inicia azatioprina, la cual se suspendió por rash cutáneo. Actualmente la paciente se encuentra bien controlada con budesonida oral.

	Día +1	Día + 25 (sin corticoides)	Día + 70 (20 días con corticoides)
AST	373	202	40
ALT	282	186	51
GGT	369	151	23
FA	172	202	146
BT	297	186	213
BD	1.92	1.12	0.89
IgG	1022	1354	875
INR	1.12	1.21	0.96
Título ANA	1/160	-	-
Título AMA	1/40	-	-

FIGURA 1

Evolución parámetros analíticos al ingreso, antes y después de iniciar los corticoides.

## Discusión

Nuestro caso es un ejemplo de cómo la vacuna puede desencadenar la aparición de una hepatitis autoinmune en individuos

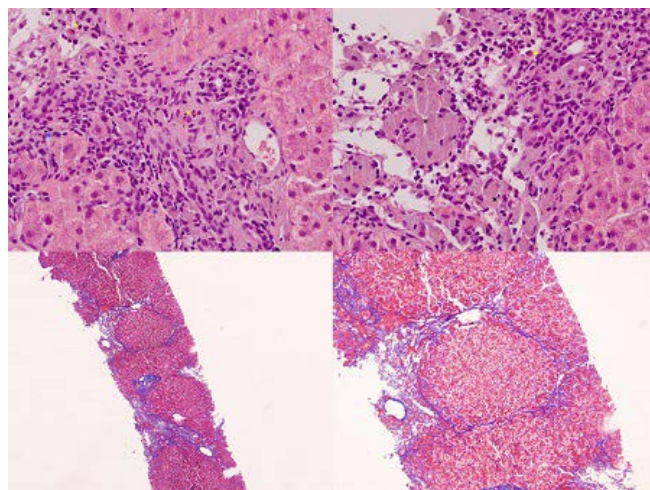


FIGURA 1

Biopsia hepática mostrando denso infiltrado portal compuesto por linfocitos, células plasmáticas (asteriscos azules), eosinófilos (asteriscos amarillos) y neutrófilos y macrófagos (asteriscos negros) con hepatitis de interfase severa (grado 3). Puentes de fibrosis con tendencia a la nodulación.

predispuestos genéticamente. Aún no está claro si estos pacientes requerirán inmunosupresión mantenida o si una siguiente dosis de la vacuna provocaría una hepatitis fulminante; tampoco si es posible administrar otra vacuna con distinto mecanismo de acción. Son pocos los casos reportados en la literatura hasta el momento, sin embargo nos permite reflexionar sobre la importancia de perseguir un diagnóstico certero en cualquier tipo de daño hepático y el peso que puede representar la biopsia hepática en casos seleccionados.

## CP-097. VINCULACIÓN DE LA INMUNIZACIÓN FRENTE AL COVID-19 AL CRIBADO DE LA HEPATITIS C EN POBLACIÓN INMIGRANTE RESIDENTE EN ASENTAMIENTOS

NAVARRO MORENO E<sup>1</sup>, CAMPOS SERRANO N<sup>1</sup>, AMADO VILLANUEVA PP<sup>1</sup>, HERRADA DÍAZ EI<sup>2</sup>, FLORES SOTO N<sup>2</sup>, AGUILAR MARTÍN I<sup>2</sup>, CASADO MARTÍN M<sup>1</sup>, VEGA SÁENZ JL<sup>1</sup>

<sup>1</sup>UGC APARATO DIGESTIVO. COMPLEJO HOSPITALARIO DE ESPECIALIDADES TORRECÁRDENAS, ALMERÍA. <sup>2</sup>SERVICIO MEDICINA FAMILIAR Y COMUNITARIA. COMPLEJO HOSPITALARIO DE PONIENTE, EJIDO, EL.

## Introducción

La población inmigrante procedente de áreas de alta endemicidad de hepatitis C constituye un grupo de elevada prevalencia de infección, cuyo abordaje requiere estrategias de diagnóstico "point of care". La pandemia COVID-19 puede ofrecernos la oportunidad de vincular los programas de vacunación, al cribado de la hepatitis C.

El objetivo de nuestro trabajo ha sido la puesta en marcha y evaluación de un plan de cribado de hepatitis C vinculado al programa de inmunización frente al COVID-19 en asentamientos de inmigrantes en Almería.

## Material y métodos

Proyecto llevado a cabo en mayo de 2021, por los servicios de Aparato Digestivo del Hospital Torrecárdenas de manera conjunta con el Distrito Sanitario Poniente. Aprovechando el programa de vacunación frente al COVID-19 en asentamientos de inmigrantes, se ha ofrecido el cribado de la infección VHC mediante test OraQuick en saliva, en el mismo acto de la vacunación. En los pacientes positivos se procedería a la determinación del RNA en laboratorio centralizado mediante recogida de muestra de sangre seca.

Resultados: Se ha realizado determinación de anti VHC a un total de 165 inmigrantes. Todos eran procedentes de Marruecos y la mayor parte eran varones (82%). La edad media de los pacientes era de 37 años (19-66). En esta primera evaluación no se ha obtenido ningún paciente con serología anti VHC positiva.

## Conclusiones

El abordaje de la infección VHC en población inmigrante sin acceso a nuestro sistema sanitario, requiere una descentralización del diagnóstico. La vinculación del cribado de la hepatitis C a la vacunación frente al COVID-19 permite avanzar en el diagnóstico de la hepatitis C de una forma fácil, en población inmigrante sin acceso a nuestro sistema sanitario. La seroprevalencia de la infección VHC en población inmigrante, parece ser inferior a la estimada en su país de origen y ello probablemente esté en relación con ser población mayoritariamente joven.

### CP-098. DIARREA CRÓNICA POR ENFERMEDAD DE FABRY

MATEOS MILLÁN D, GARCÍA MARTÍNEZ A, CAMPOS GONZAGA L, AGUILAR MARTÍNEZ JC, HERNANI ÁLVAREZ JA

UGC APARATO DIGESTIVO. HOSPITAL DE ESPECIALIDADES DE JEREZ DE LA FRONTERA, JEREZ DE LA FRONTERA.

#### Introducción

En este caso clínico describimos el caso de una diarrea crónica como manifestación intestinal de enfermedad de Fabry.

#### Caso clínico

Presentamos a un paciente de 49 años con antecedentes personales de DMI, nefropatía diabética, HTA, IRCT, trasplante doble páncreas-riñón simultáneo (2007), ITU por A.Baumannii multirresistente y en Hemodiálisis. Medicación habitual con prednisona, advagraf, omeprazol, kreon, amlodipino y micofenolato.

Ingresa desde consultas de nefrología por sospecha de enfermedad por almacenamiento para estudio de diarrea crónica, síndrome diarreico de hasta 15 deposiciones al día de un año de evolución, incontinencia fecal, sin productos patológicos, pérdida de 15 kg de peso en el último año. Analíticamente hipoalbuminemia e hipoproteinemia, déficit de vitamina D, LDH 190 resto de parámetros normales. Se realizó colonoscopia macroscópicamente normal y a nivel microscópico solo se aprecian cambios inflamatorios inespecíficos. Se solicitó rectoscopia con biopsia, la cual no fue diagnóstica, además en todo el estudio realizado se hizo determinación de alfa-galactosidasa que resultó estar en límites inferiores de la normalidad 4,2 (intervalo normal 15-50), estudio genético no concluyente, todo ello compatible con Enfermedad de Fabry.

#### Discusión

La enfermedad de Fabry, es el trastorno de almacenamiento lisosomal más frecuente. Es un error innato ligado al X de la vía metabólica del glicosfingolípido que resulta en la acumulación lisosomal de globotriaosilceramida (Gb3) en una amplia variedad de células [ 1 ].

El defecto metabólico es la deficiencia de hidrolasa lisosomal alfa-galactosidasa A. Se cree que el nivel de umbral de actividad alfa-Gal A por debajo del cual ocurre la enfermedad de Fabry clínicamente significativa es del 30 al 35 por ciento del control medio normal [ 15]]

La prevalencia de la enfermedad de Fabry es probablemente subestimada debido a una verificación incompleta.

Se estima que la prevalencia de la enfermedad de Fabry varía de 1: 8454 a 1: 117,000 varones [ 3-5 ], el análisis de mutación del gen alfa-Gal A (galactosidasa alfa) es el estándar de oro para confirmar el diagnóstico de la enfermedad de Fabry.

### CP-099. ADENOMAS CON CARCINOMA INVASOR (PT1). SITUACIÓN DE MANEJO ACTUAL EN NUESTRO CENTRO EN EL BRAZO PROSPECTIVO.

DIÉGUEZ CASTILLO C, DELGADO MAROTO A, AMADO VILLANUEVA PP, LÓPEZ GÓNZALEZ J

SERVICIO APARATO DIGESTIVO. COMPLEJO HOSPITALARIO DE ESPECIALIDADES TORRECÁRDENAS, ALMERÍA.

#### Introducción

Los adenocarcinomas sobre pólipo con invasión submucosa (pT1) plantean un marco de incertidumbre respecto a la actitud terapéutica y el seguimiento que debe realizarse. El objetivo es valorar las características de los pacientes y lesiones reseccionadas, así como el manejo y seguimiento posterior de los mismos.

#### Material y métodos

Estudio observacional descriptivo de 24 pacientes con diagnóstico de pT1 en hospital Torrecárdenas entre enero 2019 y agosto de 2021.

Se incluyeron 12 pacientes: 6 por resección fragmentada, 5 por análisis anatomopatológico en centro externo y 1 por antecedente de cáncer en los últimos 5 años.

Criterios desfavorables: riesgo intermedio (alguno de los criterios)

Infiltración submucosa 1.000-1.999  $\mu\text{m}$  (1-1,9 mm)

Haggitt 3 con infiltración submucosa < 3.000  $\mu\text{m}$  (< 3 mm)

Gemación de bajo grado, grado 1

Criterios desfavorables: riesgo alto (alguno de los criterios)

Pobremente diferenciado

Infiltración submucosa  $\geq 2.000 \mu\text{m}$  ( $\geq 2$  mm) o no evaluable

Haggitt 3 con infiltración submucosa  $\geq 3.000 \mu\text{m}$  ( $\geq 3$  mm) o Haggitt 4 o no evaluable

Ancho de la infiltración submucosa > 4.000  $\mu\text{m}$  (> 4 mm)

Embolia vascular linfática y/o venosa

Gemación de alto grado, grados 2 y 3

Margen profundo o lateral 1.000  $\mu\text{m}$  (1 mm) o afectado o no evaluable

TABLA 1  
Comorbilidades.

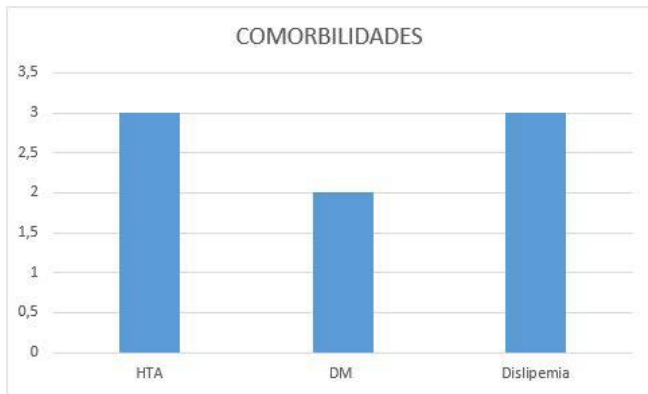


FIGURA 1  
Criterios desfavorables histológicos

## Resultado

La edad media es de 59.9 años, siendo el 41.7% varones. El 50% presentaban comorbilidades (Figura 1). Dentro de las indicaciones de colonoscopia, el 58.3% fueron por cribado (TSOH +), un 33.3% por rectorragia y el 8.4% restante por estreñimiento. Todas las colonoscopias mostraron criterios de calidad en cuanto a preparación colónica e intubación cecal. En el 33.3% de los casos se evidenciaron lesiones sincrónicas.

Respecto a los pT1 resecaados, el 83.3% se localizaban en colon izquierdo/sigma, el tamaño medio fue de 15.6 mm y el 58.3% sésiles. En cuanto a los datos histológicos, el 83.3% (10/12) presentaron criterios desfavorables, siendo éstos de riesgo alto en el 58.33% del total (7/12) (Tabla 1).

En el 66.7% (8/12) de los casos fue necesaria la cirugía. En la estadificación mediante TC, destacó el diagnóstico de un cáncer renal sincrónico en un sujeto. Se realizó determinación previa de CEA en el 41.7% de los pacientes, siendo normal en todos ellos. Los individuos intervenidos presentaron un POSSUM medio de 21.9 (valores entre 18 y 136). En tan solo un caso se encontró lesión residual en la pieza quirúrgica y en 2 casos se objetivan ganglios afectados (2/14 y 2/ 23 ganglios extirpados), siendo derivados a Oncología para quimioterapia.

En el seguimiento no se han detectados datos de recidiva locorregional ni a distancia, destacando 2 casos con micronódulos pulmonares inespecíficos y 1 caso con LOE hepática de 18 inespecífica. De acuerdo a la propuesta de seguimiento para el estudio multicéntrico, el 16.7% se realizó CEA semestral, un 41.7% TC anual y el 50% colonoscopia al año. El 50% restante no se ha realizado colonoscopia porque el período de seguimiento < 12 meses. En el 83.3% de dichas revisiones endoscópicas se han detectado lesiones metacrónicas, siendo inferiores a 10 mm y con histología de adenomas tubulares o hiperplásicos.

## Conclusiones

La mayoría de los casos con cirugía no muestra lesión residual, lo cual hace plantear si estamos sobre tratando a los pacientes debiendo ser más conservadores especialmente en aquellos pacientes con

alto riesgo quirúrgico, por lo que implementar el POSSUM puede ser de utilidad para seleccionar a los pacientes.

## CP-100. AMEBIASIS INTESTINAL COMO CAUSA DE DIARREA CRÓNICA NO FILIADA

ARROYO ARGÜELLES JM, TERCERO LOZANO M, DE VICENTE ORTEGA A, MARTÍN MARCUARTU P, FRUTOS MUÑOZ L

SERVICIO APARATO DIGESTIVO. COMPLEJO HOSPITALARIO DE JAÉN, JAÉN.

## Introducción

La amebiasis es una enfermedad de distribución mundial y de transmisión fecal-oral, siendo la segunda causa de muerte por enfermedades parasitarias.

Esta afección es producida por un parásito llamado Entamoeba histolytica, causante de un gran número de infecciones sobre todo en países en vías de desarrollo.

En la mayoría de los casos se trata de una infección asintomática y autolimitada, pero en ocasiones es causante de diarrea crónica que requiere tratamiento.

## Caso clínico

Se presenta el caso de una mujer de 22 años, sin antecedentes personales de interés, que consulta por diarrea crónica.

La paciente lleva varios meses con deposiciones diarreicas mucosanguinolentas, asociando dolor abdominal y picos de fiebre intermitente.

Se le inicia estudio solicitando una analítica completa, en la que destaca una calprotectina elevada. Se decide solicitar una colonoscopia.

En la colonoscopia se explora hasta fondo de saco de ciego, visualizando varias úlceras fibrinadas sobre válvula ileocecal (Figura 1), así como una mucosa eritematosa y edematosa en ileon distal, procediéndose a la toma de biopsias.

En el informe histológico destaca una mucosa colónica con acúmulo de estructuras ovoides, de citoplasma eosinófilo pálido y núcleo desplazado a la periferia, con ingesta de eritrocitos, sugerente de Entamoeba histolytica.

La paciente fue diagnosticada de amebiasis intestinal y recibió tratamiento con metronidazol, con buena evolución.

## Discusión

La infección por Entamoeba histolytica suele producirse por la ingesta de agua contaminada con heces que contienen los quistes del parásito. La desenquistación ocurre en la luz intestinal, dando lugar a los trofozoitos móviles e invasivos.

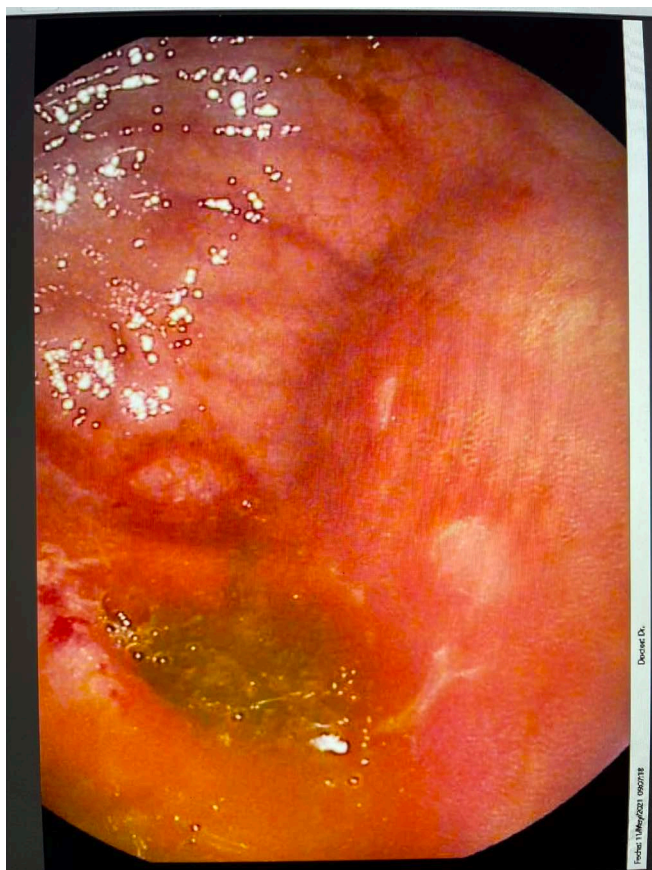


FIGURA 1  
Imagen endoscópica de úlcera en ciego

En la mayoría de los casos se trata de una infección autolimitada que no produce síntomas, pero en algunos casos los trofozoitos invaden la mucosa del colon, produciendo úlceras en la pared, dando lugar a dolor abdominal y diarrea mucosanguinolenta como manifestaciones más frecuentes de la enfermedad.

Si hay afectación extraintestinal, el absceso hepático amebiano es el hallazgo más frecuente.

El diagnóstico se basa en la demostración de *Entamoeba histolytica* en el frotis de heces o en la mucosa colónica, o bien mediante el empleo de técnicas como ELISA y/o PCR. En el análisis de las muestras es típico el hallazgo de fagocitosis de glóbulos rojos.

El tratamiento difiere en función de si se trata de una forma invasiva o no invasiva de la enfermedad. En las formas no invasivas se puede emplear paromomicina, mientras que para las formas invasivas es de elección el metronidazol, respondiendo el 90% de los pacientes.

## CP-101. ANTIAGREGANTES Y PROGRAMA DE DIAGNÓSTICO PRECOZ DE CANCER DE COLON

PINEL JULIÁN LM<sup>1</sup>, VILLALÓN MIR MS<sup>2</sup>, GASCÓN LUNA F<sup>3</sup>

<sup>1</sup>UNIDAD APARATO DIGESTIVO. HOSPITAL COMARCAL VALLE DE LOS PEDROCHES, POZOBLANCO, <sup>2</sup>UNIDAD FARMACIA. HOSPITAL COMARCAL VALLE DE LOS PEDROCHES, POZOBLANCO, <sup>3</sup>UGC ANÁLISIS CLÍNICO. HOSPITAL COMARCAL VALLE DE LOS PEDROCHES, POZOBLANCO.

### Introducción

Valorar la influencia de los fármacos antiagregantes plaquetarios, AAS y clopidogrel, en los resultados del Programa Diagnóstico Precoz Cáncer Colon (PDPCC), tanto en su resultado de SOH como en el resto del programa, especialmente valorando la detección de adenomas y carcinomas de colon.

### Material y método

Estudio de bases de datos, retrospectivo. Datos del Área Sanitaria de Córdoba, Septiembre 2018 a Diciembre 2019, siendo el inicio del PDPCC. Inclusión descendente por edad de 70 a 60 años.

1. Datos de laboratorio: resultados del programa de SOH. Datos numéricos, catalogados como variable dicotómica (positivo/negativo) en función del punto de corte establecido por el PDPCC.

2. Datos de Farmacia: con la herramienta, base de datos, MICROSTRATEGY(MTI); se solicita de los pacientes anteriores la extracción de perfil de prescripción en el mes de determinación de SOH y en el previo.

3. Datos del PDPCC. Del cuestionario de colonoscopia y anatomía patológica se obtiene el dato de adenoma (al menos un pólipo con biopsia de adenoma) o carcinoma.

En este estudio enfrentamos grupo estudio los pacientes con prescripción de AAS, clopidogrel o ambos, frente a los demás; excluimos los consumidores de anticoagulantes (tanto inhibidores de vitamina K, como inhibidores de acción directa).

4. Análisis de datos con el programa Health Analytics, perteneciente a Siemens Healthineers.

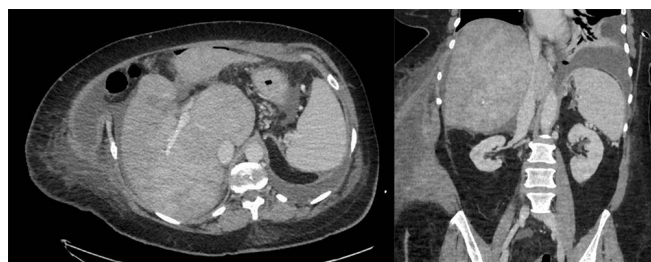

FIGURA 1  
Corte transversal en angio-TC de tórax que muestra colección en mediastino posterior con contenido líquido y burbujas de aire en su interior.

SOH + según consumo de antiagregantes  
Número absoluto

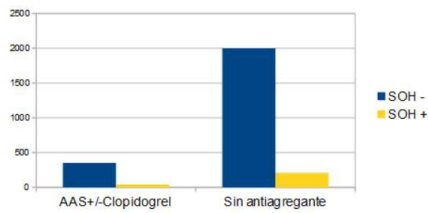


FIGURA 1

Resultado de SOH (en números absolutos) según consumo de antiagregantes

SOH + según consumo de antiagregantes.  
%

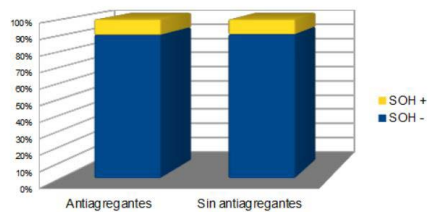


FIGURA 2

Tasa de detección de adenomas según consumo de antiagregantes

Tasa de detección de adenomas según consumo de antiagregantes.

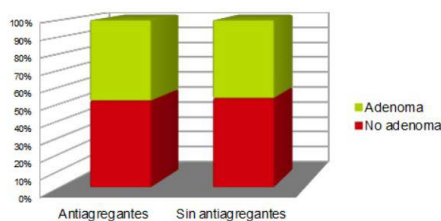


FIGURA 3

Resultado de SOH (en %) según consumo de antiagregantes

## Resultados

Grupo AAS y/o clopidogrel: 387 pacientes sometidos a SOH, positivos 38 (9.81%), colonoscopia en 27 pacientes, se detectan en 13 adenomas (tasa de detección 48.14%), no se detecta ningún carcinoma (0%). Se detectan 33.59 adenomas por cada 1000 determinaciones de SOH.

Grupo Control: 2207 paciente sometidos a SOH, positivos 208 (9.42%), colonoscopia en 152 pacientes, se detectan 71 adenomas (tasa de detección 46.71%), se detectan 6 carcinomas (3.94%), Se detectan 32.17 adenomas por cada 1000 determinaciones de SOH.

Ninguna de las diferencias entre estos grupos es estadísticamente significativa.

## Conclusiones

En nuestro estudio el consumo de antiagregantes tipo AAS y clopidogrel no altera en ningún sentido el PDPC.

## CP-102. CAUSA INFRECUENTE DE NEOPLASIA DE COLON: LINFOMA MALT DE COLON

RICO CANO A<sup>1</sup>, MORCILLO JIMÉNEZ E<sup>2</sup>, GARCÍA SÁNCHEZ AB<sup>2</sup>

<sup>1</sup>UGC APARATO DIGESTIVO. HOSPITAL COMARCAL DE LA AXARQUÍA, VÉLEZ-MÁLAGA, <sup>2</sup>UGC APARATO DIGESTIVO. HOSPITAL COMARCAL DE ANTEQUERA, ANTEQUERA.

## Introducción

Los linfomas primarios de colon son neoplasias muy infrecuentes representando menos del 0.6% de todas las neoplasias primarias de colon y de todos los linfomas tipo MALT del aparato digestivo solo el 2.5% aparecen en el colon.

## Caso clínico

Varón de 79 años se realiza colonoscopia por diarrea, observándose a lo largo del colon 4 lesiones de 2 a 4 cm (2 en colon derecho, una en colon transverso y otra en colon izquierdo) con mucosa de aspecto irregular y lobuladas (Figuras 1 y 2), una de ellas con lesiones petequiales y blanquecinas en su superficie, con resultados de anatomía patológica de mucosa colónica con infiltrado linfocitario sugestivo de linfoma no Hodgkin tipo MALT, siendo positivas con técnicas inmunohistoquímicas para CD20 y BCL-2. Se solicita TAC de cuello-tórax-abdomen sin lesiones a distancia, y se deriva a Hematología.

## Discusión

El linfoma MALT (linfoma de tejido linfoide asociado a mucosas) es un tipo de linfoma no Hodgkin que surgen de la zona marginal de los folículos linfoides y caracterizándose por la presencia de un infiltrado de linfocitos pequeños y una zona periférica rica en células. Su localización más frecuente es gástrica, raramente en colon. La

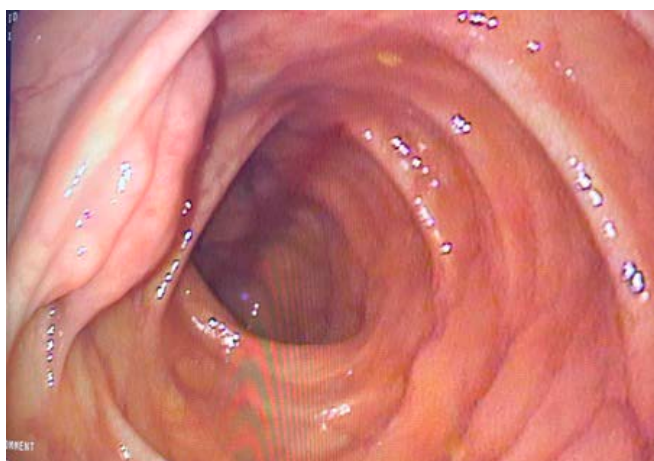

FIGURA 1

Imagen de colonoscopia con lesión de aspecto lobulada.

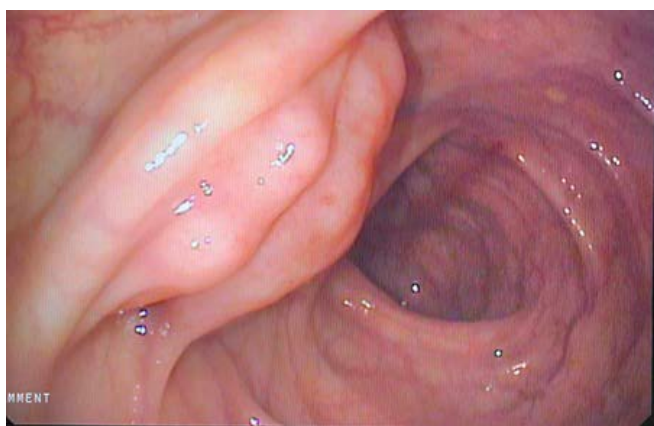


FIGURA 2

Imagen de colonoscopia con lesión de aspecto lobulada.

clínica es inespecífica (silentes, dolor abdominal, diarrea...). La realización de una colonoscopia con toma de biopsias para estudio inmunohistoquímico es fundamental para su diagnóstico, ya que su aspecto endoscópico carece de especificidad (desde mucosa normal a una gran masa). El TC se emplea en el diagnóstico y el estadiaje. El tratamiento puede incluir cirugía, quimioterapia, radioterapia, o su combinación.

### CP-103. CLOSTRIDIUM SEPTICUM, INFECCIÓN Y MALIGNIDAD: A PROPÓSITO DE UN CASO.

ASADY BEN G, TORO ORTIZ JP, FERNÁNDEZ GARCÍA F, ANDRADE BELLIDO R

UGC APARATO DIGESTIVO. COMPLEJO HOSPITALARIO DE ESPECIALIDADES VIRGEN DE LA VICTORIA, MÁLAGA

## Introducción

La infección por *Clostridium septicum* supone el 1.3% de todas las infecciones por clostridios con una mortalidad en torno al 60% y una bien conocida relación con procesos neoplásicos a nivel colorrectal y hematológico, principalmente. Se trata de un germen muy virulento cuya infección se asocia con una amplia gama de presentación, no sólo como septicemia, sino también manifestado en forma de gangrena gaseosa o aneurisma micótico aórtico.

La microbiota intestinal funciona como un órgano independiente. Alteraciones en la misma debido a factores intercurrentes, tales como infecciones, pueden alterar la relación simbiótica existente, desencadenando enfermedades de tipo inflamatorio o canceroso.

## Caso clínico

Presentamos el caso de un varón de 85 años que acude a urgencias por cuadro de dolor abdominal localizado en fosa ilíaca derecha,

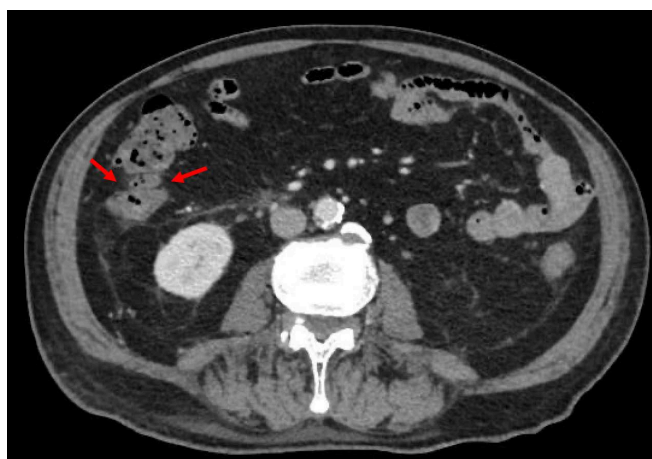


FIGURA 1

Mordida de manzana.

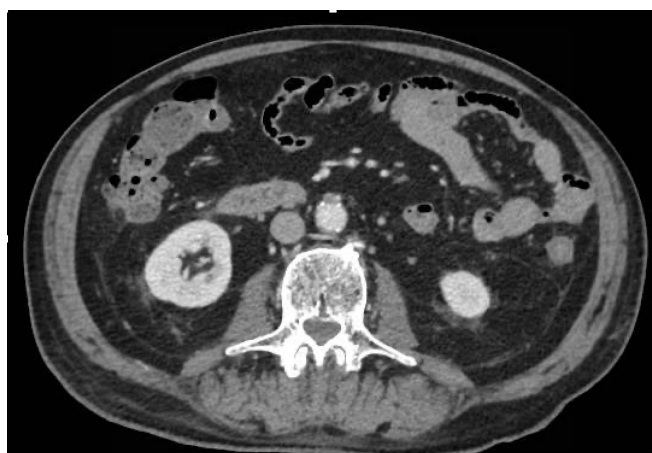


FIGURA 2

Rarefacción grasa.

asociado a náuseas y fiebre de hasta 38'5 °C en domicilio. Niega alteración en el tránsito intestinal, pérdida de peso o cualquier otra clínica a otros niveles.

A la exploración el paciente presenta un buen estado general, con constantes mantenidas. Por órganos y aparatos no se objetivan hallazgos patológicos durante el examen, salvo dolor a la palpación a nivel de fosa iliaca derecha sin signos de peritonismo ni masas.

Analíticamente destaca una discreta anemia normocítica, con perfil ferrocínico normal. Asocia leve plaquetopenia y leucocitosis con desviación izquierda, así como elevación de reactantes de fase aguda. Ante estos hallazgos, se realiza TC abdomino-pélvico con contraste, en el que se describe un engrosamiento mural difuso con trabeculación de la grasa circundante de un segmento de colon derecho, que se extiende hasta la base cecal y parte de ileon terminal. Además se aprecia alguna adenopatía locorregional de aspecto reactivo, sugiriendo como principal diagnóstico una ileocolitis de origen infeccioso-inflamatorio

Se extraen uno, coproduzcamonos y hemocultivos, todos ellos negativos salvo el último, en el que se aísla Clostridium septicum multisensible. Se inicia antibioterapia con piperacilina/tazobactam y metronidazol y se decide ingreso por bacteriemia secundaria a probable ileocolitis infecciosa. En la colonoscopia programada se identifica una masa ulcerada cecal que se biopsia, compatible con adenocarcinoma bien diferenciado.

## Discusión

La presencia de bacteriemia por Clostridium septicum obliga a la búsqueda exhaustiva de una neoplasia oculta, principalmente mediante colonoscopia, aun en ausencia de signos o síntomas de alarma. Por otra parte, el diagnóstico de un cáncer colorrectal en este contexto reduce considerablemente la posibilidad de otra neoplasia concomitante. Con que nos gustaría remarcar la vital importancia en el conocimiento de esta relación para evitar el infradiagnóstico.

## CP-104. COLITIS SECUNDARIA A INHIBIDORES DEL PUNTO DE CONTROL INMUNITARIO: UN RETO PRESENTE Y FUTURO

FERNÁNDEZ GARCÍA F<sup>1</sup>, TORO ORTÍZ JP<sup>1</sup>, GIL AYUSO J<sup>1</sup>, ROJAS VÁZQUEZ P<sup>2</sup>, ANDRADE BELLIDO RJ<sup>1</sup>

<sup>1</sup>UGC APARATO DIGESTIVO. COMPLEJO HOSPITALARIO DE ESPECIALIDADES VIRGEN DE LA VICTORIA, MÁLAGA,

<sup>2</sup>UGC ONCOLOGÍA MÉDICA. COMPLEJO HOSPITALARIO DE ESPECIALIDADES VIRGEN DE LA VICTORIA, MÁLAGA.

## Introducción

Los inhibidores del punto de control inmunitario (ICIs, en sus siglas en inglés) son anticuerpo monoclonales dirigidos contra moléculas reguladoras de la respuesta inmune antitumoral: Cytotoxic T-lymphocyte antigen-4 (CTLA4), programmed cell death protein-1 (PD1) y programmed death-ligand 1(PDL1). Los ICIs han

revolucionado el tratamiento de múltiples neoplasias, apareciendo de forma simultánea numerosos efectos adversos inmunomediados en relación con una hiperactivación secundaria del sistema inmune. Entre las manifestaciones destacan las gastrointestinales en forma de gastritis, enteritis y, especialmente, colitis.

## Caso clínico

Mujer de 74 años diagnosticada en octubre de 2020 de adenocarcinoma pulmonar con afectación locorregional bilateral y renal (T4N3M1b). Inicia Pembrolizumab (AntiPD1) 200mg/3 semanas IV en octubre, recibiendo 8 ciclos hasta junio de 2021, cuando debe suspenderlo por aparición de intensa diarrea sanguinolenta, dolor abdominal y fiebre. Ingresa en Oncología ante la sospecha de colitis inmunomediada grado 3 (Figuras 1 y 2), iniciándose corticoterapia IV 1gr/Kg durante 5 días con escasa respuesta y empeoramiento clínico y analítico de la paciente (Leucocitos 1250/L, Plaquetas 69.000/L, Potasio 2.2 mEq/L, LDH 453 U/L, PCR 112 mg/L). Ante dicho empeoramiento se nos consulta para valorar otras opciones terapéuticas, decidiendo realizar colonoscopia y despistaje de sobreinfección por citomegalovirus (CMV), constatándose que la paciente ya presentaba estudio inmunosupresión y coprocultivos negativos. La endoscopia ofreció una imagen de afectación mucosa severa (Figura 3), continúa hasta ciego, en forma de edema, eritema, pérdida del patrón vascular y úlceras con sangrado espontáneo,

	Colitis	Diarrea
<b>Grado 1</b>	Asintomática	Incremento <4 deposiciones respecto a basal
<b>Grado 2</b>	Dolor abdominal, moco y sangre en heces	Incremento de 4-6 deposiciones respecto a basal
<b>Grado 3</b>	Dolor intenso, fiebre y sangre abundante	Incremento >7 deposiciones respecto a basal
<b>Grado 4</b>	Perforación, isquemia, necrosis, megacolon o hemorragia masiva	Colapso hemodinámico
<b>Grado 5</b>	Muerte	Muerte

FIGURA 1

Grados de severidad clínica de la colitis inmunomediada.

	Recomendaciones de la Sociedad Europea de Oncología Médica
<b>Grado 1</b>	<b>Tratamiento:</b> Mantener los ICIs. Si síntomas mantener ingesta hídrica, loperamida, budesonida o prednisolona 0.5-1gr/Kg. <b>Pruebas diagnósticas:</b> Análisis sanguíneo completo y coprocultivos.
<b>Grado 2</b>	<b>Tratamiento:</b> Detener los ICIs. Tratamiento sintomático similar al grado 1 <b>Pruebas diagnósticas:</b> Análisis sanguíneo completo y coprocultivos. Colonoscopia programada.
<b>Grado 3</b>	<b>Tratamiento:</b> Detener los ICIs. Manejo intrahospitalario: Metilprednisolona IV 1-2mg/Kg durante 72h. Si empeoramiento infliximab (IFX) 5mg/Kg, pudiendo repetir en dos semanas. <b>Pruebas diagnósticas:</b> Colonoscopia previa a IFX. Considerar necesidad de TC abdomen/pelvis. Valoración quirúrgica si mala evolución.
<b>Grado 4</b>	Similar al grado 3

FIGURA 2

Recomendaciones diagnósticas y terapéuticas de la Sociedad Europea de Oncología Médica en la colitis inmunomediada.

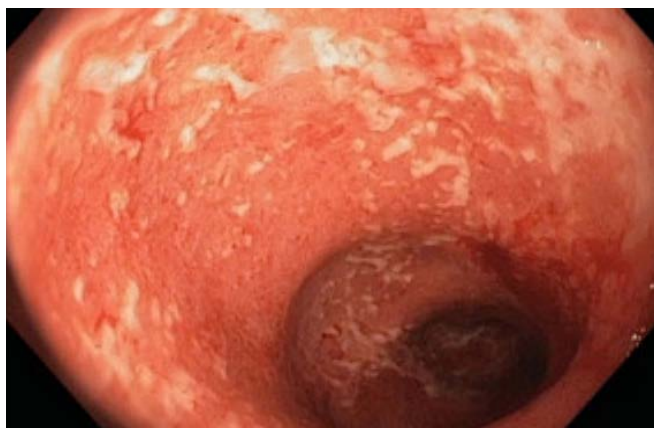

FIGURA 3

Actividad endoscópica severa en forma de edema, eritema, pérdida de patrón vascular, úlceras y hemorragias espontáneas

sugestiva de afectación MAYO3. Se tomaron biopsias para microbiología y anatomía patológica, descartando sobreinfección por CMV y evidenciando focos de colitis activa aguda con abscesos crípticos sin datos de inflamación crónica en lámina propia, todo ello sugestivo de colitis inmunomediada. Tras descartar contraindicaciones, evaluando con la paciente riesgos/beneficios y dado el empeoramiento clínico, se decide iniciar Infliximab(IFX) 5mg/Kg IV como dosis inicial, repitiéndola a las dos semanas. Tras el inicio de AntiTNF la paciente presentó espectacular mejoría, con 2-3 deposiciones sin sangre a los 5 días, lo que permitió alta y administración de segunda dosis de IFX de forma ambulatoria, consiguiendo la resolución de los síntomas a las 3 semanas del inicio del tratamiento.

### Discusión

La creciente distribución de los ICIs como tratamiento antitumoral conlleva paralelamente la aparición de efectos adversos, siendo los gastrointestinales algunos de los más frecuentes y con mayor impacto en la calidad de vida de los pacientes. La utilidad de los antiTNF y nuestra experiencia con ellos deben motivarnos a una mayor implicación en el diagnóstico y tratamiento de estas entidades.

### CP-105. COMUNICACIÓN DE UN CASO DE CARCINOMA DE CÉLULAS EN ANILLO DE SELLO PRIMARIO DE COLON

GARCIA SANCHEZ AB, RICO CANO A, MORCILLO JIMENEZ E, TOSCANO CASTILLA EV, UTRILLA AYALA MC, CÁRDENAS LAFUENTE F

SERVICIO APARATO DIGESTIVO. HOSPITAL COMARCAL DE ANTEQUERA, ANTEQUERA.

### Introducción

El carcinoma colorrectal con células en anillo de sello es un subtipo infrecuente del adenocarcinoma mucinoso, constituyendo menos del 1% del total de tumores colorrectales.

### Caso clínico

Describimos el caso de un paciente varón de 44 años en estudio por masa epigástrica con hallazgo sugestivo en TAC de abdomen de proceso neoplásico de colon transverso (Figura 1). Se realiza colonoscopia apreciándose entre los 70 y 75 cm que parece corresponder a colon transverso proximal/medio una falsa luz que permite el paso del endoscopio accediendo a un fondo de saco completamente fibrinado que presenta dos orificios fistulosos. Adyacente a esta zona se aprecia la verdadera luz colónica que

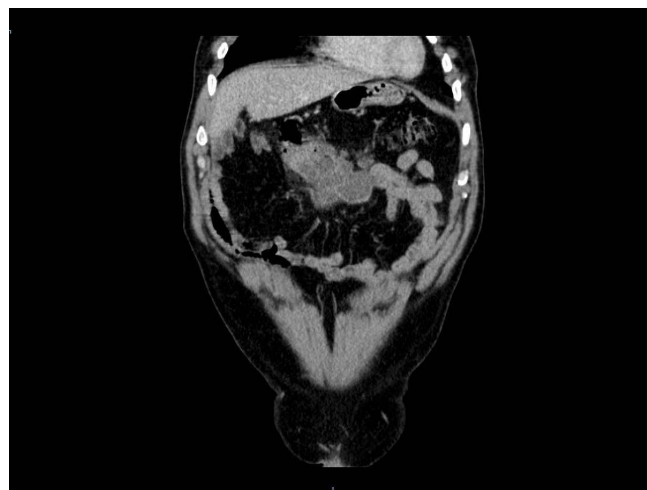


FIGURA 1

Tac engrosamiento colon transverso

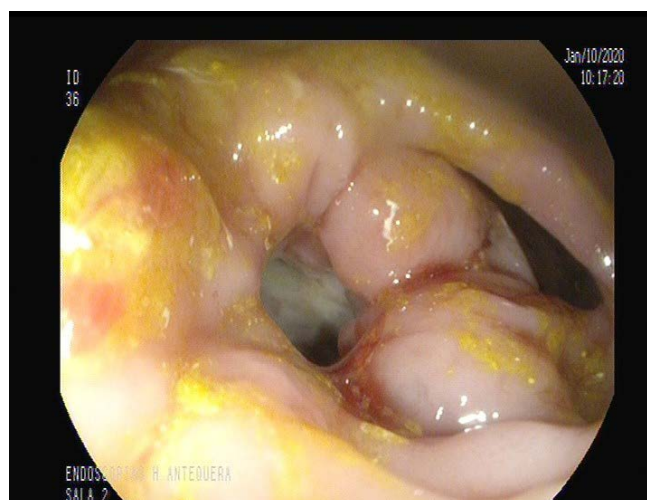


FIGURA 2

Imagen colonoscopia

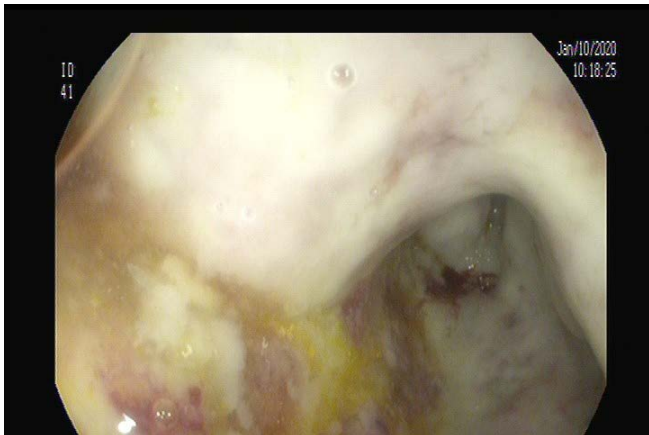


FIGURA 3

Imagen colonoscopia.

no distiende adecuadamente por compresión y que presenta una mucosa rojiza de aspecto inflamatorio (no claramente adenomatosa, ni neoplásica) con algunas zonas ulceradas, afectando a una longitud de unos 5 cm (Figuras 2 y 3). El estudio histológico describe una mucosa con ulceración y tejido de granulación con infiltrado linfocitario transmural y focos de fibrosis, sin evidencia de neoplasia. Se completa estudio con RMN de abdomen con contraste que también sugiere hallazgos compatibles con lesión tumoral de colon transverso. Se decide cirugía digestiva oncológica con necesidad de hemicolectomía derecha ampliada y resección segmentaria de yeyuno medio por encontrarse englobado en el magma inflamatorio. El estudio anatomopatológico final concluye que se trata de un carcinoma de células en anillo de sello moderadamente diferenciado IIA (pT3N0Mx).

Actualmente el paciente se encuentra en remisión y mantiene revisiones estrechas en consulta.

### Discusión

El carcinoma colorrectal con células en anillo de sello es una variedad rara cuyas células contienen alta cantidad de mucina. La localización más frecuente de los tumores con patrón de células en anillo de sello es el estómago (96%), seguido de colon, recto, vesícula, páncreas y vejiga.

El hallazgo en sí mismo de este subtipo de neoplasia colorrectal ya es un factor de mal pronóstico independientemente de la comorbilidad y la extensión tumoral. Presenta una mayor incidencia a edades más tempranas. El diagnóstico suele ser tardío y su supervivencia general reducida, aunque en nuestro caso por suerte no es así.

La exéresis con intención curativa es el tratamiento de elección que puede asociarse a radioquimioterapia postoperatoria en caso necesario.

### CP-106. DIARREA INFECCIOSA DE ETIOLOGÍA INFRECUENTE Y DIAGNÓSTICO TRAS ESTUDIO ENDOSCÓPICO

DÍAZ ALCÁZAR MDM<sup>1</sup>, MARTÍN-LAGOS MALDONADO A<sup>1</sup>, LÓPEZ HIDALGO JL<sup>2</sup>

<sup>1</sup>UGC APARATO DIGESTIVO. HOSPITAL SAN CECILIO, GRANADA, <sup>2</sup>UGC INTERCENTROS ANATOMÍA PATOLÓGICA. HOSPITAL SAN CECILIO, GRANADA

### Introducción

La espiroquetosis intestinal es una enfermedad rara en humanos en el que la especie *Espiroqueta* infecta el tracto gastrointestinal. Las espiroquetas son bacilos anaerobios, flagelados, Gram negativos que se ubican sobre la membrana apical de las células epiteliales colorrectales.

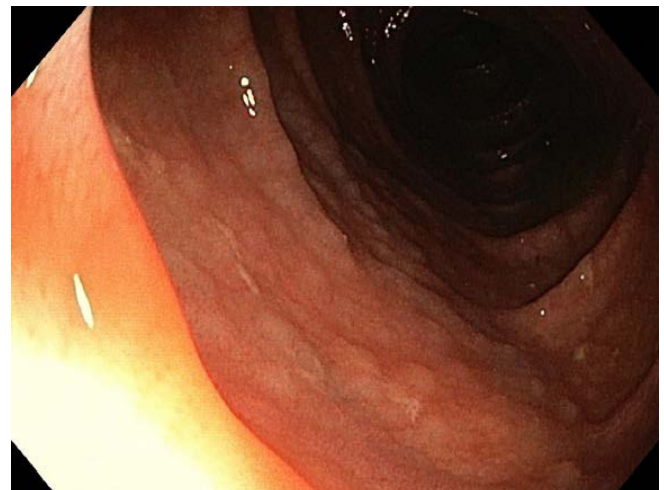


FIGURA 1

Imagen de colonoscopia en que se observa mucosa de colon de aspecto nodular.

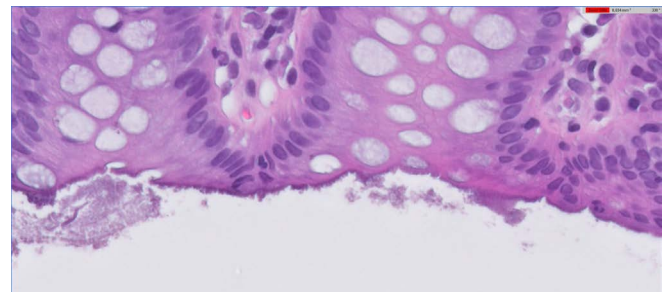


FIGURA 2

Corte histológico con tinción hematoxilina-eosina en que se observa capa basófila con franja de microorganismos en la superficie luminal del epitelio colónico.

## Caso clínico

Varón de 22 años con 12 deposiciones diarreas diarias durante dos meses, con moco y sin sangre, en ocasiones con deposiciones nocturnas. Además, presenta dolor abdominal y pérdida de peso. Analítica de sangre normal. Calprotectina en heces 225µg/g. Estudio microbiológico fecal negativo. Se realiza colonoscopia con hallazgo de mucosa de aspecto nodular (**Figura 1**). Estudio histológico de biopsias demuestra Treponemas género Brachispira (**Figuras 2, 3**). El paciente reconoce relaciones sexuales de riesgo. Se inicia metronidazol vía oral con mejoría sintomática progresiva.

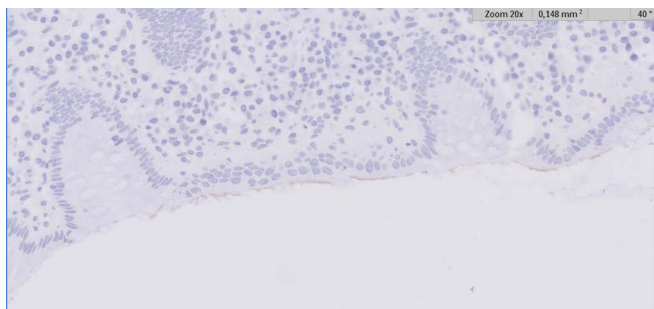


FIGURA 3

Corte histológico con tinción inmunohistoquímica con anticuerpo anti-Treponema, positiva en la banda de microorganismos de la superficie colónica por reacción cruzada.

## Discusión

Dos miembros de la familia Brachyspiraceae, *Brachyspira aalborgi* y *Brachyspira pilosicoli*, son los que se asocian con espiroquetosis intestinal en humanos. La transmisión suele ser feco-oral, aunque se ha descrito transmisión sexual en hombres que tienen sexo con hombres. La prevalencia de espiroquetosis intestinal se estima en un 5-7% en países desarrollados, mayor en países en vías de desarrollo, hasta el 32% en India y otros países del este de Asia. La mayoría de los casos ocurren en homosexuales o individuos infectados con VIH. Dada la falta de asociación entre la espiroquetosis intestinal y los síntomas gastrointestinales, se cree que las espiroquetas son flora normal comensal que pueden convertirse en patógenos en situaciones de inmunosupresión.

La presentación clínica varía desde típicamente asintomático a clínica inespecífica como diarrea, dolor abdominal o sangrado. La mayoría son casos leves, aunque se han descrito casos graves. Los hallazgos endoscópicos son variables e inespecíficos, lo que dificulta el diagnóstico. Se puede encontrar desde mucosa normal a eritematosa o polipoide, como en el caso presentado. El diagnóstico es histológico, mostrando espiroquetas insertadas en el borde de las células epiteliales, como un "borde en cepillo falso". Esto genera una capa basófila con tinción hematoxilina-eosina que se confirma con las tinción de plata de Warthin- Starry, Giemsa y PAS. El tratamiento de pacientes sintomáticos con metronidazol oral ha demostrado beneficio.

## CP-107. DIFERENTES MODOS DE PRESENTACIÓN DE GIST MEDIANTE VIDEOCÁPSULA ENDOSCÓPICA

DE VICENTE ORTEGA A, ARROYO ARGÜELLES JM, FRUTOS MUÑOZ L, MARTÍN MARCUARTU P, PEÑA MARTÍNEZ P

UGC APARATO DIGESTIVO. COMPLEJO HOSPITALARIO DE JAÉN, JAÉN.

## Introducción

Los tumores de estroma gastrointestinal (GIST) son los tumores mesenquimales más frecuentes del tracto digestivo, con localización típica gástrica seguida de intestino delgado.

Generalmente son asintomáticos, siendo hemorragia digestiva, anemia y dolor los síntomas más frecuentes.

El diagnóstico se realiza con prueba de imagen (ecografía, TC) o endoscópica (gastroscopia, colonoscopia, videocapsuloendoscopia)

Presentamos tres casos de tumores GIST con diferente presentación por imagen en videocapsuloendoscopia (CE)

## Caso clínico

1. Varón 49 años con dolor abdominal, diarrea y pérdida ponderal con gastroscopia y colonoscopia normales. CE: lesión infiltrante y estenosante en ileon terminal. (**Figura 1**) Se completa con TC: sugerente de neoplasia. Se realiza intervención quirúrgica y análisis anatomo-patológico de la pieza, con diagnóstico de GIST.

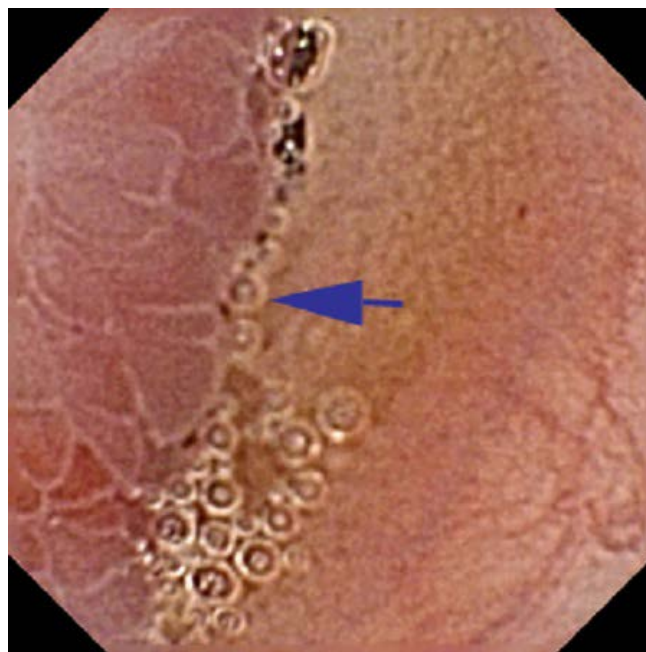


FIGURA 1

Lesión infiltrante y estenosante en ileon terminal.

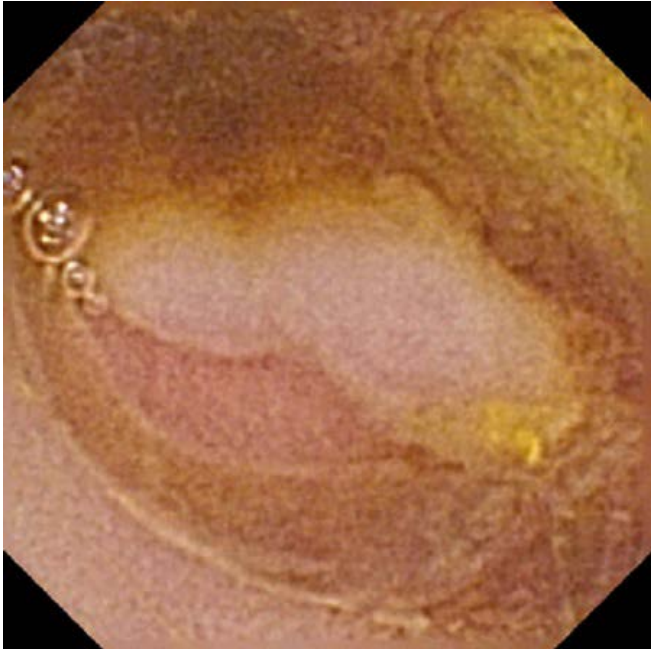


FIGURA 2

Inflamación mucosa y úlceras superficiales en yeyuno

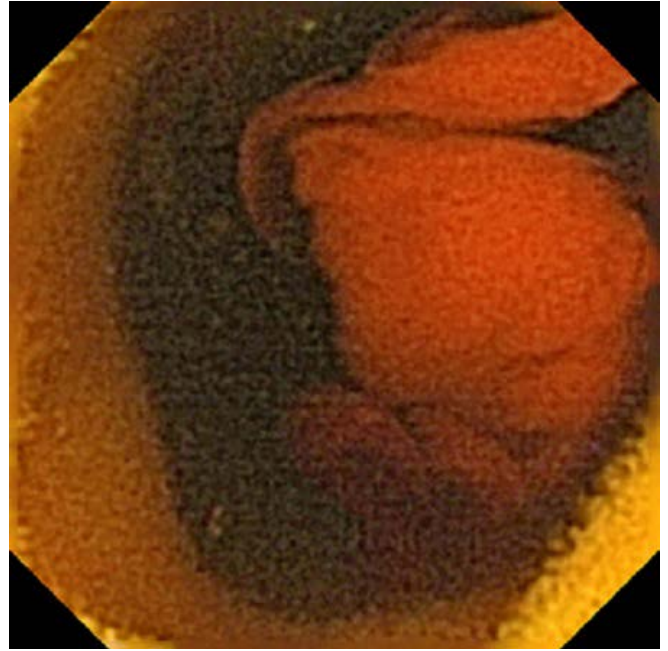


FIGURA 4

Lesión vascular con coágulo y sangrado activo en yeyuno

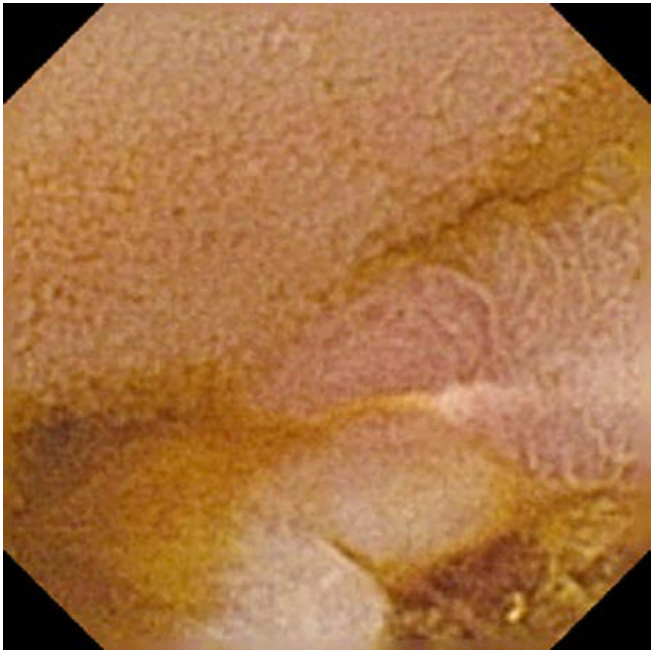


FIGURA 3

Inflamación mucosa y úlceras superficiales en yeyuno

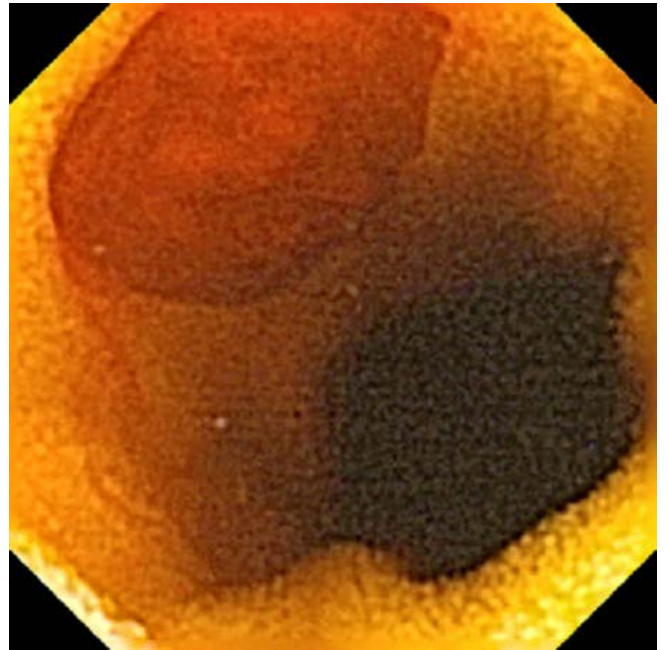


FIGURA 5

Lesión vascular con coágulo y sangrado activo en yeyuno

2. Varón 72 años, por hematoquecia se realiza gastroscopia y colonoscopia sin lesiones. CE: yeyuno medio-distal mucosa con inflamación moderada y úlceras superficiales. (Figura 2 y 3) Dado que en exploración se palpa masa, se solicita TC: neoplasia en transición yeyuno-ileal. Se realiza cirugía en la que se confirma GIST.

3. Varón 50 años con melenas que se realiza: gastroscopia normal, colonoscopia con abundante contenido hemático en ciego, arteriografía normal. Se realiza CE: en yeyuno medio lesión vascular con coágulo y sangrado activo (Figuras 4 y 5). Se decide

intervención quirúrgica hallando tumoración de 3 cm en yeyuno. En estudio anatomopatológico se determina GIST.

## Discusión

Los GIST suelen ser tumores de diagnóstico endoscópico, frecuentemente como masas subepiteliales. En ocasiones, como exponemos, su presentación no es clara siendo úlceras, sangrados, etc.

Pueden requerir resección quirúrgica para establecer un diagnóstico definitivo.

## CP-108. EFECTOS DEL CONSUMO DE ANTICOAGULANTES DE ACCIÓN DIRECTA SOBRE EL PROGRAMA DE DIAGNÓSTICO PRECOZ DE CÁNCER DE COLON

PINEL JULIÁN LM<sup>1</sup>, VILLALÓN MIR MS<sup>2</sup>, GASCÓN LUNA F<sup>3</sup>

<sup>1</sup>UNIDAD APARATO DIGESTIVO. HOSPITAL COMARCAL VALLE DE LOS PEDROCHES, POZOBLANCO, <sup>2</sup>UNIDAD FARMACIA. HOSPITAL COMARCAL VALLE DE LOS PEDROCHES, POZOBLANCO, <sup>3</sup>UGC ANÁLISIS CLÍNICO. HOSPITAL COMARCAL VALLE DE LOS PEDROCHES, POZOBLANCO.

## Introducción

Valorar la influencia de los fármacos Anticoagulantes de Acción Directa (ACOD), en nuestro estudio dabigatran, apixaban, ribaroxaban y edoxaban, en los resultados del Programa de Diagnóstico Precoz de Cáncer de Colon (PDPCC), tanto en los resultados de Sangre Oculta en Heces (SOH) como en el resto del programa, especialmente valorando la detección de adenomas y carcinomas de colon.

## Material y métodos

Estudio de bases de datos, retrospectivo. Datos del Área Sanitaria de Córdoba, Septiembre 2018 a Diciembre 2019, siendo el inicio del programa DPCC. Inclusión descendente por edad de 70 a 60 años.

SOH + según consumo de Anticoagulantes de Acción Directa. %

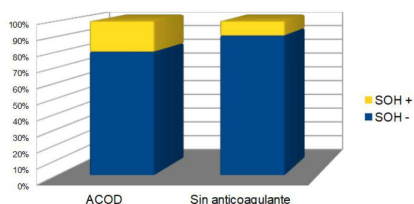


FIGURA 1  
Resultado de SOH + (en %) en función de consumo de ACOD

Tasa de detección de adenomas según consumo de Anticoagulantes de Acción Directa.

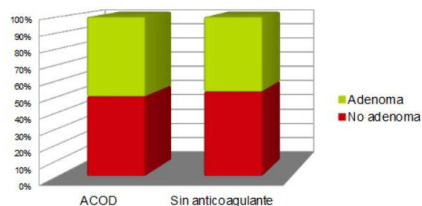


FIGURA 2  
Tasa de detección de adenomas según consumo de ACOD

Adenomas detectados/ 1000 determinaciones SOH

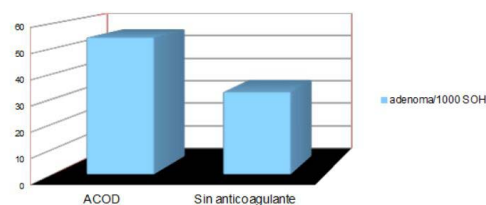


FIGURA 3  
Adenomas detectados por cada 1000 determinaciones de SOH

1. Datos de laboratorio: resultados del programa de SOH. Datos numéricos, catalogados como variable dicotómica (positivo/negativo) en función del punto de corte establecido por el PDPCC.
2. Datos de Farmacia: con la herramienta, base de datos, MICROSTRATEGY(MTI); se solicita de los pacientes anteriores la extracción de perfil de prescripción en el mes de determinación de SOH y en el previo.
3. Datos del PDPCC. Del cuestionario de colonoscopia y anatomía patológica se obtiene el dato de adenoma (al menos un pólipo con biopsia de adenoma) o carcinoma.

En este estudio enfrentamos grupo estudio los pacientes con prescripción de ACOD, frente a todos los demás ; excluimos los consumidores de anticoagulantes inhibidores de vitamina K (Sintrom).

4. Análisis de datos con el programa Health Analytics, perteneciente a Siemens Healthineers.

## Resultados

Grupo ACOD: 55 pacientes sometidos a SOH, positivos 11 (20 %), colonoscopia en 6 pacientes, detectándose en 3 adenomas (tasa de detección de 50%). Se detecta un carcinoma (16.66%).

Se detectan 54.54 adenomas por cada 1000 determinaciones de SOH.

Grupo Control: 2594 pacientes con SOH, positivos 246 (9.48%), colonoscopias en 179 pacientes, detectando 84 adenomas (tasa de detección de adenomas 46.92%) y 6 carcinomas (3.35%).

Se detectan 32.84 adenomas por cada 1000 determinaciones de SOH.

Estudio estadístico con Chi-Cuadrado para comparación de positividad de SOH:  $p < 0.01$ .

No hay diferencias estadísticamente significativas ni en realización de colonoscopias, ni tasa de detección de adenomas, ni de carcinomas.

## Conclusiones

El consumo de ACOD produce resultados de SOH + en número significativamente mayor que en los no consumidores (20% vs 9,48%). Se traducirá en la necesidad de mayor número de colonoscopias en este grupo de pacientes.

La detección de adenomas y carcinomas es no inferior en este grupo de pacientes.

El programa de DPCC es al menos tan eficiente en estos pacientes como en el resto (con tendencia a ser incluso más).

### CP-109. ENTEROCOLITIS EOSINOFÍLICA: UNA CAUSA INFRECUENTE DE DIARREA CRÓNICA EN EL ADULTO.

GUERRERO PALMA E, HIDALGO BLANCO A, BERNAL TORRES A

SERVICIO APARATO DIGESTIVO. HOSPITAL PUERTA DEL MAR, CÁDIZ.

## Introducción

La enterocolitis eosinofílica (ECE) es una entidad rara cuya etiología y patogenia es aún desconocida. Se caracteriza por la presencia de un alto infiltrado eosinofílico en la pared intestinal junto con sintomatología asociada, siendo esta variable según el tramo y la capa afectada. No existen unos criterios diagnósticos definidos, tratándose de un diagnóstico de exclusión una vez descartadas otras causas de eosinofilia, suponiendo un auténtico reto para el gastroenterólogo. El manejo terapéutico tampoco está bien establecido, basándose hasta la actualidad en series de casos publicados.

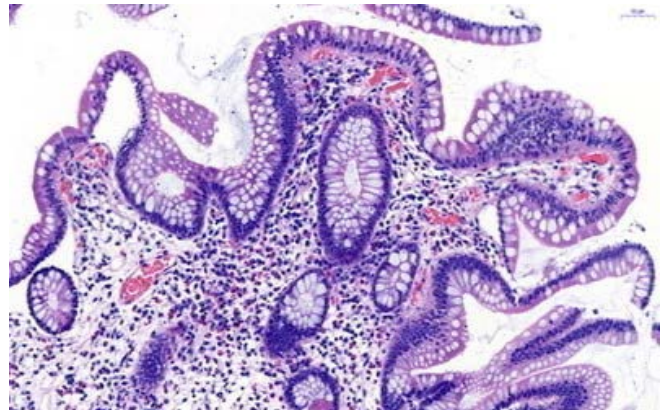


FIGURA 1

Se observa en lámina propia un infiltrado inflamatorio compuesto por más de 100 eosinófilos por campo de gran aumento, acompañado de otras células inflamatorias (linfocitos y células plasmáticas). No se observan microorganismos. (Hematoxilina-Eosina 40x)

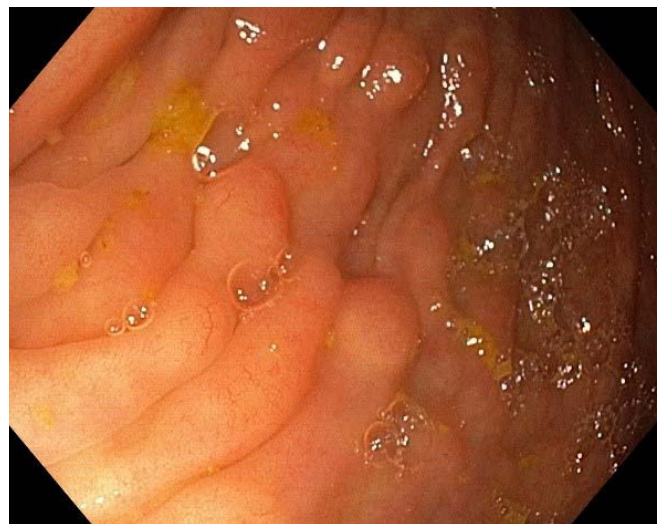

FIGURA 2

Imagen de colonoscopia. Visión macroscópica de la mucosa donde se aprecia un patrón pseudonodular con vascularización conservada.

## Caso clínico

Varón de 74 años con antecedentes de HTA en tratamiento con losartán. Presenta cuadro de diarrea crónica de unas 10 deposiciones líquidas sin productos patológicos con pérdida ponderal de 25 kg en el último año y agravamiento del cuadro clínico con anasarca y desnutrición severa.

En analítica destaca hipoalbuminemia y alteraciones hidroelectrolíticas. Hemograma con recuento de eosinófilos normal. Estudio serológico negativo. No proteinuria.

Localización anatómica	Número de eosinófilos por campo (eo/cp)
Esófago proximal	No evidencia de eo
Esófago distal	No evidencia de eo
Estómago	No evidencia de eo
Bulbo duodenal	>53 eo/cp
Segunda porción duodenal	>53 eo/cp
Ileon	>100 eo/cp
Colon derecho	>100 eo/cp
Colon transversal	Hasta 53 eo/cp
Colon izquierdo	Hasta 80 eo/cp

TABLA 1

Descripción: Recuento de eosinófilos por campo según la zona anatómica biopsiada.

Realizamos estudio endoscópico completo observando mucosa pseudonodular desde íleon hasta colon descendente. Se toman biopsias de cada segmento (Tabla 1) evidenciando un alto infiltrado eosinofílico con exocitosis y abscesos crípticos eosinofílicos, siendo en todos los tramos el recuento de eosinófilos > 50 eo/cp (esófago y estómago respetados).

<i>Causas secundarias de enterocolitis eosinofílica</i>
Medicamentos
Parásitos
Enfermedad inflamatoria intestinal
Celiaquía
Enfermedad autoinmune
Vasculitis
Neoplasia
Síndrome hipereosinofílico
Conectivopatías

TABLA 2

Causas secundarias de enterocolitis eosinofílica.

Ante este hallazgo, completamos el estudio para descartar las principales causas de eosinofilia (Tabla 2). Estudio de heces incluyendo Filmarray de parásitos y helmintos negativos. Perfil celiaco negativo. HLA de principales patologías autoinmunes y anticuerpos negativos. Complemento, VSG, catecolaminas, triptasa sérica y hormonas intestinales normales.

Se retiró Losartán, como posible causa medicamentosa, sin mejoría. Se realizó estudio de alergias evidenciando múltiples sensibilizaciones a alimentos. Se comenzó dieta de exclusión y corticoterapia sistémica (metilprednisolona 32 mg/día) en pauta descendente con remisión clínica.

## Discusión

La enterocolitis eosinofílica (ECE) es una patología que requiere un alto índice de sospecha para su diagnóstico y de la realización de frecuentes pruebas complementarias para descartar otras causas de eosinofilia, siendo fundamental la endoscopia con toma de biopsias. La historia natural de la ECE en adultos es la tendencia a la cronicidad, con periodos de exacerbación y remisión. Esta patología carece de estrategias de tratamiento aceptadas, ya que la información terapéutica disponible procede de casos observacionales. Los corticoides (prednisona 40 mg/día), han demostrado mejoría clínica e histológica. No obstante, la duración apropiada del tratamiento es desconocida y la recaída requiere, a menudo, tratamiento a largo plazo. Se pueden utilizar otros fármacos como inmunomoduladores (Azatioprina) en pacientes corticodependientes o corticorrefractarios y hay nuevos fármacos biológicos emergentes cuya eficacia está siendo evaluada.

## CP-110. ESTENOSIS COLÓNICA SECUNDARIA A METÁSTASIS DE ADENOCARCINOMA LOBULILLAR DE MAMA

BERNAL TORRES A<sup>1</sup>, HIDALGO BLANCO A<sup>1</sup>, BENAVIDES DE LA FUENTE C<sup>2</sup>, MACÍAS RODRÍGUEZ MA<sup>1</sup>, ATIENZA CUEVAS L<sup>2</sup>

<sup>1</sup>UGC APARATO DIGESTIVO. HOSPITAL PUERTA DEL MAR, CÁDIZ, <sup>2</sup>UGC ANATOMÍA PATOLÓGICA. HOSPITAL PUERTA DEL MAR, CÁDIZ.

## Introducción

La localización de las metástasis del cáncer de mama varía en función del tipo histológico, siendo las más frecuentes en el adenocarcinoma lobulillar; el pulmón, el hígado y los huesos. La afectación gastrointestinal es infrecuente, estimándose una incidencia del 4% en colon.

## Caso clínico

Paciente de 66 años con antecedentes de carcinoma lobulillar de mama izquierda intervenida mediante mastectomía y linfadenectomía axilar en 2019, en tratamiento activo con tamoxifeno. Ingresa por dolor abdominal cólico a nivel de flanco izquierdo con la ingesta. Asocia vómitos, deposiciones diarreicas sin productos patológicos y pérdida de peso. Se realiza TAC abdominal con discreto engrosamiento parietal en recto-sigma y colonoscopia con evidencia de estenosis concéntrica con mucosa granular inespecífica a 40 cm de margen anal (Figura 1) que se biopsia, con resultado normal. Se decide completar estudio mediante enema opaco y entero-RNM objetivándose afectaciónestenótica de aspecto inflamatorio de íleon terminal, colon ascendente, transversal y sigma (Figura 2). El PET-TAC confirma la presencia de focos hipermetabólicos intestinales inespecíficos. Ante una primera sospecha de enfermedad inflamatoria intestinal y tras una segunda biopsia endoscópica negativa, se inicia terapia empírica con corticoides con escasa mejoría. Dada la progresión clínica y empeoramiento nutricional se propone laparoscopia exploradora para toma de biopsias que se desestima por alta comorbilidad;

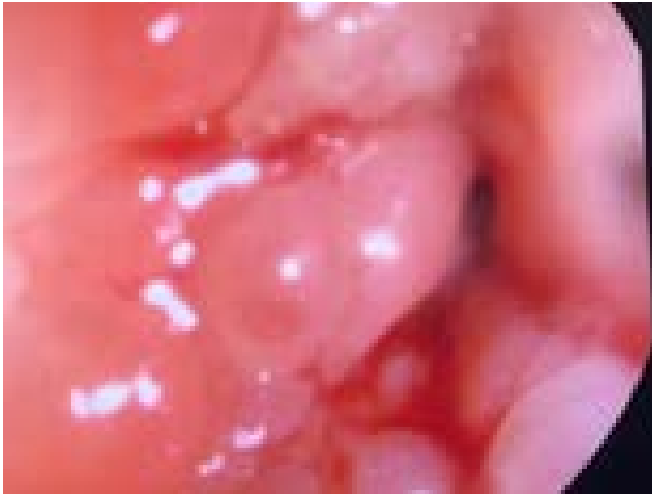


FIGURA 1

Estenosis concéntrica con mucosa granular, de aspecto no ulcerado que impide el paso del colonoscopio.

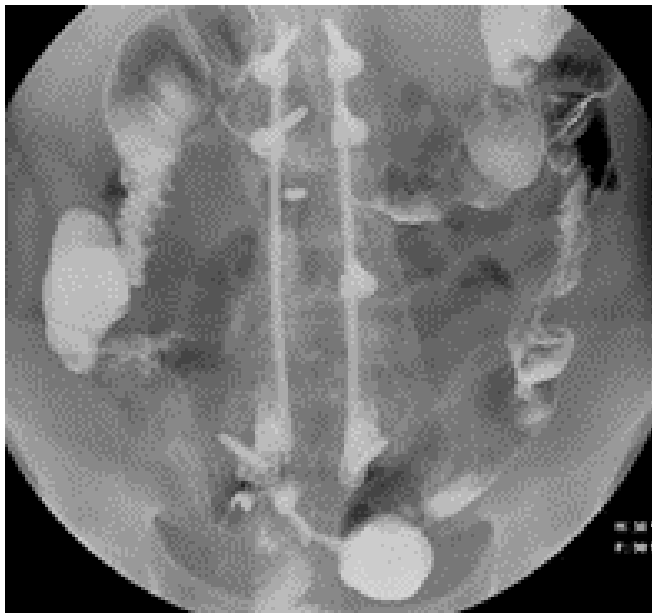


FIGURA 2

Lesiones estenóticas a nivel de sigma de 4,5 cm, en colon transverso de 5 cm y a nivel de colon ascendente de 6 cm, que se acompañan de irregularidad de la mucosa de aspecto inflamatorio y ulcerativo con moderada dilatación proximal.

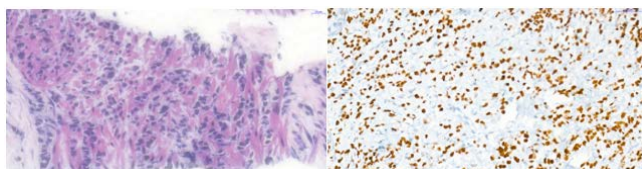


FIGURA 3

Tinción de hematoxilina-eosina con pared intestinal que muestra infiltración por células tumorales discohesivas de escaso citoplasma dispuestas en delgados cordones. Inmunotinción positiva para receptores de estrógenos.

llevándose a cabo punción percutánea ecoguiada de sigma, obteniéndose finalmente resultado de infiltración intestinal por adenocarcinoma lobulillar (Figura 3).

Se presenta el caso en comité, decidiéndose quimioterapia paliativa.

### Discusión

La sintomatología de la enfermedad metastásica colónica puede imitar cualquier enfermedad gastrointestinal. A esto se añade la dificultad del diagnóstico endoscópico por afectación frecuente de la submucosa, siendo la mucosa normal.

El uso de la ecografía abdominal, pese a no tener una indicación establecida para el diagnóstico de lesiones colónicas, podría ser útil en los casos en los que la laparoscopia exploradora supone un alto riesgo quirúrgico.

### CP-111. FIBROSIS RETROPERITONEAL IDIOPÁTICA. A PROPÓSITO DE DOS CASO

RICO CANO A, GARCÍA SÁNCHEZ AB, MORCILLO JIMÉNEZ E

UGC APARATO DIGESTIVO. HOSPITAL COMARCAL DE ANTEQUERA, ANTEQUERA.

### Introducción

La fibrosis retroperitoneal es una enfermedad rara de causa desconocida. Consiste en el acúmulo de tejido fibroinflamatorio en el retroperitoneo, que puede atrapar y obstruir a las estructuras que se encuentran allí, principalmente a los uréteres. Se divide en idiopática (FRI) o secundaria a ciertos fármacos, malignidades, infecciones y otros factores.

### Caso clínico

Varón de 47 años acude por dolor abdominal-lumbar de 2 meses de evolución, con analítica, gastroscopia, colonoscopia y ecografía de abdomen sin hallazgos. Se solicita TAC abdomen con contraste observándose: aorta infrarrenal envuelta por un manguito de menor atenuación que se extiende distalmente hasta vasos ilíacos de 8 x 4 cm, y placas de calcificación mediales al tejido periaórtico, sugestivo de fibrosis retroperitoneal (Figuras 1 y 2), confirmándose histológicamente con biopsia. Se inician corticoides a 60 mg durante 6 semanas, con pauta descendente durante 3 meses y manteniéndose durante un año con 10 mg, consiguiendo en los controles radiológicos reducción de la masa.

Mujer de 75 años ingresa por dolor abdominal, alteración del ritmo intestinal y pérdida de peso, con gastroscopia, colonoscopia y ecografía de abdomen normal, analítica con Creatinina de 2 FG 21. Se realiza TC abdomen sin contraste y RMN abdomen observándose lesión que engloba parcialmente aorta infrarrenal y la arteria iliaca izquierda, compatible con fibrosis retroperitoneal (Figuras 3 y 4), y dilatación pielocalicial izquierda grado II/IV; en Uro-TC íntimo contacto de la masa con el uréter izquierdo. En el PET-TAC se describe la lesión sin actividad metabólica significativa y

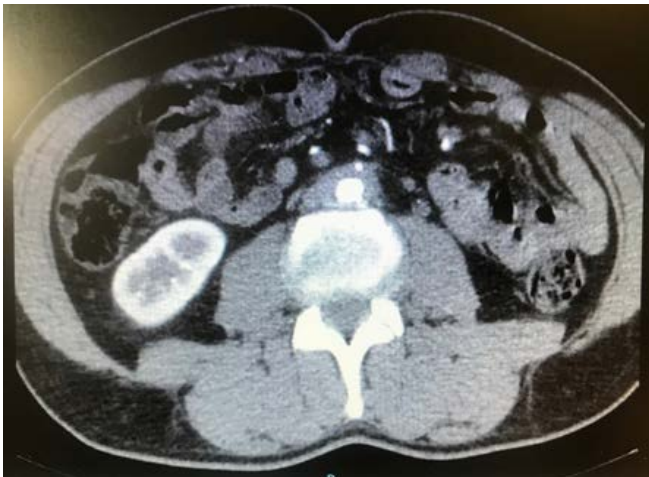

FIGURA 1  
Imagen de TC abdomen con contraste.

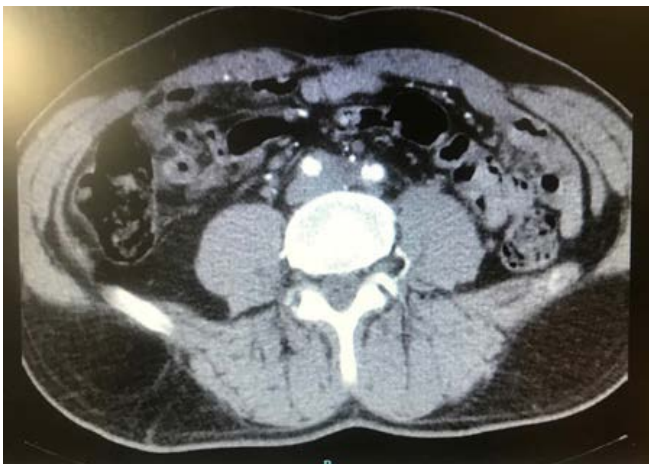

FIGURA 2  
Imagen de TC abdomen con contraste.

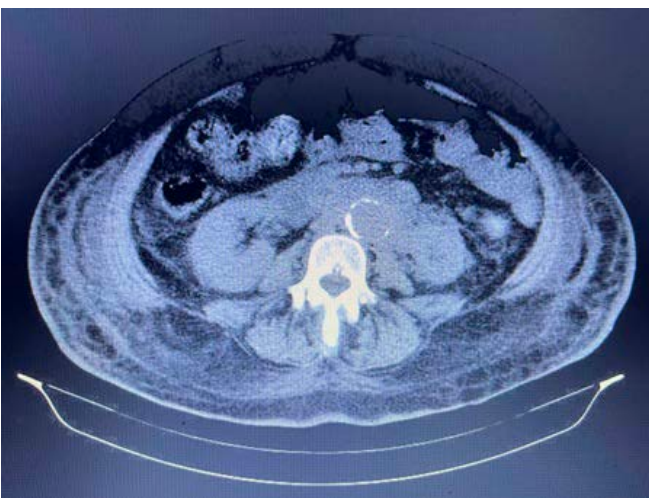


FIGURA 3  
Imagen de TC abdomen sin contraste.

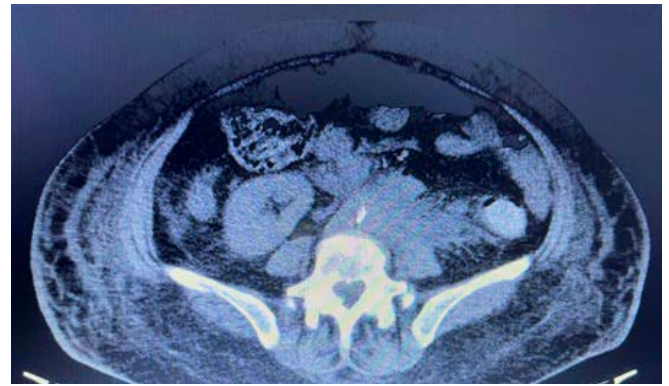


FIGURA 4  
Imagen de TC abdomen sin contraste.

sin lesiones neoplásicas. Valorado por Urología, ante la ausencia de hallazgos sugestivos de neoplasia en el PET-TAC, decide no realizar biopsia e iniciar tratamiento con esteroides a 60 mg/día.

### Discusión

Clínicamente la FRI se presenta con dolor abdominal-lumbar, astenia, pérdida de peso. Si el diagnóstico es tardío puede asociar disfunción renal por obstrucción de los uréteres.

La principal prueba diagnóstica es el TC abdomen, junto con a RM, observándose un tejido homogéneo, isodenso al músculo que característicamente tiene una disposición perivascular, sobre todo periaórtica, extendiéndose hasta la bifurcación iliaca envolviendo a los uréteres. Para la confirmación se requiere del estudio histopatológico que está formada por miofibroblastos con macrófagos, células plasmáticas y eosinófilos.

El tratamiento consta de dos partes: médico y quirúrgico. El médico busca frenar la fibrosis, con corticosteroides, tamoxifeno, azatioprina y ciclofosfamida, siendo la principal terapia los corticoides, asociados o no a tamoxifeno. Recientemente se ha usado el tamoxifeno en monoterapia dando buenos resultados. El tratamiento quirúrgico busca la liberación de los uréteres.

### CP-112. FÍSTULA COLOCUTÁNEA SECUNDARIA A MALLA SINTÉTICA: COMPLICACIÓN TRAS REPARACIÓN EVENTRACIÓN ABDOMINAL

MORENO MORALED A I, CAMPOS SERRANO N, HALLOUCH TOUTOUH S, LÁZARO SÁEZ M

SERVICIO APARATO DIGESTIVO. COMPLEJO HOSPITALARIO DE ESPECIALIDADES TORRECÁRDENAS, ALMERÍA.

### Introducción

La reparación de eventración abdominal es una de las intervenciones más frecuentes realizada por el servicio de cirugía

general. Generalmente, se recomienda utilizar una malla sintética para disminuir la tasa de recurrencia; sin embargo, esta técnica no está exenta de complicaciones.

### Caso clínico

Varón de 82 años con antecedente de intervención quirúrgica hace más de 20 años por hemorragia digestiva alta secundaria a Dieulafoy mediante gastrostomía y gastrorrafia por laparotomía. Intervenido de eventración posteriormente con eventroplastia y colocación de malla sintética.

Ingresa para estudio de varios episodios de rectorragia/hematoquecia en domicilio con anemia secundaria (hemoglobina de 13.2 a 8.7 g/dl). Se solicita colonoscopia y el paciente comienza la preparación con solución evacuable, objetivándose a las horas de haber iniciado la preparación emisión de contenido fecaloideo a través de un orificio de la pared abdominal (Figura 1) que el paciente presentaba desde la realización de la eventroplastia, pero nunca con emisión de contenido.

En la colonoscopia se observa, a nivel de colon transverso, material amarillento enclavado en orificio de gran tamaño por el que drena material purulento abundante (Figura 2), y en la TC de abdomen se objetiva una fístula colcutánea a través de la malla sintética (Figura 3).

Es valorado por cirugía general que descarta en un principio intervención ante la cronicidad de la patología y dada la morbilidad del procedimiento. El paciente comienza posteriormente con sangrado profuso a través del orificio fistuloso y emisión de mayor cantidad de contenido fecaloideo, falleciendo a consecuencia de un shock séptico e hipovolémico.

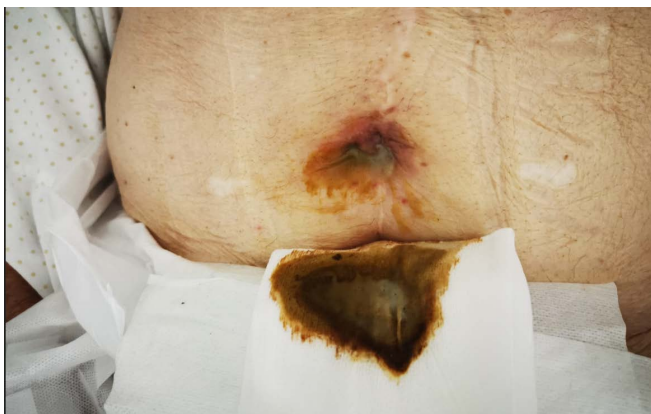

FIGURA 1  
Orificio fistuloso de pared abdominal.

### Discusión

La fístula enterocutánea es una complicación infrecuente y grave que puede ser producida por la reacción inflamatoria granulomatosa crónica ocasionada por la utilización de material

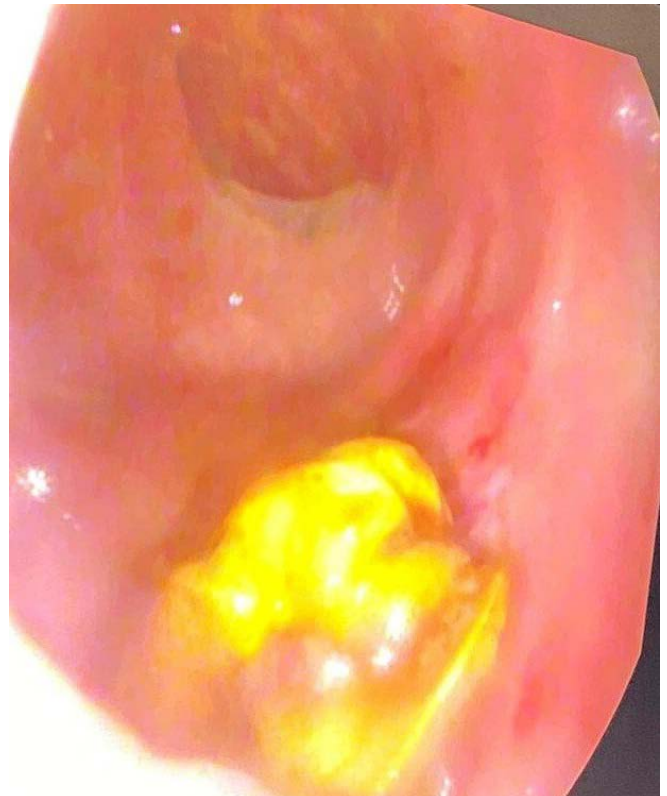

FIGURA 2  
Perforación colónica por malla sintética.

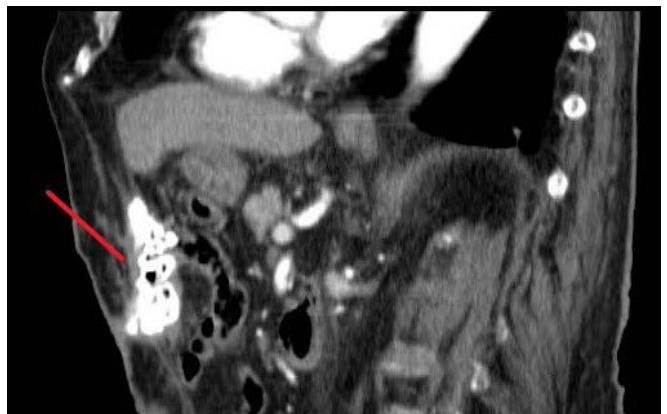


FIGURA 3  
Fístula colcutánea secundaria a malla sintética.

protésico sintético que, al ponerse en contacto con las asas intestinales, da lugar a una solución de continuidad en la pared y, en consecuencia, a la formación de una fístula. Está asociada a una alta tasa de morbilidad perioperatoria y, generalmente se produce de forma tardía, como ocurre en nuestro caso.

Actualmente, existe muy poca evidencia que apoye el manejo conservador. El objetivo del tratamiento quirúrgico es la resección del segmento afectado y la reconstrucción de la pared abdominal con otra malla biológica o biosintética. El número de complicaciones de la cirugía no es desdeñable; sin embargo, el riesgo de evolución tórpida si se mantiene un manejo conservador es aún mayor.

### CP-113. FÍSTULA GASTROCÓLICA POR ADENOCARCINOMA GÁSTRICO

SÁNCHEZ MORENO S, HALLOUCH TOUTOUH S, NAVARRO MORENO E

SERVICIO APARATO DIGESTIVO. COMPLEJO HOSPITALARIO DE ESPECIALIDADES TORRECÁRDENAS, ALMERÍA.

#### Introducción

La fístula gastrocólica es una comunicación anómala que surge generalmente entre la parte distal del colon distal y la curvatura mayor del estómago, y puede ser secundaria tanto a procesos benignos (úlceras pépticas, enfermedad de Crohn, pancreatitis crónica) como malignos (colon, estómago, vía biliar). La fistulización gastrocólica por una neoplasia gástrica es un hallazgo inusual en la práctica clínica, ya que el diagnóstico se suele realizar en etapas más tempranas. Reportamos el caso de un paciente con un adenocarcinoma gástrico que presenta fistulización hacia el colon transversal.

#### Caso clínico

Paciente de 62 años sin antecedentes personales de interés que acude a urgencias por astenia, dolor abdominal epigástrico y pérdida de peso en los últimos meses, asociando melenas en los últimos días. Analíticamente destaca anemia microcítica con requerimiento transfusional (Hb 5,1 g/dL y VCM 65).

Se realiza endoscopia digestiva alta objetivando en la curvatura mayor del estómago una lesión crateriforme de unos 4 centímetros de tamaño, de bordes pronunciados y fondo sanioso que impresiona de posible fistulización a otra estructura anatómica. Se completa el estudio con un TC de abdomen, en el que se evidencia una masa ulcerada de aspecto neoplásico de unos 9 x 8 cm, situada a caballo entre la cámara gástrica y el ángulo transversal del colon mostrando comunicación fistulosa entre ambas estructuras. Además se visualizan signos de carcinomatosis peritoneal con engrosamiento omental.

El resultado del análisis anatomopatológico de la lesión revela adenocarcinoma gástrico tipo intestinal. Tras presentar el caso en comité multidisciplinar, se decide tratamiento quirúrgico en combinación con quimioterapia, falleciendo el paciente a los 4 meses.

#### Discusión

Aunque en la actualidad los procesos malignos son una causa importante de fístula gastrocólica, el adenocarcinoma gástrico es

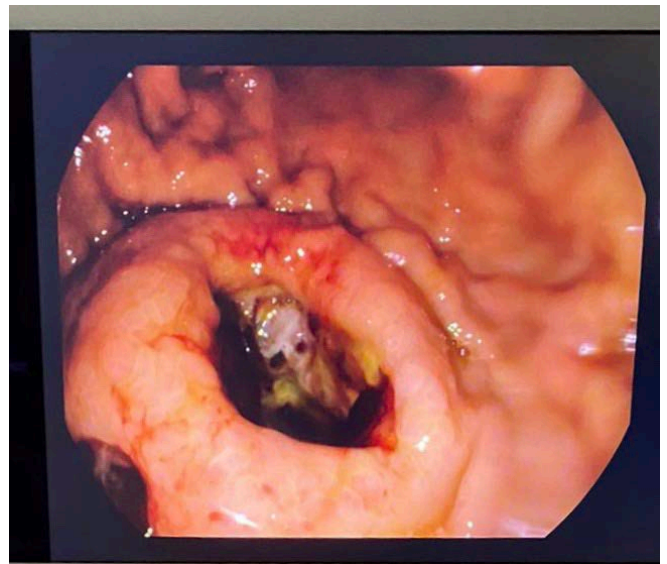


FIGURA 1

Lesión crateriforme en estómago que impresiona de posible fistulización a otra estructura anatómica.

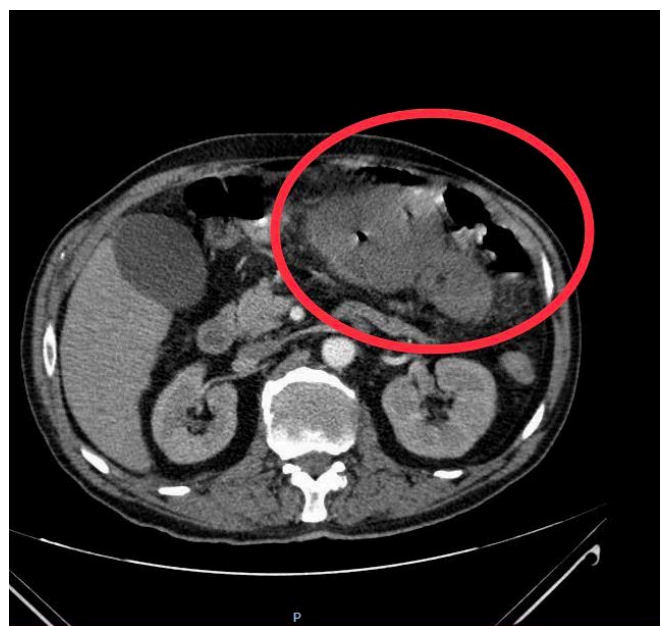


FIGURA 2

Masa ulcerada de aspecto neoplásico situada entre la cámara gástrica y el ángulo transversal del colon mostrando comunicación fistulosa entre ambas estructuras

una etiología inusual en nuestro medio. El TC de abdomen con contraste intravenoso y oral ofrece una importante herramienta diagnóstica, proporcionado, además, un estudio de extensión de la lesión primaria. El estudio endoscópico permite la visualización directa de la fístula y el análisis histopatológico. El tratamiento

debe ser individualizado pero suele incluir casi invariablemente una cirugía con resección multivisceral, con intención paliativa en la mayoría de los casos. Desafortunadamente estos pacientes tienen un mal pronóstico condicionado por la malignidad del proceso primario, las complicaciones asociadas (infecciones, hemorragia, perforación) y la complejidad de la intervención quirúrgica.

#### CP-114. GASTROENTEROCOLITIS Y PERITONITIS PRIMARIA COMO MANIFESTACIÓN DE ENFERMEDAD NEUMOCÓCICA INVASIVA

TORRES DOMÍNGUEZ A, GARCÍA-GAVILÁN MDC, JOFRÉ-PERALTA S, BISSO-ZEIN JK, ROSALES ZÁBAL JM, PÉREZ AISA A

UNIDAD APARATO DIGESTIVO. COMPLEJO HOSPITAL COSTA DEL SOL, MARBELLA.

#### Introducción

La enfermedad neumocócica invasiva (ENI), es una causa rara y poco reconocida de infecciones primarias intraabdominales y pélvicas, ya que típicamente se manifiesta en forma de neumonía bacteriana, otitis, bacteriemia o meningitis. Son pocos los casos descritos con afectación gastrointestinal en forma de ileítis terminal, apendicitis o peritonitis a veces incluso con complicaciones abdominales supurativas graves con necesidad de tratamiento quirúrgico.

#### Caso clínico

Mujer de 57 años, con hipertensión arterial, asma bronquial y rinosinusitis alérgica, que acudió a Urgencias por dolor abdominal, vómitos, diarrea líquida de hasta 20 episodios diarios sin productos patológicos y fiebre de seis días de evolución.

A su llegada, TA 80/40 mmHg, FC 110 lpm y afebril. La auscultación cardiaca y pulmonar era normal. El abdomen era doloroso a la palpación generalizada, sin signos de irritación peritoneal y con ruidos hidroaéreos aumentados.

En la analítica sanguínea destacaba una pancitopenia aguda, llamativa elevación de los reactantes de fase aguda, fracaso renal agudo e hipopotasemia.

Se realizó una tomografía computerizada (TC) urgente (**Figura 1**), que mostró líquido libre intraabdominal perihepático, periesplénico, entre asas y en ambas fosas ilíacas y pelvis, y una radiografía de tórax dentro de la normalidad.

Se realizó una paracentesis diagnóstica con salida de un líquido denso y sanguinopurulento (16000 hematíes/mm<sup>3</sup>, 6000 leucocitos/mm<sup>3</sup> con 67% de PMN, glucosa 35 mg/dl, proteínas 2.7 g/dl). Los análisis microbiológicos tanto del líquido ascítico como el de las heces fueron negativos. Se tomaron hemocultivos, donde creció *Streptococcus pneumoniae* multisensible, serotipo 3. Se inició tratamiento antibiótico con ceftriaxona intravenosa, con excelente respuesta tanto clínica como analítica. Actualmente la paciente subjetivamente se encuentra bien y en revisiones posteriores con imagen se objetiva un gran quiste del uraco no objetivado al inicio, que pudiera ser la causa predisponente (**Figura 2**).

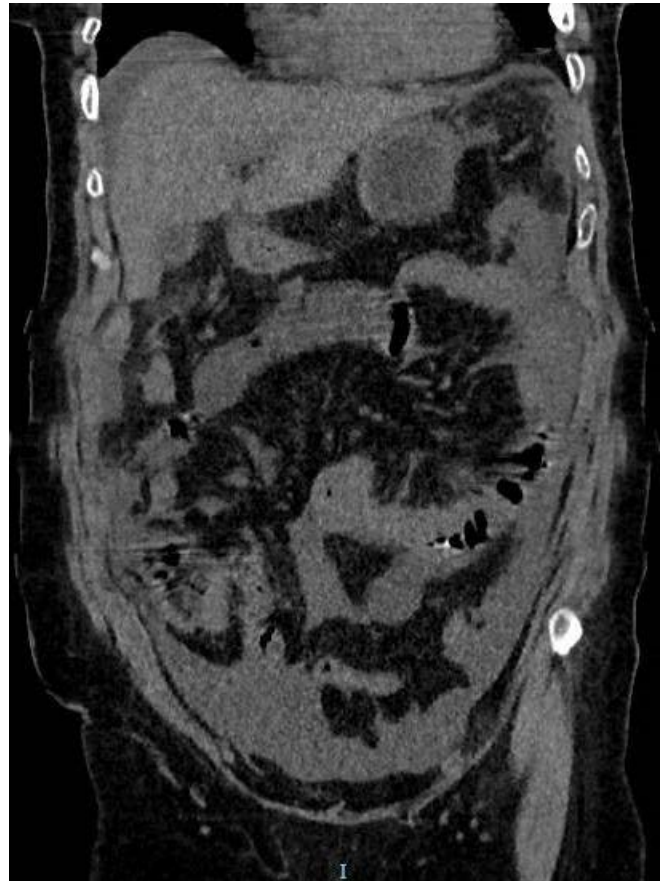


FIGURA 1

Líquido libre intraabdominal en el TC urgente inicial.

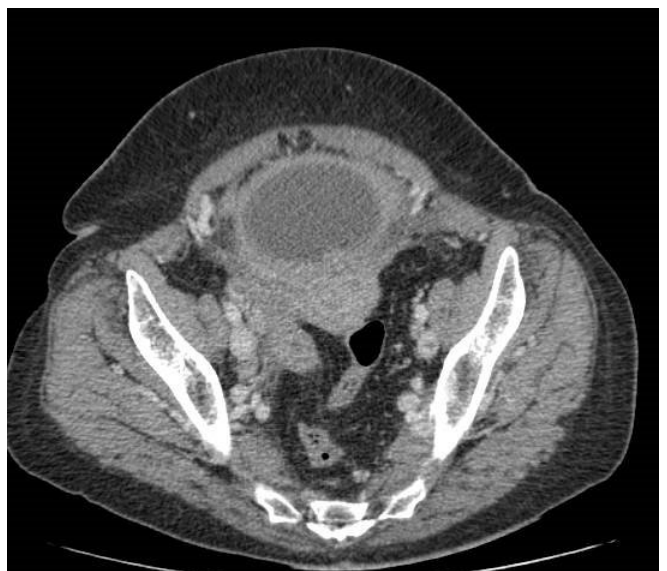

FIGURA 2

Lesión quística unilocular intraperitoneal y homogénea sugestiva de quiste del uraco.

## Discusión

En los últimos años se ha acuñado el término de enfermedad neumocócica invasiva inusual (ENII) a los casos cuya presentación clínica se da en otra localización distinta a la habitual. En la ENII con afectación gastrointestinal la peritonitis primaria es la manifestación más frecuente, siendo otras la enteritis, apendicitis o los abscesos abdominales.

El mecanismo de diseminación del *S. pneumoniae* en este tipo de afectación no está bien establecido. La translocación bacteriana podría ser la responsable en pacientes con enfermedad peritoneal preexistente (hipertensión portal y ascitis, síndrome nefrótico, diálisis peritoneal o insuficiencia cardíaca congestiva). Por otro lado, la llamativa predisposición de peritonitis primaria neumocócica en mujeres sin enfermedad peritoneal previa, apoyaría la vía ascendente desde el tracto genito-urinario femenino como diseminación de la infección.

## CP-115. GIST RECTAL: A PROPÓSITO DE UN CASO.

MARTÍN MANTIS E, RUIZ PAGÉS MT, BOCANEGRA VINIEGRA M

UGC APARATO DIGESTIVO. HOSPITAL DE ESPECIALIDADES DE PUERTO REAL, PUERTO REAL.

## Introducción

Los tumores del estroma gastrointestinal (GIST) son tumores no epiteliales que pueden localizarse en cualquier parte del tubo digestivo. La incidencia de estos tumores es muy baja (10-20 casos por 100.000 habitantes /año), siendo menos del 5% de los casos de localización rectal. Tienen una distribución similar por sexos, aunque es algo más frecuente en varones.

## Caso clínico

Presentamos el caso de un varón de 74 años, sin antecedentes previos de interés. En el contexto de elevación analítica de PSA, se realiza RNM prostática donde se evidencia lesión en pared anterior izquierda del recto inferior de 24 x 22 x 26 mm, de localización subserosa o submucosa, sugestiva, en primer lugar, de probable tumoración GIST. Dado el hallazgo, se decide realizar rectoscopia con toma de biopsias (Figuras 1 y 2), obteniendo un resultado histológico compatible con leiomioma rectal. Dados los resultados, ante la alta sospecha de GIST, se comenta el caso en Comité de Tumores Gastroesofágicos, decidiendo derivación al Servicio de Cirugía. Se realiza resección endoanal del tumor, siendo el resultado anatomopatológico final compatible con neoplasia mesenquimal fusocelular (GIST) de 4 cm con grado histológico G1 y bajo riesgo de recaída. El paciente no presentó complicaciones derivadas de la resección y, tras ello, fue remitido a consultas de Oncología para estudio de extensión (que resultó negativo) y tratamiento definitivo.

## Discusión

Los GIST se originan en las células intersticiales de Cajal, siendo el estómago el sitio más afectado (70 %), seguido del intestino

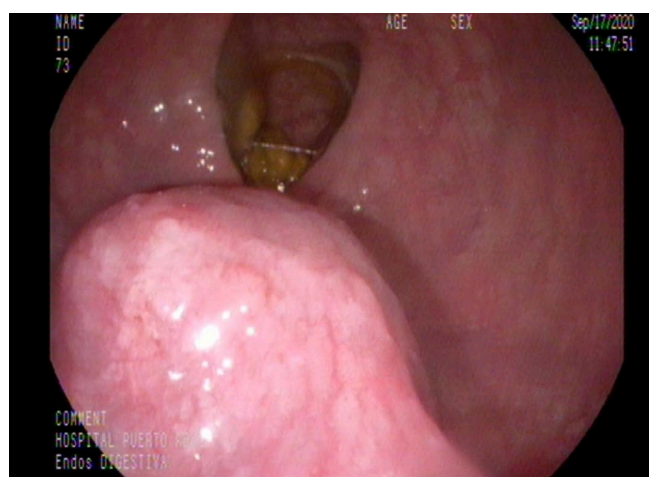


FIGURA 1

Tumoración vista por rectoscopia compatible con leiomioma rectal.

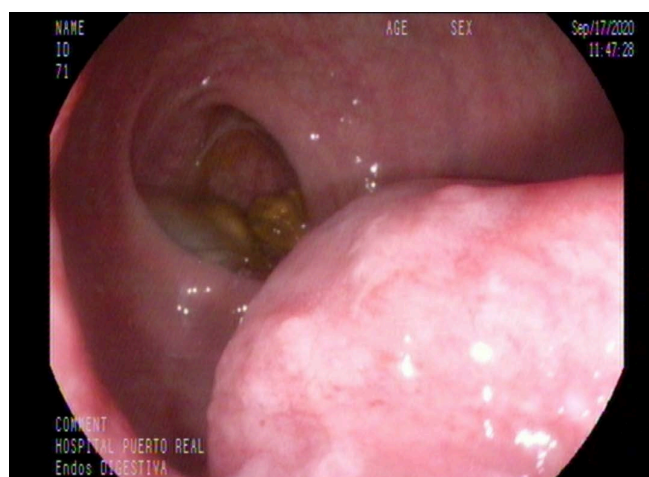


FIGURA 2

Rectoscopia: leiomioma VS GIST rectal.

delgado (10-20 %). Es infrecuente su aparición en el recto, con una incidencia del 7-10 % del total de casos. Estos tumores presentan marcadores específicos, destacando el CD-117 (c-KIT) expresado en más del 95 %, y el CD-34 en el 70 %. Aunque la mayoría son asintomáticos, el tenesmo y la rectorragia son los síntomas más frecuentes cuando se presentan en el recto.

La resección quirúrgica con intención curativa es el tratamiento de elección para el GIST localizado. La extirpación completa del tumor es el factor más significativo relacionado con el pronóstico y se puede lograr en el 40-60 % del total de pacientes. Se ha confirmado el beneficio de los márgenes histológicamente negativos en el tratamiento quirúrgico de los GIST rectal no metastásico.

Los GIST rectales tienen una alta tasa de recurrencia local independientemente del procedimiento quirúrgico empleado, por lo que se requiere una vigilancia estrecha del mismo.

**CP-116. HALLAZGO INCIDENTAL DE CUERPO EXTRAÑO DUODENAL**

MARTÍN MANTIS E, RUIZ PAGÉS MT, OROZCO BERNÁRDEZ-ZERPA MDLN

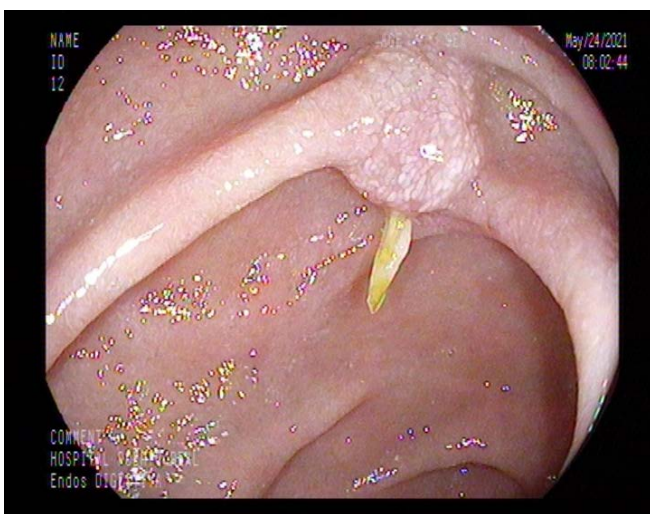
UGC APARATO DIGESTIVO. HOSPITAL DE ESPECIALIDADES DE PUERTO REAL, PUERTO REAL.

**Introducción**

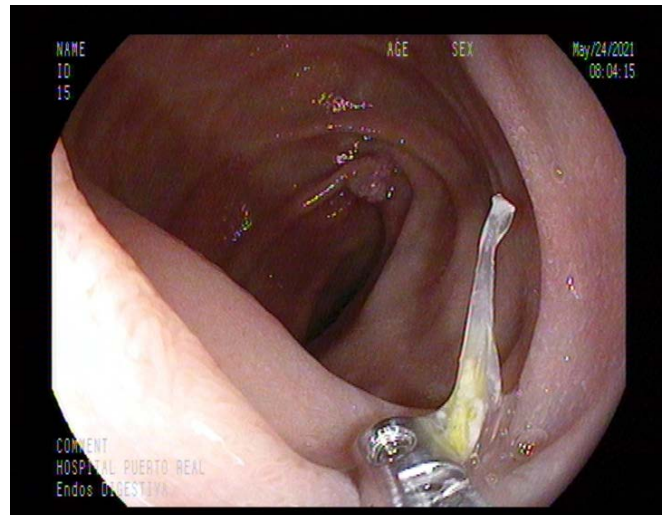
La ingestión de cuerpos extraños durante la ingesta alimentaria es frecuente, siendo lo más típico las espinas de pescado y los huesos de pollo. En gran parte de los casos ocurre accidentalmente en personas alcohólicas, con enfermedad mental o individuos que usan prótesis dentaria.

**Caso clínico**

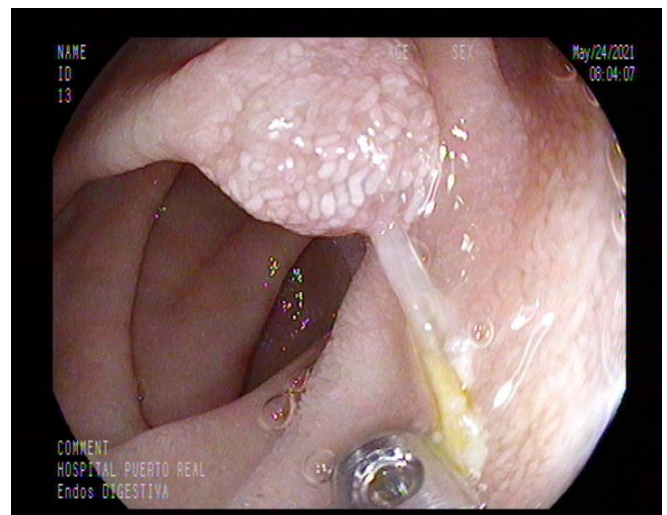
Presentamos el caso de un varón de 53 años de edad, exbebedor y ex fumador, con antecedentes personales de HTA y cardiopatía isquémica revascularizada. Acude a consultas de Aparato Digestivo por epigastralgia y sensación de plenitud postprandial de varios meses de evolución, con pérdida de peso inicial que posteriormente estaba recuperando. Análíticamente no presenta alteraciones destacables salvo marcador tumoral elevado (CA-72.4). Se realiza TC abdomino-pélvico con únicos hallazgos de quiste hepático y renal. Asimismo, se solicita gastroscopia donde se evidencia lengüeta de mucosa ectópica en esófago distal compatible histológicamente con esófago de Barret con displasia intraepitelial de bajo grado. A nivel de segunda porción duodenal, de forma incidental, se identifica una espina de pescado anclada a la pared y dispuesta de forma transversal, con edema de la mucosa circundante (**Figura 1**). Se decide su extracción con pinza de biopsia (**Figuras 2 y 3**), verificando posteriormente la ausencia de datos de hemorragia o de perforación.

**FIGURA 1**

Espina de pescado anclada en segunda porción duodenal.

**FIGURA 2**

Extracción de espina de pescado con pinza de biopsia.

**FIGURA 3**

Extracción de espina de pescado duodenal.

**Discusión**

Los cuerpos extraños, una vez se ingieren, si atraviesan satisfactoriamente el esófago, recorrerán todo el tracto gastrointestinal sin producir enfermedad, llegando a su expulsión en una semana aproximadamente. Sin embargo, hay ciertas localizaciones que por su estrechez son puntos de impacto: píloro, ángulo de Treitz, válvula ileocecal o unión rectosigmoidea.

Para su correcto diagnóstico, las técnicas de imagen se consideran indispensables, entre ellas la ecografía y la Tomografía Axial Computadorizada (TAC). Estas permiten identificar la región afectada por la inflamación que la envuelve. A pesar de ello, existe un amplio porcentaje de diagnósticos intraoperatorios como consecuencia de

perforaciones que provocan (hasta un 91%) debido, en gran parte, al olvido por parte del paciente a pesar de una anamnesis dirigida.

El tratamiento, si no produce complicaciones, es su extracción mediante endoscopia. En caso de aparición de complicaciones como la perforación intestinal, el tratamiento va desde sutura simple hasta resecciones intestinales con extracción del cuerpo extraño y lavados de la cavidad abdominal.

### CP-117. ILEÍTIS AGUDA POR MYCOPLASMA CON AFECTACIÓN EXTRAINTESTINAL: UNA ETIOLOGÍA INFRECUENTE.

GÁLVEZ CRIADO JM<sup>1</sup>, APARCERO LÓPEZ R<sup>1</sup>, PERAL GUTIERREZ DE CEBALLOS E<sup>2</sup>, CAUNEDO ALVAREZ A<sup>1</sup>

<sup>1</sup>SERVICIO APARATO DIGESTIVO. COMPLEJO HOSPITALARIO REGIONAL VIRGEN MACARENA, SEVILLA, <sup>2</sup>SERVICIO MEDICINA INTERNA. COMPLEJO HOSPITALARIO REGIONAL VIRGEN MACARENA, SEVILLA.

#### Introducción

La ileítis aguda es una entidad clínica cuya etiología puede ser diversa, pudiendo desencadenarse por agentes infecciosos frecuentemente, pero puede tener origen inflamatorio, infiltrativo o tóxico/medicamentoso.

#### Caso clínico

Presentamos el caso de una paciente mujer de 22 años sin antecedentes de interés que acude a urgencias por dolor abdominal intenso, fiebre de 38°C y diarrea aguda de hasta 10 deposiciones diarias sin productos patológicos asociados. En la TAC abdominal urgente se evidencia engrosamiento de las paredes de ileon terminal, deslustramiento de la grasas perileal y adenitis mesentérica reactiva.

El cuadro se acompañó al inicio de fotofobia, inyección periciliar y dolor ocular siendo diagnosticada de Uveitis aguda por el Servicio de Oftalmología. A las 48 horas del ingreso se evidenció exantema palmoplantar descamativo, eritema y edema labial y lesiones diana, con diagnóstico de eritema multiforme por el Servicio de Dermatología (Figura 1).

Al décimo día de ingreso presentó cuadro de cefalea junto a diploplía y estrabismo convergente por afectación del VI par craneal derecho sin lesiones en la TAC craneal. Se realizó punción lumbar compatible con meningitis linfocitaria aséptica.

Los cultivos de sangre, heces y la toxina de Clostridium Difficile resultaron negativas. Se practicó ileocolonoscopía con hallazgos de mucosa eritematosa y nodular con edema asociado (Figuras 2 y 3).

Se amplió estudio serológico completo (VIH, Lúes, virus de las hepatitis, Yersinia, etc.) y perfil de autoinmunidad (ANA, ANCA, complemento, etc.) Destacó el hallazgo de IgM positiva frente Mycoplasma Pneumoniae, con seroconversión a IgG objetivada las siguientes semanas.

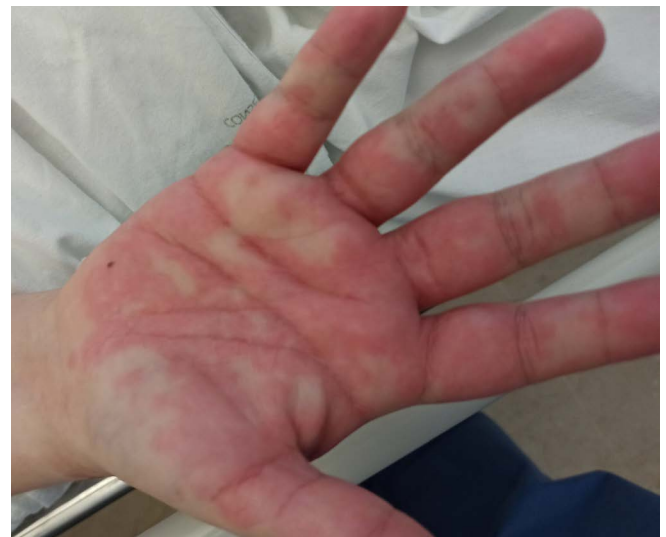

FIGURA 1  
Eritema multiforme con afectación palmoplantar descamativa.

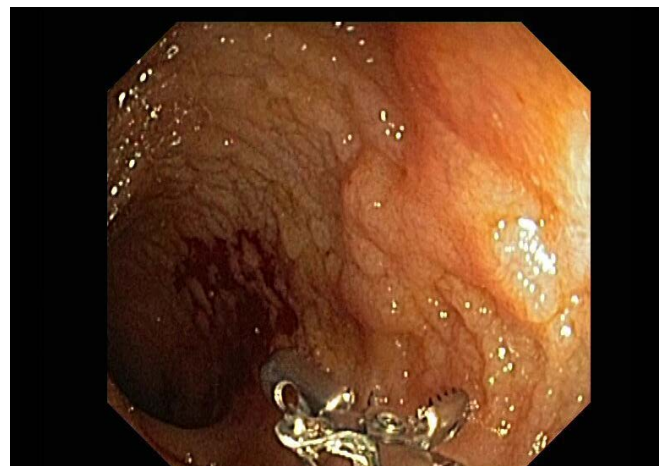


FIGURA 2  
Mucosa ileal edematosa y congestiva.

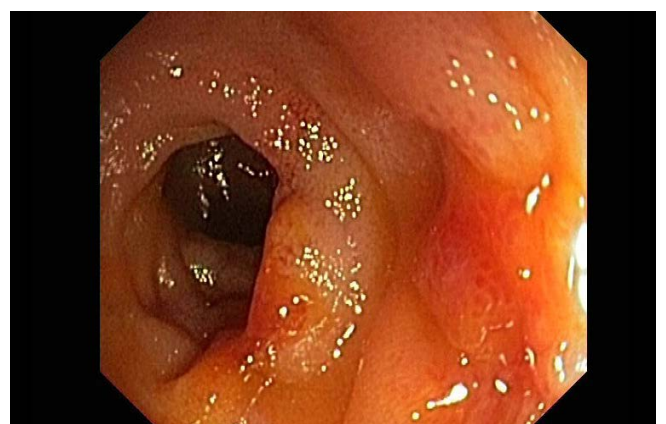

FIGURA 3  
Mucosa ileal de patrón eritematoso y congestivo.

La paciente había recibido varios ciclos de antibióticos y corticoides endovenosos sin clara mejoría hasta que se introdujo Doxiciclina dirigida tras el diagnóstico serológico.

Tras la primera semana de tratamiento constatamos mejoría evidente con la práctica resolución de los síntomas que presentaba.

### Discusión

La ileitis aguda debida a *Mycoplasma Pneumoniae* es una enfermedad infrecuente en la edad adulta, siendo la infección respiratoria en niños su presentación clínica habitual, acompañada a veces de otros síntomas sistémicos. Está descrito en la literatura que este microorganismo se comporta como trigger autoinmune, afectando de manera simultánea a diferentes órganos y con ello dificultando el manejo clínico del paciente al presentar una enfermedad sistémica mixta, infecciosa e inmune.

La importancia de este caso radica, además de en la escasa evidencia bibliográfica al respecto, en la necesidad de un abordaje multidisciplinar en una paciente joven aparentemente sana, cuyas múltiples manifestaciones sistémicas evolucionaron de forma muy favorable con el correcto enfoque diagnóstico causal.

### CP-118. ILEITIS SEGMENTARIA, LA IMPORTANCIA DE LA ANAMNESIS

REQUENA DE TORRE J, VIÑOLO UBIÑA C, GÓMEZ TORRES KM, DE LA CUESTA FERNÁNDEZ I, JARAVA DELGADO M

UGC APARATO DIGESTIVO. COMPLEJO HOSPITALARIO DE PONIENTE, EJIDO, EL.

### Introducción

La infección por anisakis es una entidad emergente en nuestro país. En la mayoría de los casos, cursa de forma silente u oligosintomática, por lo que está infradiagnosticada.

Se transmite a través de la ingesta de pescado parasitado crudo o poco cocinado, por lo que una anamnesis detallada, es imprescindible.

### Caso clínico

Mujer de 49 años sin antecedentes de interés salvo obesidad y hábito tabáquico activo. Acude a urgencias por dolor abdominal agudo en fosa iliaca derecha, con defensa a la palpación, de 24 horas de evolución, acompañado de náuseas, vómitos alimenticios y deposiciones diarreicas sin productos patológicos. Afebril y estable hemodinámicamente. Durante la anamnesis se recoge el consumo de boquerones crudos 72 horas previo al inicio del cuadro, así como la aparición de eccema urticariforme pruriginoso en extremidades.

Se realiza TC abdominal que revela dilatación de asas de íleon junto con engrosamiento y edema submucoso de los últimos 8 cm de íleon terminal, sin alteraciones a nivel de ciego o apéndice. (Figura 1).

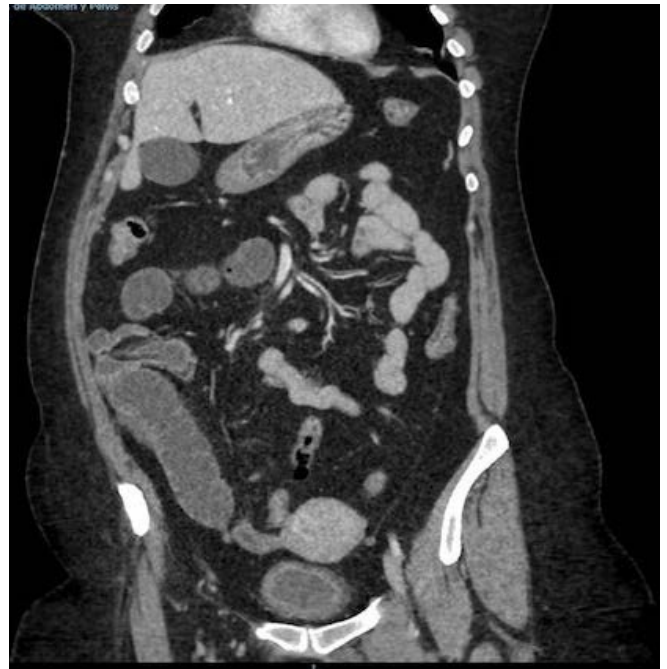

FIGURA 1

Corte coronal de TC con contraste mostrando dilatación de asas de íleon junto con engrosamiento y edema submucoso en íleon terminal.

Análiticamente destaca leucocitosis 12300/ul y PCR elevada 9.1 mg/dl.

Se realiza ileocolonoscopia sin apreciar lesiones, enterorresonancia a los 6 días del ingreso, sin alteraciones; coprocultivo y estudio de parásitos negativos. Serología para *Anisakis ss.* (IgE p4 64.2). La paciente evolucionó de forma favorable con medidas generales como dieta absoluta, sonda nasogástrica y fluidoterapia, sin necesidad de llegar a la cirugía.

Tras la exclusión de otras posibilidades diagnósticas, dados los antecedentes de consumo de pescado crudo previo al inicio del cuadro y positividad para anticuerpos frente anisakis se estableció el diagnóstico de Ileitis segmentaria secundaria a *Anisakis*

### Discusión

El parásito tiene varias formas de presentación siendo la gastrointestinal la más habitual, en ocasiones como cuadro suboclusivo, y con frecuencia acompañada de manifestaciones alérgicas previas.

El diagnóstico de la parasitosis es difícil ante la ausencia de síntomas y signos específicos. Se hace imprescindible una anamnesis detallada que recoja el antecedente dietético. En los casos de afectación intestinal, técnicas radiológicas como el TC abdominal son fundamentales en la detección de signos obstrucción, si bien se trata de hallazgos comunes a otras entidades con las que es indispensable el diagnóstico diferencial como la enfermedad de Crohn.

La endoscopia digestiva alta permite en ocasiones, demostrar la presencia de anisakis, sin embargo, es generalmente imposible la confirmación por este método en los cuadros intestinales. En estos casos el diagnóstico inmunológico o mediante la determinación de IgE específica frente a *Anisakis simplex*, permitiría establecer el diagnóstico final.

### CP-119. ILEÍTIS Y OBSTRUCCIÓN INTESTINAL POR ANISAKIS.

MARTÍN MARCUARTU P, FRUTOS MUÑOZ L, DE VICENTE ORTEGA A, ARROYO ARGÜELLES JM, JAMAL ISMAIL S

UGC APARATO DIGESTIVO. COMPLEJO HOSPITALARIO DE JAÉN, JAÉN.

#### Introducción

La infección por *Anisakis* (anisakiasis) es producida por la ingesta de pescado crudo o poco cocinado que se encuentre parasitado con las larvas de nematodos de la familia Anisakidae. Puede causar síndromes gástricos, intestinales, extraintestinales y alérgicos tras la ingesta de parásitos accidental o por exposición ocupacional.

#### Caso clínico

Varón de 69 años con antecedentes de ictus isquémico, hipertensión arterial y dislipemia.

Consulta por dolor mesogástrico de inicio súbito seguido de vómitos alimenticios y diarrea.

En la exploración presentaba abdomen distendido, timpánico y con disminución de los ruidos hidroaéreos y en la analítica destacó leucocitosis con neutrofilia (leucocitos  $14.15 \times 10^3/\mu\text{L}$ , neutrófilos  $12.35 \times 10^3/\mu\text{L}$ , eosinófilos normales).

En la radiografía simple de abdomen (**Figura 1**) se observaron niveles hidroaéreos con dilatación de asas de intestino delgado y ausencia de gas distal. Se realizó TC urgente (**Figura 2**) evidenciándose engrosamiento parietal de íleon con leve dilatación de intestino delgado en relación con ileítis, provocando el cuadro suboclusivo.

Se ingresó a cargo de Digestivo tras ser valorado por Cirugía y desestimar actuación por su parte. Se colocó sonda nasogástrica con salida de contenido claro.

Al realizar anamnesis detallada, el paciente refiere ingesta habitual de pescado crudo (boquerones en vinagre) en gran cantidad, por lo que se solicita serología de anisakis con resultado de IgE 40,10 UIa/mL, iniciándose corticoterapia intravenosa con buena respuesta, tolerando dieta y tránsito normal.

#### Discusión

Aunque más del 90% de los casos de anisakidosis provienen de Japón, la incidencia en Europa está en aumento por el auge de la gastronomía japonesa, aún más en las zonas de costa por la ingesta de alimentos como anchoas o boquerones crudos.

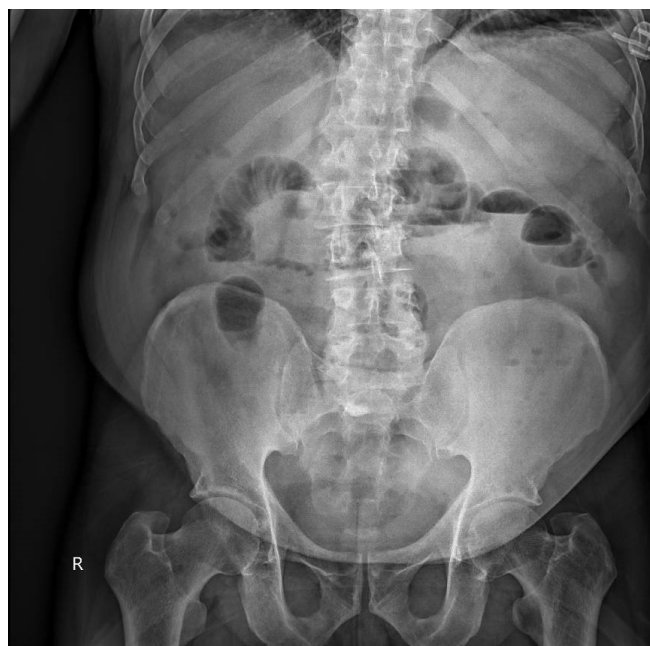

FIGURA 1

Radiografía simple de abdomen en supino donde se observan signos de obstrucción con niveles hidroaéreos y dilatación de asas de intestino delgado, ausencia de gas distal.

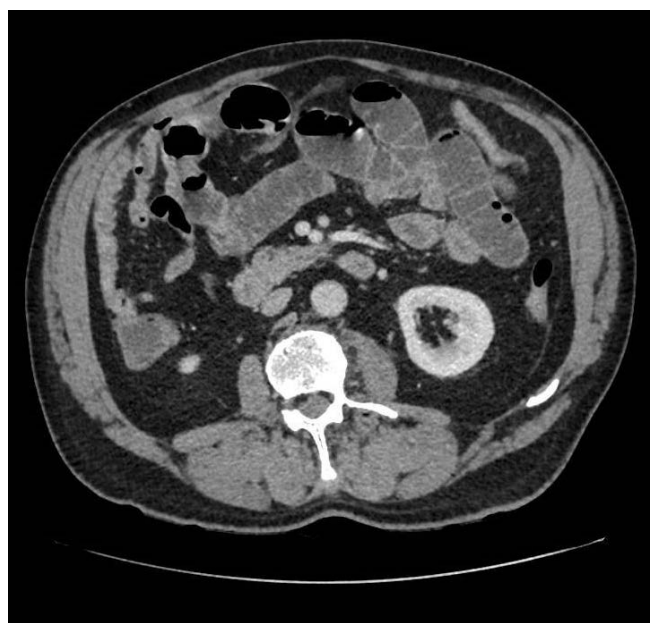

FIGURA 2

TC abdominal donde se observan dilatación de asas de intestino delgado proximales a la ileítis.

La localización más frecuente es la gástrica. Los casos intestinales ocupan el 4-5% y producen una clínica más inespecífica, siendo la del íleon terminal la afectación más frecuente.

Es común el diagnóstico erróneo de apendicitis aguda, diverticulitis o enfermedad inflamatoria intestinal.

Para su correcto diagnóstico es fundamental una anamnesis adecuada, siendo más complicado en la afectación intestinal por la dificultad en la observación directa del parásito a este nivel. Para ello se utilizan parámetros analíticos compatibles. Los anticuerpos anti Anisakis elevados en sangre son un marcador sensible (100%) pero no específico (50%) porque puede presentar reacción cruzada con proteínas de otros parásitos. También podrían estar elevados en personas asintomáticas que ingieran habitualmente pescado crudo.

A diferencia de la afectación gástrica, en la anisakidosis intestinal el tratamiento es conservador.

### CP-120. IMAGEN RADIOLÓGICA ATÍPICA: COLITIS ISQUÉMICA GANGRENOSA.

GÓMEZ PÉREZ A<sup>1</sup>, MARTÍNEZ BURGOS M<sup>2</sup>, APARICIO SERRANO A<sup>1</sup>, ZAMORA OLAYA JM<sup>1</sup>

<sup>1</sup>UGC APARATO DIGESTIVO. COMPLEJO HOSPITALARIO REGIONAL REINA SOFÍA, CÓRDOBA. <sup>2</sup>UGC APARATO DIGESTIVO. COMPLEJO HOSPITALARIO REGIONAL DE MÁLAGA, MÁLAGA.

#### Introducción

La colitis isquémica es una patología habitual en las urgencias de aparato digestivo. Su fisiopatología se basa en una insuficiencia arterial a nivel abdominal, que habitualmente se relaciona con factores de riesgo cardiovascular (ateroesclerosis, hipertensión, insuficiencia renal, insuficiencia cardíaca, diabetes mellitus). Su evolución y pronóstico son variables y sus formas de presentación incluyen desde una rectorragia autolimitada con dolor abdominal asociado hasta una lesión transmural irreversible con necrosis y necesidad de intervención quirúrgica urgente.

#### Caso clínico

Paciente de 68 años hipertensa sin otros antecedentes personales de interés. Acude a urgencias por dolor abdominal intenso de cinco horas de evolución, localizado en hemiabdomen derecho. Afebril y estable hemodinámicamente. Refiere aumento del número de deposiciones en días previos y presencia de restos de sangre en heces desde hace varios días. A la exploración presenta signos de irritación peritoneal localizados en flanco derecho. Analíticamente sólo destaca 30 PCR. Se solicita TC abdomen urgente, objetivándose un engrosamiento mural asimétrico e irregular en ciego/colon ascendente, un importante aumento del gas intraluminal, junto con gas portal y ausencia de datos de perforación (**Figuras 1 y 2**). Se decide manejo inicial de la paciente con antibioterapia, pero en las siguientes horas ésta presenta un empeoramiento clínico y analítico franco (inestabilidad hemodinámica; PCR 250, 18000 leucocitos) por lo que se contacta con cirugía y se indica intervención quirúrgica urgente. Durante el acto quirúrgico se identifica isquemia parcial de ciego con áreas parcheada de necrosis de pared sin objetivarse perforación ni signos macroscópicos de tumoración. Histología

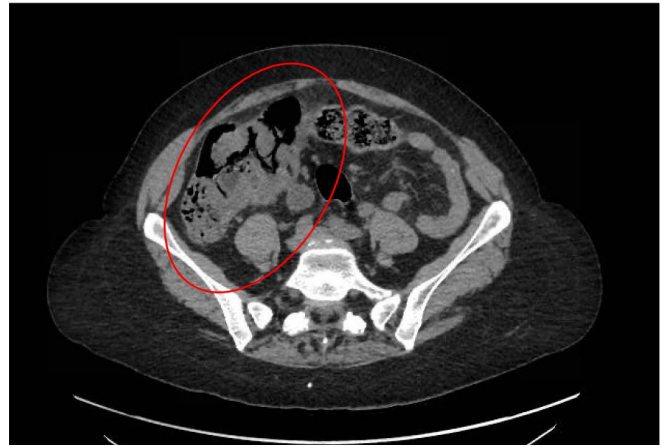


FIGURA 1

Segmento de 10 cm en ciego/colon ascendente que presenta un importante engrosamiento mural asimétrico e irregular, con importante aumento del aire intraluminal y que se acompaña de afectación inflamatoria grasa pericólica.

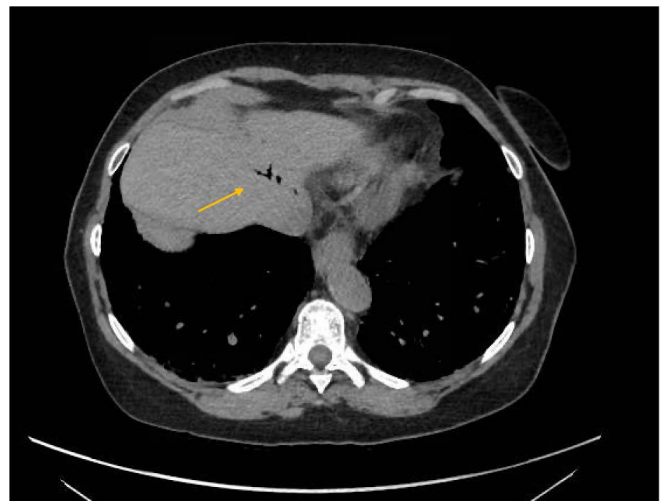


FIGURA 2

Imágenes de densidad aire de morfología ramificada y alguna burbuja más pequeña en el derecho, compatible gas portal.

compatible con colitis isquémica aguda gangrenosa. Buena evolución clínica y analítica, que permite alta a la paciente.

#### Discusión

Hasta un 10% de las colitis isquémicas pueden presentarse en forma de colitis isquémica gangrenosa. Este subtipo de colitis se asocia a una tasa de mortalidad en torno al 35% y suelen precisar intervención quirúrgica urgente en su manejo. Destacar la importancia de la realización de una prueba de imagen a pesar de buen estado general inicial ante hallazgos en la exploración sugestivos de irritación peritoneal. Señalar también lo crucial de la

vigilancia estrecha de estos pacientes, ya que la evolución en las primeras horas puede ser decisiva para determinar la actitud a tomar en el tratamiento.

### CP-121. IMPACTACIÓN DE ESPINA DE PESCADO EN COLON COMO CAUSA RARA DE HEMORRAGIA DIGESTIVA BAJA

OLVERA MUÑOZ R, GONZÁLEZ LÓPEZ C, OROZCO BERNÁRDEZ-ZERPA MDLN

SERVICIO APARATO DIGESTIVO. HOSPITAL DE ESPECIALIDADES DE PUERTO REAL, PUERTO REAL.

#### Introducción

La ingesta de cuerpos extraños es un fenómeno relativamente común dentro de la actividad de nuestras unidades de endoscopia, necesitando en ocasiones atención urgente por su potencial de complicación. Presentamos el caso de una hemorragia digestiva baja secundaria a la ingesta de una espina de pescado.

#### Caso clínico

Varón de 68 años con tratamiento antiagregante por antecedente de ictus isquémico, que ingresa por cuadro de rectorragia y dolor en flanco derecho de horas de evolución. Analíticamente se observa anemia normocítica que alcanza 9 g/dl de hemoglobina y mínima leucocitosis. Dada la estabilidad hemodinámica del paciente se realiza colonoscopia a las 72 horas del ingreso, tras haberse autolimitado la rectorragia. En la colonoscopia se visualiza un cuerpo extraño filiforme enclavado en un haustra a la altura del ángulo hepático, sobre mucosa edematosa y eritematosa. Se

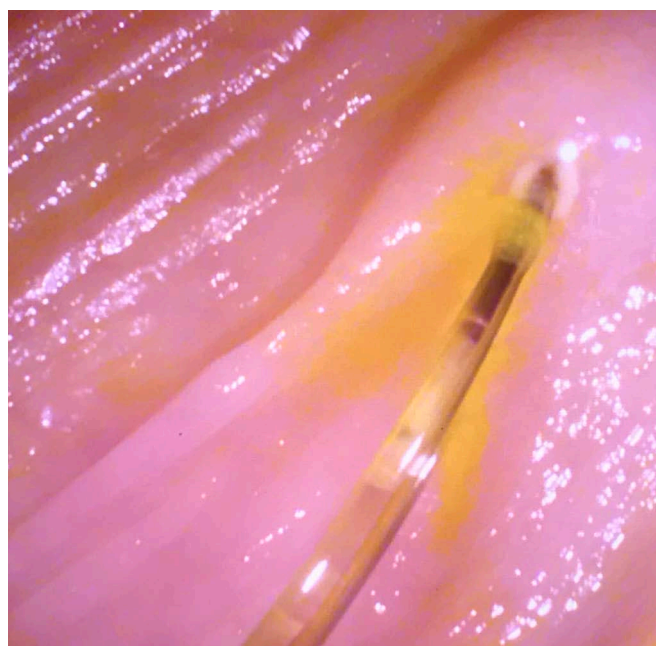


FIGURA 1

Espina de pescó impactada en el colon.



FIGURA 2

Espina de pescó extraída endoscópicamente.

extrae el cuerpo extraño usando una pinza de biopsia, dejando una pequeña solución de continuidad en la mucosa que no presenta sangrado inmediato. El cuerpo extraño resulta ser una espina de pescado de 3 cm de longitud. Rehistoriando al paciente, refiere ingesta de pescado 15 horas antes del inicio del cuadro.

#### Discusión

Sólo el 1% de los cuerpos extraños que atraviesan el esófago y el píloro producen complicación (perforación, obstrucción, hemorragia o fístula). La impactación en el colon es rara, ocurriendo habitualmente en la unión rectosigmoidea. Los avances recientes de la terapia endoscópica en los últimos años (como el sistema Ovesco) ha supuesto una alternativa menos invasiva que la cirugía convencional en los casos de complicación de cuerpos extraños en el tracto digestivo inferior.

### CP-122. INFARTO OMENTAL COMO CAUSA INUSUAL DE DOLOR ABDOMINAL AGUDO

NARANJO PÉREZ A, TERNERO FONSECA J, GONZÁLEZ ZAMORANO S, LEÓN LUQUE M, CALDERÓN CHAMIZO M, PRÁXEDES GONZÁLEZ E

SERVICIO APARATO DIGESTIVO. COMPLEJO HOSPITALARIO DE ESPECIALIDADES JUAN RAMÓN JIMÉNEZ, HUELVA.

#### Introducción

El infarto omental es una causa infrecuente de dolor abdominal agudo, más característico en varones (relación 2:1) entre la 4ª y 5ª década de la vida, con una incidencia en torno al 0,1% de las laparotomías realizadas por abdomen agudo.



## Caso clínico

Varón de 47 años sin antecedentes personales de interés que ingresa por cuadro de dolor abdominal localizado en fosa iliaca derecha acompañado de tumoración en dicha zona y pérdida de peso progresiva de un mes de evolución. Se realizó Tc urgente con sospecha de ileitis fistulizante con engrosamiento vesical (Figuras 1 y 2) e hidronefrosis derecha (Figura 3).

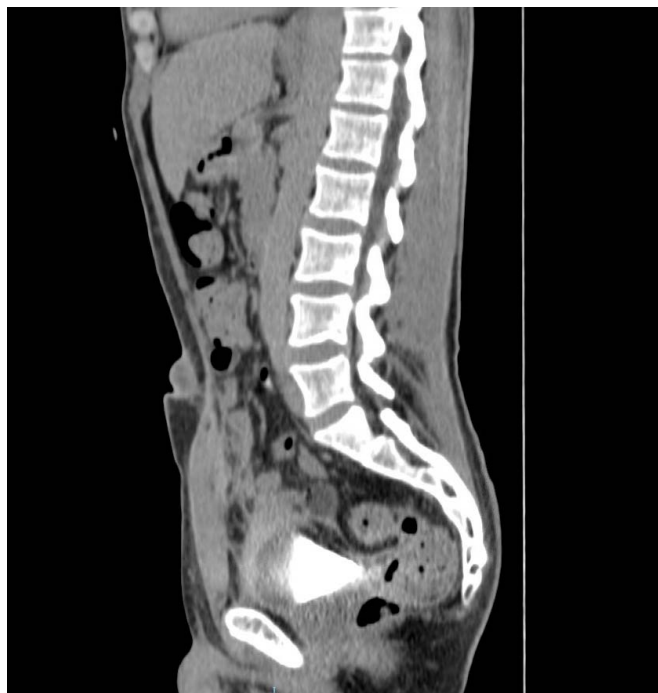

FIGURA 4

Mejoría radiológica de las lesiones infiltrativas con afectación de cara anterior de vejiga, así como pared abdominal de FID, a expensas de trayectos fistulosos ahora apenas visualizados tras antibioterapia.

Se decidió tratamiento mediante antibioterapia y completar estudio mediante marcadores tumorales, TAC torácico, colonoscopia y ecografía abdominal para toma de biopsias, todas ellas sin hallazgos relevantes.

Con la antibioterapia se consiguió mejoría del paciente tanto clínica como radiológicamente, evidenciado en TAC de control (Figura 4).

Tras la revisión de imágenes, evolución y descartar otras patologías, se llegó al diagnóstico de remanente uracal sobreinfectado. Se derivó a urología para seguimiento y valoración de exéresis quirúrgica del remanente.

## Discusión

El dolor abdominal es uno de los síntomas más prevalentes en urgencias, tiene múltiples causas potenciales y llegar a una etiología clara supone, muchas veces, un importante reto diagnóstico. Dentro de las causas menos frecuentes del dolor abdominal se deben incluir las anomalías del uraco, cuyas manifestaciones clínicas simulan infinidad de procesos abdominales y pélvicos,

## Introducción

El término espiroquetosis intestinal es una infección intestinal por espiroquetas. Comprende un grupo heterogéneo de bacterias del género *Brachyspira* y, al menos, 2 de sus 8 especies se han asociado a la espiroquetosis intestinal en humanos: *B. aalborgi* y *B. pilosicoli*.

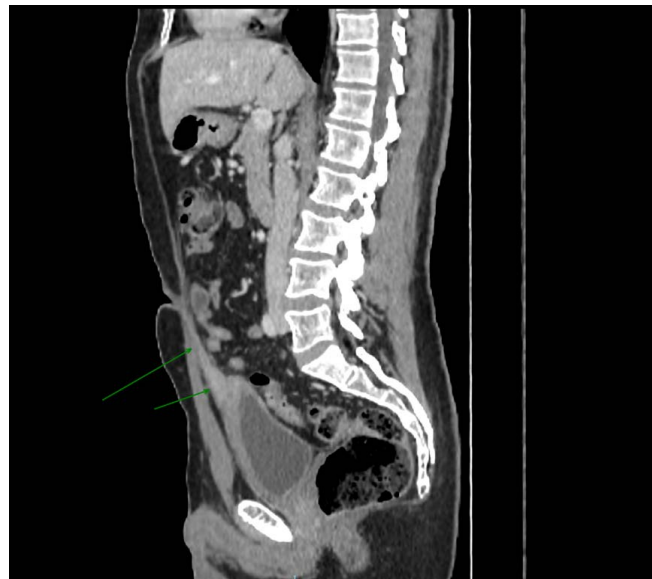

FIGURA 5

Control al año. Remanente uracal sin signos de complicación.

tanto de carácter inflamatorio, infeccioso o neoplásico. Dentro del diagnóstico diferencial se incluye la enfermedad inflamatoria intestinal, apendicitis, diverticulitis, infecciones del tracto urinario o enfermedades neoplásicas hematológicas y de órgano sólido como los sarcomas.

Una de las complicaciones más temidas es la degeneración maligna. El adenocarcinoma, típico de varones, presenta una incidencia menor del 1%. Se recomienda valorar la exéresis quirúrgica una vez pasado el proceso agudo, aunque no existe consenso.

Nuestro paciente se encuentra en seguimiento por Urología, pendiente de resección del remanente uracal, con resolución de las complicaciones en TC de control al año del inicio del cuadro infeccioso (Figura 5).

## CP-124. INFECCIÓN INTESTINAL POR ESPIROQUETA EN UN PACIENTE SANO: UNA CAUSA RARA DE DIARREA.

MORCILLO JIMÉNEZ E, GARCIA SÁNCHEZ AB, RICO CANO A

UGC APARATO DIGESTIVO. HOSPITAL COMARCAL DE ANTEQUERA, ANTEQUERA.

El significado clínico de la espiroquetosis intestinal en humanos se ha debatido durante años al encontrarse espiroquetas comensales en el tracto intestinal, a pesar de que diversos estudios han evidenciado que esta entidad es una causa de diarrea crónica que hay que tener en cuenta.

En general, las espiroquetas son causa frecuente de diarrea en aves de corral, pero también se describen en perros y cerdos, lo que ha permitido plantear que estos se comportan como reservorios para la transmisión a humanos.

### Caso clínico

Varón de 53 años sin hábitos tóxicos ni antecedentes personales de interés que presenta diarrea de varios meses de evolución. Exploración física sin alteraciones. Analítica sanguínea con hemograma normal, perfil hepático normal, ferrocínica normal, PCR negativa, perfil tiroideo normal y serología de VIH, VHB y VHC negativa. Analítica de heces con coprocultivo y parásitos negativos.

Se le realizó colonoscopia con ileoscopia sin alteraciones y se tomaron biopsias aleatorias de colon derecho e izquierdo que mostraron leve inflamación crónica y estructuras bacilares sugestivas de espiroquetosis intestinal.

Tras esto se le interrogó sobre factores de riesgo como contacto con animales o relaciones sexuales anales que negó. Además se le realizó analítica con serología de sífilis, leptospira y borrelia que fue negativa.

Se le pautó tratamiento con metronidazol y el paciente quedó asintomático.

### Discusión

La espiroquetosis intestinal en nuestro medio es una causa poco señalada de síntomas gastrointestinales.

Se ha descrito en pacientes inmunodeprimidos y en sanos; por ello, es difícil identificar los factores de riesgo, si bien se han reseñado mayores tasas de colonización intestinal en varones homosexuales y en infectados por VIH.

Se presenta como un cuadro de diarrea de larga evolución, abdominalgia, rectorragia, meteorismo, pérdida de peso e, incluso, colitis invasiva, colestasis hepática o apendicitis. Macroscópicamente el aspecto del colon suele ser normal.

El tratamiento consiste en penicilina o metronidazol 500 mg/8 h/10 días, aunque son también sensibles a ceftriaxona, meropenem, moxifloxacino, cloranfenicol y amoxiclavulánico.

Este caso es interesante ya que muestra que aunque la espiroquetosis intestinal es una entidad poco frecuente en nuestro medio hay que tenerla en cuenta como causa de diarrea crónica tanto en pacientes sanos sin factores de riesgo como en inmunodeprimidos.

## CP-125. INTUSUSCEPCIÓN ILEOCÓLICA CON RESOLUCIÓN ESPONTÁNEA

LORENZO GONZÁLEZ L, GALVÁN FERNÁNDEZ MD, JIMÉNEZ GARCÍA VA, GÓMEZ RODRÍGUEZ BJ, DEL PINO BELLIDO P, BARRANCO CASTRO D

UGC APARATO DIGESTIVO. COMPLEJO HOSPITALARIO REGIONAL VIRGEN MACARENA, SEVILLA.

### Introducción

La intususcepción intestinal es la introducción de un segmento proximal de intestino en otro más distal. La invaginación intestinal en el adulto representa menos del 5% de del total dado que se trata de una patología típicamente de la infancia.

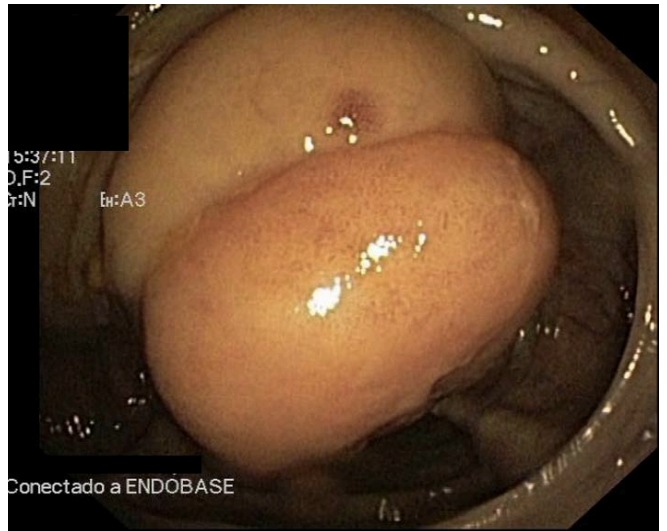

FIGURA 1

Tumoración que protruye a través de válvula ileocecal.

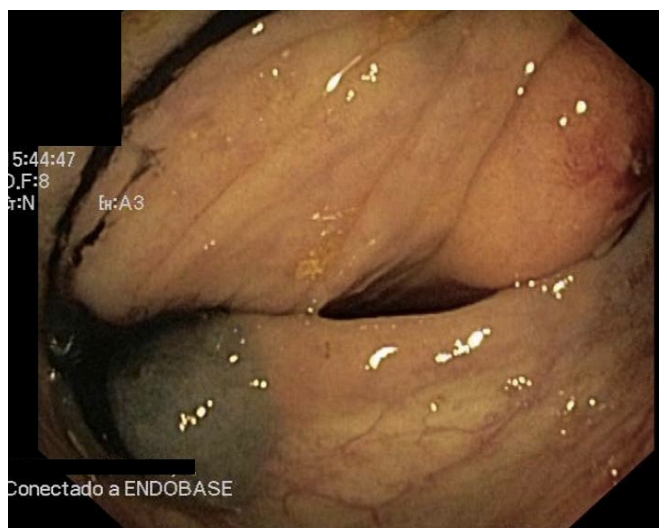

FIGURA 2

Tatuaje a 3 cm distales a la lesión.

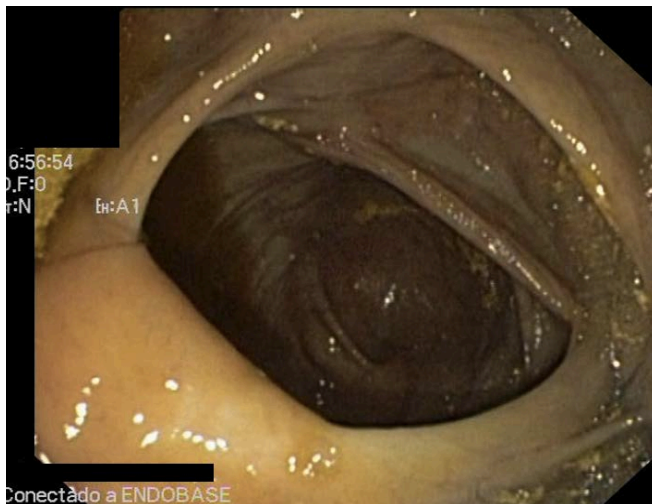


FIGURA 3

Resolución de la intususpección con ciego de aspecto normal y tatuaje marcando la zona previamente afectada.

### Caso clínico

Varón de 73 años que consulta por dolor abdominal localizado en fosa iliaca derecha y estreñimiento. Se realiza colonoscopia donde se objetiva una tumoración que protruye a través de válvula ileocecal de consistencia blanda y aspecto lipomatoso con ulceraciones en su superficie (Figura 1 y 2). Se toman múltiples biopsias y se tatúa a 3 cms distales a la lesión (Figura 3). La anatomía patológica muestra inflamación aguda inespecífica. En TC abdominal de estudio extensión se aprecia engrosamiento de unos 7 cm de colon derecho cercano a válvula ileocecal, con adenopatías milimétricas aisladas locorregionales, sin apreciar imagen típica de intususpección ileocólica.

Dada la sospecha de neoplasia se repite colonoscopia donde se aprecia ciego sin lesiones y tatuaje en la vecindad. En Entero-RMN se aprecia resolución del engrosamiento mural.

### Discusión

A diferencia de la patología infantil, la etiología en adultos suele corresponder entre 70-90% de los casos a una lesión estructural, y en un alto porcentaje, de naturaleza maligna.

Su diagnóstico es difícil dado que habitualmente cursan con clínica inespecífica (dolor abdominal, estreñimiento, vómitos) y solo 1% de los casos presenta obstrucción intestinal.

Destacamos este caso dada su presentación con imágenes endoscópicas y no radiológicas y la evolución del paciente con resolución espontánea dada la ausencia de lesión estructural.

## CP-126. LEIOMIOMATOSIS PERITONEAL DISEMINADA

LORENZO GONZÁLEZ L, MUÑOZ GARCÍA-BORRUEL M, APARCERO LÓPEZ R, DEL PINO BELLIDO P, CAUNEDO ÁLVAREZ A

UGC APARATO DIGESTIVO. COMPLEJO HOSPITALARIO REGIONAL VIRGEN MACARENA, SEVILLA.

### Introducción

La leiomiomatosis peritoneal diseminada es una enfermedad infrecuente con menos de 200 casos publicados en la literatura. Se caracteriza por lesiones nodulares múltiples peritoneales constituidas por músculo liso.

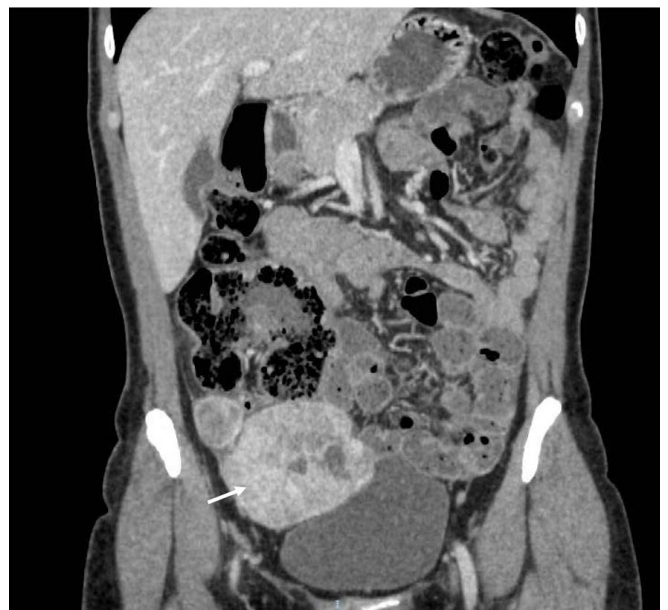

FIGURA 1

TC de abdomen en corte coronal donde se aprecia masa peritoneal.

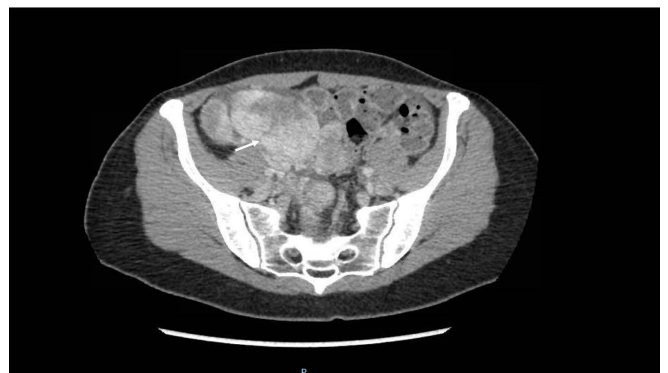

FIGURA 2

TC de abdomen en corte transversal donde se aprecia masa peritoneal a nivel pélvico.

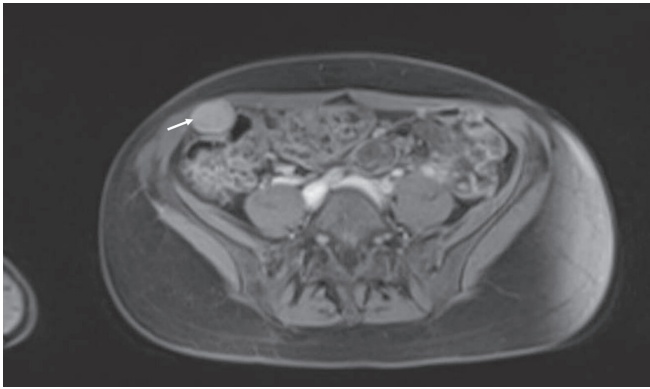


FIGURA 3

RMN abdominal donde se observa nódulo peritoneal pélvico donde se realiza BAG.

### Caso clínico

Mujer de 50 años postmenopáusica con antecedentes de hemangiomas hepáticos atípicos en seguimiento desde el 2014 e hysterectomía con salpinguectomía bilateral por miomatosis uterina hace 6 años. Consulta por dolor abdominal localizado en flanco derecho de meses de evolución, sin otros síntomas asociados. A la exploración abdomen blando, depresible, doloroso a la palpación en hipocondrio derecho y fosa iliaca derecha, sin semiología de ascitis. Se solicita analítica y TC dinámico hepático para descartar complicaciones asociadas a los hemangiomas donde se describen dichas lesiones sin cambios y múltiples lesiones sólidas intraperitoneales pélvicas, la mayor de hasta 74x42mms. Dados los hallazgos se solicita biopsia con aguja gruesa de las lesiones peritoneales, y se completa estudio con TC de tórax y analítica con marcadores tumorales. En TC de tórax no se aprecian alteraciones destacables y todos los parámetros analíticos son normales. En el estudio histológico se describe tumor de músculo liso con atipia citológica de bajo grado, sin observarse necrosis y con recuento mitótico bajo. Se comprueba anatomía patológica de pieza quirúrgica de hysterectomía en 2014 que es prácticamente idéntica, leiomioma celular con leve atipia y muy bajo índice mitótico. En comité medicoquirúrgico multidisciplinar se decide intervención quirúrgica para reducción de la masa tumoral y llegar a un diagnóstico de certeza. Se realiza finalmente, laparotomía exploradora con extirpación de múltiples nódulos peritoneales. El diagnóstico anatomopatológico definitivo fue de leiomiomatosis peritoneal diseminada.

### Discusión

La leiomiomatosis peritoneal diseminada es una enfermedad poco frecuente, de aparición típica en mujeres premenopáusicas y con gran influencia hormonal. Se relaciona con el embarazo, tumores secretores de estrógenos, uso de anovulatorios y en muchos casos existe antecedente de hysterectomía por miomatosis uterina. Suele ser un hallazgo incidental en laparotomía o estudios de imagen dado su curso clínico indolente, cuya manifestación más frecuente es dolor en relación a efecto masa por el aumento de las lesiones. Imita una diseminación peritoneal neoplásica y su diagnóstico definitivo solo es posible con examen de la pieza

quirúrgica. Respecto al tratamiento no existe un consenso claro dado lo infrecuente de la patología, se recomienda la retirada de la hormonoterapia e intervención quirúrgica para reducir la masa tumoral y llegar a un diagnóstico de certeza.

### CP-127. LINACLOTIDE, ALTERNATIVA DE TRATAMIENTO EN SÍNDROME DE OGILVIE

MATEOS MILLÁN D<sup>1</sup>, CAMPOS GONZAGA L<sup>1</sup>, GARCÍA MARTÍNEZ A<sup>1</sup>, AGUILAR MARTÍNEZ JC<sup>1</sup>, OBRADOR ROSAL J<sup>2</sup>

<sup>1</sup>UGC APARATO DIGESTIVO. HOSPITAL DE ESPECIALIDADES DE JEREZ DE LA FRONTERA, JEREZ DE LA FRONTERA. <sup>2</sup>UGC MEDICINA INTERNA. HOSPITAL DE ESPECIALIDADES DE JEREZ DE LA FRONTERA, JEREZ DE LA FRONTERA.

### Introducción

El síndrome de Ogilvie es una pseudoobstrucción colónica aguda con una incidencia de 100 casos por cada 100.000 ingresos hospitalarios por año. Se caracteriza por síntomas y signos de obstrucción intestinal mecánica en ausencia de lesión anatómica.

### Caso clínico

Varón de 93 años, sin alergias medicamentosas conocidas, en tratamiento con clometiazol, lorazepam y furosemida. Como antecedentes importantes exbebedor de alcohol desde hace 15 años y dependiente para todas las actividades básicas de la vida diaria excepto la ingesta.

El paciente ingresa por estreñimiento pertinaz de una semana de evolución acompañado en el último día de dolor abdominal y distensión. Analíticamente sólo destaca anemia normocítica normocrómica con hemoglobina de 11,6 gr/dl y PCR de 41,50 mg/dl.

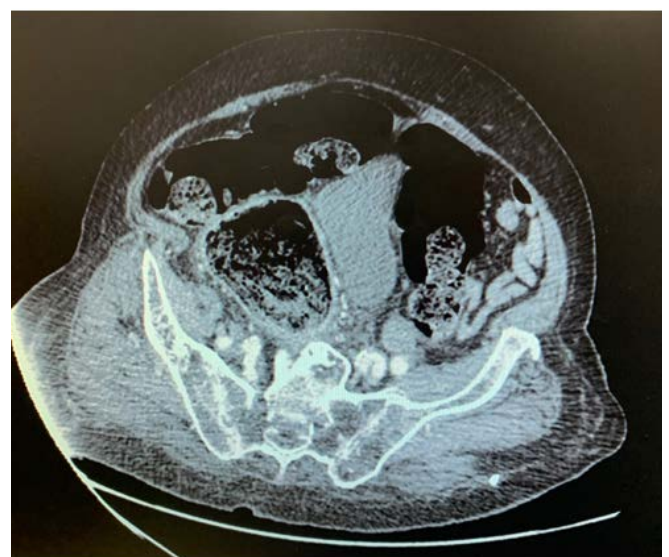

FIGURA 1

Síndrome de Ogilvie visualizado en TAC.

En el TAC de abdomen y pelvis de urgencias se objetiva gran dilatación de asas de intestino grueso desde ciego hasta sigma (hasta 10 cm de diámetro) con importante cantidad de heces en ampolla rectal (fecaloma). Durante 15 días se realiza tratamiento conservador sin respuesta, realizándose radiografía de abdomen que presenta dilatación fundamentalmente de intestino grueso, y escaso aire distal, compatible con diagnóstico de Síndrome de Ogilvie.

Se valoró realizar tratamiento con neostigmina intravenosa, pero se desestimó por dificultades para la monitorización cardiaca en cama de hospitalización, la cual es necesaria para este tratamiento.

Se decide finalmente iniciar tratamiento con linaclotide por vía oral, 1 comprimido de 145 mcg antes del desayuno. A pesar de la evolución tórpida del cuadro durante más de 2 semanas, tras 12 horas del inicio de dicho tratamiento se evidencia llamativa respuesta clínica con recuperación de motilidad y la subsiguiente mejoría clínica, dándose de alta 2 días después.

## Discusión

Linaclotide es un péptido agonista de la guanil ciclasa del enterocito mínimamente absorbible. Estimula los canales del cloro y la secreción de fluidos a la luz intestinal. Y se ha visto que además de aumentar la secreción intestinal, aumenta el tránsito y reduce la hipersensibilidad visceral.

El tratamiento del síndrome de Ogilvie inicialmente es conservador. Si no responde a las 48 -72 horas, el tratamiento farmacológico de primera línea es neostigmina intravenosa y el siguiente paso descompresión colonoscópica o quirúrgica. A pesar de lo comentado, linaclotide v.o. puede ser una alternativa eficaz y segura a dicha patología sobre todo en pacientes con contraindicación al tratamiento de elección o falta de respuesta al mismo.

Consideramos este caso de interés para futuros estudios.

## CP-128. MALABSORCIÓN DE ÁCIDOS BILIARES CON DIAGNÓSTICO BASADO EN 75SEHCAT. EXPERIENCIA EN NUESTRO CENTRO.

DE VICENTE ORTEGA A, ARROYO ARGÜELLES JM, FRUTOS MUÑOZ L, MARTÍN MARCUARTU P, TERCERO LOZANO M

UGC APARATO DIGESTIVO. COMPLEJO HOSPITALARIO DE JAÉN, JAÉN.

## Introducción

La diarrea crónica es un motivo de visita frecuente en las consultas, ya que en la población general hay una alta incidencia de diarrea crónica funcional, en torno al 5%. Una de sus causas es la malabsorción de ácidos biliares (MAB), que se considera una patología infradiagnosticada.

Consideramos gold standard la gammagrafía con 75SeHCAT, siendo la prueba diagnóstica con mayor precisión y grado de recomendación en Europa, con los índices más elevados de sensibilidad y especificidad, y una gran relación coste-beneficio.

Este se basa en la medición de ácidos biliares mediante el examen de retención abdominal de 75Se-homotaurocolato (75SeHCAT).

Objetivo: describir las características epidemiológicas, rendimiento diagnóstico de 75SeHCAT, gravedad de la MAB, así como respuesta al tratamiento.

## Material y métodos

Se trata de un estudio descriptivo retrospectivo en el que se incluyen los pacientes estudiados con gammagrafía con 75SeHCAT en nuestro centro desde Junio 2018 hasta Mayo 2021.

## Resultados

Se incluyeron 44 pacientes. El 62,22% eran mujeres, con edad media de 52,31±16,25 años. Un 73,33% de los pacientes estaban inicialmente catalogados de síndrome de intestino irritable (SII) presentando diarrea de características funcionales. De todas las exploraciones realizadas un 64,44% de ellas fueron positivas en el estudio con 75SeHCAT, un 28,89% negativo y 6,67% con valores intermedios. (Figura 1)

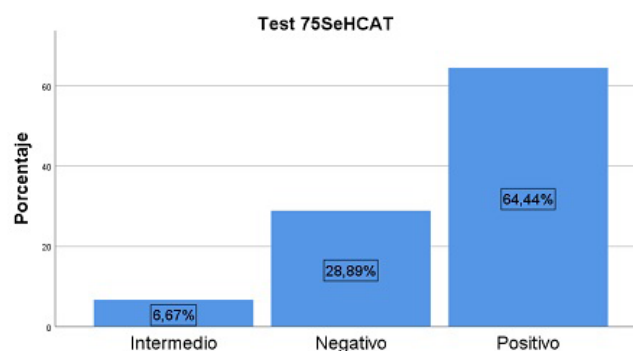


FIGURA 1  
Resultados de test 75SeHCAT.

El 6,67% tenían un grado de severidad leve, un 24,44% moderado y un 40% grave.

Un 37,78% de los pacientes estudiados estaban colecistectomizados. En el 71,11% tenían estudio con colonoscopia normal y 64,44% gastroscopia normal.

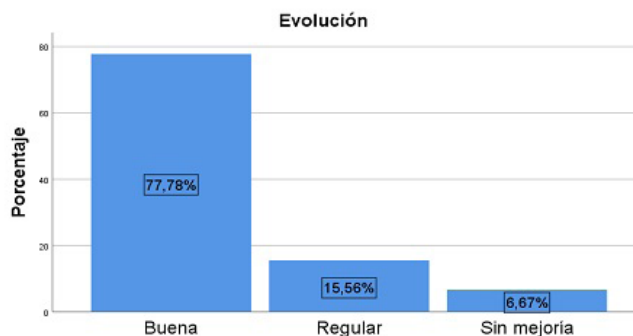


FIGURA 2  
Evolución clínica tras realización de tratamiento.

El tratamiento más empleado fue colestiramina 4g/12h en un 20% de los casos, seguido de 4g/8h o cada 24h, o colestiramina 3g/12h en un 13,33% cada uno, presentando buena evolución clínica tras el tratamiento en un 77,78% de los casos. (Figura 2) Uno de los casos presentó mala tolerancia a colestiramina, cambiando el tratamiento a colesevelam 625mg/8h con posterior buena evolución.

### Conclusiones

- La MAB presenta una elevada prevalencia siendo diagnosticada hasta en un 64,44% de los casos muchos de ellos diagnosticados de SII, lo que pone de manifiesto que es una patología infradiagnosticada
- Hasta en un 40% de los casos presentaban grado de severidad grave
- El 77,78% de los pacientes presentó buena respuesta al tratamiento con quelantes de ácidos biliares

### CP-129. MANEJO DEL VÓLVULO DE SIGMA: EXPERIENCIA EN NUESTRO CENTRO

VIDAL VÍLCHEZ B, ORTIZ SÁNCHEZ A, LÓPEZ SÁNCHEZ C, CABALLERO MATEOS A, BERDUGO HURTADO F

UGC APARATO DIGESTIVO. HOSPITAL SAN CECILIO, GRANADA.

#### Introducción

El vólvulo de sigma representa entre el 3 y el 5 % de todas las obstrucciones intestinales. El objetivo de este estudio fue evaluar manejo diagnóstico y terapéutico de los pacientes con vólvulo de sigma así como la efectividad de los mismos y sus resultados a largo plazo.

#### Material y método

Estudio observacional descriptivo retrospectivo. Se incluyen los pacientes con vólvulo de sigma en el Hospital Universitario San Cecilio entre 2010 y 2020. Se analiza edad, sexo, método diagnóstico, tratamiento y tasa de recidiva.

#### Resultados

Se incluyen 49 pacientes: 11 mujeres(22,4%) y 38 hombres(77,6%). La edad media fue 73 años(36-90). 5 pacientes(10,2%) fueron diagnosticados mediante radiografía abdominal, 2 mediante TC abdominal(4,1%) y 42(85,7%) mediante ambas. Se trató mediante colonoscopia descompresiva a 41 pacientes(83,7%) con resolución del cuadro agudo en 38(77,5%). De los no resueltos, uno falleció y dos se intervinieron de manera urgente(4,08%). Se realizó cirugía urgente como primer tratamiento por peritonitis en 3 pacientes(6,12%). 31 pacientes(63,3%) tuvieron recidiva del primer episodio. El tiempo medio entre recidiva fueron 183 días. La tasa de mortalidad fue del 16,3%. De los 8 pacientes que fallecieron 2 lo hicieron tras sigmoidectomía, 3 en el primer episodio y 3 en una de las recidivas sin llegar a cirugía.

### Conclusiones

El vólvulo de sigma era una causa poco común de obstrucción intestinal. El aumento de la esperanza de vida en los últimos años la convierte en una patología cada vez más frecuente.

Como refleja nuestro estudio, más de un 85% de pacientes necesitaron asociar la TC abdominal a la radiografía para el diagnóstico. El signo del "grano de café" está presente en menos del 60% y no permite identificarlo.

### CP-130. MEGACOLON CRÓNICO SECUNDARIO A ESTENOSIS ANAL CRÍTICA, A PROPÓSITO DE UN CASO

BRACHO GONZÁLEZ M, MORALES BERMÚDEZ AI, FERNÁNDEZ CORNAX A, BRAVO ARANDA AM

UGC APARATO DIGESTIVO. COMPLEJO HOSPITALARIO REGIONAL DE MÁLAGA, MÁLAGA.

#### Introducción

El megacolon representa una dilatación masiva del intestino grueso acompañada de dificultad para eliminar heces y gases. Puede ser congénito (enfermedad de Hirschsprung), con diagnóstico generalmente en la infancia temprana; o adquirido, más frecuente en ancianos. A su vez, el adquirido puede ser agudo (incluye el megacolon tóxico y el síndrome de Ogilvie) o crónico (incluyendo básicamente la enfermedad de Chagas y el megacolon secundario a estreñimiento crónico).

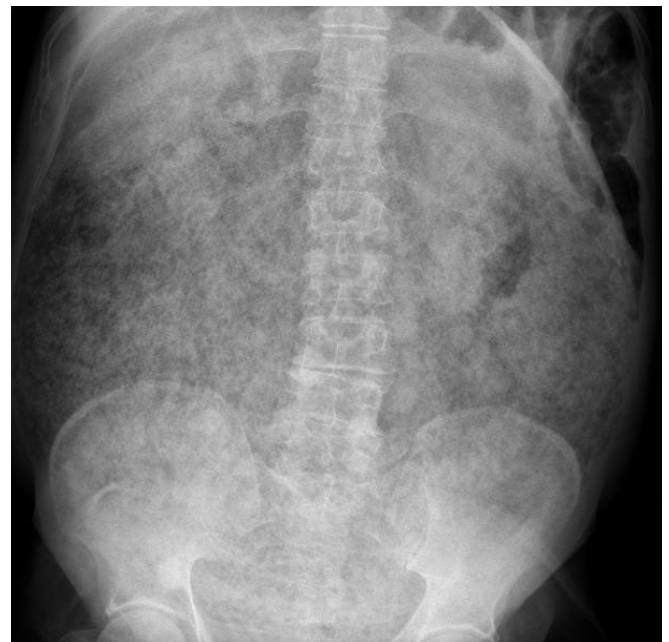

FIGURA 1

Radiografía simple de abdomen que muestra dilatación colónica marcada, con patrón de migas de pan en su interior

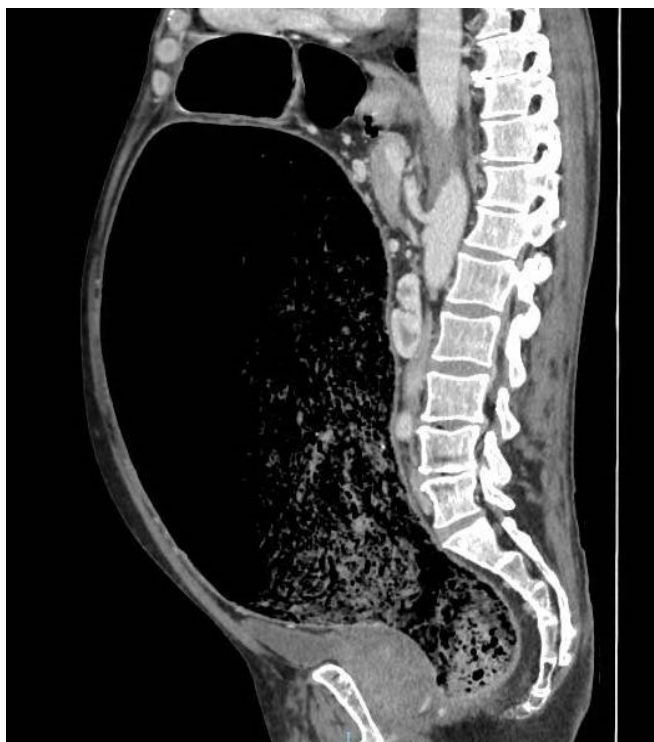

FIGURA 2

Corte sagital de TC abdomen que muestra severa dilatación de colon sigmoide con dimensiones de hasta 33 cm y un calibre de hasta 17 cm, con abundante material fecal en su interior, sin evidenciar líquido libre ni neumoperitoneo.

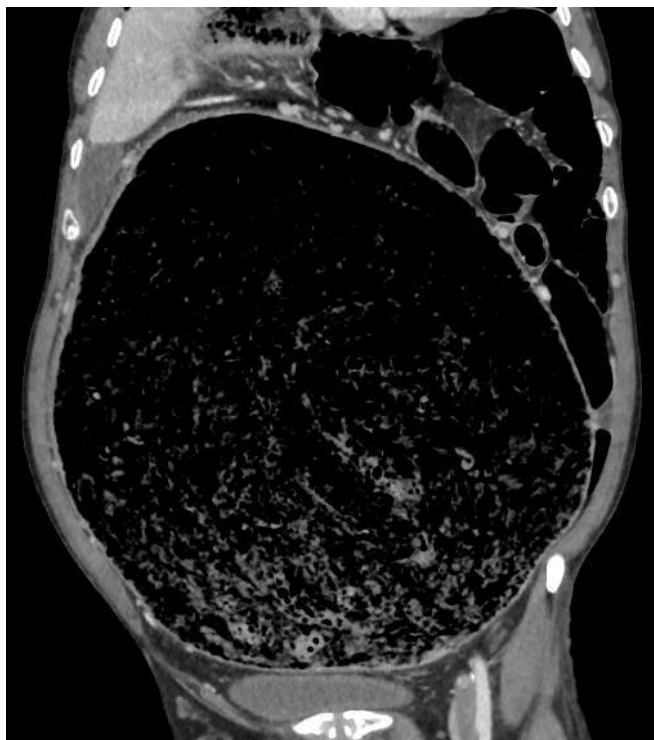


FIGURA 3

Corte coronal de TC abdomen que vuelve a demostrar la marcada dilatación de colon sigmoide con abundante material fecal en su interior.

## Caso clínico

Varón de 68 años. Sin alergias medicamentosas ni hábitos tóxicos. Hiperplasia benigna de próstata como único antecedente personal.

Acude a Urgencias por dolor abdominal generalizado y distensión abdominal marcada, con tránsito a gases conservado y ausencia de vómitos. Hábito intestinal generalmente estreñido con disquecia y periodos alternantes de 2-3 días de deposiciones abundantes diarreicas.

Exploración física con timpanismo marcado y gran distensión abdominal, aunque sin defensa ni peritonismo. Al tacto rectal se evidencia anillo fibroso concéntrico a punta de dedo en canal anal.

Se realiza inicialmente analítica sanguínea que objetiva una elevación marcada de reactantes de fase aguda (leucocitos 19600/ $\mu$ L, neutrófilos 80%, PCR 218 mg/L) y radiografía simple de abdomen que muestra marcada dilatación colónica con patrón en migas de pan en su interior. Posteriormente, tomografía computarizada abdominal que evidencia severa dilatación de colon sigmoide con dimensiones de hasta 33 cm y un calibre de hasta 17 cm, con abundante material fecal en su interior, sin evidenciar obstrucción mecánica, líquido libre ni neumoperitoneo.

Se realiza dilatación digital de la estenosis anal y posteriormente rectoscopia con toma de biopsias de la estenosis y dilatación con balón hidroneumático, presentando el paciente abundantes deposiciones blandas durante todo el ingreso, con mejoría de la distensión abdominal y reducción progresiva de los parámetros inflamatorios analíticos.

## Discusión

El megacolon crónico secundario a estreñimiento puede deberse a hipomotilidad (inercia cólica) o a disquecia, por obstrucción a la salida rectal. En este subgrupo cabe mencionar las estenosis de canal anal, mayoritariamente secuelas postquirúrgicas (menos frecuentemente se deben a enfermedad de Crohn, radioterapia, isquemia o consumo de AINEs). En la mayoría de las ocasiones, el manejo sintomático con ablandadores de heces o suplementación con fibra puede ser suficiente. Pero, en algunos casos, la dilatación digital o las dilataciones endoscópicas con balón neumático o bujías pueden ser necesarias. En los casos más graves, la esfinterotomía o anoplastia quirúrgica puede ser la única solución.

## CP-131. MEGARRECTOSIGMA SECUNDARIO A ENFERMEDAD DE CHAGAS

LÓPEZ PEÑA C, BERDUGO HURTADO F, VIDAL VÍLCHEZ B

SERVICIO APARATO DIGESTIVO. HOSPITAL SAN CECILIO, GRANADA.

## Introducción

El megacolon puede deberse a trastornos neurológicos, metabólicos y enfermedades sistémicas. A descartar, síndrome de Ogilvie, obstrucción mecánica y megacolon tóxico. Presentando en el

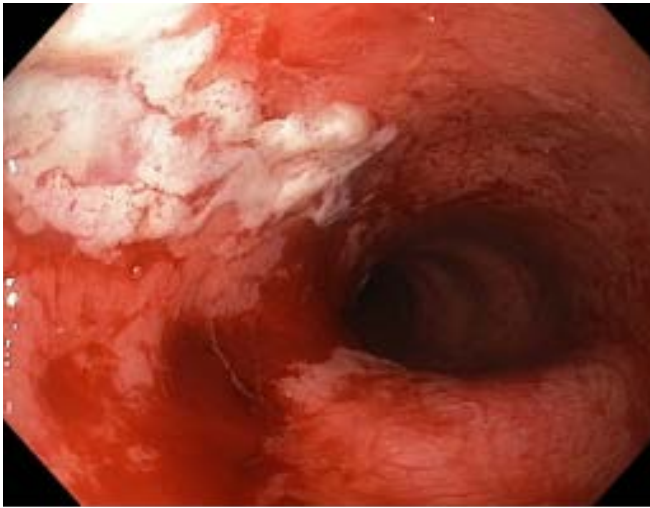

FIGURA 1

Mucosa eritematosa, friable y con presencia de ulceración fibrinada de extensión longitudinal.

último caso, datos de toxicidad sistémica así como de enfermedad intestinal inflamatoria crónica.

### Caso clínico

Varón de 50 años con antecedente de enfermedad de Chagas crónica asintomática, estrongiloidiasis y luego tratadas, asintomático hasta el momento. Acude a Urgencias por dolor abdominal, vómitos y estreñimiento de 24 horas de evolución. Analíticamente destaca: acidosis metabólica, leucocitosis de 20.000/  $\mu$ L y LDH 300 U/L.

Se realiza angio-TAC abdominal; objetivándose hallazgos sugerentes de colitis sigmoidea de probable etiología isquémica. Durante ingreso se inicia antibioterapia y se realiza colonoscopia incompleta por nucleación continua del endoscopio, apreciándose recto y sigma con marcada dilatación de la luz y mucosa ulcerada (Figura 1). Se toman biopsias informadas como colitis isquémica, PCR de CMV y VHS negativas.

Se amplía estudio mediante endoscopia virtual de colon con TC, en la que se evidencia megarrecto y megasigma de morfología

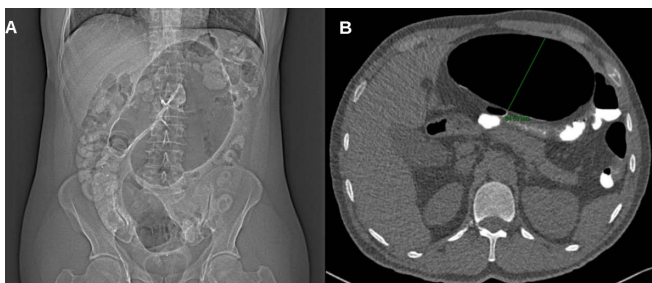


FIGURA 2

Corte coronal de endoscopia virtual de colon con TC (A); hallazgo de megasigma y megarrecto, sin signos de complicación. Corte axial (B); donde se evidencia calibre máximo alcanzado de la luz colónica en región de sigma, 84,5 mm.

tortuosa y redundante con un calibre máximo de 84.5 mm alcanzado en sigma (Figura 2). Tras completar antibioterapia empírica, pauta de laxantes y progresión dietética, evoluciona favorablemente por lo que se procede al alta hospitalaria pendiente de valoración por Cirugía Coloproctológica.

### Discusión

La afectación del colon por enfermedad de Chagas crónica es poco frecuente (10-20% de casos). Se afectan con más frecuencia el recto, el colon sigmoide y descendente. La patogenia consiste en la destrucción de las neuronas del sistema nervioso entérico. El intestino grueso presenta motilidad basal anormal, relajación alterada del esfínter anal, dilatación progresiva del colon y reducción de la contractilidad teniendo como resultado estreñimiento crónico y complicaciones: isquemia intestinal o ulceración de la mucosa. No se ha demostrado que el tratamiento con antitripanosomales afecte la progresión de la enfermedad digestiva. En nuestro paciente, realizamos control sintomático con laxantes hasta valoración por Cirugía Coloproctológica, ya que los pacientes sintomáticos pueden responder favorablemente a hemicolectomía.

### CP-132. MUTACIÓN EN PALB2: ¿CAUSA DE INESTABILIDAD DE MICROSATÉLITES EN CCR?

PÉREZ CAMPOS E, MORENO MORALED A I, DIÉGUEZ CASTILLO C

UGC APARATO DIGESTIVO. COMPLEJO HOSPITALARIO DE ESPECIALIDADES TORRECÁRDENAS, ALMERÍA

### Introducción

Aunque aún son escasos los datos sobre las variantes patogénicas en el gen PALB2 (no perteneciente a la familia genética MMR), se han visto relacionadas con una mayor predisposición a tumores ginecológicos (principalmente mama y ovario) y pancreáticos, sin demostrar asociación con un mayor riesgo de desarrollo de cáncer colorrectal.

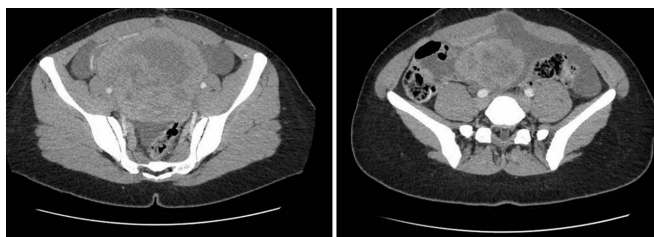### Caso clínico

Paciente mujer de 30 años, diagnosticada de síndrome Lynch-like, intervenida dos años antes de CCR con pérdida de expresión para MHL1 y pMS2 en la inmunohistoquímica pero sin detección

APC	EPCAM	NRAS	RAD51D
ATM	FAM175A	NTHL1	RINT1
AXIN2	FLCN	PALB2*	RNF43
BARD1	GREM1	PIK3CA	RPS20
BMPR1A	MLH1	PMS2	SCG5
BRAF	MRE11	PMS2CL	SMAD4
BRCA1	MSH2	POLD1	STK11
BRCA2	MSH3	POLE	TP53
BRIP1	MSH6	PTEN	VHL
CDH1	MUTYH	RAD50	XRCC2
CHEK2	NBN	RAD51C	

TABLA 1

Panel de genes ampliado. / \* Mutación detectada en gen PALB2 (c.2964del; p).



FIGURAS 1 y 2

Masa heterogénea de 13x12x8 cm dependiente de ovario derecho, con escaso realce y baja atenuación por presencia de múltiples áreas de necrosis. Se aprecia además líquido libre en pelvis.

de mutaciones en los genes implicados en la vía reparadora del ADN mismatch repair (MMR) ni otros genes estudiados (BRCA1, BRCA2, MLH1, MSH2, MSH6, APC, MUTYH, BMPR1A, EPCAM, NTHL1, POLD1, POLE, PMS2, SMAD4). En seguimiento endoscópico y derivación a Ginecología por antecedentes familiares (madre con cáncer de mama, abuela materna con carcinoma de endometrio antes de los 40 años, tía materna intervenida de histerectomía, de la que se desconoce causa).

Acude a Urgencias por presentar molestias difusas en mesogastrio y flanco derecho, además de referir aumento del perímetro abdominal en las últimas semanas, y pérdida ponderal no cuantificada. No presenta alteraciones en el hábito intestinal ni clínica obstructiva similar a la del momento del diagnóstico de la neoplasia de sigma intervenida. A la exploración, presenta abdomen distendido con ruidos hidroaéreos presentes, percusión mate y molestias a la palpación de forma difusa, especialmente en flanco derecho, sin signos de peritonismo. En el TC urgente se evidencia una masa mamelonada y heterogénea de unos 13x12x8 cm dependiente de ovario derecho, con escaso realce y baja atenuación debido a la presencia de múltiples áreas de necrosis (Figuras 1 y 2), además de líquido libre moderado en pelvis. Bajo estos hallazgos, es intervenida de histerectomía, doble anexectomía y linfadectomía pélvica y paraaórtica. El análisis anatomopatológico de la pieza informa de carcinoma mucinoso ovárico estadio IC1 G2.

### Discusión

El presente caso clínico plantea, dada la edad tan precoz del diagnóstico de CCR, la posible implicación de mutación en PALB2 en el riesgo incrementado de CCR. Además, sugiere la vía de carcinogénesis posible por condicionar inestabilidad de microsatélites. Estos hallazgos supondrían la necesidad de iniciar una vigilancia precoz para CCR y ginecológicos similar a la de los pacientes con síndrome de Lynch.

### CP-133. OBSTRUCCIÓN DE INTESTINO DELGADO SECUNDARIA A MASA ABDOMINAL GIGANTE.

VIDAL VÍLCHEZ B, LÓPEZ PEÑA C, MARTÍN LAGOS A

SERVICIO APARATO DIGESTIVO. HOSPITAL SAN CECILIO, GRANADA.

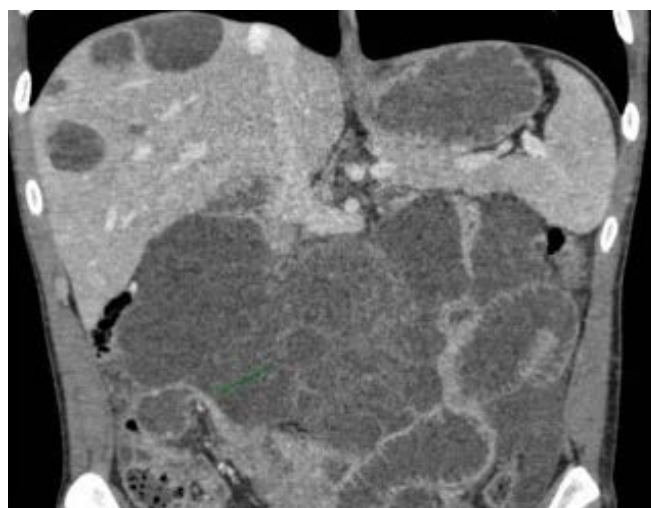


FIGURA 1

Corte coronal de TAC de abdomen: masa intraabdominal intraperitoneal de partes blandas de grandes dimensiones de unos 11 x 21,5 x 24 cm (AP x T x CC).

### Introducción

La obstrucción de intestino delgado puede ser de etiología funcional o, en el 80% de los casos, deberse a causas mecánicas. Dentro de éstas la más frecuente son las adherencias seguidas por las hernias, neoplasias malignas y, finalmente, trastornos inflamatorios e infecciosos.

### Caso clínico

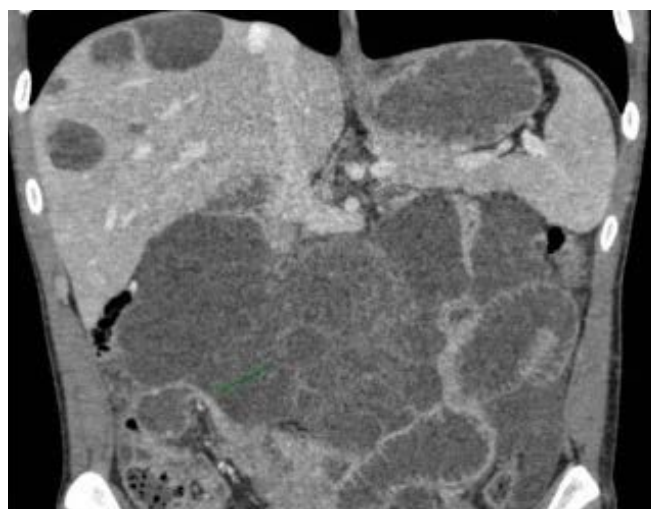

FIGURA 2

Corte sagital de TAC de abdomen: obstrucción de intestino delgado medio.

Varón de 27 años, sin antecedentes personales de interés, con cuadro de 48 horas de dolor abdominal cólico de inicio insidioso en mesogastrio con irradiación posterior al resto del abdomen. Asocia vómitos de contenido alimentario, ausencia de deposiciones y de ventoso.

A la exploración: abdomen distendido, aumento de ruidos hidroaéreos, muy doloroso a la palpación y sensación de masa pétreo en mesogastrio de unos 5 cm de diámetro mayor. Analíticamente, presenta leucocitosis 10.760/ $\mu$ L y FN 88%. En TAC de abdomen con contraste, se evidencia obstrucción de intestino delgado medio con dos posibles puntos de obstrucción en flancos, probablemente por implantes tumorales (Figura 1) así como masa intraabdominal intraperitoneal de partes blandas de grandes dimensiones de unos 11 x 21,5 x 24 cm (AP x T x CC) con extensas áreas hipocaptantes en su interior que sugieren áreas necróticas y que se extiende desde hipocondrio izquierdo hasta pelvis desplazando órganos intraabdominales (Figura 2).

Se realiza exéresis de tumoración retroperitoneal y de múltiples implantes peritoneales, con resultado anatomopatológico de metástasis de teratocarcinoma testicular con componente teratomatoso maduro. Actualmente, el paciente se encuentra bajo tratamiento quimioterápico.

### Discusión

La enfermedad metastásica es la causa neoplásica más frecuente de obstrucción del intestino delgado. Suele ir precedida de una obstrucción parcial del intestino, aunque en ocasiones puede producirse de forma aguda una torsión del intestino alrededor de un depósito tumoral metastásico dando lugar a un vólvulo de intestino delgado. Los tumores que causan con mayor frecuencia metástasis peritoneales tienen su origen en colon, ovario, páncreas y estómago. En los tumores testiculares los teratomas con presentación en la edad adulta son los que tienen mayor potencial

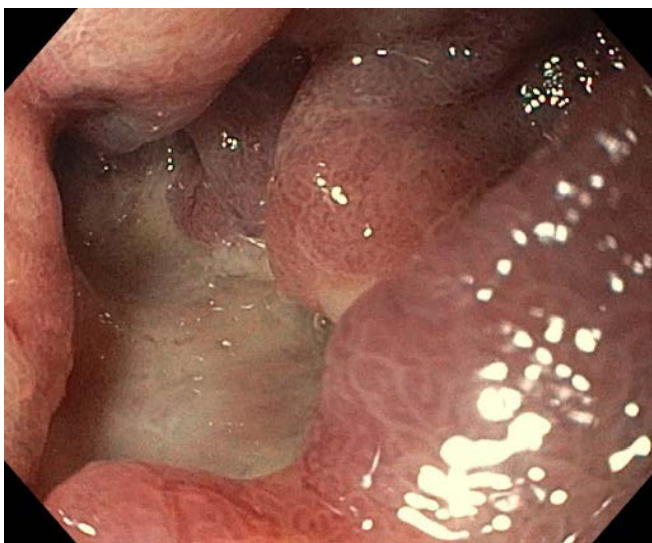


FIGURA 1

Imagen de endoscopia digestiva alta en la que se observa mucosa de duodeno ulcerada y luz intestinal estenosada.

metastásico.

### CP-134. OBSTRUCCIÓN DUODENAL METASTÁSICA POR CARCINOMA UROTELIAL DE VEJIGA

DÍAZ ALCÁZAR MDM

UGC APARATO DIGESTIVO. HOSPITAL SAN CECILIO, GRANADA.

### Introducción

La afectación metastásica del intestino delgado es rara, y habitualmente se debe a tumores gastrointestinales.

### Caso clínico

Varón de 60 años con antecedente de carcinoma urotelial de vejiga de 2019, estadio T2N0M0, tratado con cirugía (cistectomía radical y derivación urinaria tipo Bricker) y quimioterapia. Consulta por dolor en epigastrio y vómitos de 10 días de evolución. Analíticamente destaca bilirrubina 0.43 mg/dl, GGT 851 U/l, FA 601 U/l, PCR 64 mg/L y 15880 leucocitos/ $\mu$ l. Se realiza ecografía abdominal y posterior colangiografía que muestran dilatación biliar sin objetivar la causa. Se realiza endoscopia digestiva alta por persistencia de vómitos, encontrando una úlcera excavada de 3 cm que estenosa la luz en la segunda porción duodenal. Se toman biopsias y el estudio inmunohistoquímico es positivo para citoqueratina 7, GATA3 y uroplaquina 2. Estos resultados son compatibles con metástasis de carcinoma urotelial de alto grado. Tomografía abdominal con contraste muestra dilatación de la cámara gástrica con engrosamiento duodenal y aumento de la densidad de la grasa adyacente, sin afectación vascular. Se plantea tratamiento quirúrgico, pero el paciente presenta deterioro progresivo del estado general y finalmente fallece.

### Discusión

Los tumores extradigestivos que más metastatizan en el duodeno son cáncer de pulmón, renal, melanoma y mama. Las metástasis tumorales en intestino delgado pueden manifestarse como obstrucción intestinal, sangrado o perforación. Se han descrito casos de obstrucción intestinal secundaria a metástasis de tumores de ovario, próstata, colon, sarcoma sinovial, tumores germinales testiculares u otros tumores genitales.

Los tumores de vejiga representan más del 90% de los tumores malignos del tracto urinario, y el 90% de ellos son carcinoma urotelial o de células transicionales. Estos tumores típicamente se extienden a ganglios linfáticos regionales, y de ahí a los pulmones, el hígado y los huesos. La extensión de los tumores de vejiga al tracto gastrointestinal es poco frecuente, y cuando se produce la afectación suele ser local en el recto. Sin embargo, dos series de casos de autopsias han mostrado que las metástasis intestinales, como en el caso presentado, podrían encontrarse en hasta el 13% de los pacientes con carcinoma urotelial de células transicionales.

### CP-135. OBSTRUCCIÓN INTESTINAL EN UN TRASPLANTADO RENAL COMO FORMA DE PRESENTACIÓN DE LINFOMA DE BURKITT INTESTINAL

APARICIO SERRANO A<sup>1</sup>, RUIZ RODRÍGUEZ AJ<sup>1</sup>, AMADO TORRES V<sup>1</sup>, LEIVA-CEPAS F<sup>2</sup>, MONROBEL LANCHO AM<sup>1</sup>

<sup>1</sup>UGC APARATO DIGESTIVO. COMPLEJO HOSPITALARIO REGIONAL REINA SOFÍA, CÓRDOBA. <sup>2</sup>UGC ANATOMÍA PATOLÓGICA. COMPLEJO HOSPITALARIO REGIONAL REINA SOFÍA, CÓRDOBA.

## Introducción

Los trastornos linfoproliferativos postrasplante (TLPT) aparecen con el empleo de fármacos inmunosupresores y, dentro de ellos, el linfoma de Burkitt (LB) es raro.

## Caso clínico

Varón de 38 años, trasplantado renal en 2012 por enfermedad renal crónica tras glomerulonefritis membranoproliferativa, en tratamiento con tacrolimus y ácido micofenólico.

Acude a Urgencias por fiebre diaria de hasta 38°C, diarrea y dolor abdominal cólico postprandial de unos tres meses de evolución, de

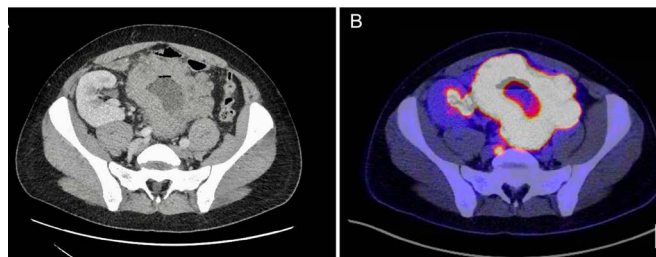


FIGURA 1

A) TC diagnóstico. B) PET-TC. Dilatación aneurismática de asa ileal pélvica que no condiciona dilatación retrógrada, con marcado engrosamiento parietal circunferencial hipermetabólico y numerosas adenopatías con elevada avidéz por 18F-fluorodesoxiglucosa (18F-FDG).

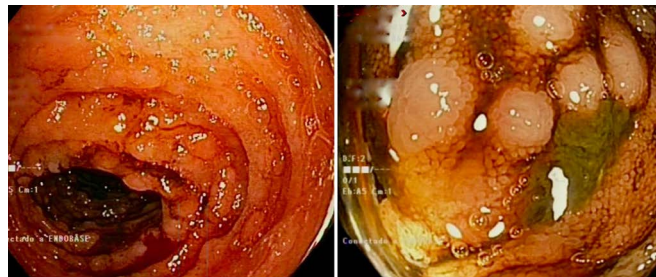

FIGURA 2

Colonoscopia. Exploración de últimos 20-30 cm de íleon terminal, donde se identifica mucosa de aspecto nodular, con áreas de pérdidas del patrón vellosos y formaciones pseudopolipoides milimétricas. La mucosa colónica presentaba aspecto normal con patrón vascular conservado y sin lesiones.

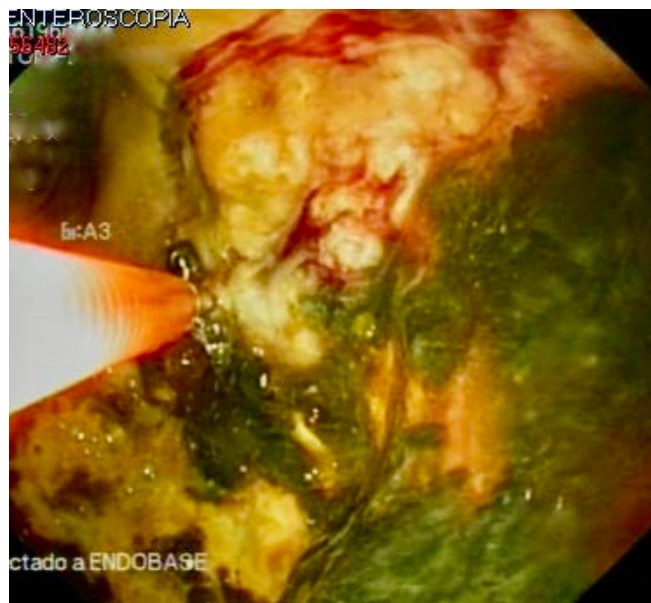


FIGURA 3

Enteroscopia de balón. Se realiza ileoscopia y mediante sobretubo y balón se alcanza un área de mucosa completamente ulcerada que disminuye la luz, friable al roce, con áreas fibrinadas y coágulos adheridos.

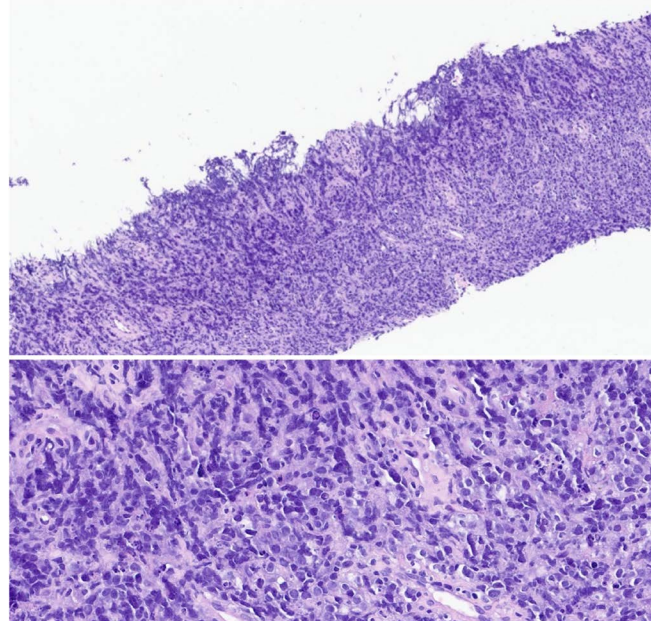
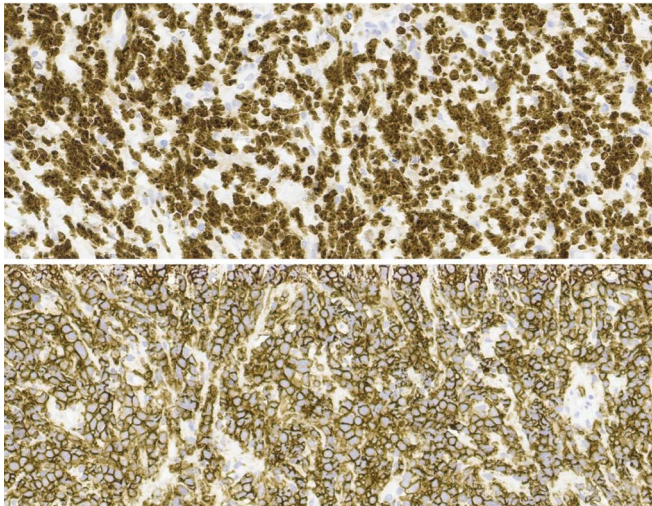


FIGURA 4

Histología con hematoxilina-eosina. Arriba, 4x. Abajo, 20x. Células B maduras, medianas y redondas con núcleos ovalados, varios nucleolos basófilos prominentes y cromatina gruesa. Presenta mitosis numerosas así como cuerpos apoptóticos y patrón de "cielo estrellado".



**FIGURA 5**  
Arriba, tinción con ki67 positivo en aproximadamente el 100% (muy alto índice proliferativo), 20x. Abajo, inmunofenotipo CD20(+).

predominio en mesogastrio y flancos, y acompañado de náuseas y vómitos intermitentes con pérdida ponderal no cuantificada. La analítica mostraba discreto aumento de reactivos de fase aguda. Se realizó TC con contraste intravenoso urgente (**Figura 1A**), objetivando engrosamiento parietal y dilatación segmentaria de un segmento de íleon pélvico secundaria a numerosas adenopatías mesentéricas, retroperitoneales e ilíacas bilaterales, constituyendo conglomerados adenopáticos que desplazaban estructuras vasculares sin signos de infiltración.

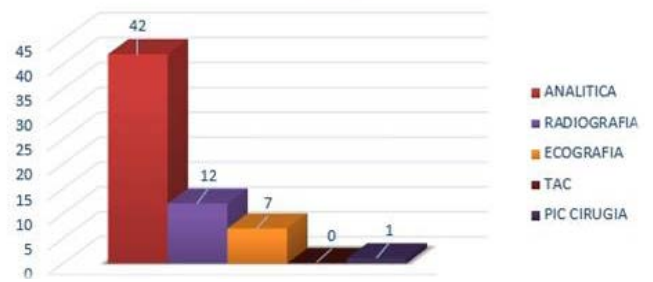
Con la sospecha clínica y radiológica de linfoma intestinal, se realiza ileocolonoscopia con hallazgo de mucosa ileal nodular (**Figura 2**) y biopsias sin signos de malignidad. Presentaba IgG positiva e IgM negativa frente al virus de Epstein-Barr (VEB), con carga viral negativa. Se solicitó PET, apoyando la sospecha de linfoma intestinal (**Figura 1B**).

Se obtuvieron biopsias dirigidas mediante enteroscopia retrógrada con balón (**Figuras 3**), con resultado no concluyente. Sin embargo, el paciente desarrolla progresivamente obstrucción intestinal secundaria al conglomerado adenopático, manejada con antibioterapia empírica y corticoides. Finalmente se realizó biopsia percutánea de la masa pélvica, compatible con enfermedad linfoproliferativa monofoma de tipo LB (**Figuras 4 y 5**). El paciente inició tratamiento con esquema BURKIMAB, con respuesta favorable hasta el momento.

### Discusión

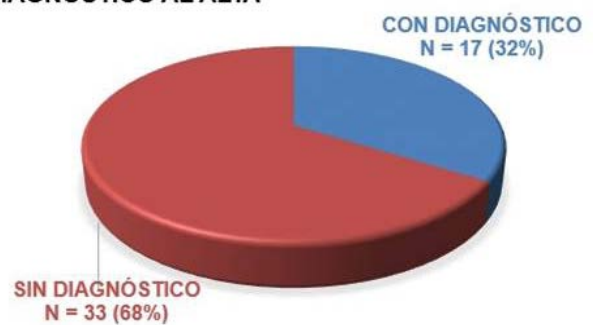
Los TLPT son una complicación conocida de los trasplantes de órgano sólido y ocurren en aproximadamente el 2% de todos los receptores, siendo la incidencia en el de riñón del 0,5 al 2,5%. Parecen relacionarse con el VEB y la mayoría ocurre en el primer año, cuando el grado de inmunosupresión es más alto.

**PRUEBAS COMPLEMENTARIAS E INTERCONSULTA**  
N = 43 (86%)



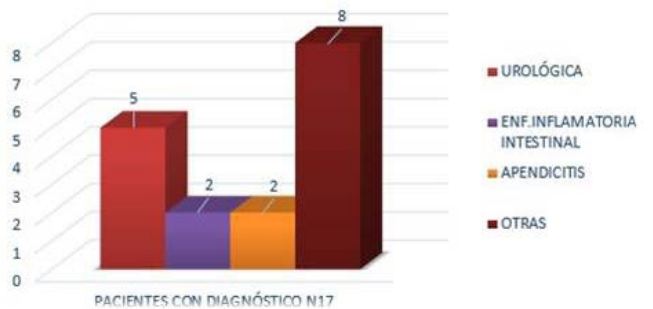
**FIGURA 1**  
Pruebas complementarias e interconsultas.

**DIAGNÓSTICO AL ALTA**



**FIGURA 2**  
Diagnósticos al alta.

**CAUSAS MÁS FRECUENTES DE DOLOR ABDOMINAL**



**FIGURA 3**

La clínica del LB es variable, pero deriva del crecimiento rápidamente progresivo de masas adenopáticas (neuropatías por compresión, dolor abdominal...) asociada a síndrome constitucional. El diagnóstico y la obtención de biopsias no deben demorarse, pues la respuesta a tratamiento precoz como el régimen intensivo específico BURKIMAB o la R-CHOP es excelente.

### CP-136. OPTIMIZAR EL DOLOR ABDOMINAL EN SERVICIOS DE URGENCIAS

MATEOS MILLÁN D<sup>1</sup>, SEVILLA MORENO I<sup>2</sup>

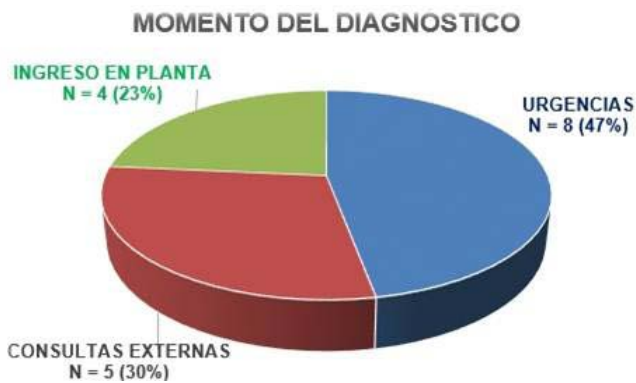

FIGURA 4

<sup>1</sup>UGC APARATO DIGESTIVO. HOSPITAL DE ESPECIALIDADES DE JEREZ DE LA FRONTERA, JEREZ DE LA FRONTERA. <sup>2</sup>UGC MEDICINA INTERNA. HOSPITAL DE ESPECIALIDADES DE JEREZ DE LA FRONTERA, JEREZ DE LA FRONTERA.

## Introducción

La Encuesta Nacional sobre dolor en las urgencias hospitalarias de los distintos hospitales del país, objetiva que el dolor abdominal es la segunda causa más frecuente de consulta. Nuestro objetivo es conocer los aspectos epidemiológicos del dolor agudo y su manejo en el servicio de urgencia (SU) de nuestro centro.

## Material y métodos

Realizamos un estudio observacional-ambispectivo, cuya población fueron pacientes que acudieron al SU en Febrero 2019 por dolor abdominal. Retrospectivamente, recogimos una serie de variables: clínico-epidemiológicas, tipo y número de pruebas realizadas, juicio clínico al alta y plan de actuación. Así mismo, se realizó un seguimiento prospectivo del paciente durante los 3 meses siguientes para valorar reingresos y/o diagnóstico final tras la valoración en consulta por especialista. Los datos han sido analizados mediante el programa estadístico SPSS 24.

## Resultados

N=50. Sexo: Mujeres 33 (66%). Hombres 17 (34%). Edad media: 37±18,5 (15-81). Hábitos tóxicos: Fumadores 10 (20%). Enolismo 10 (20%). Antecedentes abdominales: 15 (30%), siendo la diverticulitis y hernia de hiato lo más frecuente en 8 (47,17%)

## Conclusiones

El 68% de los pacientes que consultaron al SU por dolor abdominal, tras la realización de pruebas, no se filió la causa. Debemos concienciar a la población del uso racional de recursos sanitarios, así como a los sanitarios en la adecuada solicitud de pruebas complementarias, excesivas e innecesarias en ocasiones.

## CP-137. PANCOLITIS INMUNOMEDIADA GRAVE POR NIVOLUMAB: UN EFECTO ADVERSO INFRECLENTE

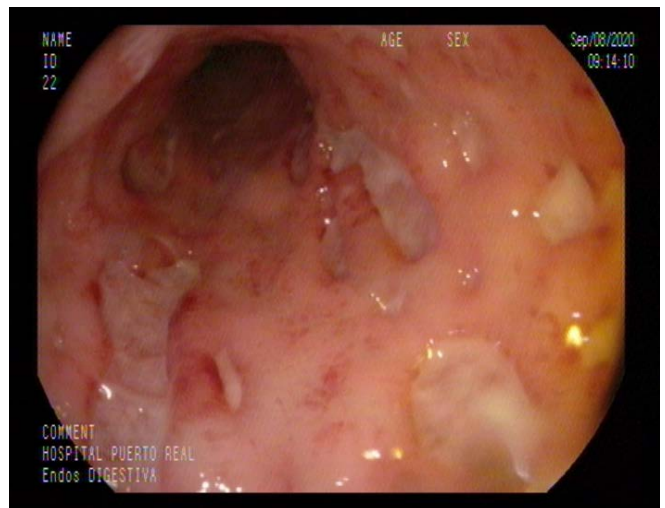


FIGURA 1

Pancolitis inmunomediada grave por Nivolumab (I).

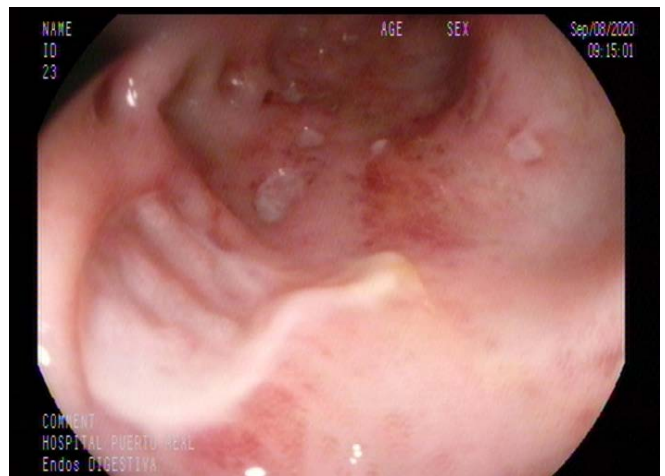

FIGURA 2

Pancolitis inmunomediada grave por Nivolumab (II).

OLVERA MUÑOZ R, OSORIO MARRUECOS M, LISTÁN ÁLVAREZ JC

SERVICIO APARATO DIGESTIVO. HOSPITAL DE ESPECIALIDADES DE PUERTO REAL, PUERTO REAL.

## Introducción

La inmunoterapia con immune checkpoint inhibitors (ICI) ha mejorado el pronóstico de muchas neoplasias malignas. Este tratamiento puede desencadenar efectos adversos inmunomediados en varios órganos, dentro de los cuales se encuentra el tracto gastrointestinal. Presentamos un caso de pancolitis inmunomediada grave por nivolumab.

## Caso clínico

Varón de 68 años con melanoma nodular intervenido en 2018 con márgenes quirúrgicos afectos. En 2019 se detecta progresión ganglionar y en julio 2020 metástasis cerebrales, comenzando entonces tratamiento con nivolumab.

Ingresa en septiembre de 2020 por cuadro de dolor abdominal, fiebre y diarrea sin productos patológicos. Al ingreso presenta elevación de reactantes de fase aguda, insuficiencia renal aguda e hiponatremia.

El estudio de heces (bacterias, micobacterias, parásitos y Clostridium difficile) es negativo. Se realiza colonoscopia para completar estudio.

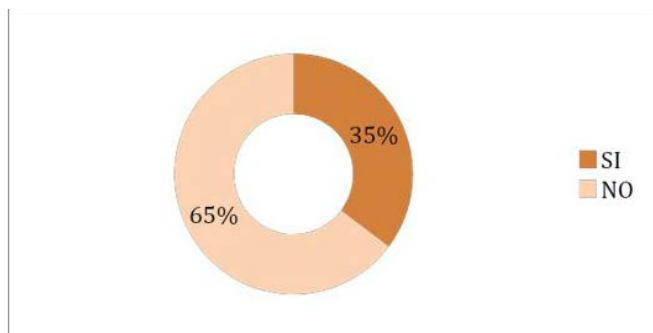
La colonoscopia muestra una pancolitis grave con múltiples úlceras serpiginosas profundas fibrinadas. Se toman biopsias donde se observa infiltrado inflamatorio con predominio de neutrófilos, sin datos de infección por CMV.

Se establece el diagnóstico de exclusión de enterocolitis inmunomediada asociada a nivolumab (grado 3/4). Se suspende nivolumab y se inicia corticoterapia intravenosa sistémica con metilprednisolona a dosis de 1.5 mg/kg/día. Tras una semana del inicio del tratamiento remite la clínica, pautándose dosis descendente de corticoides y suspendiendo indefinidamente nivolumab.

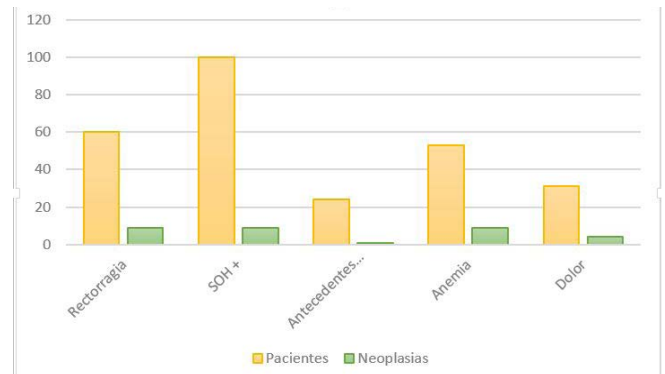
Discusión: Nivolumab es un immune checkpoint inhibitors (ICI) con actividad anti-PD-1. La colitis es un efecto adverso raro en comparación con otro tipo de ICI como los anti-CTLA-4. El diagnóstico debe ser de exclusión, siendo necesario tener una alta sospecha clínica y establecer relación causa-efecto. Una vez establecida la gravedad del cuadro, hay que valorar suspender nivolumab e iniciar corticoterapia sistémica como primera línea de tratamiento. En caso de refractariedad, el tratamiento de rescate se basa en terapia inmunosupresora como infliximab.

**CP-138. RESULTADOS DE LA IMPLEMENTACIÓN DEL CIRCUITO RÁPIDO PARA EL DIAGNÓSTICO DEL CÁNCER COLORRECTAL EN NUESTRA ÁREA HOSPITALARIA.**

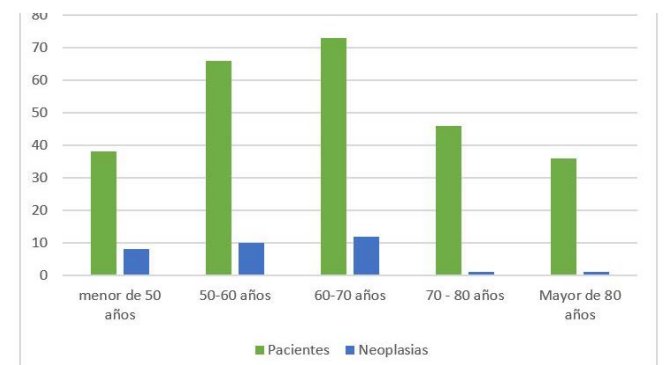
NARANJO PÉREZ A, CORREIA VARELA ALMEIDA A, CASADO MONGE PG, TERNERO FONSECA J, GONZÁLEZ ZAMORANO S,



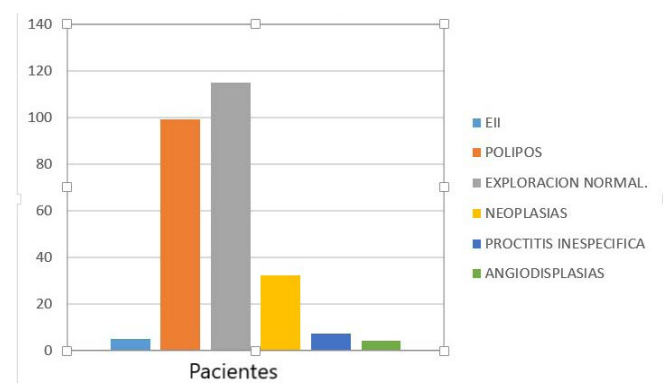
**FIGURA 1**  
Pacientes que cumplen criterios de circuito rápido.



**FIGURA 2**  
Motivo de solicitud del estudio.



**FIGURA 3**  
Distribución por edad de los pacientes.



**FIGURA 4**  
Resultados del estudio.

CALDERÓN CHAMIZO M, BEJARANO GARCÍA A

SERVICIO APARATO DIGESTIVO. COMPLEJO HOSPITALARIO DE ESPECIALIDADES JUAN RAMÓN JIMÉNEZ, HUELVA.

**Introducción**

El cáncer colorrectal (CCR) presenta un notable incremento en la población. Se estima que el CCR causa 900.000 muertes anualmente debido principalmente a su diagnóstico tardío. Según el informe

que publica en 2020 la Sociedad Española de Oncología Médica, el CCR ocupa la segunda posición entre los cánceres responsables de mayor mortalidad.

Elaboramos un proyecto conjuntamente con atención primaria para el diagnóstico precoz del CCR, llamado circuito rápido de CCR. Se detectan pacientes de alto riesgo, basados en criterios de alarma establecidos, realizándose en estos casos una colonoscopia precoz.

Objetivo primario: evaluar la eficacia de los criterios de inclusión de este programa para la detección de CCR.

## Material y métodos

Se ha realizado análisis descriptivo univariante, tanto de variables sociodemográficas como clínicas. Para describir las variables cuantitativas con distribución normal se utilizó la media y la desviación típica, y la mediana y el rango intercuartílico si no seguían una distribución normal. Para las variables cualitativas se utilizaron frecuencias y porcentajes, empleando gráficos de barras y/o sectores. Se incluyen todos los pacientes derivados a través del circuito rápido pertenecientes al área del Hospital Juan Ramón Jiménez de Huelva entre los años 2019-2020.

Se utilizó una prueba de contraste de proporciones basada en el test Chi-cuadrado ( $\chi^2$ ) para contrastar la relación de dependencia entre las variables categóricas, se exigió una significación estadística del 5% ( $p < 0,05$ ). Los análisis estadísticos se realizaron mediante el programa estadístico SPSS versión 24.0.

## Resultados

Tamaño de la muestra: 300 pacientes: 50% varones y 50% mujeres.

Se han diagnosticado 32 neoplasias (17 mujeres y 15 hombres), 10,67 % de la muestra.

De las neoplasias diagnosticadas, 24 pacientes cumplen criterios de derivación (75%).

Entre los pacientes con neoplasia el 12% son fumadores, el 15% consumen alcohol y 16% tienen antecedentes familiares.

Existe asociación estadística entre los pacientes que cumplen criterios de acceso a circuito rápido que presentan CCR.

## Conclusiones

A pesar de que la mayoría de los pacientes derivados para realización de colonoscopia no cumplen criterios de inclusión en el programa, que puede explicar la baja tasa de CCR diagnosticados en su totalidad, se ha concluido con diferencia estadísticamente significativa ( $P < 0,001$ ), que los pacientes que sí cumplen criterios de derivación tienen mayor probabilidad de tener un CCR. De esta forma se demuestra la eficacia de este circuito, siendo por lo tanto prioritario un mejor ajuste a los criterios de inclusión del programa para así diagnosticar un mayor número de CCR.

**CP-139.** SÍNDROME DE WILKIE O SÍNDROME DE PINZA AORTO-MESENTÉRICA, ¿TRASTORNO DE LA MOTILIDAD U

## OBSTRUCCIÓN MECÁNICA?

CAMPOS GONZAGA L<sup>1</sup>, AGUILAR MARTÍNEZ JC<sup>1</sup>, PAVÓN GUERRERO I<sup>1</sup>, ARANDA BLAZQUEZ R<sup>2</sup>, NAVARRETE VEGA N<sup>1</sup>

<sup>1</sup>UGC APARATO DIGESTIVO. HOSPITAL DE ESPECIALIDADES

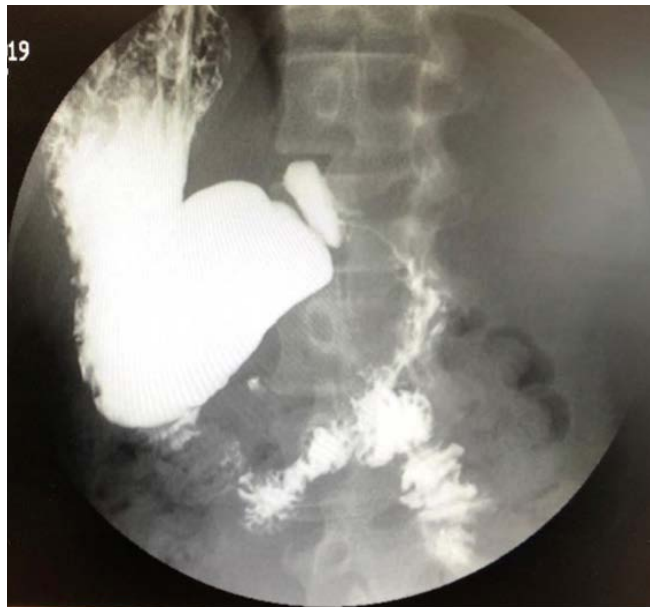

FIGURA 1

Transito esofagogastroduodenal compatible con síndrome de Wilkie.

DE JEREZ DE LA FRONTERA, JEREZ DE LA FRONTERA. <sup>2</sup>UGC MEDICINA INTERNA. HOSPITAL DE ESPECIALIDADES DE JEREZ DE LA FRONTERA, JEREZ DE LA FRONTERA.

## Introducción

El síndrome de Wilkie (SW) es un síndrome infrecuente (0,013-0,3% de la población) que se manifiesta con síntomas de obstrucción intestinal alta, provocada por la compresión de la tercera porción duodenal debido a la disminución del ángulo existente entre la arteria mesentérica superior (AMS) y la aorta.

## Caso clínico

Presentamos el caso de una mujer de 15 años sin antecedentes de interés, que acude por dolor abdominal y vómitos de meses de evolución con intolerancia oral progresiva, habiendo realizado tratamiento de forma empírica con antiseoretos y procinéticos, sin presentar mejoría.

La exploración física, el estudio analítico y la EDA son anodinos. Se realiza cápsula endoscópica donde se observa leve distensión del duodeno y yeyuno. Angio-TC y enteroRNM sin hallazgos que justifiquen la clínica. En el estudio esofagogastroduodenal (EGD) se visualiza defecto de repleción parcial en la tercera porción duodenal, con dilatación proximal que sugiere el diagnóstico de SW (Figura 1).

Tras el hallazgo de dicho síndrome, fue valorada por Nutrición y Cirugía general, con indicación de tratamiento conservador con sonda nasoyeyunal en administración continua. La paciente toleró de forma excepcional la nutrición enteral, permitiéndole la ganancia de peso y aliviando los síntomas, incluyendo el dolor. A pesar de ello, dado que continuaba presentando síntomas a las tres semanas, se solicitó traslado a hospital de referencia, programándose duodenoyunostomía laparoscópica.

## Discusión

Se sugiere que el SW puede ser debido a la pérdida del tejido adiposo perivascular tras periodos de hipercatabolismo o desnutrición, lo cual justificaría la mejoría clínica de nuestra paciente tras la nutrición.

Su diagnóstico es complejo y en muchos casos tardío pudiendo suponer complicaciones serias para el paciente. El gold estándar para su diagnóstico es la TC, aunque en nuestro caso fue el EGD el que más información nos aportó.

En conclusión, destacamos que el SW es un problema infrecuente que afecta habitualmente a los pacientes con pérdida de peso, con escasa mejoría con fármacos procinéticos y cuyos síntomas parecen ocasionados por una angulación marcada de la AMS, lo cual hablaría más a favor de una obstrucción mecánica que de un trastorno de la motilidad.

## CP-140. TUMOR NEUROENDOCRINO PANCREÁTICO COMO HALLAZGO INCIDENTAL EN SÍNDROME DE COWDEN.

NAVARRO MORENO E, DIÉGUEZ CASTILLO C, HALLOUCH TATOU S

UGC APARATO DIGESTIVO. COMPLEJO HOSPITALARIO DE

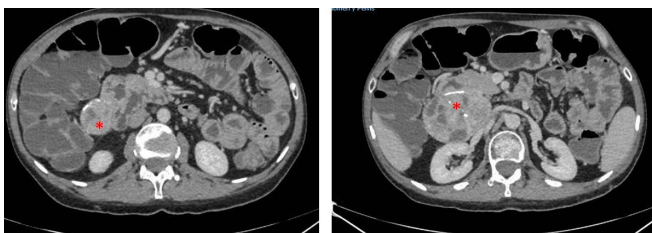


FIGURA 1

Masa de de aprox 8 x 6 x 8 cm con márgenes bien definidos, lobulados, y atenuación heterogénea con áreas quísticas y calcificaciones lineales en su interior y periféricas.

ESPECIALIDADES TORRECÁRDENAS, ALMERÍA.

## Introducción

El síndrome de Cowden es una poliposis hamartomatosa que implica un riesgo incrementado de cáncer colorrectal y otros tumores extraintestinales como cáncer de mama, endometrio, tiroides y SNC. Sin embargo, no hay una clara asociación con

cáncer de tracto gastrointestinal superior o páncreas. Por otra parte, los tumores neuroendocrinos (TNE), puede ser esporádicos o presentarse de forma múltiple en síndrome hereditarios como el MEN 1 caracterizado por TNE pancreáticos y duodenales junto con hiperplasia paratiroidea y adenomas hipofisarios; o el MEN2 definido por la presencia de cáncer medular de tiroides.

## Caso clínico

Paciente de 38 años con antecedentes personales de astrocitoma intervenido y síndrome de Cowden (mutación gen PTEN), con más de 100 pólipos colónicos hamartomatosos y poliposis gástrica hiperplásicos. Durante el seguimiento se detecta un nódulo tiroideo sospechoso de neoplasia por lo que se solicita TC de tórax para estudio de extensión. Como hallazgo incidental se observa una lesión dependiente de segunda porción duodenal, no visualizada en gastroscopia ni cápsula endoscópica previas. Se completa estudio con TC de abdomen y ecoendoscopia objetivando masa paraduodenal sin depender de ella ni infiltrarla, que sugiere neoplasia con características de baja agresividad (figura 1). Se presenta el caso en comité multidisciplinar decidiéndose resección quirúrgica de la masa. El estudio anatomopatológico de la pieza quirúrgica la cataloga como tumor neuroendocrino de probable origen pancreático bien diferenciado (G1) con metástasis en 2/10 ganglios extirpados, por lo que se deriva Oncología para completar tratamiento. El hecho de presentar un TNE pancreático y un tumor de tiroides hizo pensar en la posibilidad de que el paciente padeciese un síndrome MEN. Sin embargo, se comprobó que la determinaciones de calcio y PTH eran normales, la RMN cráneo de revisión por el astrocitoma no mostraba lesiones a nivel hipofisario y el análisis histológico tras la tiroidectomía fue de adenoma microfolicular y no carcinoma medular.

## Discusión

Debido a la baja prevalencia de los síndromes hamartomatosos, las recomendaciones de cribado se basan en una baja evidencia científica (normalmente recomendaciones de consensos de expertos). En el síndrome de Cowden a pesar de la predisposición a multitud de neoplasias, no existe recomendación de vigilancia de tumores pancreáticos; aunque el American College Gastroenterology (ACG) sí recomienda la vigilancia a nivel duodenal. No obstante, a raíz del caso expuesto quizás debiera plantearse en el seguimiento la realización de pruebas de imagen para la vigilancia pancreática como en otras poliposis hamartomatosas mejor definidas como el síndrome de Peutz-Jeghers.

## CP-141. ÚLCERA RECTAL. UN RETO DIAGNÓSTICO.

MORALES BERMÚDEZ AI, BRACHO GONZÁLEZ M, ANGULO MCGRATH I, MONGIL POCE L

UGC APARATO DIGESTIVO. COMPLEJO HOSPITALARIO REGIONAL DE MÁLAGA, MÁLAGA.

## Introducción

La proctitis es un proceso inflamatorio que afecta a la mucosa del recto. En su diagnóstico diferencial se incluye la enfermedad inflamatoria intestinal, radioterapia, isquemia o infecciones. Entre

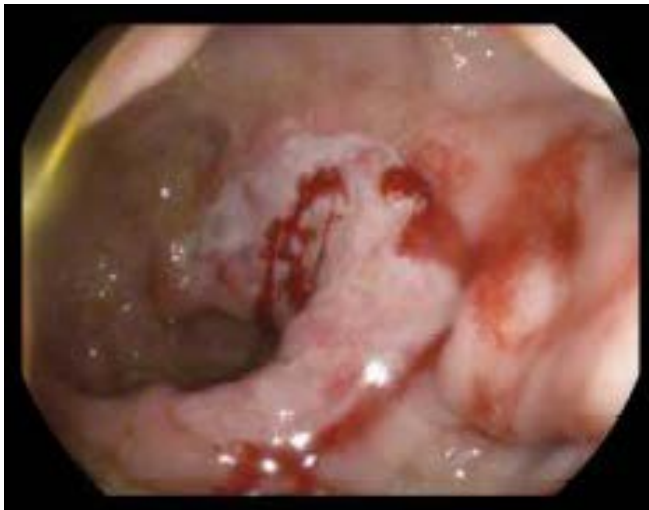

FIGURA 1

Imagen endoscópica de úlcera rectal.

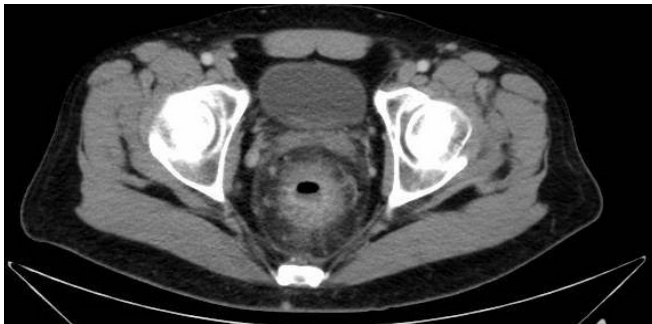

FIGURA 2

Imagen de TC donde se muestra engrosamiento a nivel de recto.

los agentes causantes de proctitis infecciosa se encuentran *Neisseria gonorrhoeae*, *Chlamydia trachomatis*, *Treponema pallidum* o virus del herpes simple, todas consideradas enfermedades de transmisión sexual (ETS).

### Caso clínico

Varón de 43 años. VIH positivo en tratamiento antirretroviral con buena adherencia. Se solicita colonoscopia por clínica de rectorragia y dolor anal donde se objetiva una gran úlcera excavada de 5 cm en recto (Figura 1). Se toman biopsias para despistaje de neoplasia, que son compatibles con inflamación crónica sin presencia de atipias celulares. Pruebas de imagen (TC y RMN) donde se observa engrosamiento de recto medio e inferior sugestivo de neoplasia de recto sin afectación a distancia (Figura 2). Marcadores tumorales negativos. Se realiza nueva colonoscopia para toma de biopsias para estudio histológico y microbiológico detectándose PCR positiva para virus del papiloma humano genotipo 6 y *Chlamydia trachomatis*; la histología confirma negatividad para malignidad. Se prescribe tratamiento con doxiciclina con buena respuesta posterior, desapareciendo la clínica del paciente.

### Discusión

La proctitis de etiología infecciosa causada por gérmenes de transmisión sexual suele darse en pacientes homosexuales y en pacientes con infección por VIH, por lo que siempre debe ser una consideración diagnóstica en estos casos. La urgencia fecal, el exudado purulento o sanguinolento, la proctalgia y el tenesmo son las manifestaciones clínicas más frecuentes, simulando otras patologías como la enfermedad inflamatoria intestinal. Es fundamental un alto índice de sospecha para poder solicitar estudios endoscópicos, histológicos y microbiológicos de forma dirigida ya que un diagnóstico tardío conlleva un tratamiento inapropiado y aumento del riesgo de transmisión del patógeno.

### CP-142. UNA RARA CAUSA DE OBSTRUCCIÓN INTESTINAL

OLVERA MUÑOZ R, LISTÁN ÁLVAREZ JC, MARTÍN MANTIS E

SERVICIO APARATO DIGESTIVO. HOSPITAL DE ESPECIALIDADES DE PUERTO REAL, PUERTO REAL.

### Introducción

La enterolitiasis o coprolitiasis consiste en la formación de cálculos a nivel intestinal. Se trata de una rara enfermedad que se asocia a situaciones de estasis intestinal crónica. Suele cursar



FIGURA 1

Coprolitos extraídos manualmente en el tacto rectal.

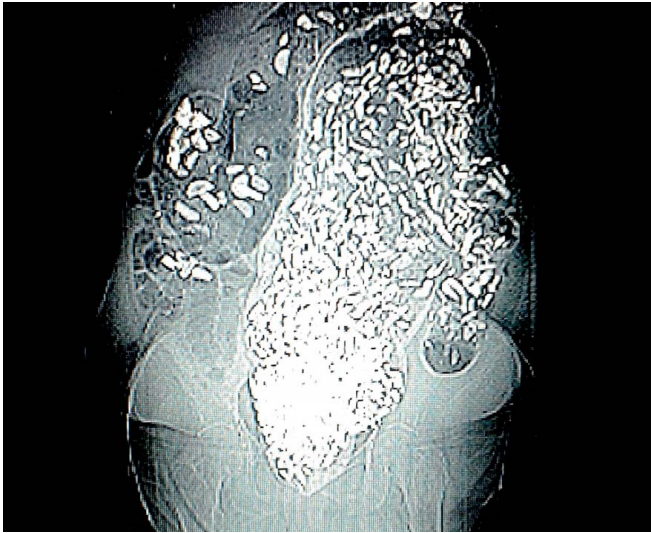


FIGURA 2

Obstrucción intestinal por enterolitiasis múltiple.

con sintomatología oclusiva, aunque también puede tener curso paucisintomático con dolor abdominal inespecífico o ser un diagnóstico incidental.

### Caso clínico

Presentamos el caso de una mujer de 64 años pluripatológica (hipertensión arterial, arteriopatía periférica severa, antecedente de ACV isquémico, anemia de trastornos crónicos e insuficiencia renal terminal en régimen de hemodiálisis) que acude a urgencias por cuadro de estreñimiento crónico agudizado de varios días de evolución. A la exploración presenta el abdomen distendido y timpánico, sin peritonismo. Al realizar tacto rectal se palpa ampolla rectal ocupada por múltiples cuerpos extraños que se extraen manualmente, observándose coprolitos de gran tamaño (Figura 1). La analítica sólo muestra elevación de reactivos de fase aguda (Leucocitos  $14000 \times 10^9/L$ , PCR  $192 \text{ mg/L}$ ) y deterioro de la función renal (Cr  $3.8 \text{ mg/dL}$ ) ya conocido. En la radiografía simple de abdomen se aprecian múltiples imágenes calcificadas de gran tamaño distribuidas de forma difusa por un marco cólico visiblemente dilatado. Finalmente se realiza TC de abdomen que confirma el cuadro de obstrucción intestinal, con marcada dilatación del colon a nivel de recto-sigma donde alcanza los 15 cm de diámetro, secundario a múltiples enterolitiasis intraluminales (Figura 2). No se observan dilatación del intestino delgado ni signos de complicación (sufrimiento de asas o perforación intestinal). Dada la situación basal de la paciente y la ausencia de datos de complicación, se opta por realizar un manejo conservador con tratamiento evacuante con macrogol y enemas de limpieza. La respuesta clínica fue buena, con resolución del proceso obstructivo y recuperación del tránsito intestinal normal, dándose de alta a la paciente sin necesidad de intervención quirúrgica.

### Discusión

Las enterolitiasis son formaciones calcificadas en la luz del tubo digestivo, mayormente de carbonato y oxalato cálcico, que se

producen en condiciones de estasis intestinal crónica (divertículos gigantes, aganglionismo, dolicomegacolon, síndrome de Ogilvie...). El diagnóstico suele ser radiológico, aunque en ocasiones puede ser intraoperatorio. El tratamiento es quirúrgico cuando fracasa el manejo conservador o en casos de complicación. El tipo de intervencionismo depende de los hallazgos intraoperatorios (evacuación de litiasis, extracción mediante enterotomía e incluso resección intestinal en casos de isquemia o perforación).

En la mayoría de casos descritos en la literatura, la etiología se desconoce. En nuestro caso, el uso habitual de quelantes de fósforo se sugiere como un factor favorecedor.

### CP-143. VOZ GANGOSA COMO MANIFESTACIÓN DE PERFORACIÓN POSTPOLIPECTOMÍA

ANGULO MCGRATH I, MORALES BERMÚDEZ AI, MARTÍNEZ BURGOS M, BRAVO ARANDA AM

DEPARTAMENTO APARATO DIGESTIVO. COMPLEJO HOSPITALARIO REGIONAL DE MÁLAGA, MÁLAGA.

### Introducción

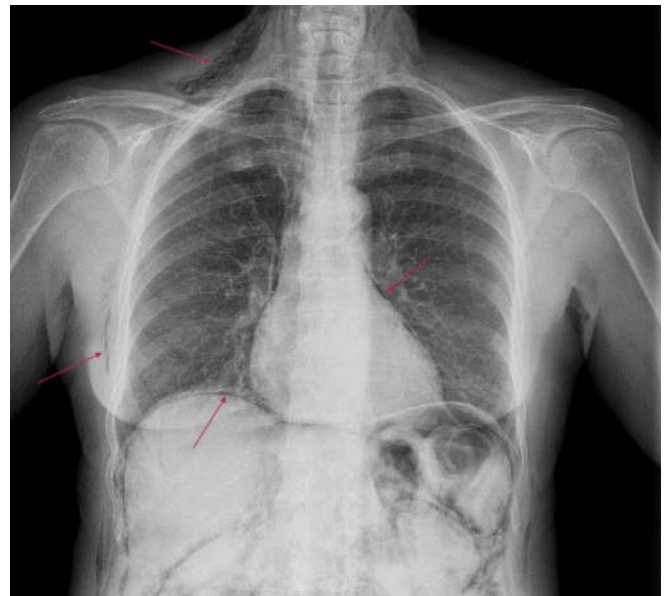

FIGURA 1

Coprolitos extraídos manualmente en el tacto rectal.

La colonoscopia es un procedimiento comúnmente realizado para el diagnóstico y tratamiento de muchas de las enfermedades del colon.

Aunque la mayoría de las complicaciones relacionadas con la colonoscopia son menores, también hay complicaciones de mayor complejidad que pueden comprometer la vida del paciente, siendo las más comunes la perforación (0.01- 0.6%) y la hemorragia (0.1- 6%).

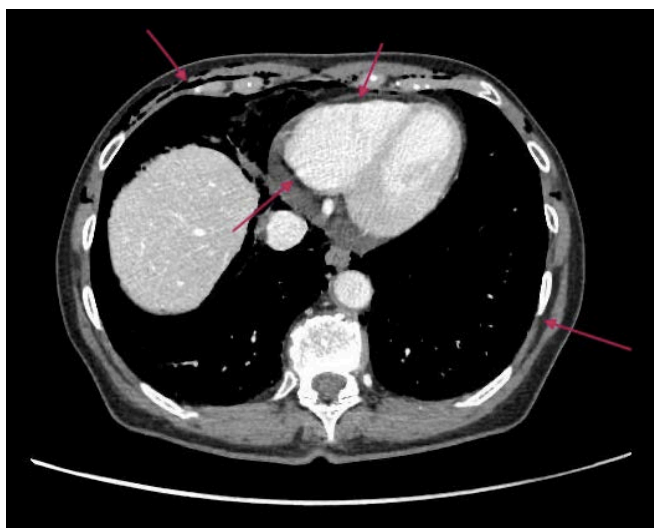


FIGURA 2

TC de tórax inferior y abdomen. Corte axial. Se identifica neumomediastino y enfisema subcutáneo.

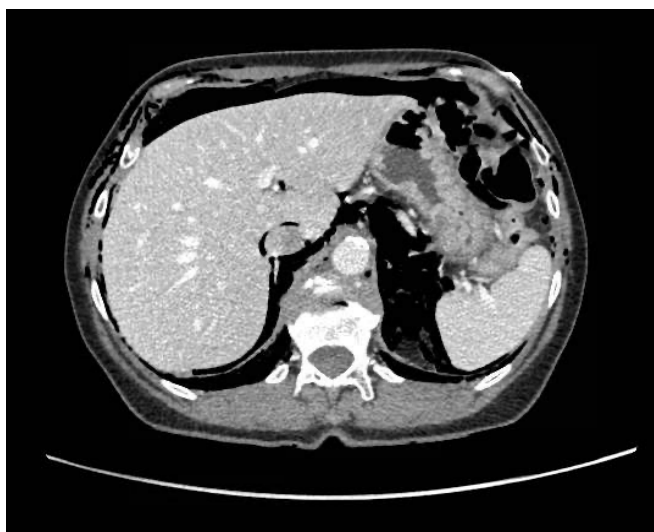


FIGURA 3

TC de abdomen. Corte axial. Neumoperitoneo.

### Caso clínico

Mujer de 71 años diagnosticada recientemente de neoplasia de recto, con hallazgo en colonoscopia diagnóstica de formación polipoide de unos 40 cm de diámetro mayor y área central deprimida en colon derecho. Se cita nuevamente para polipectomía compleja, que se realiza sin incidencias.

24 horas tras el procedimiento la paciente contacta telefónicamente con nuestra Unidad de Endoscopias por presentar voz gangosa, refiriendo molestias abdominales inespecíficas, sin otra clínica asociada, ante lo cual es recomendado a urgencias para valoración y descartar complicaciones.

Atendida en urgencias, inicialmente sin datos destacables en la exploración. Sin signos de irritación peritoneal a la exploración abdominal. En analítica sanguínea destaca PCR de 75.8. Se realiza radiografía de tórax (Figura 1) en la que se aprecian signos de enfisema subcutáneo que ascienden hasta cuello, neumomediastino y neumoperitoneo, procediéndose a TC de abdomen urgente (Figuras 2 y 3) en el que se aprecia neumoperitoneo extenso a todos los niveles incluyendo retroperitoneo, que diseca planos y se extiende a neumomediastino, y enfisema subcutáneo en pared toracoabdominal y raíz de miembros.

Se ingresa a cargo de Cirugía Digestiva, que dado el buen estado general de la paciente opta por manejo conservador, con buena evolución.

### Discusión

La colonoscopia es un procedimiento diagnóstico frecuente, cuyas complicaciones asociadas suelen ser menores. No obstante, hay un porcentaje de las mismas de mayor complejidad que pudieran comprometer la vida del paciente, como es la perforación intestinal, cuya incidencia varía de 0,01% al 0,6%, después de colonoscopias diagnósticas, ascendiendo hasta el 5% en aquellas con fines terapéuticos.

Las manifestaciones clínicas en casos de perforación pueden ser muy variadas, siendo la más habitual el dolor abdominal. La presencia de voz gangosa es un síntoma anecdótico en este tipo de complicaciones ya que su presencia implica la disección de la laringe o cuerdas vocales por el aire. Nuestro objetivo con el caso expuesto es destacar que aunque se trate de un síntoma que pudiera pasar desapercibido tanto para el paciente como facultativo, su valoración nos lleva al diagnóstico de una complicación de gravedad para el paciente que precisa de intervención quirúrgica en un gran número de pacientes.

### CP-144. "FALSO" SIGNO DE GREY TURNER

TEJERO JURADO R<sup>1</sup>, APARICIO SERRANO A<sup>1</sup>, VALDIVIA KRAG C<sup>1</sup>, JURADO GARCÍA J<sup>1</sup>, JIMÉNEZ MORALES AI<sup>2</sup>

<sup>1</sup>UGC APARATO DIGESTIVO. COMPLEJO HOSPITALARIO REGIONAL REINA SOFÍA, CÓRDOBA, <sup>2</sup>UGC MEDICINA INTERNA. COMPLEJO HOSPITALARIO REGIONAL REINA SOFÍA, CÓRDOBA.

#### Introducción

La patología pancreática se manifiesta principalmente a través de síntomas gastrointestinales, sin embargo, puede asociarse a una amplia variedad de manifestaciones sistémicas, entre las que destacan las cutáneas, con implicaciones diagnósticas y pronósticas.

#### Caso clínico

Presentamos el caso de un varón de 60 años, con antecedente de etilismo abusivo. Ingresa por pancreatitis aguda (PA) con criterios de gravedad y mala evolución durante los primeros días, por lo que precisa estabilización en Unidad de Cuidados Intensivos y hemodiafiltración venovenosa continua.

Al décimo día, presenta edematización, sensación de empastamiento y aumento de temperatura en miembro inferior derecho, objetivándose en ecografía-doppler una trombosis venosa profunda de femoral común, superficial y poplítea por lo que se inicia tratamiento con heparina de bajo peso molecular.

Ante la mejoría clínica se traslada a Planta convencional, objetivándose a su llegada una lesión en flanco derecho de aspecto necrótico (Figura 1). Dado el contexto, se contempla el signo de

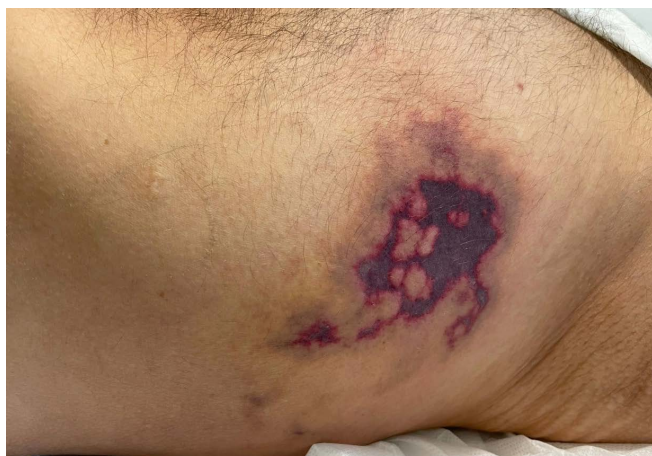

FIGURA 1

Lesión cutánea en flanco derecho, no sobrelevada, no pruriginosa y de aspecto necrótico, con región perilesional empastada y dolorosa.

Grey Turner como primera posibilidad. No obstante, y de forma intercurrente, en analíticas seriadas destaca trombopenia de reciente aparición. Se solicitan Ac anti-FP4, que resultan positivos, por lo que se diagnostica de necrosis cutánea por trombopenia inducida por heparina. Se retira dicha anticoagulación y se inicia fondaparinux, con resolución de la lesión a las dos semanas. Desde el punto de vista de la PA, presentó evolución favorable que permitió alta a domicilio.

#### Discusión

Los signos de Cullen y Grey Turner aparecen en el 1-4% de las PA y pueden indicar necrosis pancreática con sangrado intra o retroperitoneal. Aunque se han documentado otras causas de aparición de estos signos, como úlcera duodenal perforada, su presencia debe alertar sobre posible patología potencialmente grave a nivel abdominal. Se ha descrito una mortalidad asociada del 37% en PA.

Dada la baja sensibilidad de estos signos, las lesiones cutáneas en el escenario de una PA implican un adecuado diagnóstico diferencial. Para ello, son fundamentales las características, localización y tiempo de evolución. Los signos de Cullen y Grey-Turner suelen aparecer en las primeras horas tras el diagnóstico de una PA necrótica grave.

Por su parte, la necrosis cutánea por heparina es una complicación infrecuente de la administración subcutánea del fármaco. Habitualmente se detecta a la semana del inicio de la anticoagulación y se debe a un fenómeno de hipersensibilidad por síntesis de anticuerpos antiplaquetarios dependientes de heparina que producen agregación plaquetaria, plaquetopenia y lesiones necróticas cutáneas por trombosis vascular.

### CP-145. CARCINOMA IN SITU COMO HALLAZGO INCIDENTAL TRAS RESECCIÓN DE UNA NEOPLASIA MUCINOSA PAPILAR INTRADUCTAL POR PANCREATITIS RECIDIVANTE EN PACIENTE JOVEN

OSORIO MARRUECOS M, RUIZ PAGÉS MT, MUÑOZ NÚÑEZ M

UGC APARATO DIGESTIVO. HOSPITAL DE ESPECIALIDADES DE PUERTO REAL, PUERTO REAL.

#### Introducción

Los tumores mucinosos papilares intraductales (TMPI) forman parte de la clasificación de las neoplasias quísticas pancreáticas. Están compuestos por células columnares productoras de mucina. Pueden afectar al conducto pancreático principal, ser de ramas secundarias o ambos.

La verdadera incidencia de los TMPI no se conoce con exactitud por ser muchos de ellos de pequeño tamaño y asintomáticos. La edad típica de presentación es entre la quinta y la séptima década de la vida.

## Caso clínico

Varón de 31 años, sin hábitos tóxicos, que acude al servicio de urgencias por epigastralgia irradiada hacia la espalda de horas de evolución. Relata episodios similares en los últimos meses sin consultar en los servicios sanitarios. En control analítico se constata hiperamilasemia, diagnosticándose clínico-analíticamente de pancreatitis aguda y descartándose etiología litiasica por técnicas de imagen. Tras nuevos episodios de pancreatitis que requieren de hospitalización se completa estudio realizándose resonancia magnética (RM) pancreática (**Figura 1**) y colangioRM donde se observa una tumoración quística en cabeza pancreática compatible con TPMI de conducto principal por imagen radiológica (**Figura 2**).

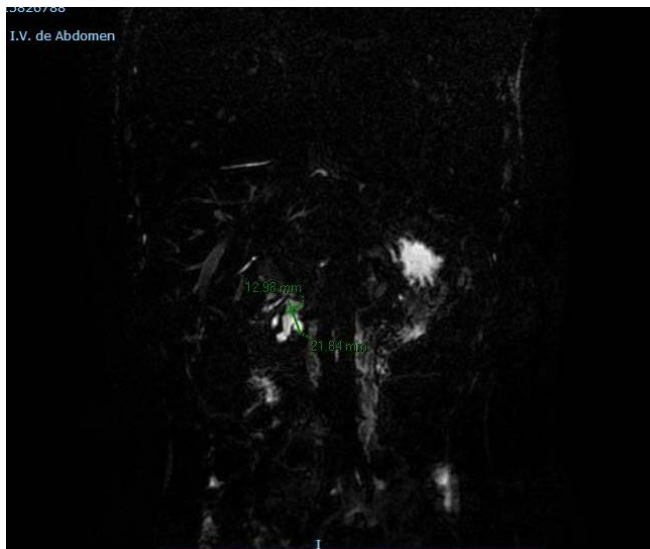


FIGURA 1  
Tumor mucinoso papilar intraductal en cabeza pancreática.

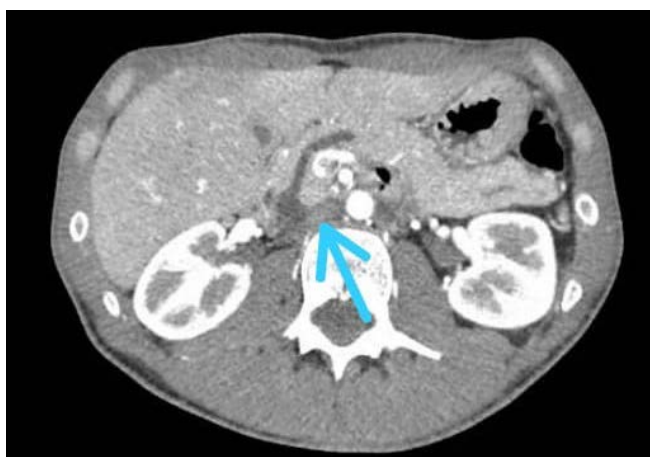

FIGURA 2  
TC abdomen con lesión quística en cabeza pancreática con comunicación a conducto pancreático principal.

TPMI: Worrisome features	
Quiste >3 cm	
Realce nódulo mural < 5 mm	
Engrosamiento paredes del quiste	
Conducto principal entre 5-9 mm	
Cambio brusco en el calibre del conducto pancreático con atrofia pancreática distal	
Linfadenopatía	
Aumento del nivel sérico de Ca 19.9	
Crecimiento del quiste > 5 mm en dos años	

TABLA 1  
Criterios de imagen "Worrisome features" TPMI

A pesar de la edad del paciente, se decide valoración para alivio de sintomatología sin que se presenten "worrisome features" (**Tabla 1**) indicativos de riesgo de malignidad. Finalmente, se interviene quirúrgicamente mediante duodenopancreatectomía cefálica (DPC) proximal mostrando la anatomía patológica una neoplasia mucinosa intraductal con displasia de alto grado (pTis), a pesar de no existir criterios que orientaran a ello. Tras la intervención, el paciente es dado de alta sin incidencias.

## Discusión

En la actualidad, el diagnóstico de los TPMI se ha visto incrementado por el avance en las técnicas de imagen.

A pesar de la existencia de protocolos para el correcto manejo de estos tumores, el abordaje es complejo ya que la ausencia de "worrisome features" no excluye que pueda producirse la degeneración maligna de este tipo de tumores. Es por ello, que se necesita de un abordaje multidisciplinar y una continua actualización para proporcionar el mejor seguimiento posible a los pacientes.

## CP-146. CARCINOMA NEUROENDOCRINO DE VESÍCULA BILIAR, UN TUMOR INUSUAL DE LA VÍA BILIAR

NARANJO PÉREZ A, TERNERO FONSECA J, GONZÁLEZ ZAMORANO S, LEÓN LUQUE M, CALDERÓN CHAMIZO M, GÓMEZ DELGADO E, BEJARANO GARCÍA A

SERVICIO APARATO DIGESTIVO. COMPLEJO HOSPITALARIO DE ESPECIALIDADES JUAN RAMÓN JIMÉNEZ, HUELVA.

## Introducción

El cáncer de vesícula ocupa el quinto lugar entre las neoplasias del tracto gastrointestinal, siendo un hallazgo incidental en hasta el 1% de las colecistectomías por presunta colecistopatía litiasica. Se trata de una neoplasia con un mal pronóstico asociado. La estirpe histológica más frecuente son los adenocarcinomas, siendo los tumores neuroendocrinos (TNE) primarios de la vesícula biliar extremadamente raros. A continuación, se describe un caso de TNE para exponer su clínica y manejo diagnóstico terapéutico.

## Caso clínico

Mujer de 62 años que refiere cuadro de astenia, pérdida de peso y náuseas con vómitos biliosos de 3 semanas de evolución. Único antecedente relevante de vacunación SARS-CoV2 en días previos.

Estudio analítico destaca GGT 72 y FA 103. Marcadores tumorales destacan AFP 315 y CEA 12.28. En TC de abdomen, tumoración hepática sólida de 95 mm, hipodensa en fase arterial y portal. Signos de coledocitis y engrosamiento de la vesícula biliar. Se realiza RMN hepática (Figura 1) que confirma lesión, con comportamiento hipovascular y cicatriz en zona central, sin evidente pérdida de la interfase vesícula-hígado.

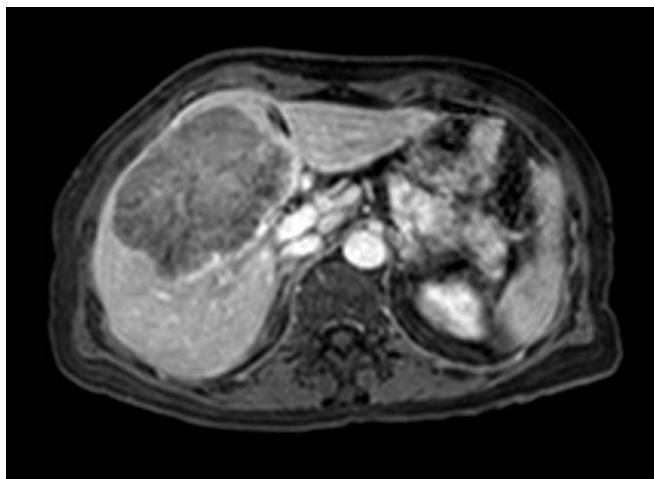


FIGURA 1  
RM hepática con lesión sugestiva de neoplasia.

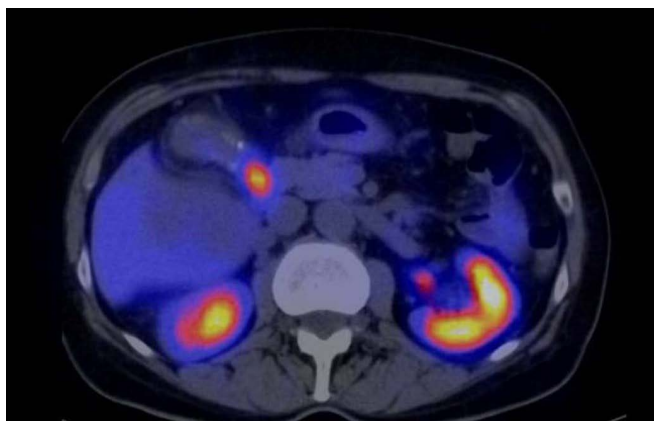


FIGURA 2  
Octreoscan con captación en vesícula biliar.

La biopsia concluye neoplasia de células pequeñas, monomorfas, de patrón organoide, con numerosas áreas necróticas y mitosis e índice proliferativo ki67 del 90%. IHQ: Sinaptofisina, CK de amplio espectro y Cromogranina positivas. Se confirma diferenciación neuroendocrina del carcinoma.

En estudio de extensión se descarta afectación metastásica.

Octreoscan (Figura 2) muestra incremento de la captación asociado a engrosamiento circunferencial en vesícula biliar y masa hepática hipocaptante que expresan receptores de somatostatina en su superficie.

Con el diagnóstico de carcinoma neuroendocrino de vesícula biliar se decide, dado alto índice proliferativo, tratamiento oncológico.

## Discusión

Las TNE son un tipo heterogéneo de tumores originados en las células de Kulchitsky presentes en la cresta neural. Los TNE primarios de la vesícula biliar incluyen el tumor carcinoide clásico, el carcinoma de células pequeñas y el de células grandes.

Según las últimas revisiones, sólo el 0.5% de los TNE asientan sobre la vesícula biliar, lo que supone el 2% de los tumores vesiculares.

El diagnóstico de este tumor es sumamente difícil, dada su clínica inespecífica y que la presencia de síndrome carcinoide es rara.

Los marcadores inmunohistoquímicos más sensibles del carcinoma de células pequeñas son la enolasa neuronal específica, sinaptofisina y cromogranina A y presenta características similares al pulmonar de células pequeñas.

## CP-147. CAUSA INFRECUENTE DE ICTERICIA OBSTRUCTIVA: PANCREATITIS AUTOINMUNE

TORO ORTIZ JP, FERNÁNDEZ GARCÍA F, ASADY BEN G, ANDRADE BELLIDO R

UGC APARATO DIGESTIVO. COMPLEJO HOSPITALARIO DE ESPECIALIDADES VIRGEN DE LA VICTORIA, MÁLAGA.

## Introducción

La pancreatitis autoinmune (PAI) es una enfermedad sistémica fibroinflamatoria infrecuente responsable del 6-15% de las pancreatitis crónicas. Existen principalmente dos tipos: 1 o pancreatitis esclerosante linfoplasmocítica y 2 o pancreatitis ductal central idiopática. A continuación se describe un caso de PAI tipo 1.

## Caso clínico

Varón de 66 años sin antecedentes clínicos de interés, que acude a urgencias por dolor abdominal epigástrico no irradiado de predominio postprandial, ictericia, coluria y acolia de 15 días de evolución. Presenta ictericia mucocutánea siendo el resto de la exploración anodina. En las pruebas complementarias urgentes destaca: bilirrubina total 19,7 mg/dL (directa 14,45 mg/dL), GGT 300 U/L, AST 145 U/L, ALT 181 U/L; e imagen ecográfica de dilatación de la vía biliar intra y extrahepática con dilatación vesicular y barro en su interior.

Ingresa para estudio de ictericia obstructiva realizándose TC y colangioRMN en los que se objetiva un aumento global del páncreas "en salchicha" sin clara imagen de masa, con un colédoco dilatado con "stop" abrupto a nivel de cabeza pancreática (Figuras 1 y 2). Se realiza ecoendoscopia, confirmando dichos hallazgos,

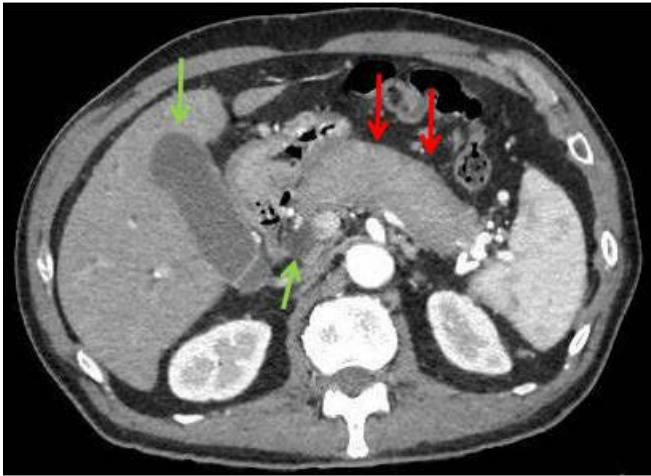

FIGURA 1

Aumento pancreático "en salchicha" a nivel de cuerpo (flechas rojas) con dilatación de vía y vesícula biliar (flechas verdes).

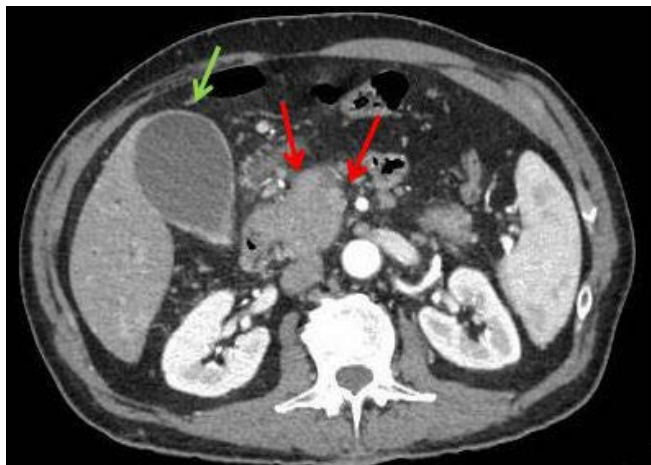


FIGURA 2

Aumento pancreático a nivel de cabeza (flechas rojas) y dilatación vesicular (flecha verde).

y BAAF (Figuras 3, 4 y 5) obteniendo material insuficiente para el diagnóstico: mínimo fragmento de tejido inflamatorio agudo. Paralelamente, se completa el estudio con subclases de inmunoglobulinas, mostrando una elevación de la IgG4 (> 10 LSN). Con esto se asume el diagnóstico de PAI y se inicia el tratamiento corticoideo. Ante la persistencia de ictericia, se decide drenaje biliar con prótesis plástica mediante CPRE. A las 2 semanas del inicio del tratamiento se realiza TC objetivando respuesta a éste (Figura 6 y 7) y se procede al alta para seguimiento ambulatorio.

### Discusión

La PAI tipo 1 suele presentarse de forma aguda como ictericia obstructiva indolora y de forma crónica como atrofia, calcificaciones o masa pancreática (85% de los casos). Puede asociar otras enfermedades digestivas del espectro IgG4: estenosis biliar, fibrosis retroperitoneal, afectación glandular salivar...

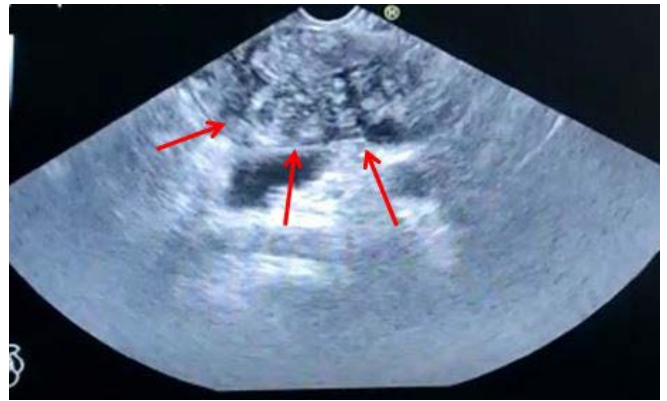


FIGURA 3

Ecoendoscopia: aumento global del parénquima pancreático a nivel de cuerpo (flechas rojas).

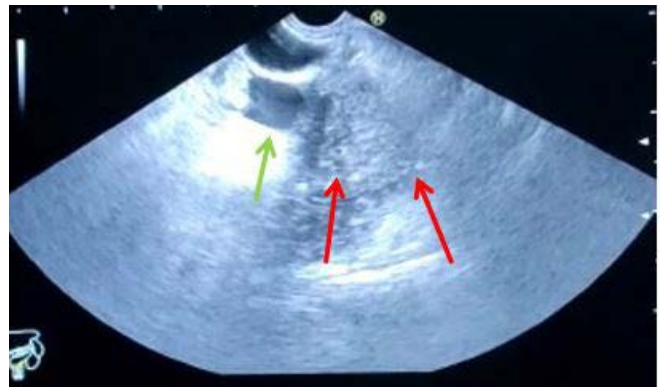

FIGURA 4

Ecoendoscopia: aumento pancreático a nivel de cabeza (flecha roja) con dilatación de vía biliar extrahepática (flecha verde).

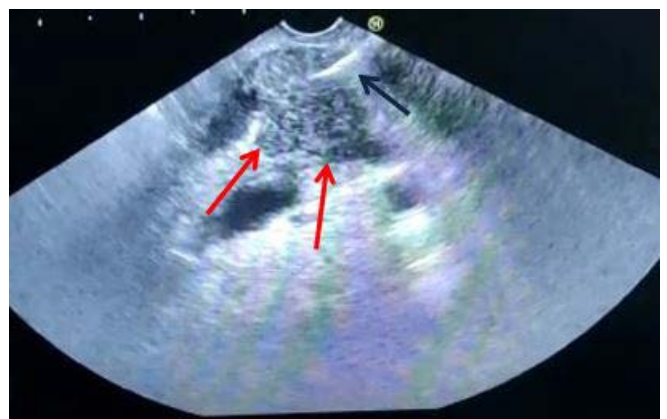

FIGURA 5

Ecoendoscopia: biopsia pancreática a nivel de cuerpo (flechas rojas) mediante BAAF (flecha negra).

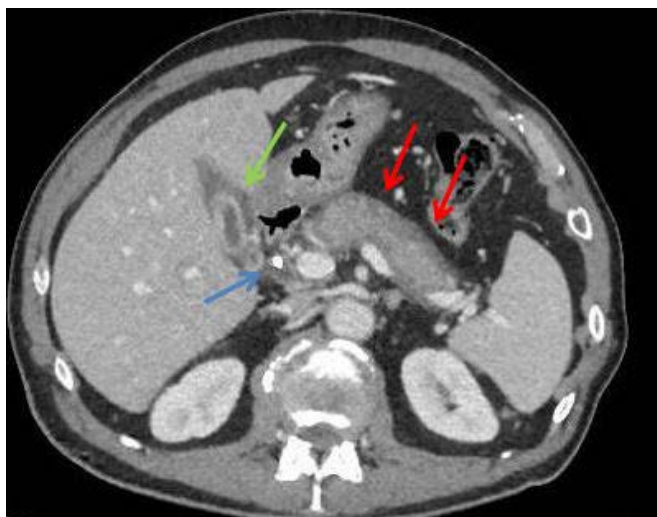


FIGURA 6

Respuesta radiológica tras tratamiento. Disminución de tamaño pancreático a nivel de cuerpo (flecha roja), no dilatación vesicular (flecha verde), prótesis biliar plástica (flecha azul).

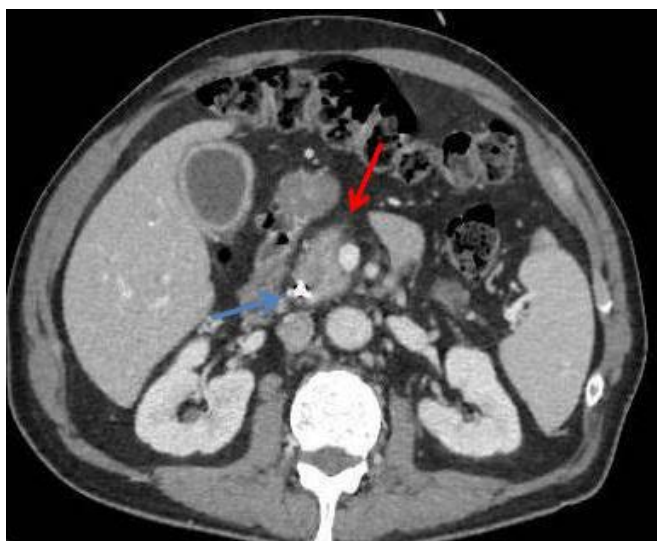


FIGURA 7

Respuesta radiológica tras tratamiento. Disminución de tamaño pancreático a nivel de cabeza (flecha roja), prótesis biliar plástica (flecha azul).

En la PAI tipo 2 la clínica es similar aunque se limita al páncreas, siendo más frecuente la epigastralgia y las pancreatitis agudas de repetición.

Existen varios criterios para su diagnóstico (HIRSot, Consenso Internacional) basados en: histología, imagen, serología, afectación de órganos y respuesta al tratamiento. Siempre ha de hacerse un diagnóstico diferencial con el adenocarcinoma, especialmente si existe masa pancreática.

La PAI es una enfermedad infrecuente, que tiene un tratamiento médico eficaz, por lo que es crucial realizar un preciso diagnóstico diferencial para así evitar cirugías innecesarias como ocurrió en el caso en cuestión.

## CP-148. COLANGITIS AGUDA DE ETIOLOGÍA INESPERADA

HERRADOR PAREDES M, LÓPEZ VICO M, VALVERDE LÓPEZ F

SERVICIO APARATO DIGESTIVO. COMPLEJO HOSPITALARIO REGIONAL VIRGEN DE LAS NIEVES, GRANADA

### Introducción

La hemobilia es la presencia de sangre en el árbol biliar y suele presentarse típicamente como ictericia, dolor en hipocondrio derecho y hemorragia digestiva. La mayoría de los casos son secundarios a lesiones traumáticas accidentales o iatrogénicas. Los trastornos vasculares, como los aneurismas y pseudoaneurismas arteriales constituyen una causa infrecuente.

### Caso clínico

Varón de 68 años con antecedentes de espondilitis anquilosante y enfermedad de Crohn en tratamiento con vedolizumab. Acude a Urgencias por dolor abdominal en hipocondrio derecho asociado a ictericia y fiebre. En analítica destaca elevación de bilirrubina, enzimas de colestasis y reactantes de fase aguda. En ecografía se observa vesícula de grosor parietal normal, distendida, apreciándose barro y litiasis en su interior. Presentaba la vía biliar intra y extrahepática dilatada y en el colédoco proximal material ecogénico sin sombra acústica posterior. Ingresa con diagnóstico de colangitis aguda, se instaura tratamiento antibiótico y se solicita CPRE. En espera del procedimiento presenta mala evolución por dolor de difícil control y anemia progresiva en un principio sin exteriorizar sangrado comenzando posteriormente con melenas. Dada la sospecha clínica se solicita angioTAC abdominal urgente (Figura 1) con hallazgos de vesícula litiásica sin signos de colecistitis aguda y dilatación de vía biliar intra y extrahepática con contenido hiperdenso en la fase sin contraste en el conducto hepático derecho e izquierdo y en toda la extensión del colédoco y conducto cístico, sugerente de hemobilia. Tras la administración de contraste se aprecia un foco de captación en fase arterial de morfología sacular localizado en el infundíbulo vesicular, sugerente de pseudoaneurisma que depende de la arteria cística. Finalmente se practicó colecistectomía abierta, ligadura de la arteria cística y lavado intraoperatorio de vía biliar, evidenciándose en quirófano colecistitis crónica perforada y colédoco dilatado con hemobilia, coágulos y barro biliar. Tras la intervención el paciente tuvo buena evolución y pudo irse de alta sin incidencias.

### Discusión

Los pseudoaneurismas de la arteria cística no traumáticos son raros y suelen deberse a procesos inflamatorios de la vesícula biliar que por vecindad, generan lesiones vasculares que pueden fistulizar hacia la vesícula. La sospecha no siempre es fácil y es de gran utilidad la realización de angioTAC porque visualiza lesiones que pueden actuar como foco de sangrado, además de extravasación de contraste si el sangrado es significativo. El tratamiento de elección es colecistectomía con ligadura de la arteria cística, aunque el tratamiento angiográfico constituye una alternativa para pacientes de alto riesgo quirúrgico.

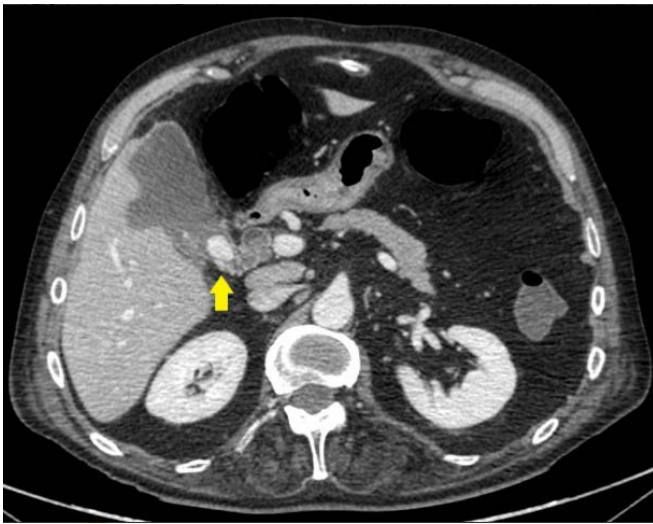


FIGURA 1  
AngioTAC de abdomen.

### CP-149. COLESTASIS EN UN PACIENTE CON ENFERMEDAD DE STEINERT

VÍAS PARRADO C, BELVIS JIMÉNEZ M, LORENZO GONZÁLEZ L, GUERRA VELOZ MF, RODRÍGUEZ-TÉLLEZ M, CAUNEDO ÁLVAREZ A

UGC APARATO DIGESTIVO. COMPLEJO HOSPITALARIO REGIONAL VIRGEN MACARENA, SEVILLA.

#### Introducción

La distrofia miotónica tipo 1 (DM1) o enfermedad de Steinert constituye una enfermedad autosómica dominante caracterizada por la afectación neuromuscular. Sin embargo, es reconocida como una de las enfermedades con mayor variedad fenotípica dada la afectación sistémica asociada. A nivel digestivo suele existir tendencia al estreñimiento o diarrea y mayor predisposición al desarrollo de colelitiasis.

#### Caso clínico

Varón de 20 años diagnosticado de DM1 con afectación respiratoria, cardíaca y deterioro cognitivo leve-moderado que acude a urgencias aquejando dolor en hipocondrio derecho, náuseas y coluria de una semana de evolución. A nivel analítico destaca BiT 5,42 mg/dl (BiD 3,92) e hipertransaminasemia (AST/ALT 273/403 U/L). Se solicita ecografía abdominal urgente objetivándose colelitiasis, dilatación de vías biliares intra-extrahepáticas y sospecha de coledocolitiasis.

Se solicita CPRE con canulación biliar fallida tras varios intentos en dos procedimientos programados con 48 horas de diferencia. Se solicita colangio-RMN para descartar malformaciones evidenciándose dilatación de vías biliares intra-extrahepáticas y lóbulo hepático izquierdo atrófico con gran dilatación biliar, hallazgos compatibles con Enfermedad de Caroli.

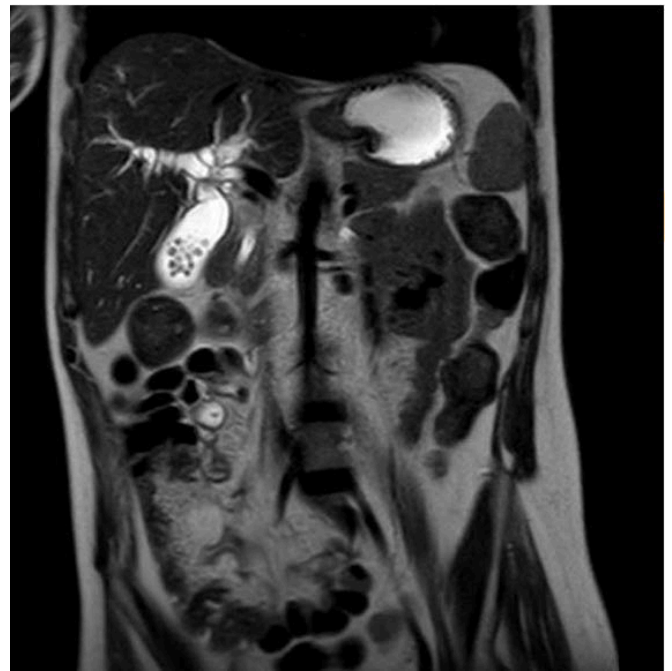


FIGURA 1  
Grados de severidad clínica de la colitis inmunomediada

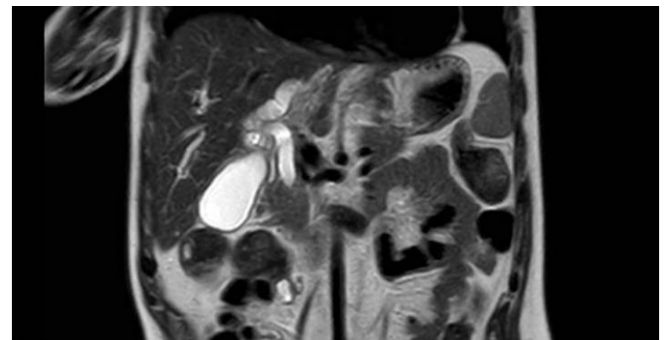


FIGURA 2  
Recomendaciones diagnósticas y terapéuticas de la Sociedad Europea de Oncología Médica en la colitis inmunomediada

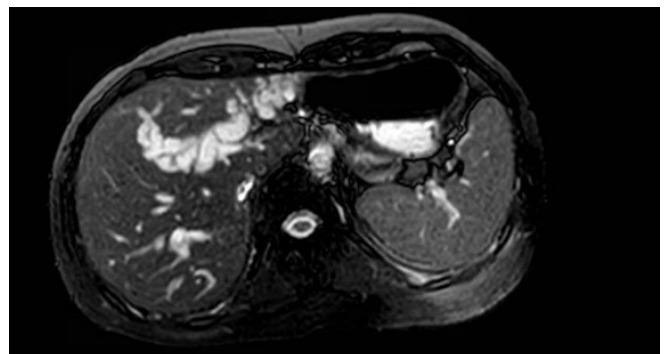


FIGURA 3  
Recomendaciones diagnósticas y terapéuticas de la Sociedad Europea de Oncología Médica en la colitis inmunomediada

El paciente se mantiene asintomático, sin complicaciones durante el ingreso y con normalización progresiva de los parámetros colestásicos. En consultas de Cirugía Hepatobiliar se decide colecistectomía laparoscópica sin presentar otras complicaciones tras un año desde el diagnóstico.

## Discusión

La enfermedad de Caroli constituye una malformación congénita poco frecuente, diferenciándose, la tipo 1 (clásica) de presentación esporádica con afectación de conductos intrahepáticos mayores y la tipo 2 (Síndrome de Caroli), más frecuente, de herencia autosómica recesiva con afectación de conductos interlobulillares asociada a fibrosis hepática congénita.

El síndrome de Caroli se asocia a crisis repetidas de colangitis, complicaciones derivadas de la hipertensión portal y riesgo de colangiocarcinoma (7-14%). Por ello, el tratamiento quirúrgico constituye un pilar fundamental en el manejo de estos pacientes, estando indicada la lobectomía o el trasplante hepático dependiendo del área afectada.

Aunque los pacientes con DM1 pueden presentar afectación a nivel digestivo, no existe evidencia ni casos publicados que relacionan la enfermedad de Steinert con la enfermedad de Caroli.

Esta asociación inusual hace complejo el manejo de este paciente por el riesgo quirúrgico y anestésico asociados, dada la afectación sistémica y las posibles reacciones idiosincrásicas a determinados fármacos anestésicos. Además, la esperanza de vida es menor, en torno a los 50 años. Por todo ello y dada la escasa repercusión clínica de la enfermedad, se decidió evitar procedimientos más invasivos como la lobectomía, manteniéndose el seguimiento en espera de evolución posterior.

## CP-150. COMPLEJIDAD DIAGNÓSTICA DE LAS NEOPLASIAS PANCREÁTICAS: A PROPÓSITO DE UN CASO.

LECUONA MUÑOZ M, TENDERO PEINADO C, RODRÍGUEZ SICILIA MJ, RODRÍGUEZ GÓMEZ V

SERVICIO APARATO DIGESTIVO. COMPLEJO HOSPITALARIO REGIONAL VIRGEN DE LAS NIEVES, GRANADA.

## Introducción

El diagnóstico de las neoplasias pancreáticas se fundamenta en datos clínicos, de laboratorio, pruebas de imagen y técnicas histológicas. Sin embargo, cuando la forma de presentación o los hallazgos de las exploraciones complementarias no son esclarecedores, se produce un retraso diagnóstico con las implicaciones pronósticas que esto supone.

## Caso clínico

Varón de 57 años sin antecedentes de interés. Consulta por dolor epigástrico postprandial de tres días de evolución irradiado en cinturón que asocia náuseas, ingresando por sospecha de Pancreatitis aguda. Se solicita ecografía abdominal, identificando

páncreas heterogéneo con líquido peripancreático y vesícula con cristales de colesterol (Figura 1). Durante la hospitalización destacan dolor mal controlado pese a analgesia de tercer escalón y pérdida de peso. Ante la sospecha de neoplasia subyacente se realizan TC abdominopélvica y posteriormente RMN abdominal con hallazgos de pancreatitis necrótica focal como primera posibilidad (Figura 2 y 3). Posteriormente se programa USE-PAAF que describe zona hipocogénica desestructurada compatible con pancreatitis aguda en evolución, sin imágenes sugestivas de masa. El estudio citopatológico realizado in situ concluye también atipia e infiltrado inflamatorio de probable origen reactivo. Puesto que el paciente continúa sintomático se decide seguimiento estrecho ambulatorio y solicitar nueva TC dos semanas después. Mediante esta exploración se identifican hiperdensidad periglandular por probable pancreatitis aguda, neoformación pancreática con diseminación perineural e

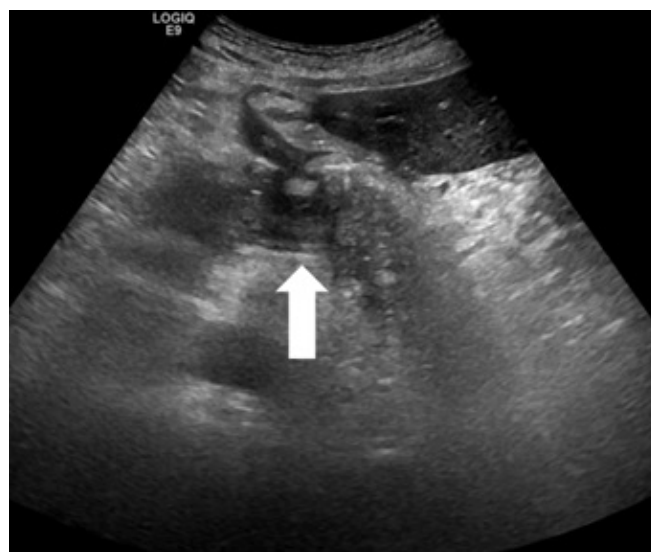


FIGURA 1

Páncreas heterogéneo moderadamente aumentado de tamaño con escasa cantidad de líquido peripancreático (flecha). Vesícula con cristales de colesterol en su interior.

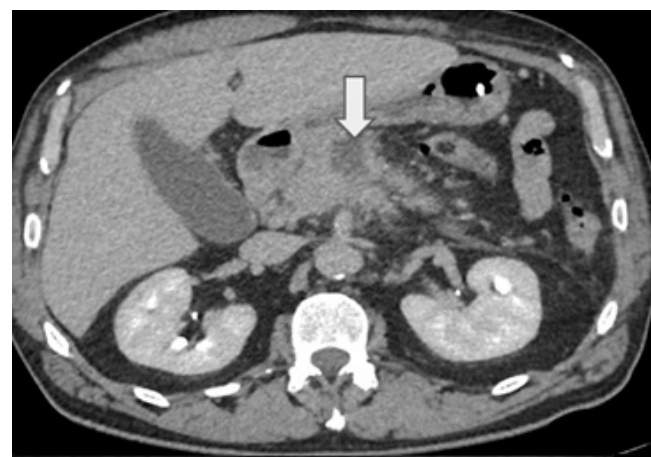


FIGURA 2

Región pancreática hipocaptante de unos 25x25 mm, que puede corresponderse con un área de pancreatitis necrótica focal aguda.

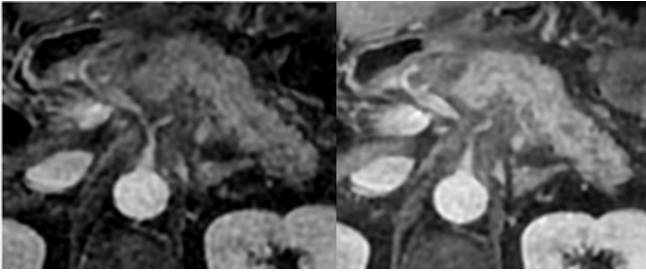


FIGURA 3

RMN que muestra región hipocaptante tras la administración de contraste IV e isointensa en secuencias de difusión. Presenta captación progresiva de contraste lo cual orienta a que sea de carácter inflamatorio.

imágenes hepáticas compatibles con metástasis (Figura 4). Una segunda PAAF pancreática tampoco identifica rasgos citológicos sugerentes de adenocarcinoma; fue la BAG de una LOE hepática quien confirmó infiltración por adenocarcinoma de probable origen pancreático, permitiendo el diagnóstico. El paciente continuó sintomático, precisando neurolisis del plexo celíaco. Finalmente contrajo la infección por SARS-CoV2 y falleció antes de iniciar quimioterapia.

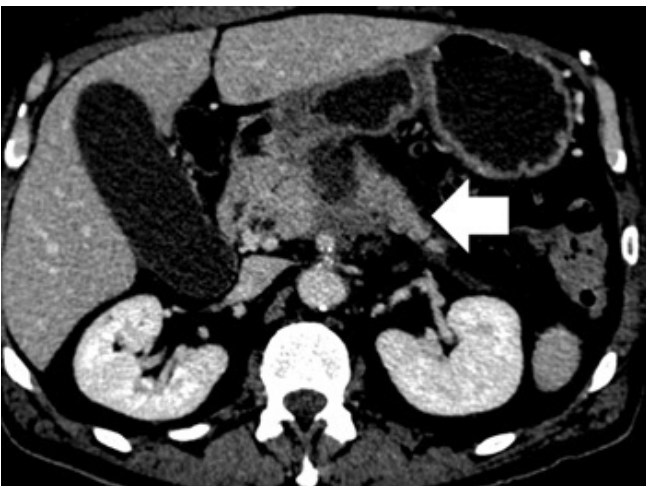


FIGURA 4

TC abdominopélvica con contraste realizado treintaidós días después del inicio de los síntomas. Neoformación pancreática con diseminación predominante perineural. Áreas de hiperdensidad periglandular en probable relación con pancreatitis aguda.

## Discusión

La pancreatitis aguda como forma de presentación de las neoplasias pancreáticas dificulta el diagnóstico por múltiples causas. En primer lugar, puesto que la clínica con la que debutan estos pacientes es superponible a la de los procesos benignos y la prevalencia de estos últimos es superior, el diagnóstico de presunción inicialmente será de pancreatitis aguda litiásica. Por otra parte, la sensibilidad y especificidad de las pruebas de imagen es limitada especialmente en estadios iniciales de la enfermedad, y finalmente la anatomía patológica puede no ser concluyente sobre todo en

aquellos tumores poco diferenciados, limitando la rentabilidad de exploraciones como la ecoendoscopia. En consecuencia, la evolución tórpida y el dolor refractario a tratamiento intensivo son las claves que permiten una aproximación diagnóstica.

## CP-151. COMPLICACIONES TORÁCICAS DE LA PANCREATITIS: FÍSTULA PANCREÁTICO-PLEURAL

DÍAZ ALCÁZAR MDM, RUIZ ESCOLANO E

UGC APARATO DIGESTIVO. HOSPITAL SAN CECILIO, GRANADA.

### Introducción

Las complicaciones torácicas habituales en la pancreatitis aguda incluyen derrame pleural y neumonía. Por el contrario, la fístula pancreático-pleural es una complicación poco frecuente.

### Caso clínico

Se presenta el caso de un paciente varón de 44 años con pancreatitis de etiología alcohólica que consulta por dolor epigástrico de varios días de evolución y disnea en las últimas horas. Se realiza radiografía simple de tórax en la que se observa derrame pleural derecho. En tomografía computarizada de abdomen con contraste intravenoso se objetiva colección líquida de 9x8x36 mm en la cabeza pancreática que se continúa con la curva diafragmática derecha y produce derrame pleural derecho con atelectasia pulmonar adyacente. Se obtiene muestra del líquido pleural y en el análisis bioquímico se encuentra amilasa elevada (1200 U/l, rango normal hasta 120). Dada la estabilidad clínica del paciente se decide tratamiento conservador, con buena evolución clínica y desaparición del derrame en controles radiológicos.

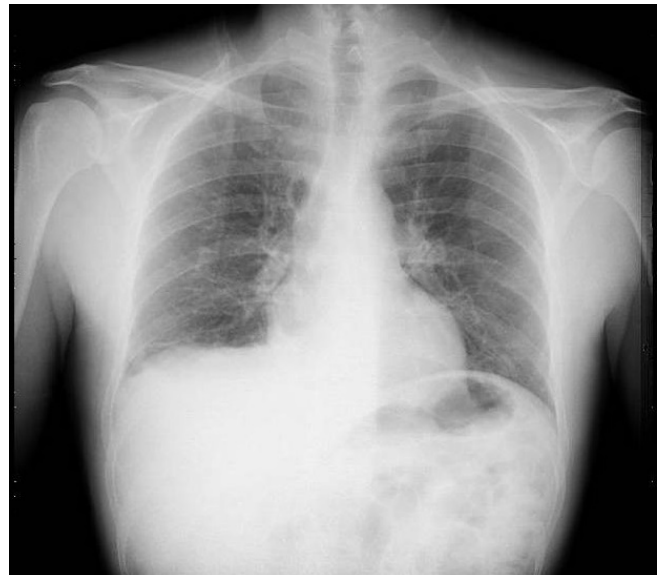

FIGURA 1

Radiografía postero-anterior de tórax en que se observa derrame pleural derecho.

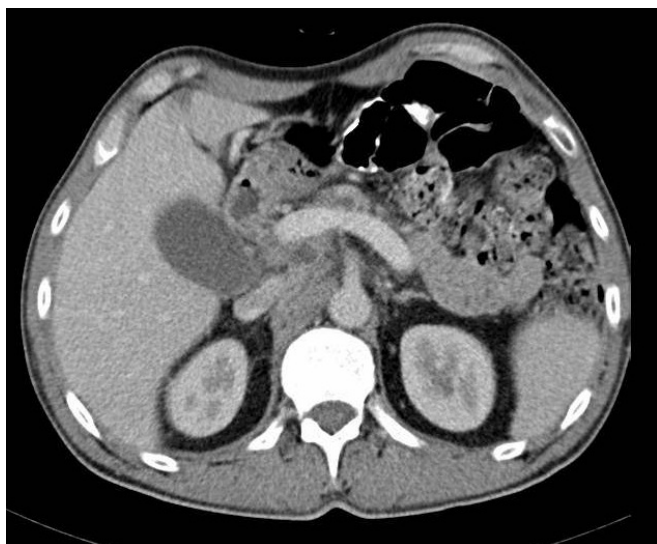

FIGURA 2

Corte transversal de tomografía computarizada abdominal en que se observa colección líquida en cabeza pancreática de que se continúa con la crura diafragmática derecha.

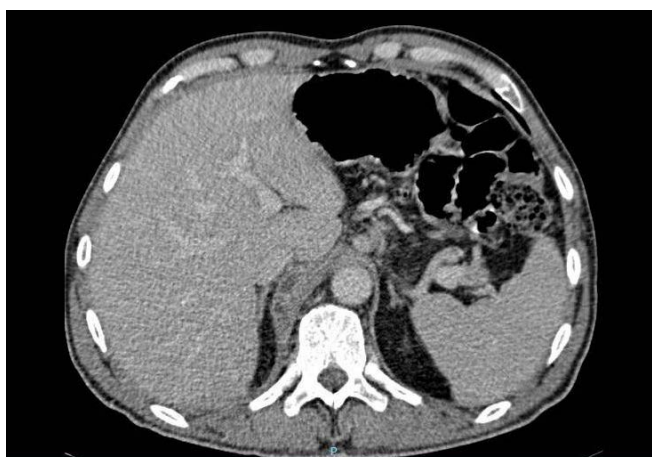

FIGURA 3

Corte transversal de tomografía computarizada abdominal que muestra crura diafragmática engrosada con zona de densidad líquida.

## Discusión

La fístula pancreática es una disrupción inflamatoria del conducto pancreático que produce la fuga de las secreciones pancreáticas. La disrupción anterior del ducto se manifiesta como ascitis pancreática, mientras que la fuga posterior produce una fístula pancreático-pleural. El fluido pancreático se extiende a través de aberturas anatómicas del diafragma, típicamente el hiato esofágico y aórtico. Las colecciones torácicas se pueden manifestar como derrame pleural, pseudoquiste pleural o pseudoquiste mediastínico.

La fístula pancreático-pleural suele manifestarse en hombres de edad media con pancreatitis crónica de etiología alcohólica. Los

síntomas producidos incluyen dolor torácico, disfagia y disnea. El diagnóstico se basa en pruebas de imagen, aunque el canal que conecta la cavidad abdominal con la cavidad pleural puede ser difícil de visualizar. El análisis bioquímico del líquido pleural muestra hiperamilasemia, como en el caso descrito. Las opciones terapéuticas de la fístula pancreático-pleural incluyen el manejo conservador y la cirugía. Son útiles el drenaje del líquido pancreático y la colocación de una prótesis pancreática vía transpapilar. El tratamiento quirúrgico debe reservarse para casos en los que falla el tratamiento conservador o se producen manifestaciones agudas graves.

## CP-152. EMPIEMA NECESSITATIS TRAS COLECISTITIS AGUDA LITIÁSICA: ¿COMPLICACIÓN DE LA COLECISTOSTOMÍA PERCUTÁNEA?

MORENO MORALED A I, NAVARRO MORENO E, PÉREZ CAMPOS E, LÁZARO SÁEZ M

SERVICIO APARATO DIGESTIVO. COMPLEJO HOSPITALARIO DE ESPECIALIDADES TORRECÁRDENAS, ALMERÍA.

### Introducción

El empiema necessitatis es una complicación de la colecistitis muy infrecuente en la actualidad, que se produce cuando estas son tratadas de forma tardía o inadecuada y se asocia a una alta mortalidad.

Presentamos un caso de empiema necessitatis tras la realización de una colecistostomía percutánea en un paciente con diagnóstico de colecistitis aguda.

### Caso clínico

Varón de 53 años, con antecedente de cirrosis hepática y cirugía bariátrica con bypass en Y de Roux con múltiples complicaciones, que precisó abdominoplastia, umbilicoplastia y plicatura abdominal.

Ingresa por cuadro de dolor en hipocondrio derecho y fiebre, diagnosticándose de colecistitis aguda litiásica que se manejó inicialmente de forma conservadora y posteriormente mediante drenaje percutáneo (colecistostomía). Tres semanas después de la realización de la técnica, acude a urgencias por presentar tos con expectoración verdosa y restos sangre acompañado de dolor en costado izquierdo.

En urgencias destaca en la exploración la presencia de una masa de partes blandas en costado izquierdo con orificio por el que se observa supuración activa. Se realiza radiografía de tórax (Figura 1) en la que se objetiva derrame pleural izquierdo y TC (Figura 2) en la que se evidencia un empiema que se extiende a pared torácica izquierda formando una colección con aire de unos 67 x 33 mm que comunica con la piel.

Se traslada a cirugía torácica que realiza desbridamiento y coloca un tubo de drenaje en la zona del empiema bajo sedación. El paciente evoluciona de forma favorable con antibioterapia y es dado de alta una semana después de la realización de la técnica.

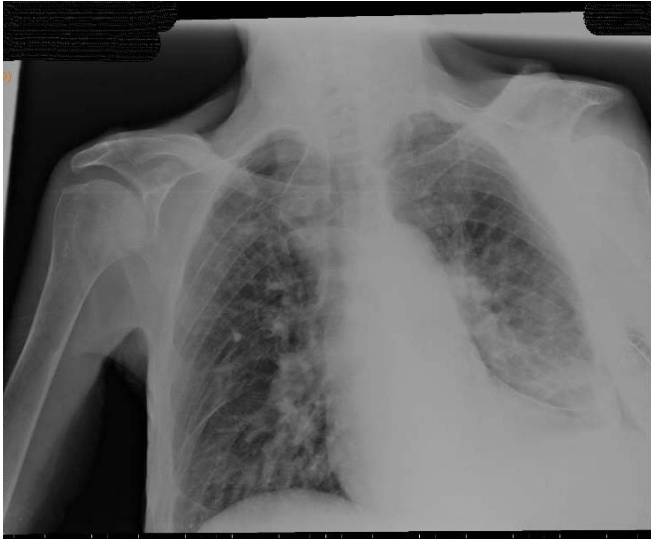

FIGURA 1  
Radiografía de tórax. Derrame pleural izquierdo.

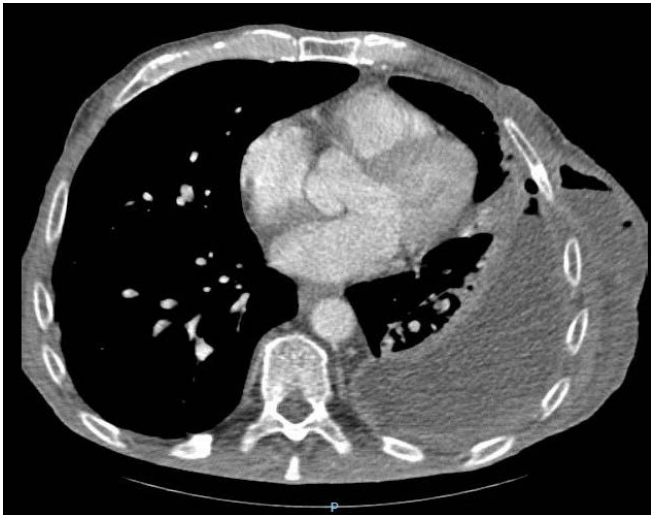

FIGURA 2  
C de tórax. Empiema necessitatis izquierdo.

## Discusión

El empiema necessitatis es una complicación rara que consiste en la extensión de una colección purulenta desde la cavidad pleural hasta formar un absceso en la pared torácica a través de los tejidos adyacentes, llegando a fistulizar a la piel.

En este paciente la localización es atípica, ya que se desarrolla en el lado contralateral al proceso infeccioso de origen; y, suponemos, dado el antecedente de cirugía bariátrica que precisó numerosas intervenciones (abdominoplastia, umbilicoplastia y plicatura abdominal), que puede ser debido a la existencia de alguna comunicación fistulosa entre la cavidad torácica y abdominal. Son fundamentales tanto el tratamiento antibiótico como el drenaje

quirúrgico, este último imprescindible para evacuar el contenido purulento y conseguir la obliteración de la cavidad pleural. La colecistitis aguda es una de las causas más frecuentes de empiema necessitatis; por ello, es fundamental realizar un tratamiento adecuado que evite esta complicación.

## CP-153. ENFERMEDAD RETROPERITONEAL POR IGG4: UN HALLAZGO INCIDENTAL

PÉREZ CAMPOS E, CAMPOS SERRANO N, LÁZARO SÁEZ M

UGC APARATO DIGESTIVO. COMPLEJO HOSPITALARIO DE ESPECIALIDADES TORRECÁRDENAS, ALMERÍA.

### Introducción

La enfermedad por IgG4 es un proceso fibroinflamatorio inmunomediado, de afectación multisistémica. Su diagnóstico es de exclusión, previo descarte de causas infecciosas, tumorales o autoinmunes. Se presenta el caso de un paciente con enfermedad retroperitoneal por IgG4 diagnosticada como hallazgo casual durante el abordaje de un proceso agudo biliar.

### Caso clínico

Varón de 62 años, con múltiples factores de riesgo cardiovascular, que acude a urgencias por fiebre, ictericia y dolor abdominal, asociando inestabilidad hemodinámica. Análíticamente muestra hiperbilirrubinemia, hipertransaminasemia y elevación de reactantes inflamatorios. La ecografía describe dilatación biliar, además del hallazgo de una masa retroperitoneal, con posible relación con colon derecho. Ingresa por sepsis biliar secundaria a coledocolitiasis, resuelta por CPRE.

Respecto a la masa retroperitoneal, se realizan colonoscopia y TC abdominal que descartan relación con colon ni infiltración de órganos (Figura 1 y 2). Se realizó biopsia, sugiriendo como primera orientación diagnóstica mesenteritis retráctil reactiva a proceso biliar. En control evolutivo presenta crecimiento (70 mm de eje mayor), por lo que se biopsia de nuevo, identificando expresión multifocal de IgG4 en las células plasmáticas. Los niveles séricos de IgG4 son de 247 mg/dl. El estudio de la masa tras la exéresis confirma el diagnóstico de fibrosis por IgG4. De este modo, el paciente inicia corticoterapia, presentando buena evolución clínica, sin signos de recidiva.

### Discusión

La enfermedad por IgG4 enlaza bajo un mismo término afecciones de distintos órganos que antes se consideraban independientes, mostrando especial tropismo por páncreas, vía biliar, retroperitoneo, glándulas salivales y sistema linfático. Esta enfermedad, tan infradiagnosticada por su juventud y desconocimiento, se basa en criterios clínicos, serológicos y, sobre todo, histológicos (siendo característica la presencia de infiltración linfoplasmocitaria, fibrosis estoriforme y flebitis obliterativa). La afectación retroperitoneal condiciona una evolución más rápida a fibrosis y peor respuesta al tratamiento, observando tejido fibroinflamatorio que rodea la aorta y sus ramas, englobando los uréteres sin infiltrarse, pudiendo originar hidronefrosis.

Los corticoides constituyen la primera línea de tratamiento, contemplándose la adición de inmunosupresores como azatioprina, micofenolato o iguratimod en casos de alto riesgo de recaída (enfermedad multiórgano, IgG4 e IgE séricos elevados, eosinofilia). Además, se están desarrollando ensayos clínicos con monoclonales anti CD20 y 19, inhibidores de BTK, inhibidores de SLAMF7, abatacept o bortezomib.

Se trata de una entidad propia muy reciente, para la que se requieren más estudios, idealmente en nuestra población, y obtener así ideas más sólidas sobre su fisiopatología, comportamiento y dianas terapéuticas.

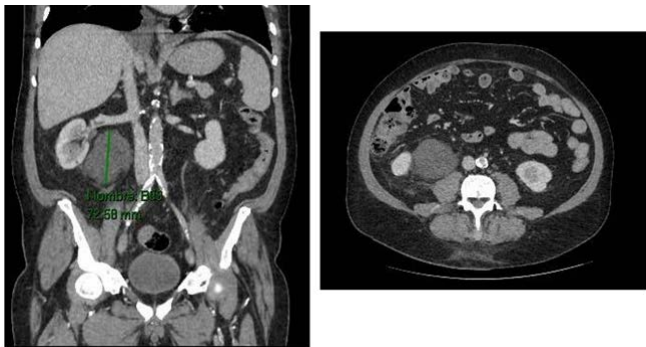


FIGURA 1

Masa retroperitoneal, hipodensa e hipocaptante, de aproximadamente 72x53x56 mm, 45x42x65 mm, independiente del colon, contacta con riñón derecho sin depender de él, sin comportamiento infiltrativo.

### CP-154. FENÓMENO TROMBÓTICO DE LOCALIZACIÓN ATÍPICA COMO FORMA DE PRESENTACIÓN DE LAS NEOPLASIAS PANCREÁTICAS METASTÁSICAS.

LECUONA MUÑOZ M, FERNÁNDEZ CANO MC, TENDERO PEINADO C, GARCÍA ARAGÓN F, REDONDO CEREZO E

SERVICIO APARATO DIGESTIVO. COMPLEJO HOSPITALARIO REGIONAL VIRGEN DE LAS NIEVES, GRANADA.

#### Introducción

El diagnóstico precoz de las neoplasias pancreáticas constituye un reto diagnóstico puesto que los síntomas más frecuentes (astenia, pérdida de peso y dolor abdominal) son de aparición tardía e insidiosa, además de inespecíficos. Por otra parte asocian un elevado riesgo trombótico y en consecuencia pueden debutar de manera inusual en forma de fenómeno tromboembólico.

#### Caso clínico

Mujer de 61 años con antecedentes personales de HTA y Diabetes mellitus que consulta en el Servicio de Urgencias por dolor intenso de aparición súbita en el cuarto dedo de la mano izquierda. En la exploración física se objetiva coloración violácea de la zona con

adecuado relleno capilar, y pulsos radial y cubital conservados (Figura 1). Analíticamente destacan Bilirrubina total 2,7 mg/dl (directa 1.46 mg/dl), GOT 121 U/L, GPT 136 U/L, plaquetas 53.000 (previamente normales) y fibrinógeno 30 mg/dl. Tiempos de coagulación indetectables, no coagulable ni TP ni TTPA, en tres muestras.

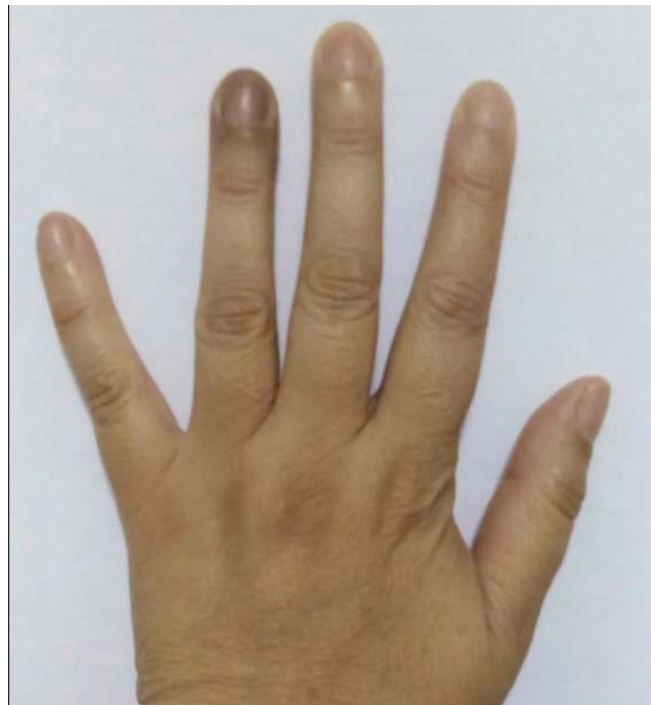

FIGURA 1

Cianosis evidenciada en la exploración física de la paciente.

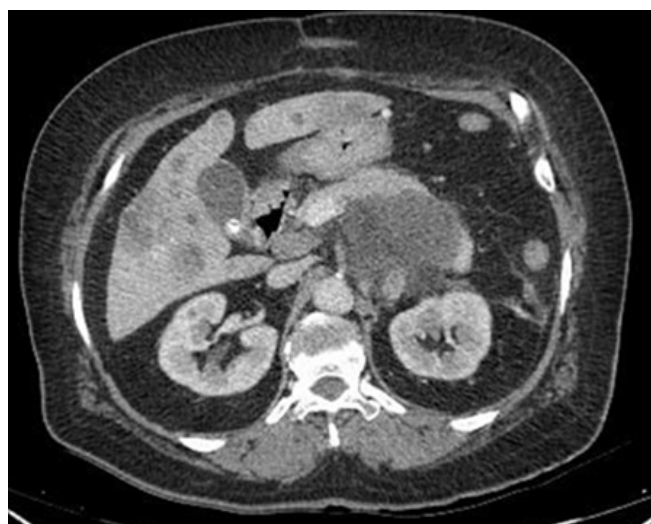

FIGURA 2

Lesión infiltrante en cuerpo-cola pancreáticos de morfología irregular y bordes mal definidos con unas dimensiones aproximadas de 7 x 7 x 6,2 cm sugerente de neoplasia.

Se realiza Eco-Doppler que descarta isquemia, y posteriormente dada la hipertransaminasemia e hiperbilirrubinemia de la paciente, se solicita TC abdominopélvica. En esta prueba de imagen se evidencia una lesión compatible con neoplasia en cuerpo pancreático (Figura 2), con afectación metastásica hepática (Figura 3), peritoneal y pulmonar. Además, aparecen signos de trombos en las venas esplénica, renal y ovárica izquierdas y múltiples defectos de repleción en arterias lobares y segmentarias compatibles con tromboembolismo pulmonar (Figura 4).

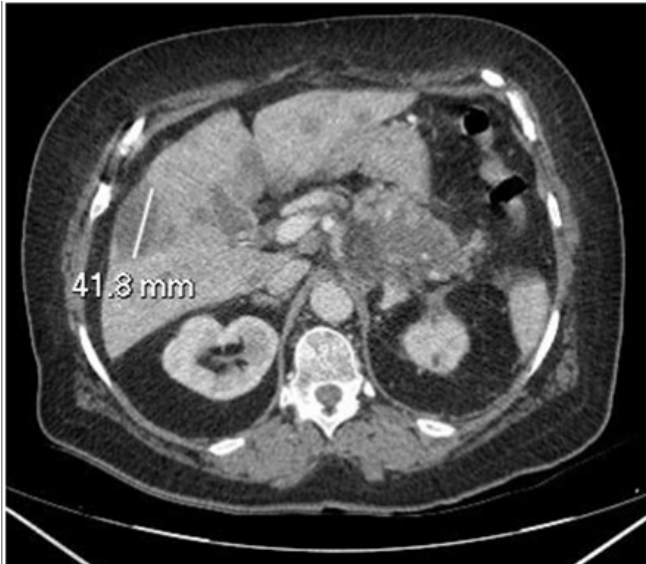

FIGURA 3  
Metástasis múltiples objetivadas en TC.

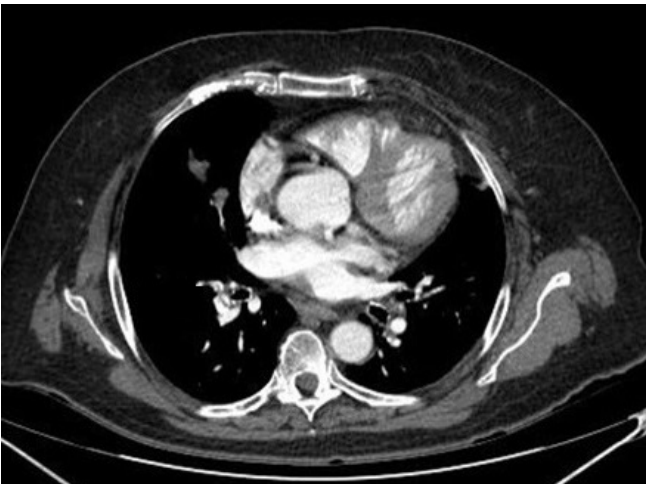

FIGURA 4  
Tromboembolismo pulmonar en arterias lobares y segmentarias del LID.

El diagnóstico definitivo fue de Coagulación intravascular diseminada con clínica trombótica, secundaria a neoplasia pancreática estadio IV. Se realizó tratamiento con intención paliativa y la paciente falleció seis meses después.

## Discusión

Las neoplasias pancreáticas constituyen un factor de riesgo para el desarrollo de fenómenos trombóticos. Sin embargo, más allá de las formas de presentación habituales como el tromboembolismo pulmonar agudo o la trombosis venosa profunda de miembros inferiores, el estado procoagulante inducido por estas células neoplásicas puede dar lugar a la aparición de procesos como la coagulación intravascular diseminada, manifestándose clínicamente como tromboembolismos múltiples y sincrónicos, a veces de localización atípica, en territorio arterial y/o venoso.

## CP-155. FÍSTULA PANCREÁTICO-PLEURAL COMO COMPLICACIÓN INFRECUENTE DE PANCREATITIS CRÓNICA

DE VICENTE ORTEGA A, ARROYO ARGÜELLES JM, FRUTOS MUÑOZ L, MARTÍN MARCUARTU P, BONOSO CRIADO R

UGC APARATO DIGESTIVO. COMPLEJO HOSPITALARIO DE JAÉN, JAÉN.

## Introducción

La pancreatitis puede dar lugar a muchas complicaciones, entre ellas encontramos la fístula pancreaticopleural.

Se trata de una complicación rara, con una incidencia aproximada de 0.4% sobre pancreatitis crónica, que suele presentarse con clínica respiratoria. La mayoría de los casos se producen sobre pancreatitis crónicas de origen enólico (80%).

El diagnóstico se basa en detección de amilasa en líquido pleural y visualización de la fístula y el tratamiento puede ser médico, endoscópico o quirúrgico.

## Caso clínico

Varón de 65 años, fumador y bebedor, con antecedente de pancreatitis crónica enólica que acude a urgencias por clínica respiratoria, ingresando por derrame pleural (Figura 1 y 2). Se realiza toracocentesis, con posterior derrame pleural recidivante tras toracocentesis evacuadora.

El análisis del líquido pleural presenta elevación de cifras de amilasa y se completa estudio con Tomografía Computarizada (TC) de tórax visualizando colección-empiema basal en hemitórax izquierdo con burbujas aéreas en comunicación con colección intraabdominal (Figura 3).

Con sospecha de fístula pancreático-pleural (FPP) se decide tratamiento endoscópico con drenaje transpapilar mediante colangiopancreatografía retrógrada endoscópica (CPRE). Tras inyección de contraste se evidencia trayecto fistuloso en cola de páncreas que comunica con colección adyacente que se rellena de contraste (Figura 4). Se realiza esfinterotomía e inserción de prótesis plástica 5Fr x 5cm. El paciente presentó buena evolución con desaparición progresiva del derrame.

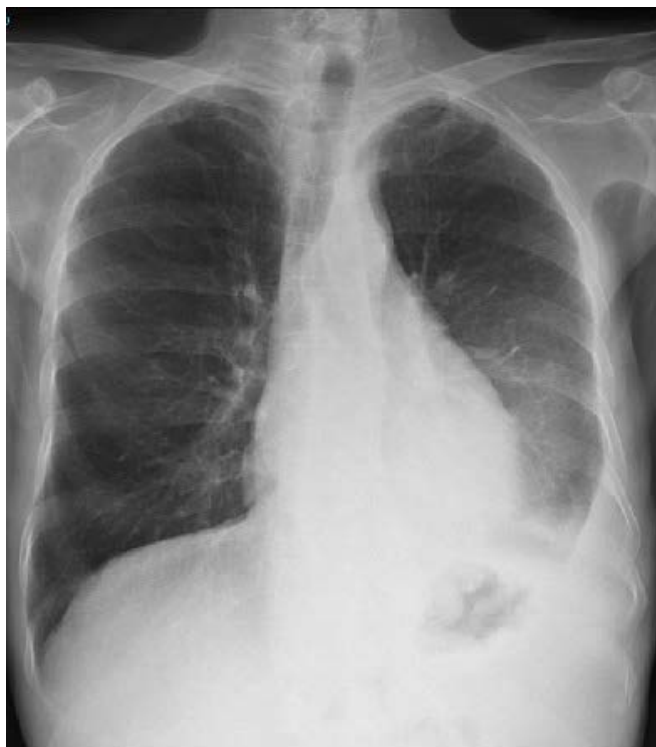

FIGURA 1  
Derrame pleural recidivante.

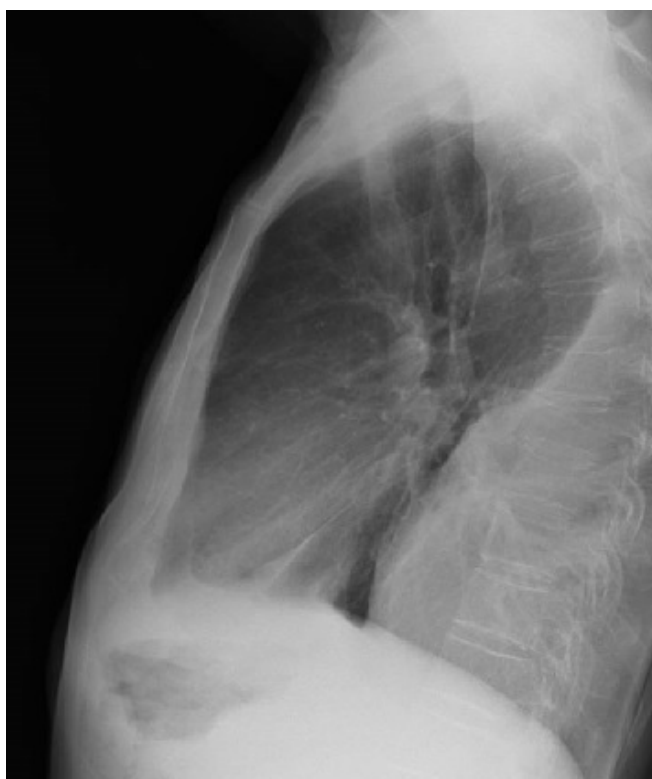

FIGURA 2  
Derrame pleural recidivante.

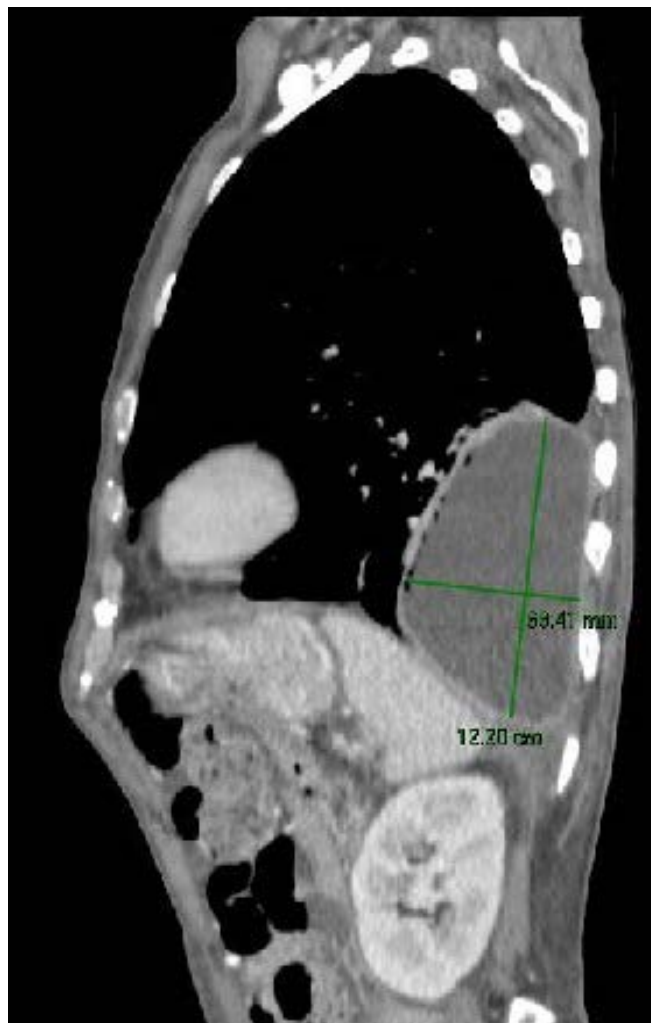

FIGURA 3  
Colección-empiema basal en hemitórax izquierdo.

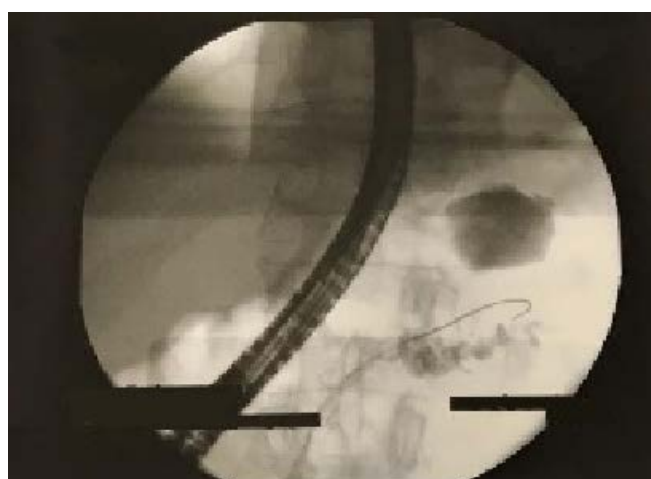


FIGURA 4  
Trayecto fistuloso en cola de páncreas que comunica con colección adyacente visualizado por CPRE.

## Discusión

La FPP es una complicación infrecuente de pancreatitis crónica que a menudo se presenta con derrame pleural recurrente. El mecanismo subyacente implica disrupción del conducto pancreático o pseudoquiste, con paso de las secreciones pancreáticas al espacio retroperitoneal, y a través de los orificios diafragmáticos aórticos o esofágicos hacia el mediastino. El derrame pleural suele ser masivo y refractario a toracocentesis terapéutica.

Suele predominar la sintomatología respiratoria sobre la digestiva, por lo que para un correcto diagnóstico precisa un alto índice de sospecha ayudándonos del análisis del líquido pleural vía toracocentesis. Este líquido presenta niveles elevados de amilasa y las técnicas de imagen permiten identificar la FPP, siendo la más sensible la colangiorensonancia magnética (80%) seguida de CPRE (78%), si bien ésta permite la posibilidad de tratamiento, y por último el TC (47%).

El tratamiento puede ser inicialmente médico mediante octreótido, somatostatina, nutrición parenteral y antibiótico. El manejo endoscópico incluye drenaje transpapilar con esfinterotomía e inserción prótesis pancreática con una tasa de éxito en 96.4% casos, tal y como se presenta en nuestro caso, reservando la cirugía en caso de fracaso del tratamiento.

## CP-156. ICTERICIA OBSTRUCTIVA COMO PRIMERA MANIFESTACIÓN DE LINFOMA NO HODGKIN B DE ALTO GRADO

OSORIO MARRUECOS M, RUIZ PAGÉS MT, MARTÍN MANTIS E

UGC APARATO DIGESTIVO. HOSPITAL DE ESPECIALIDADES DE PUERTO REAL, PUERTO REAL.

## Introducción

El Linfoma Difuso B de Células Grandes (LBDCG) es un tipo de Linfoma No Hodgkin (LNH) que representa aproximadamente la cuarta parte de estos cánceres.

Clínicamente se manifiesta con los denominados síntomas B (fiebre, sudoración nocturna y pérdida de peso) y su tratamiento está basado en regímenes de quimioterapia.

## Caso clínico

Presentamos el caso de un varón de 63 años sin antecedentes personales de interés que acude a Urgencias por ictericia, coluria y dolor abdominal de 48 horas de evolución. En control analítico destaca hiperbilirrubinemia y en ecografía de abdomen realizada al ingreso se aprecia microlitiasis vesicular con dilatación de vía biliar. Se realiza colangiopancreatografía retrógrada endoscópica (CPRE) objetivándose una compresión extrínseca a nivel de colédoco proximal y hepático común de aspecto indeterminado, sin evidencia de coledocolitiasis; por lo que se coloca prótesis biliar plástica para drenaje biliar (Figura 1). Ante estos hallazgos se amplía estudio con

una colangiorensonancia magnética y una tomografía computarizada (TC) confirmándose la presencia de varios conglomerados adenopáticos retroperitoneales, un conglomerado a nivel intestinal y otro a nivel de hilio hepático (Figura 2) que engloba tronco celíaco, arteria hepática y colédoco condicionando una obstrucción parcial de la vena porta. Se realiza gastroscopia y colonoscopia que resultan normales. Ante esta situación se decide la realización de una biopsia guiada por TC del conglomerado en hilio hepático, con anatomía patológica no concluyente.

El paciente presenta una evolución tórpida con mal control del dolor precisando opioides, así como anemia secundaria a episodios de melenas con gastroscopia sin hallazgos, así como angioTC de abdomen sin evidencia de sangrado.

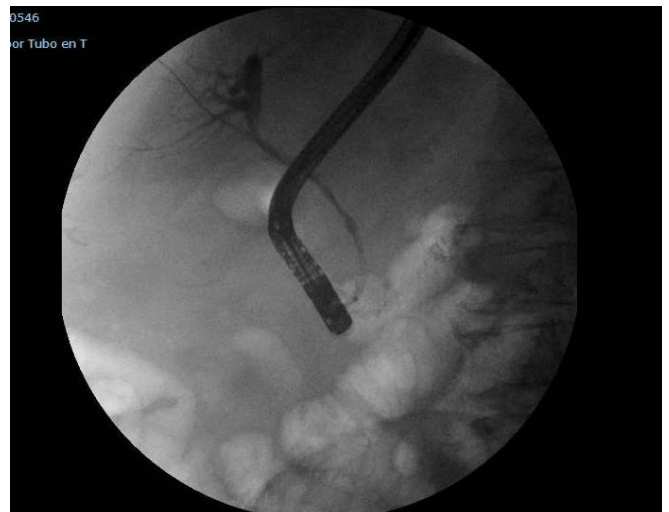

FIGURA 1

Colangiopancreatografía retrógrada endoscópica con colocación de prótesis biliar.

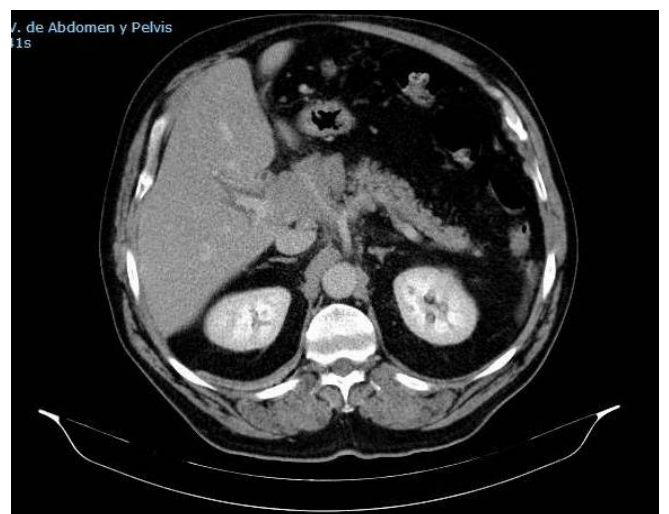


FIGURA 2

Conglomerado adenopático a nivel de hilio hepático.

Al no conseguir biopsias representativas de las adenopatías, se decide intervención quirúrgica con extirpación de un ganglio presente a nivel de yeyuno medio (**Figura 3**) diagnosticándose de Linfoma no Hodgkin B de alto grado Triple HIT y comenzándose régimen de tratamiento quimioterápico.

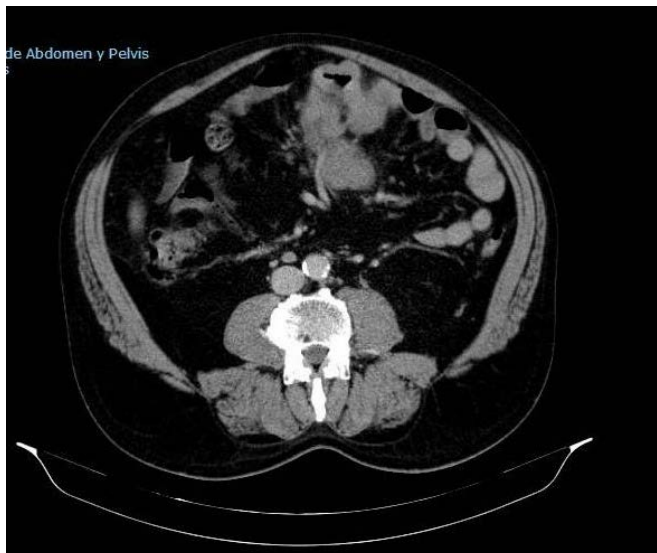

FIGURA 3  
Imagen de TC abdomen sin contraste

## Discusión

El Linfoma No Hodgkin (LNH) constituye una causa poco común de obstrucción biliar. Por ello, en muchas ocasiones no se piensa como entidad en el diagnóstico diferencial de ictericia obstructiva.

Su diagnóstico se apoya por la existencia de síntomas B, no presentes en nuestro paciente, dificultando así el enfoque diagnóstico.

Se han reportado pocos casos de linfomas en región perihepática que condicionen obstrucción biliar e invasión portal, como en el caso de nuestro paciente.

El tratamiento del LBDCG manifestado en forma de ictericia obstructiva secundaria a la presencia de conglomerados adenopáticos circundantes puede beneficiarse del drenaje biliar, siendo imprescindible un régimen quimioterápico adecuado.

## CP-157. ICTERICIA OBSTRUCTIVA DE CAUSA MULTIFACTORIAL: NEOFORMACIÓN PANCREÁTICA E HIDATIDOSIS.

GUTIÉRREZ MARTÍNEZ F, TORO ORTIZ JP, FERNÁNDEZ GARCÍA F, ANDRADE BELLIDO RJ

SERVICIO APARATO DIGESTIVO. COMPLEJO HOSPITALARIO DE ESPECIALIDADES VIRGEN DE LA VICTORIA, MÁLAGA.

## Introducción

La hidatidosis es una parasitosis originada por el cestodo *Echinococcus granulosus* que puede afectar al humano como huésped intermediario produciendo formación de quistes polilobulados con posible afectación de distintos órganos. A nivel hepático, las complicaciones más frecuentes son dolor abdominal, ictericia por compresión quística sobre la vía biliar (VB) o fiebre por sobreinfección.

## Caso clínico

Mujer de 80 años sin antecedentes de interés que acude a urgencias por cuadro de ictericia, coluria y prurito de 1 semana de evolución.

Analíticamente destaca una bilirrubina de 6'2 a expensas de su fracción directa (5'3). Se realiza ecografía abdominal visualizándose masa hepática sólido-quística de 9'2 cm en segmento VIII sugerente de quiste hidatídico (QH) y una marcada dilatación de la VB intrahepática y del colédoco sin lograr visualización correcta del páncreas (**Figura 1**).

Durante el ingreso, se amplía el estudio con Colangiografía RM y TC abdominal (**Figuras 2, 3 y 4**), confirmándose lesión hepática además de neoformación de cabeza pancreática de 25x35 mm.

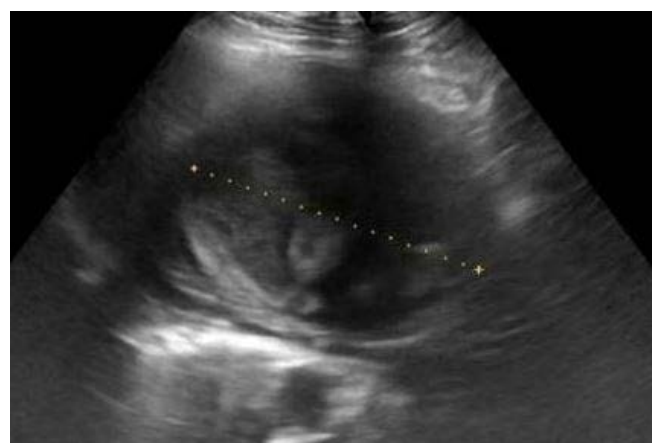

FIGURA 1  
Imagen ecográfica de lesión solido-quística hepática compleja de 9.2 cm sugestiva de quiste hidatídico (línea punteada)

Se decide iniciar tratamiento con Albendazol, realizar ecoendoscopia para toma de biopsia pancreática y CPRE para limpieza de VB y colocación de prótesis. Durante los arrastres con balón, se visualizan múltiples imágenes blanquecinas sugerentes de vesículas parasitarias en probable relación con comunicación del QH con la VB.

A la espera de decidir actitud terapéutica frente al proceso neoplásico, la paciente presenta sobreinfección, aumento del QH y agravamiento de la dilatación de VB; falleciendo finalmente por sepsis biliar.

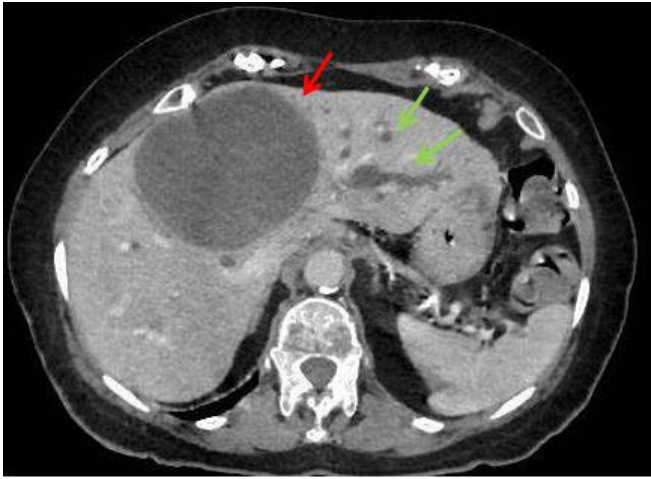

FIGURA 2

Corte axial de TC que muestra lesión hepática sugestiva de quiste hidatídico (flecha roja) y dilatación de vía biliar (flechas verdes)

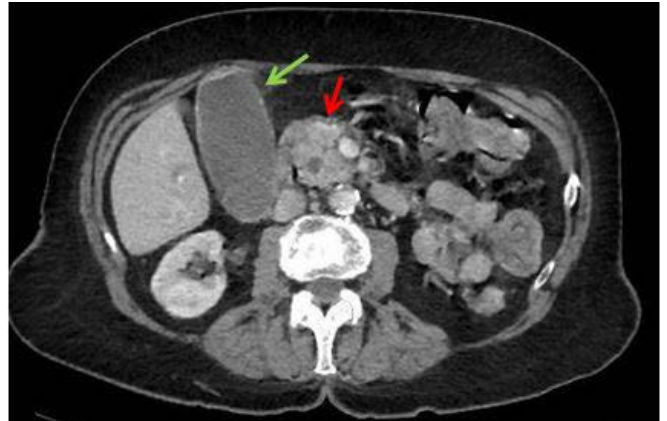


FIGURA 4

Corte coronal de RMN que muestra imagen sugestiva de quiste hidatídico (flecha roja) y dilatación de vía biliar (flecha verde)

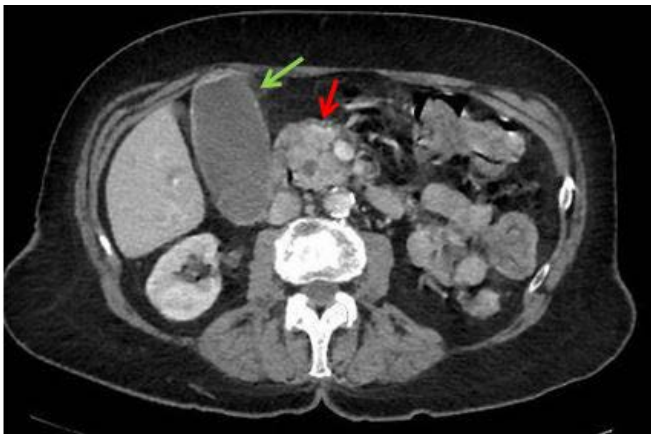


FIGURA 3

Corte axial de TC con cabeza pancreática heterogénea sugestiva de neoformación (flecha roja) junto a distensión vesicular (flecha verde)

## Discusión

En el caso de nuestra paciente se produjeron dos procesos clínicos concomitantes que condicionaron una obstrucción biliar: tumoración en cabeza de páncreas comprimiendo colédoco distal y QH fistulizado a VB con obstrucción secundaria a material hidatídico en su interior.

La fistulización de los QHs hacia el árbol biliar es una complicación frecuente en este tipo de patologías pudiendo producir cuadros de colangitis y sepsis biliar. En nuestro caso, probablemente se produjese ante la dilatación de la VB secundaria a la neoformación pancreática.

El manejo endoscópico mediante CPRE con esfinterotomía es el tratamiento de elección, debiendo iniciarse tratamiento médico con Albendazol o Mebendazol previo al procedimiento para reducir la tasa de complicaciones por sobreinfección o anafilaxia inducidas

por el material intraquístico.

La manipulación endoscópica de una cavidad quística biliar en el contexto de una colangitis puede producir abscesos al no conseguir un drenaje completo. Por ello, se recomienda repetir el mismo procedimiento a la semana para comprobar la completa limpieza de la cavidad residual.

## CP-158. ICTERICIA OBSTRUCTIVA SECUNDARIA A UNA COLECISTITIS AGUDA HEMORRÁGICA

GONZALEZ PARRA AC<sup>1</sup>, MORALES BARROSO ML<sup>2</sup>, MARTINEZ COLOMER ME<sup>2</sup>, VIAS PARRADO C<sup>2</sup>, CAUNEDO ALVAREZ A<sup>2</sup>

<sup>1</sup>SERVICIO APARATO DIGESTIVO. COMPLEJO HOSPITALARIO REGIONAL VIRGEN MACARENA, SEVILLA, <sup>2</sup>UGC APARATO DIGESTIVO. COMPLEJO HOSPITALARIO REGIONAL VIRGEN MACARENA, SEVILLA.

## Introducción

La colecistitis aguda hemorrágica es una patología poco frecuente con una alta morbilidad y mortalidad, siendo aún menos frecuente que se asocia a ictericia por obstrucción secundaria a coágulos procedentes de la vesícula.

Nuestro caso trata de un paciente anticoagulado que ingresa con ictericia y dilatación de la vía biliar extrahepática, siendo finalmente diagnosticado de una obstrucción de la vía biliar por coágulos secundarios a una colecistitis hemorrágica.

## Caso clínico:

Se trata de un varón de 77 años con antecedentes de Hipertensión arterial, Diabetes Mellitus, anticoagulado (Apixaban) por una fibrilación auricular y doblemente antiagregado (AAS y clopidogrel) por isquemia cardíaca reciente.

Acude a urgencias por dolor en hipocondrio derecho y fiebre.

Analíticamente destaca anemia (Hemoglobina (Hb) 8.1) con mínima leucocitosis, hiperbilirrubinemia a expensas de directa e hipertransaminasemia. Se realiza una ecografía abdominal (**Figura 1**) que describe una colecistitis aguda litiásica y una vía biliar dilatada.

Ingresa en Digestivo por sospecha de colangitis secundaria a coledocolitiasis y colecistitis aguda. A su llegada se modifica anticoagulación con heparina de bajo peso molecular, se retira

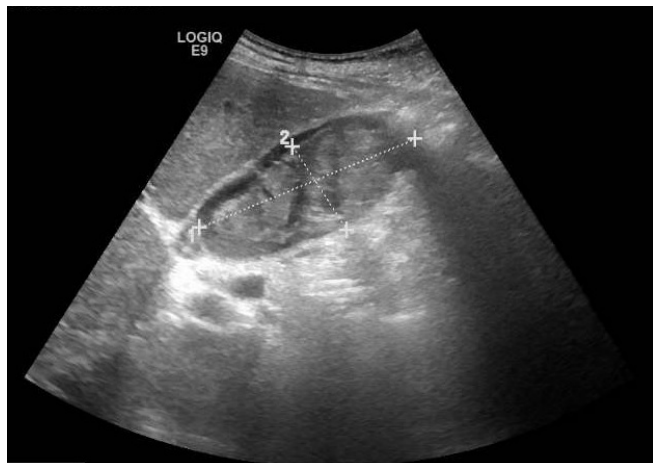

FIGURA 1

Imagen ecográfica de la colecistitis aguda hemorrágica. Se observa contenido hiperecogénico en el interior de la vesícula y engrosamiento parietal de la misma.

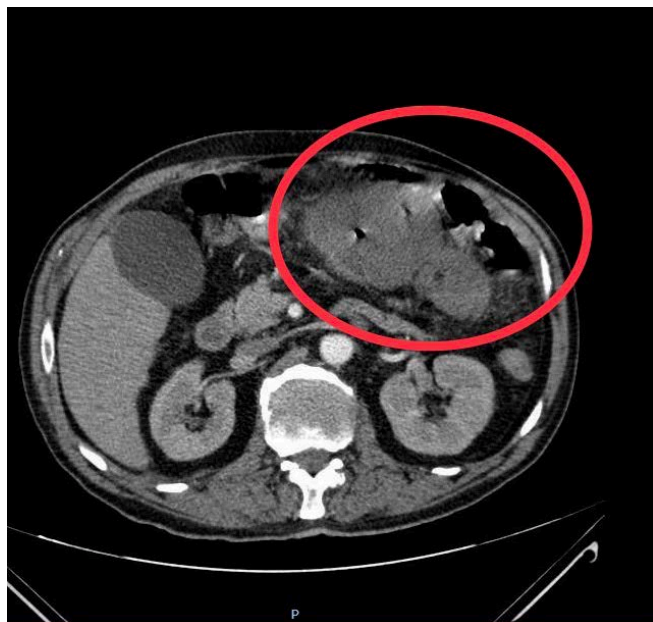


FIGURA 2

Masa ulcerada de aspecto neoplásico situada entre la cámara gástrica y el ángulo transverso del colon mostrando comunicación fistulosa entre ambas estructuras

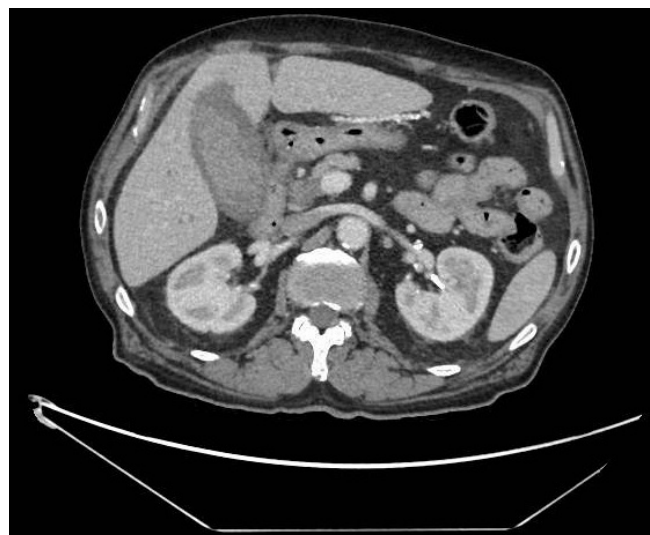

FIGURA 3

Imagen de colecistitis aguda hemorrágica visto en TC con contraste en fase arterial.

el clopidogrel y se solicita una ColangioRM. A las 24 horas del ingreso el paciente presenta empeoramiento clínico y analítico con descenso de la Hb y aumento de la bilirrubina sin exteriorización de sangrado. Se solicita un AngioTC (**Figura 2 y 3**) que no ve signos de sangrado activo pero sí contenido heterogéneo en el interior de la vesícula sugestivo de colecistitis hemorrágica y dilatación de la vía biliar. Posteriormente en la colangioRM (**Figura 4**) se describen los mismos hallazgos en la vesícula, observando el mismo contenido en el interior del colédoco, siendo sugestivo de hemobilia.

Tras comentar el caso con Cirugía general se decide colecistectomía preferente y limpieza de la vía biliar por vía transcística mediante laparoscopia que confirma el diagnóstico de ocupación del colédoco por coágulos, atribuyendo el tratamiento anticoagulante como causa más probable.

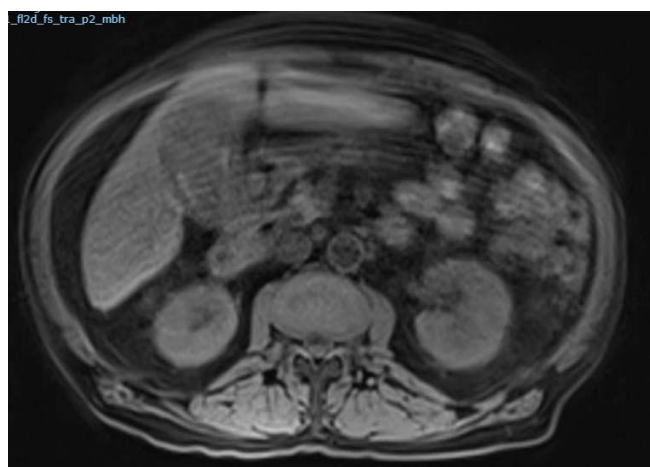


FIGURA 4

Imagen de la colecistitis aguda hemorrágica en resonancia magnética.

## Discusión

La colecistitis hemorrágica es una patología poco frecuente y suele estar asociado a factores de riesgo como anticoagulación, intervencionismo percutáneo, traumatismo, neoplasias y desórdenes hemorrágicos. El tratamiento recomendado es la colecistectomía, aunque se han descrito casos tratados con colecistostomía o CPRE previa a cirugía.

En nuestro caso se trató de un paciente anticoagulado y doblemente antiagregado en el que se decidió colecistectomía laparoscópica y revisión de la vía biliar intraquirúrgica dado el alto riesgo de sangrado.

### CP-159. ICTERICIA, UN SÍNTOMA A VECES EXTRADIGESTIVO. A PROPÓSITO DE UN CASO

DE LA CUESTA FERNÁNDEZ I, MOLINA VILLALBA C, JARAVA DELGADO M, VAZQUEZ GONZÁLEZ JA, REQUENA DE TORRE J, GÓMEZ TORRES K, GALLEGO ROJO FJ

SERVICIO APARATO DIGESTIVO. COMPLEJO HOSPITALARIO DE PONIENTE, EJIDO, EL.

#### Introducción

Entre las causas más frecuentes de ictericia se encuentran la obstrucción de vía biliar, hepatitis virales y hepatopatías autoinmunes. El déficit de glucosa-6-fosfato deshidrogenasa (G6PDH) es una enfermedad hereditaria y una de las causas extradigestivas más frecuentes de hiperbilirrubinemia indirecta.

#### Caso clínico

Varón de 44 años, natural de Marruecos sin hábitos tóxicos y con antecedentes de asma bronquial leve con uso de inhaladores ocasionalmente y cuadro sugerente de cólico biliar simple en 2014. Consultó por ictericia franca y coluria de 3 días de evolución, sin dolor abdominal, fiebre u otra clínica de interés. Análíticamente destaca anemia normocítica (Hb 10,2 g/dL), bilirrubina total 13,84 mg/dL (indirecta 12,75 mg/dL) y LDH 1456 U/L. Función renal, iones, transaminasas y coagulación dentro de la normalidad. Test de Coombs directo negativo con una haptoglobina < 30 mg/dL. Serología para virus hepatotropos negativa. Cobre, ceruloplasmina, perfil tiroideo, anticuerpos (ANA, AMA, ANCA, anti-ADN, anti-LKM1, anti-músculo liso) e inmunoglobulinas normales. Se realizó ecografía abdominal en urgencias sin identificar litiasis vesicular y presentando vía biliar intra y extrahepática de calibre normal.

Rehistoriando al paciente, indicó un episodio similar en 2008 con ictericia franca por el que no consultó dado que se autolimitó. Además, refirió tres días antes ingesta de habas. Ante sospecha de anemia hemolítica por trastorno enzimático se solicitaron niveles de G6PDH demostrándose un claro déficit en dicha enzima. El paciente evoluciona de forma favorable con tratamiento sintomático siendo dado de alta.

#### Discusión:

- El déficit de G6PDH es la enzimopatía más frecuente en el mundo y una causa de ictericia extradigestiva, aunque menos frecuente que la etiología obstructiva (litiásica y maligna)

- Es una entidad a considerar ante pacientes que se presentan con ictericia a expensas de bilirrubina indirecta. Es relevante destacar la importancia de un diagnóstico diferencial amplio cuando el paciente se presente con ictericia y no pensar siempre en una etiología digestiva de la misma.

- Cursa de forma asintomática hasta que el paciente entra en contacto con alguna sustancia con gran poder oxidante (fármacos, habas...), infecciones o ciertos trastornos metabólicos como la cetoacidosis diabética.

- Para su diagnóstico es fundamental una adecuada sospecha, una completa anamnesis, y la determinación de la actividad enzimática para la G6PDH.

- El mejor tratamiento es el preventivo siendo importante una educación dietética y el conocimiento de la posibilidad de crisis hemolíticas agudas ante determinadas infecciones, fármacos o tóxicos.

### CP-160. ÍLEO BILIAR SECUNDARIO A FÍSTULA COLECISTODUODENAL RESUELTO CON MANEJO CONSERVADOR

BRAVO ARANDA AM<sup>1</sup>, OCAÑA LEDESMA A<sup>2</sup>, MORALES BERMÚDEZ AI<sup>1</sup>, JIMÉNEZ PÉREZ M<sup>1</sup>

<sup>1</sup>UGC APARATO DIGESTIVO. COMPLEJO HOSPITALARIO REGIONAL DE MÁLAGA, MÁLAGA, <sup>2</sup>UGC APARATO DIGESTIVO. HOSPITAL COMARCAL DE ANTEQUERA, ANTEQUERA.

#### Introducción

El íleo biliar es una complicación infrecuente de la colelitiasis y supone el 1-3% de las obstrucciones mecánicas del intestino delgado.

#### Caso clínico

Mujer de 91 años. DM, HTA, cardiopatía valvular degenerativa con insuficiencia mitral severa, fibrilación auricular permanente anticoagulada con apixabán, grado funcional II de la NYHA. Ingreso reciente hace dos meses por hemorragia digestiva alta secundaria a pseudoaneurisma de la arteria cística tratado mediante embolización. Consulta por vómitos oscuros y distensión abdominal. Se solicita TC urgente donde se visualiza vesícula con litiasis y aire en su interior, con mala definición de sus márgenes en contacto con el duodeno, en relación con fístula bilioduodenal. Asas de delgado dilatadas, con litiasis en el punto de cambio de calibre próximo al íleon terminal en relación con íleo biliar. Se desestima intervención quirúrgica dada la fragilidad de la paciente. Ingresó en planta para manejo conservador, realizándose descompresión con

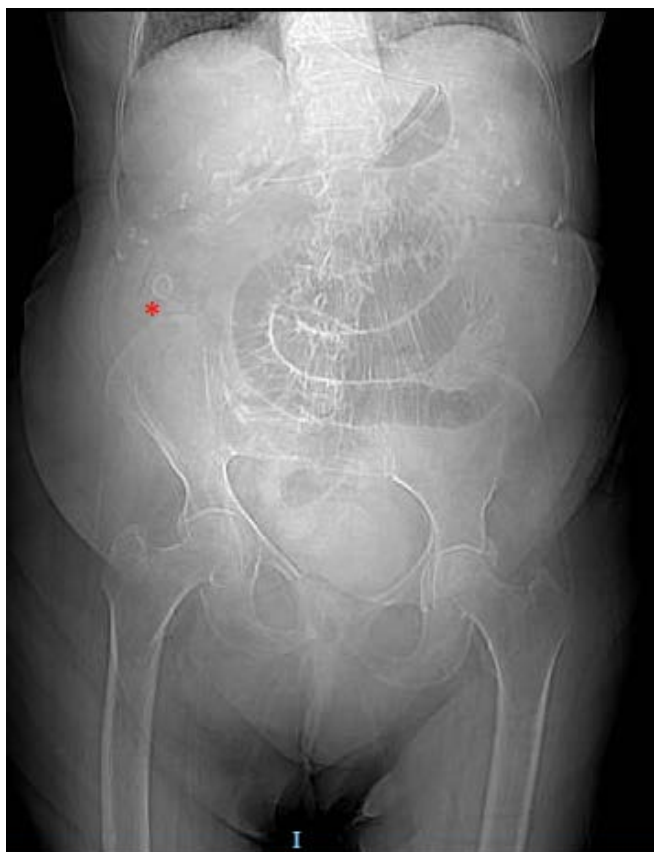

FIGURA 1

Scout view. Se observa dilatación de asas de intestino delgado e imagen hiperdensa compatible con cálculo fuera de la vesícula biliar.

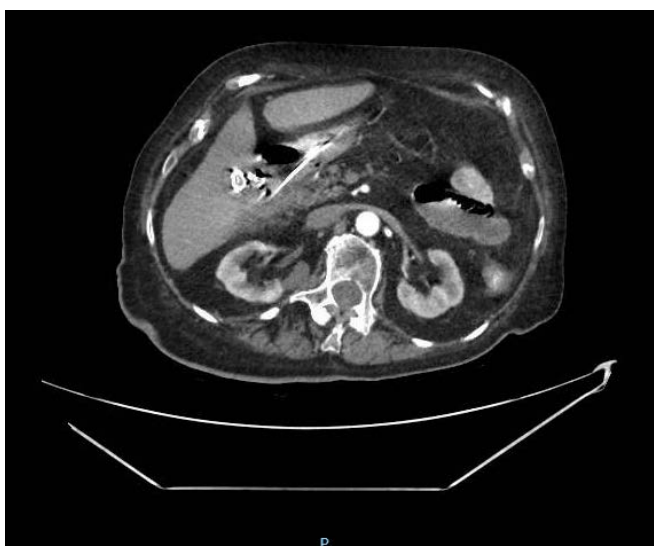

FIGURA 2

Vesícula con litiasis y aire en su interior, con mala definición de sus márgenes en contacto con el duodeno, en relación con fistula bilioduodenal.

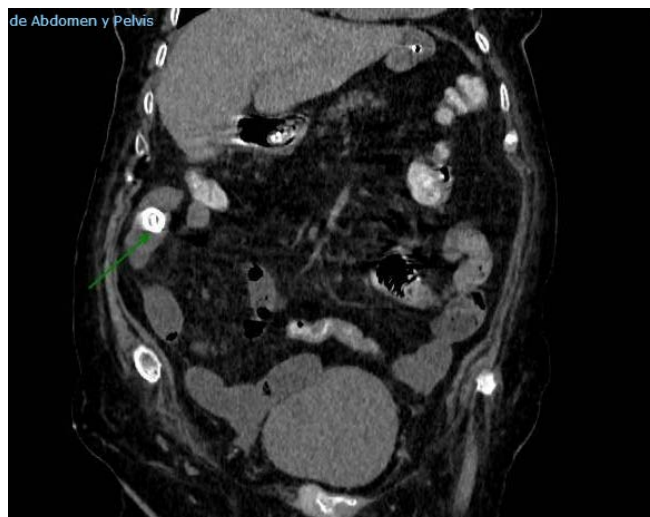


FIGURA 3

Litiasis en el punto de cambio de calibre próximo al ileon terminal en relación con ileo biliar.

sonda nasogástrica y medidas de soporte; con buena evolución posterior y resolución del íleo, siendo dada de alta.

### Discusión

El íleo biliar se define como la obstrucción intestinal mecánica ocasionada por la impactación de una litiasis biliar en la luz del tracto digestivo. El tratamiento de elección consiste en realizar una enterotomía con extracción del cálculo, tratamiento de la fístula bilioentérica y colecistectomía, intervención con alta tasa de morbimortalidad teniendo en cuenta que esta patología suele presentarse en pacientes de edad avanzada, y múltiples comorbilidades. De forma muy excepcional, como en nuestro caso, se ha descrito en la literatura la evacuación espontánea de los cálculos en pacientes con alto riesgo quirúrgico.

### CP-161. IMAGEN RADIOLOGICA ATÍPICA: PANCREATITIS AGUDA ENFISEMATOSA

LEÓN VALENCIANO L, DÍAZ BARBERO N, BRACHO GONZÁLEZ M, PINTO GARCÍA I

UGC APARATO DIGESTIVO. COMPLEJO HOSPITALARIO REGIONAL DE MÁLAGA, MÁLAGA.

### Introducción

La pancreatitis aguda es una inflamación aguda del páncreas, cuya principal etiología es litiasis/barro biliar. Se clasifica en dos tipos, edematosa intersticial y necrotizante, caracterizada por la presencia de necrosis pancreática /peripancreática y conllevando una evolución más tórpida y mayor mortalidad. Una de las complicaciones de esta entidad es la infección de la necrosis.

### Caso clínico:

Varón 69 años, fumador, obeso, con antecedentes de EPOC tipo bronquitis crónica y tumor vesical que requirió resección transuretral.

Acude a urgencias por cuadro de dolor abdominal de 36 horas de evolución, inicialmente en flanco derecho, con irradiación en cinturón a espalda hasta hacerse generalizado. Coluria asociada con recorte de diuresis. Ausencia de fiebre.

A la exploración física, presenta defensa abdominal con irritación epigástrica. Analítica de sangre inicial con lipasa y amilasa elevadas, leucocitosis con desviación izquierda y PCR 147 mg/L. Posteriormente, se realiza tomografía computarizada (TC) de abdomen ante sospecha de complicación abdominal, que muestra hallazgos compatibles con pancreatitis aguda necrotizante con posible infección enfisematosa, con índice de severidad por TC modificado de 10 sobre 10, menos probable perforación de víscera hueca (estómago/ duodeno) (Figura 1). Ingresa en Unidad Cuidados Intensivos (UCI) por insuficiencia respiratoria con necesidad de intubación orotraqueal y ventilación mecánica y soporte vasoactivo con aminas a dosis altas.

Tras 1 mes de ingreso en UCI y persistencia de datos de sepsis pese a antibioterapia de amplio espectro, se realiza nuevo TC abdomen

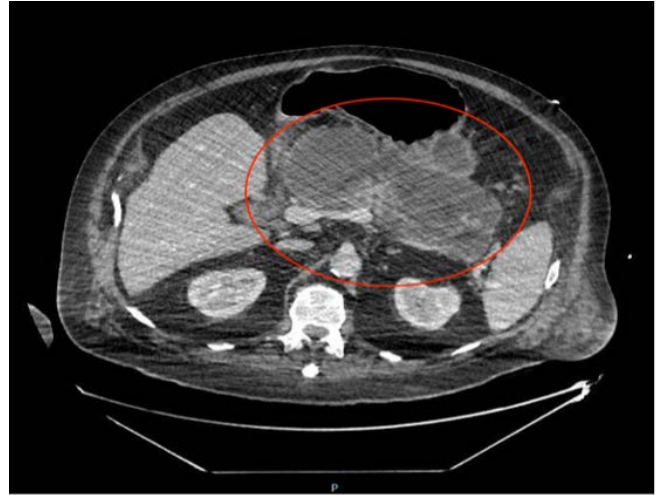

FIGURA 2

TC abdomen que visualiza gran colección peripancreática que impronta en cuerpo gástrico y duodeno

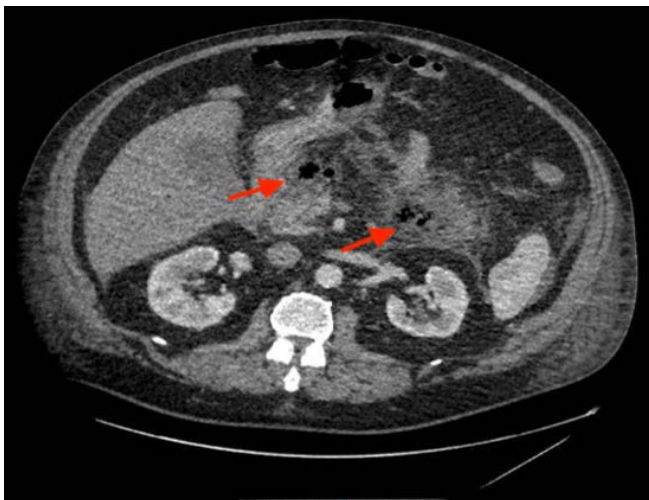

FIGURA 1

TC abdomen con contraste que muestra presencia de gas en celda pancreática a nivel de cabeza y cola.

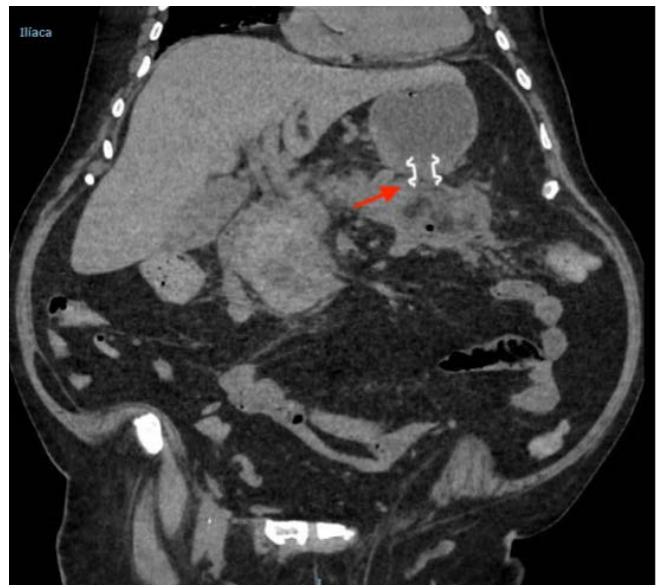


FIGURA 3

Corte coronal de TC abdomen donde se visualiza prótesis de aposición luminal comunicando colección peripancreática a cuerpo gástrico.

que visualiza gran colección peripancreática de 17 cm que impronta en cuerpo gástrico y duodeno (Figura 2). Se decide drenaje transgástrico y transduodenal de la colección mediante colocación de prótesis de aposición luminal con ecoendoscopia (Figuras 3 y 4). Se realizan tres sesiones de necrosectomía más lavados después de la colocación de las prótesis, con buena respuesta tanto clínica como analítica.

### Discusión

La pancreatitis enfisematosa es una patología no muy frecuente que conlleva una elevada mortalidad (30%). Se trata de una infección necrótica del páncreas, siendo característica su imagen radiológica por presencia de gas en el parénquima pancreático, asociándose a bacterias formadoras de gas. El tratamiento consiste en antibiótico de amplio espectro, terapia intensiva y desbridamiento del tejido infectado, que años atrás se realizaba de forma quirúrgica asociando una mortalidad del 69%. Actualmente, la necrosectomía pancreática endoscópica es una de las opciones menos invasivas y con menos complicaciones y mortalidad.

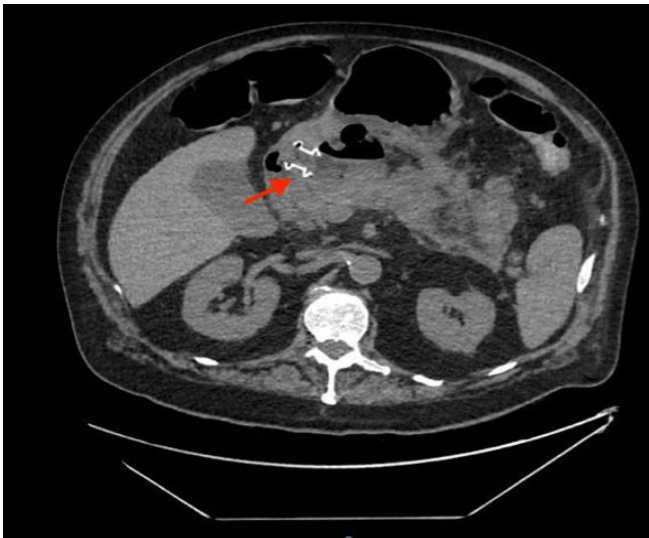


FIGURA 4

Corte axial de TC abdomen donde se visualiza prótesis de aposición luminal comunicando colección peripancreática a bulbo duodenal.

## CP-162. LA PANCREATITIS AGUDA SE MANIFIESTA EN LA PIEL: PANICULITIS PANCREÁTICA

DÍAZALCÁZAR MDM<sup>1</sup>, LÓPEZ HIDALGO JL<sup>2</sup>, ANEيروس FERNÁNDEZ J<sup>2</sup>

<sup>1</sup>UGC APARATO DIGESTIVO. HOSPITAL SAN CECILIO, GRANADA, <sup>2</sup>UGC INTERCENTROS ANATOMÍA PATOLÓGICA. HOSPITAL SAN CECILIO, GRANADA.

### Introducción

La paniculitis pancreática o necrosis grasa pancreática es una manifestación cutánea rara (<3%) de diversas enfermedades pancreáticas, incluyendo la pancreatitis aguda y la pancreatitis crónica y el cáncer de páncreas (más frecuentemente el tipo acinar).

### Caso clínico

Se presenta el caso de una mujer de 83 años que consulta por dolor abdominal localizado en epigastrio de debut agudo. Analíticamente destaca hiperamilasemia (13370 U/l) e hiperlipasemia (16606 U/l). La paciente es ingresada por pancreatitis aguda. A los dos días refiere aparición progresiva de nódulos eritemato-violáceos, no ulcerados y dolorosos en piernas y brazos. Se realiza ecografía de las lesiones, que muestra inflamación del tejido celular subcutáneo. La biopsia de los nódulos confirma el diagnóstico de paniculitis pancreática.

### Discusión

La paniculitis pancreática puede preceder el diagnóstico de la enfermedad pancreática, por lo que en pacientes con este tipo de paniculitis y sin enfermedad del páncreas conocida debe hacerse cribado de patología pancreática.

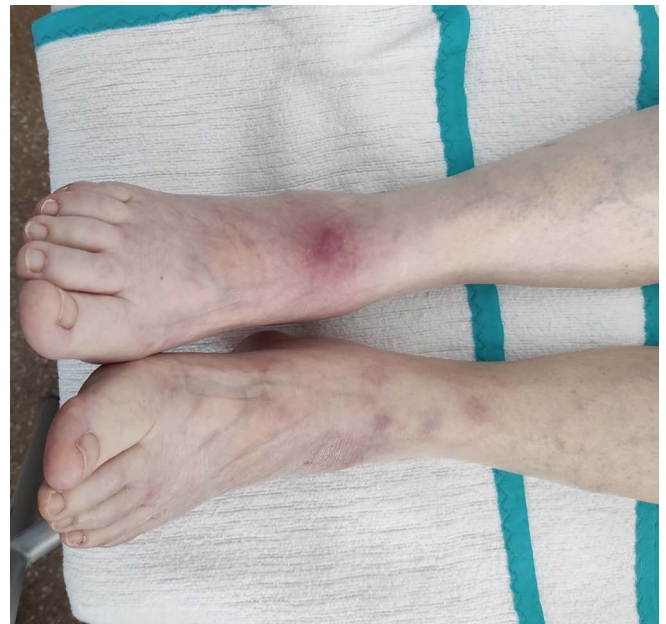

FIGURA 1

Lesiones subcutáneas nodulares eritemato-violáceas, no ulceradas en miembros inferiores.

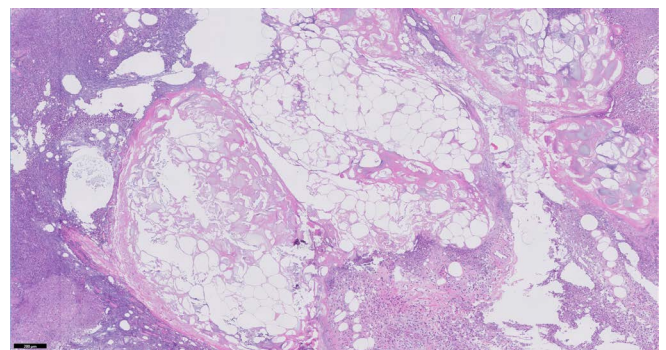


FIGURA 2

Corte histológico con tinción de hematoxilina-eosina a 50 aumentos en el que se observa paniculitis lobulillar con extensa necrosis de adipocitos y adipocitos sin núcleo con depósito granular fino y basófilo.

La patogénesis de la paniculitis pancreática no es conocida, aunque se cree que puede estar relacionada con la liberación de enzimas pancreáticas. Se presenta como nódulos subcutáneos eritemato-violáceos, a veces dolorosos, que resultan de la necrosis por licuefacción del tejido celular subcutáneo, habitualmente en áreas distales de miembros inferiores, aunque también en glúteos, abdomen, brazos y cuero cabelludo. Además de la piel puede haber afectación del tejido adiposo periarticular, abdominal, intramedular e incluso del sistema nervioso central. Los nódulos pueden ser solitarios o acumularse en racimos. Clínicamente la paniculitis pancreática es indistinguible de otras paniculitis como el eritema nodoso. Sin embargo, los hallazgos histológicos son patognomónicos: paniculitis lobulillar con extensa necrosis de

adipocitos y "células fantasma" (adipocitos sin núcleo con depósito granular fino y basófilo por acúmulo de calcio).

La evolución de la pancreatitis es paralela a la de la enfermedad pancreática. Generalmente las lesiones involucionan en semanas, dejando una hiperpigmentación residual, aunque pueden persistir mientras la alteración pancreática subyacente no se trate. Los nódulos se pueden ulcerar, drenando un material graso viscoso por necrosis licuefactiva de los adipocitos, en el que se puede encontrar amilasa, lipasa y ácidos grasos. El tratamiento de la pancreatitis es el de la enfermedad de base y tratamiento sintomático.

### CP-163. LESIÓN DE ARTERIA HEPÁTICA (LAH) TRAS COLANGIOGRAFÍA TRANSHEPÁTICA PERCUTÁNEA (CTPH)

GONZÁLEZ ZAMORANO S, MARAVER ZAMORA M, NARANJO PÉREZ A, TERNERO FONSECA J, CALDERÓN CHAMIZO M

SERVICIO APARATO DIGESTIVO. COMPLEJO HOSPITALARIO DE ESPECIALIDADES JUAN RAMÓN JIMÉNEZ, HUELVA.

#### Introducción

La CTPH es de elección para el tratamiento de la ictericia obstructiva en casos de inaccesibilidad endoscópica. La incidencia de complicaciones descritas es <20% (Nennstiel, S et al. J Clin Gastroenterol. 2015 Oct; 49(9):764-70), pudiendo ser menores (fuga biliar, hemobilia venosa leve, dolor, obstrucción o migración del drenaje, fiebre e hiperamilasemia con o sin pancreatitis) y mayores (sepsis, hemobilia venosa significativa y arterial).

#### Caso clínico

Mujer de 41 años con antecedente de carcinoma ductal infiltrante de mama derecha en remisión. Ingresa por epigastalgia y vómitos con evidencia tomográfica de 2 lesiones hepáticas en "ojo de buey" sugestivas de metástasis condicionando llamativa dilatación de colédoco e ictericia. Se amplía estudio con diagnóstico de lesión

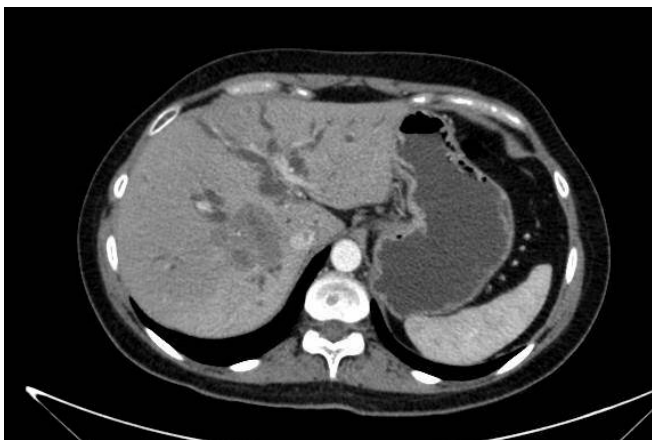

FIGURA 1  
LOE hepática sugestiva de metástasis en TC de abdomen.

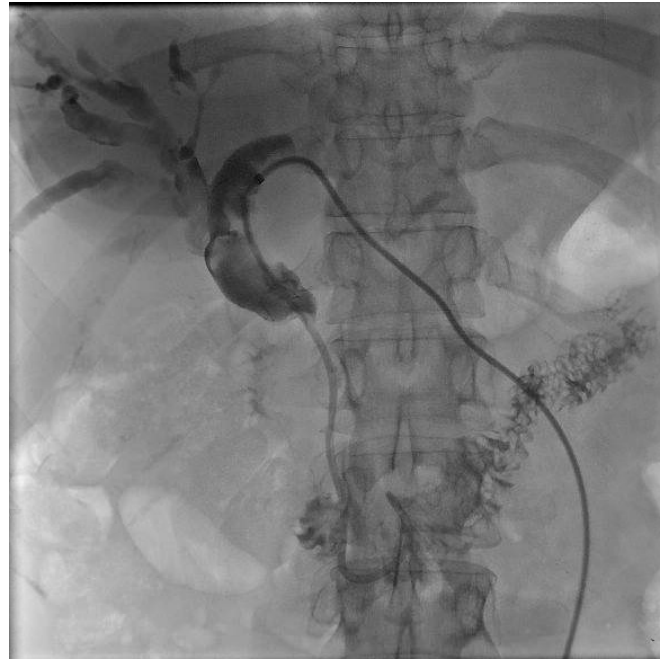

FIGURA 2  
Drenaje de la vía biliar realizado por CTPH.

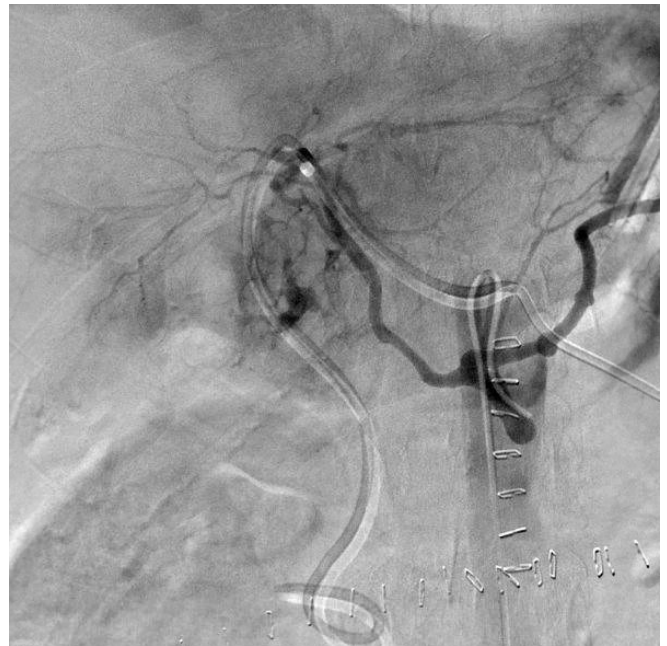

FIGURA 3  
Sangrado de la arteria hepática objetivado mediante arteriografía.

BIRADS-2 en mama izquierda con metástasis hepáticas y óseas. Se somete a CTPH, presentando inestabilidad hemodinámica y anemia. La TC urgente objetivó extravasación de contraste de la arteria hepática con hemoperitoneo secundario. Ante la ausencia de radiología intervencionista de guardia, se realiza laparotomía

urgente para hemostasia, difiriéndose unas horas la arteriografía y embolización selectiva de la arteria hepática con excelente resultado.

## Discusión

La LAH manifestada como hemobilia arterial, hemoperitoneo o hemorragia subcapsular, es una complicación infrecuente (1.3-8%,Choi,DH et al.Radiology.2011Dic;261(3):969-75) con muy pocos casos reportados, pero grave de la CTPH. Debe sospecharse

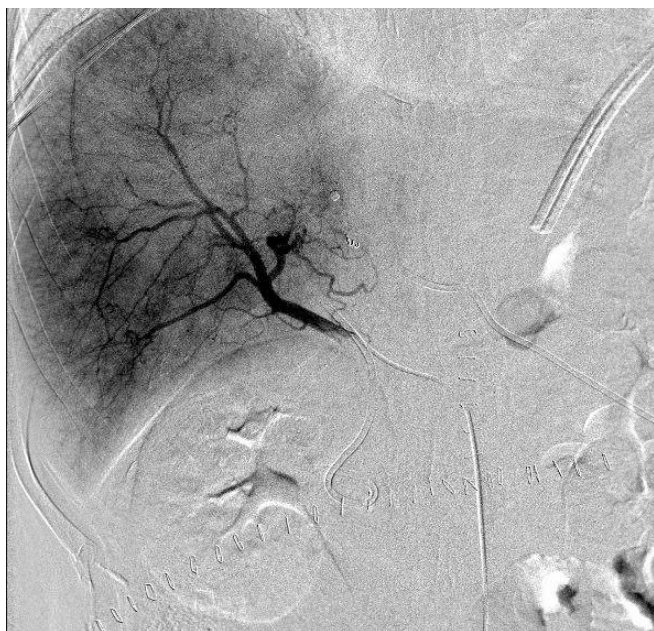

FIGURA 4

Control postembolización de la arteria hepática mediante arteriografía.

en presencia de dolor, inestabilización hemodinámica, anemia y/o rápida acumulación de sangre en el drenaje biliar. En casos graves puede manifestarse como una hemorragia gastrointestinal. Ante la sospecha clínica, suele necesitarse arteriografía hepática, siendo la fístula arteriocoledoc y los pseudoaneurismas los hallazgos más frecuentes (Shapira,Z et al.MAJ2011;13:64–65). Los factores de riesgo asociados con LAH son controvertidos y con poca evidencia en la literatura. Se han propuesto: la dilatación de la vía biliar intrahepática ( $p < 0.17$ , Shiao,E-L, et al.JVascIntervRadiol.2017 Jul;28(7):1025-1032) y el acceso izquierdo (OR2.017;IC95%:1.257-3.236; $p = 0.004$ ;Choi,DH et al.Radiology.2011Dic;261(3):969-75;Rivera-Sanfeliz,GM et al.CardiovascInterventRadiol.2004Mar-Apr;27(2):137-9). Aunque el estudio de Houghton,EJ et al.(SurgLaparoscEndoscPercutanTech.2019Feb;29(1):7-12) lo contradice. El número de punciones, el uso de agujas de gran calibre, el tipo de drenaje o la presencia de alteraciones en la coagulación también se han estudiado como factores de riesgo pero sin significación estadística (Uberoi,R et al.CardiovascInterventRadiol.2012;35:127–138). Tan sólo Houghton,EJ et al. (ArqBrasCirDig.2019;32(3):e1454) encontró diferencias significativas en el diámetro del catéter utilizado únicamente en el acceso biliar derecho. La

embolización arterial transcáteter por un equipo multidisciplinar experimentado se ha establecido como una alternativa a la cirugía para obtener la hemostasia de las LAH asociadas a CTPH. Se considera una técnica relativamente segura, aunque no exenta de complicaciones como desarrollo de isquemia/infarto y abscesos hepáticos.

ID: 210092

Código de presentación: CP-164

## CP-164. MORTALIDAD Y FACTORES DE RIESGO EN PANCREATITIS CRÓNICA

DIÉGUEZ CASTILLO C<sup>1</sup>, DELGADO MAROTO A<sup>1</sup>, IÑIGO CHAVES A<sup>2</sup>, MARTÍN RUIZ JL<sup>3</sup>

<sup>1</sup>SERVICIO APARATO DIGESTIVO. COMPLEJO HOSPITALARIO DE ESPECIALIDADES TORRECÁRDENAS, ALMERÍA, <sup>2</sup>SERVICIO APARATO DIGESTIVO. HOSPITAL GENERAL UNIVERSITARIO DE ALICANTE, ALICANTE/ALACANT, <sup>3</sup>UGC APARATO DIGESTIVO. HOSPITAL SAN CECILIO, GRANADA.

### Introducción

La pancreatitis crónica (PC) se asocia con una tasa de mortalidad de hasta el 17%, con una supervivencia media de 53 meses desde el inicio de la enfermedad. Dicha mortalidad está relacionada con el cáncer y otras complicaciones. El objetivo del presente estudio es valorar las causas de mortalidad y los posibles factores de riesgo implicados en una población de pacientes con pancreatitis crónica.

### Material y métodos

Presentamos un estudio descriptivo retrospectivo en el que se incluyeron 52 pacientes con diagnóstico de pancreatitis crónica. Se analizó el seguimiento durante un período de 4 años para valorar las siguientes variables: sexo, edad, hábito tabáquico y alcohólico, tiempo de evolución de la enfermedad, índice de masa corporal (IMC), pérdida de función pancreática exocrina (IPE) y endocrina (diabetes), otros factores de riesgo cardiovascular (HTA, dislipemia), exitus y causa del mismo.

### Resultados

La edad media de nuestra población de estudio fue 55.4 años, siendo el 82.7% varones. El tiempo de evolución de la enfermedad desde el diagnóstico fue inferior a los 5 años en el 51.2% y superior a los 12 años en el 15.4% de los pacientes.

Dentro de los hábitos tóxicos, el 34.6 % de los sujetos eran fumadores activos y un 13.5% bebedores activos. Respecto a la pérdida de función pancreática, el 61.5 % presentaban IPE y el 25% diabetes pancreatogénica. En cuanto a los FRCV, un 26.9% eran HTA, un 26.9% diabéticos tipo 2, un 30.8% presentaban dislipemia y un 45.2% sobrepeso/obesidad.

En el período de seguimiento de 4 años se produjeron 5 exitus (9.6%), especificando las causas de los fallecimientos en la tabla

	Causas de mortalidad
Paciente 1	Síndrome coronario agudo
Paciente 2	Desnutrición severa por dolor incoercible con analgesia intratecal
Paciente 3	Cáncer pulmón metastásico (hepáticas y cerebrales)
Paciente 4	Complicación post-trasplante hepático inmediato por cirrosis biliar secundaria a estenosis biliar
Paciente 5	Cáncer páncreas

Causas de mortalidad en pacientes con pancreatitis crónica.

	Tabaco	Alcohol	IPE	DM3c	HTA	DM2	Dislipemia	Sobrepeso/obesidad
Paciente 1	No	No	Sí	No	No	Sí	No	No
Paciente 2	Sí	No	Sí	No	No	Sí	Sí	No
Paciente 3	Sí	No	Sí	Sí	No	No	No	No
Paciente 4	No	No	Sí	Sí	No	No	No	No
Paciente 5	No	No	Sí	No	No	Sí	No	Sí

Factores de riesgo asociados en sujetos fallecidos.

1. En el subanálisis de los pacientes fallecidos (tabla 2), el 40 % presentaba un consumo activo de tabaco, un 20% tenía dislipemia, un 20% sobrepeso/obesidad y el 100% eran diabéticos y con IPE.

### Conclusiones

Los datos obtenidos muestran una tasa de mortalidad por debajo de los máximos descritos, lo cual puede deberse a que la mitad de la población tiene un período de evolución de la enfermedad inferior a los 5 años. Dentro de los posibles factores implicados destaca un consumo activo elevado de tabaco y la presencia de FRCV concomitantes sobre los que debemos intervenir en el seguimiento de estos pacientes para reducir la morbimortalidad, especialmente en aquellos estadios avanzados con pérdida de función pancreática exocrina y endocrina.

### CP-165. NEOPLASIA PAPILAR MUCINOSA INTRADUCTAL DE VÍA BILIAR: UNA CAUSA INFRECUENTE DE COLANGITIS AGUDA

LOPEZ-VICO M, LOPEZ-TOBARUELA JM, RODRIGUEZ-SICILIA MJ, REDONDO-CEREZO E

SERVICIO APARATO DIGESTIVO. COMPLEJO HOSPITALARIO REGIONAL VIRGEN DE LAS NIEVES, GRANADA.

### Introducción

La neoplasia papilar mucinosa intraductal de la vía biliar (NPMI-VB) es una entidad infrecuente que afecta a la vía biliar intra y extrahepática y se caracteriza por la secreción papilar de mucina y/o presencia de lesiones quísticas, estando reconocida como un importante precursor del colangiocarcinoma. El espectro de presentación está relacionado con la obstrucción biliar y el tratamiento definitivo es quirúrgico.

### Caso clínico

Mujer de 85 años con antecedentes de deterioro cognitivo y colangitis agudas de repetición, no estudiadas por rechazo de la paciente a realización de pruebas invasivas, que acude a urgencias por cuadro de dolor abdominal epigástrico, fiebre, ictericia y coluria. Analíticamente destaca BT de 14.59 mg/dL con BD de 8.67 mg/dL, PCR 31 mg/L y leucocitosis marcada con neutrofilia. La paciente ingresa en Aparato Digestivo por sospecha de Colangitis Aguda y se inicia tratamiento antibiótico intravenoso. Se realiza ecografía abdominal con dilatación de vía biliar de naturaleza quística con afectación de colédoco y contenido ecogénico avascular; y CPRE, con salida abundante de material mucoso a través de papila mayor y en colangiografía gran dilatación de vía biliar extrahepática, repleta de material mucinoso, siendo el diagnóstico más probable NPMI-VB. Pese a la CPRE, la paciente presenta un deterioro clínico progresivo, desarrollando insuficiencia respiratoria y falleciendo finalmente debido al proceso infeccioso.

### Discusión

Las NMPI-VB son una entidad infrecuente, que representan entre el 4% al 15% de las neoplasias biliares. Afecta con mayor frecuencia a varones de 50-70 años, siendo los síntomas más frecuentes el

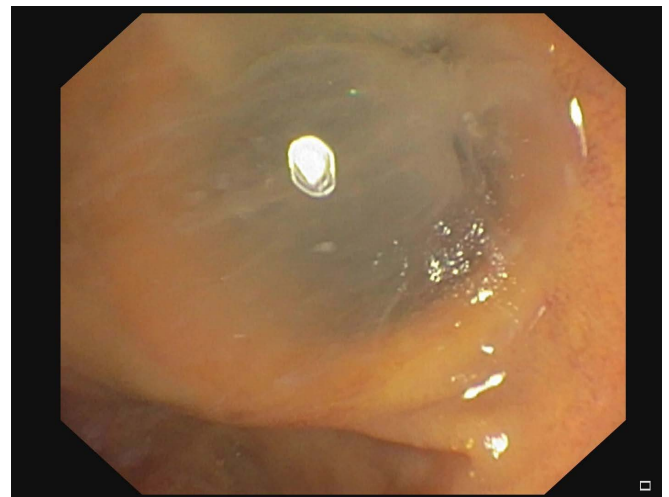


FIGURA 1

Duodenoscopia con salida espontánea de abundante material mucinoso a nivel de papila mayor.

dolor abdominal e ictericia. Igualmente, la hipersecreción mucinosa puede interrumpir de forma intermitente el flujo biliar, dando lugar a colangitis agudas de repetición. Se localizan con mayor frecuencia en vía biliar intrahepática e hilio hepático. El diagnóstico por imagen requiere la utilización de distintas técnicas para una caracterización óptima, visualizando dilatación de vía biliar, lesiones intraluminales o lesiones quísticas. Los niveles de CA19-9 pueden ser utilizados para la evaluación de carga tumoral. A nivel histológico, se trata de una neoplasia papilar y mucinosa que se origina del epitelio biliar, con crecimiento intraductal focal o difuso. El tratamiento es fundamentalmente quirúrgico, con buen pronóstico si se reseca completamente.

Por lo tanto, las NMPI-VB son una entidad a tener en cuenta en el estudio de la obstrucción biliar. En nuestro caso, previamente la paciente rechazó completar el estudio, con evolución tórpida del cuadro de colangitis. Sin embargo, detectados en estadios precoces, son potencialmente resecables y con buen pronóstico.

### CP-166. OBSTRUCCIÓN INTESTINAL A CAUSA DE SD. BOUVERET.

FRUTOS MUÑOZ L, MARTIN MARCUATU P, ARROYO ARGÜELLES JM, DE VICENTE ORTEGA A, PEÑA MARTINEZ P

SERVICIO APARATO DIGESTIVO. COMPLEJO HOSPITALARIO DE JAÉN, JAÉN

#### Introducción

El íleo biliar es una complicación poco frecuente de la litiasis biliar, causada por la formación de fístulas entre la pared vesicular y el tubo digestivo que conlleva a una obstrucción intestinal de causa mecánica.

El síndrome de Bouveret es una causa infrecuente de íleo biliar que consiste en el paso de un cálculo biliar hacia el duodeno mediante una fístula colecistoduodenal, lo que provoca obstrucción al flujo de salida gástrico.

#### Caso clínico

Mujer de 91 años que consulta por vómitos de repetición y color oscuro. Este cuadro se acompaña de molestias abdominales y estreñimiento de varios días.

Antecedentes personales de cardiopatía isquémica revascularizada con stent 3 meses antes.

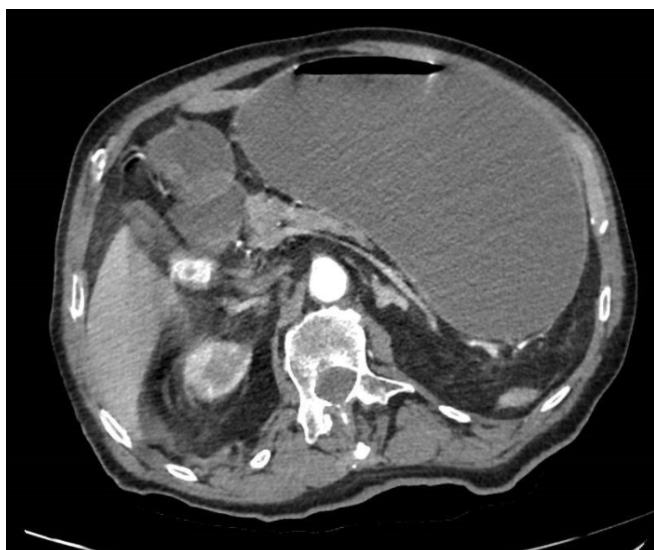


FIGURA 1

Imagen TAC litiasis impactada en duodeno.

En la exploración buen estado general. TA 128/68 mmHg. FC 71 lpm.

Abdomen: Blando y depresible, molestias en epigastrio, sin signos de peritonismo.

- Analítica de urgencias:

Leucocitos 13.390 PMN 87%. Fibrinógeno 754 g/L, resto en rango. Glucosa 132 mg/dL, urea 178 mg/dL, Cr 1,26 mg/dL, sodio 144 mEq/L, potasio 4,8 mEq/L, Perfil hepático normal. PCR 7,4 mg/dL.

- TAC de abdomen: Enorme distensión gástrica hasta hipocondrio derecho que se acompaña de dilatación esofágica. Se observa a nivel de duodeno una imagen ovalada de densidad calcio con un tamaño aproximado de 22x18 mm sugerente de íleo biliar.

- Gastroscopia urgente: Cavidad gástrica distendida con mucosa de aspecto normal. En duodeno mucosa de bulbo eritematosa. No se consigue paso de rodilla duodenal por intensa edematización mucosa.

#### Discusión

El síndrome de Bouveret es una enfermedad infrecuente manifestada como obstrucción gástrica secundaria al impacto de un cálculo en el bulbo duodenal. Constituye el 2-3% de las obstrucciones intestinales relacionadas con cálculos biliares (íleo biliar), asociándose con cálculos de gran tamaño.

Los síntomas son inespecíficos, los más frecuentes son dolor abdominal, las náuseas y los vómitos. Se llega al diagnóstico mediante la radiología. La tomografía axial computarizada permite el diagnóstico hasta en el 77,8% de los casos.

El tratamiento es fundamentalmente quirúrgico, si bien no existe un consenso sobre la técnica quirúrgica de elección. En algunos casos puede intentar tratamiento y extracción mediante endoscopia oral, como fue el primer intento terapéutico de nuestra paciente. Existen pocos casos descritos debido a la dificultad técnica que representa la extracción por esta vía, por alteración de la anatomía por el proceso inflamatorio y el gran tamaño de los cálculos.

Finalmente se realizó intervención quirúrgica mediante reconstrucción de tránsito en Y de Roux con extracción de cálculo y anastomosis mecánica.

### CP-167. PANCREATITIS AGUDA COMO DEBUT DE UN HIPERPARATIROIDISMO PRIMARIO.

ORTIZ CHIMBO DS, VALDIVIA Krag C, EL FALLOUS EL MRAGHID M, TEJERO JURADO R

SERVICIO APARATO DIGESTIVO. COMPLEJO HOSPITALARIO REGIONAL REINA SOFÍA, CÓRDOBA.

#### Introducción

La pancreatitis aguda (PA) puede ser causada por diversas entidades, entre las que destacan las litiasis biliares (80-90%) y el alcohol. Otras

causas menos frecuentes son la iatrogenia, hipertrigliceridemia, fármacos y la hipercalcemia. La hipercalcemia secundaria a hiperparatiroidismo primario (HPTP) supone una causa rara de pancreatitis aguda, con una fisiopatología no totalmente aclarada. Por su baja incidencia y relevancia clínica presentamos un caso de pancreatitis aguda por hipercalcemia.

### Caso clínico

Varón de 62 años con antecedentes de hipertensión arterial, diabetes mellitus tipo 2, dislipemia, bocio multinodular tratado con lodo131, fumador abusivo y sin consumo enólico asociado.

Consulta por dolor abdominal en epigastrio con irradiación hacia ambos hipocondrios, náuseas y vómitos; destacando en analítica leucocitosis 19210/ $\mu$ L, neutrofilia, PCR 201 mg/L y elevación de amilasa (517U/L). Se completa el estudio con TC de abdomen con contraste intravenoso objetivando discreta trabeculación de la grasa pancreática sugestivo de pancreatitis aguda intersticial y dos litiasis en conducto de Wirsung (2 y 4 mm) con leve ectasia de la misma, y litiasis renales bilaterales, una de ellas condicionando ureterohidronefrosis derecha grado IV (Figura 1).

Durante el ingreso se realiza estudio etiológico, destacando una calcemia corregida 13.4mg/dl, calciuria 27 mg/dl, fosfato 2,2 mg/dl y PTH 265,1pg/ml. Ante la sospecha de HPTP, se realiza gammagrafía

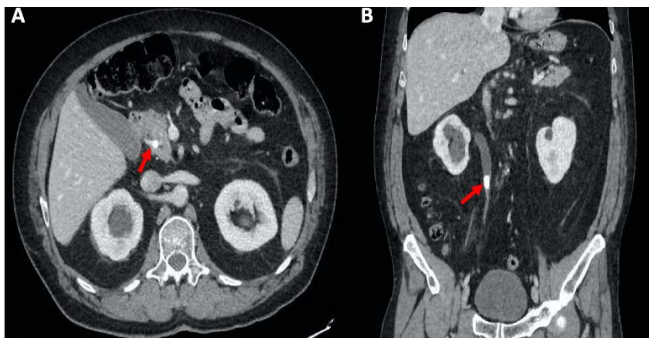


FIGURA 1

TC abdominal con contraste intravenoso. A) Dos litiasis milimétricas en proceso uncinado (2 y 4 mm). B) Litiasis obstructiva de 14 mm en uréter proximal derecho que condiciona dilatación de la vía excretora (hidronefrosis grado IV).

con Tc-99, objetivándose una imagen compatible con adenoma superior paratiroideo izquierdo (Figura 2). El paciente negaba antecedentes personales y familiares de tumores en la esfera del síndrome de neoplasia endocrina múltiple. Posteriormente fue valorado por Urología, realizándose litotricia extracorpórea por ondas de choque (LEOC), ureteroscopia y fragmentación con láser, con buen resultado.

Tras el tratamiento médico, incluido el hipocalcemiante, evolucionó satisfactoriamente, permaneciendo asintomático, con niveles de calcio y PTH en rango normal durante el seguimiento en consulta y encontrándose a la espera de realizarse una paratiroidectomía programada y CPRE para limpieza de la vía pancreática.

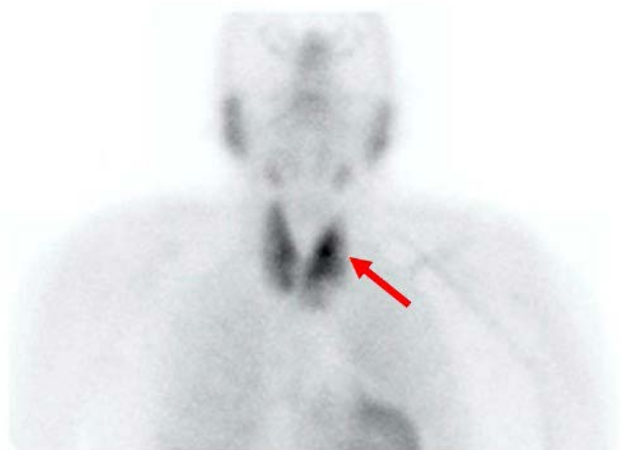

FIGURA 2

Gammagrafía con 99mTc-Sestamibi: Acúmulo del trazador en área adyacente al tercio superior del LTI. Bocio nodular.

### Discusión

La pancreatitis aguda es una complicación infrecuente de HPTP. En su estudio etiológico valores elevados y sostenidos de calcio y paratohormona, en ausencia de otras causas frecuentes, deben hacernos sospechar un HPTP. La confirmación diagnóstica se realiza mediante ecografía, TC cuello-tórax o gammagrafía 99mTc-Sestamibi. El tratamiento médico de la pancreatitis aguda y sus complicaciones, junto con el tratamiento hipocalcemiante han de ser complementados con la resección quirúrgica del adenoma, lo cual supone el tratamiento definitivo con óptimos resultados.

En conclusión, la hipercalcemia en una PA puede ser la primera manifestación de un HPTP, por lo ha de ser valorada dentro del estudio etiológico.

### CP-168. PANCREATITIS AGUDA POR CANNABIS: ENTIDAD A CONSIDERAR EN JÓVENES

DE LA CUESTA FERNÁNDEZ I<sup>1</sup>, MOLINA VILLALBA C<sup>1</sup>, MIRAS LUCAS L<sup>2</sup>, GALLEGRO ROJO FJ<sup>2</sup>

<sup>1</sup>UNIDAD APARATO DIGESTIVO. COMPLEJO HOSPITALARIO DE PONIENTE, EJIDO, EL, <sup>2</sup>SERVICIO APARATO DIGESTIVO. COMPLEJO HOSPITALARIO DE PONIENTE, EJIDO, EL.

### Introducción

Las causas más frecuentes de pancreatitis aguda son la biliar y alcohólica, aunque se cree que hasta el 13% de las pancreatitis idiopáticas se asocian a otros tóxicos.

En los últimos años se ha visto un mayor consumo de cannabis

en muchos países incluso como tratamiento analgésico de la pancreatitis aguda. Sin embargo, se ha descrito también en la literatura que su consumo puede ser causa de esta patología.

### Caso clínico

Varón de 35 años de edad con síndrome de Gilbert. Acude por dolor en hipocondrio derecho y epigastrio de varios días de evolución, de mayor intensidad después de transgresión dietética. No refiere fiebre, náuseas, vómitos en los últimos días. Tampoco presentaba ictericia, coluria o acolia. Analíticamente destacaba una bilirrubina total de 3.93 a expensas de indirecta, GOT 25, GPT 22, amilasa 987 y PCR de 22,44.

La ecografía abdominal no objetivó coledolitiasis. Posteriormente se realizó colangioRM que se informó como inflamación del

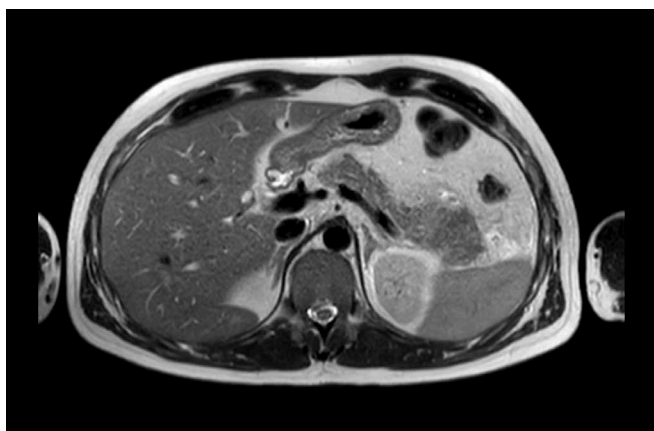


FIGURA 1  
ColangioRM.

parénquima con colecciones agudas peripancreáticas confirmando el diagnóstico de pancreatitis aguda. No se vieron tumores quísticos ni neoplasias sólidas pancreáticas. No se observaron dilatación ni datos sugerentes de litiasis biliar y en la anamnesis dirigida el paciente negó un consumo de alcohol en los últimos meses. Únicamente refirió un consumo excesivo de cannabis, mayor de lo habitual en los últimos días que posteriormente se confirmó en el análisis toxicológico de orina. En la analítica los niveles de triglicéridos, calcio e IgG4 fueron normales. También negó medicación previa, clínica de infección o traumatismo en los últimos días.

El paciente durante su ingreso evolucionó favorablemente tolerando dieta progresiva y sin dolor abdominal u otras complicaciones agudas hasta su alta.

### Discusión

- El cannabis es un posible factor de riesgo para la pancreatitis aguda, a veces asociado a otros como el alcohol. Aunque su mecanismo es todavía desconocido, parece estar en relación con una mayor expresión de receptores cannabinoides tipo 1 y tipo 2 en las células pancreáticas.

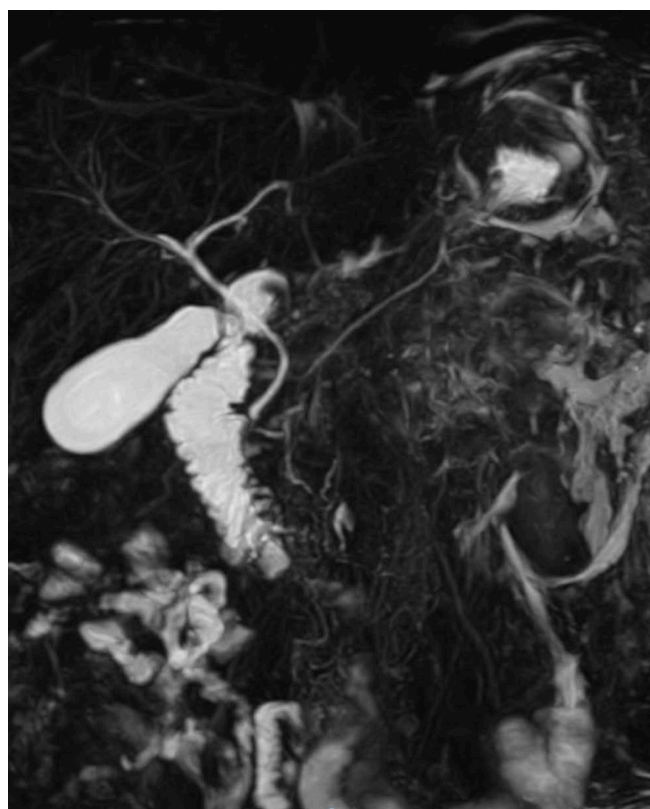


FIGURA 2  
ColangioRM.

- Incluir el consumo de cannabis en el diagnóstico diferencial de la pancreatitis aguda idiopática debe ser importante para reducir la morbilidad y para prevenir nuevos episodios. Especialmente entre aquellos pacientes más jóvenes, en los que la etiología no está claramente definida. Una historia detallada de consumo de tóxicos, así como un análisis para detectar cannabis en orina podría ser importante.

### CP-169. PANCREATITIS AGUDA POR TETRACICLINAS. A PROPÓSITO DE UN CASO.

ARROYO ARGÜELLES JM, MARTÍN MARCUARTU P, DE VICENTE ORTEGA A, FRUTOS MUÑOZ L, TERCERO LOZANO M, COLMENERO LECHUGA MDM

SERVICIO APARATO DIGESTIVO. COMPLEJO HOSPITALARIO DE JAÉN, JAÉN.

### Introducción

La pancreatitis aguda es una causa frecuente de ingreso en un servicio de Aparato Digestivo y, aunque en la mayoría de los casos evoluciona favorablemente, puede llegar a ser potencialmente grave.

La litiasis biliar está a la cabeza como causa del cuadro, aunque hay numerosas etiologías (alcohol, tabaco, toma de fármacos...).

La pancreatitis aguda por tetraciclinas es una causa poco frecuente, pero se debe conocer ya que puede ser el origen de la misma en un paciente en tratamiento con dicho antibiótico, una vez se hayan descartado el resto de posibles causas.

### Caso clínico

Se presenta el caso de un varón de 16 años, sin antecedentes personales de interés ni consumo de hábitos tóxicos, que acude por dolor abdominal.

El paciente llevaba 48 horas con dolor epigástrico irradiado hacia la espalda, sin otra sintomatología. Se encuentra en tratamiento vía oral con doxiciclina desde hace varios meses debido a la presencia de acné, negando toma de otros fármacos.

En la analítica urgente destaca una elevación de amilasa y lipasa por lo que, ante analítica y clínica compatible, se diagnostica al paciente de pancreatitis aguda.

Se le solicita una analítica completa con resultados dentro de la normalidad, así como una ecografía abdominal y una RM pancreática (**Figura 1**) que no evidencia ninguna causa.

Tras haber descartado diversas causas etiológicas del cuadro de inflamación pancreática (litiasis, alcohol, tabaco, productos

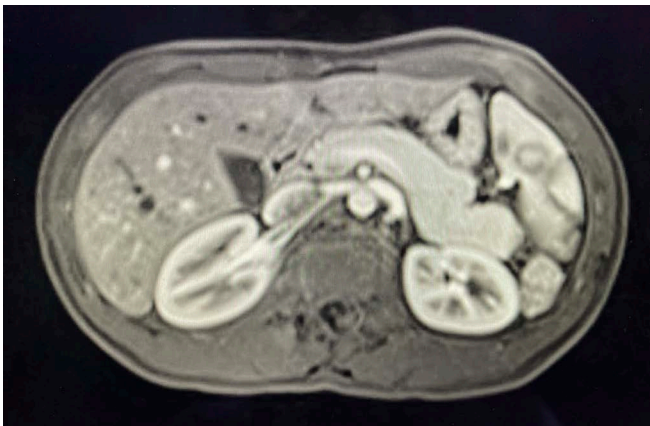

FIGURA 1

Imagen de pancreatitis aguda edematosa por RM.

de herbolario, hipertrigliceridemia, origen autoinmune, etc.), el paciente es dado de alta con diagnóstico de probable pancreatitis aguda secundaria a la toma de tetraciclinas.

### Discusión

La pancreatitis aguda es un cuadro frecuente dentro de la patología digestiva, siendo la causa más habitual la litiasis biliar. La producida por fármacos tiene una incidencia baja, suponiendo entre el 0,1 y el 2% de todos los casos de pancreatitis.

Hay diversos medicamentos que se han asociado claramente con la pancreatitis como son la azatioprina, el ácido valproico, los

corticoides o la mesalazina, entre otros. Sin embargo, la pancreatitis por tetraciclinas es una causa excepcional, con una incidencia menor al 0.5%.

El mecanismo de acción probablemente sea idiosincrásico y no es bien conocido.

Para hacer el diagnóstico de pancreatitis aguda por tetraciclinas en un paciente con toma de dicho fármaco es necesario haber descartado previamente todas las demás causas posibles de pancreatitis.

Ante la sospecha del cuadro sería conveniente la suspensión del fármaco y valorar riesgos y beneficios de su reintroducción más adelante una vez resuelto el episodio agudo.

### CP-170. PANCREATITIS AGUDA RECIDIVANTE SECUNDARIA A PÁNCREAS DIVISUM

MARTÍN MANTIS E, MUÑOZ NÚÑEZ M, OLVERA MUÑOZ R

UGC APARATO DIGESTIVO. HOSPITAL DE ESPECIALIDADES DE PUERTO REAL, PUERTO REAL.

### Introducción

El páncreas divisum es la malformación congénita más común del páncreas. Ocurre debido a una alteración en la fusión de los sistemas ductales de las yemas pancreáticas dorsal y ventral en la séptima semana de gestación intrauterina. Es una de las etiologías propuestas para pancreatitis agudas recidivantes y pancreatitis crónicas.

### Caso clínico

Mujer de 77 años de edad con antecedentes personales de hipertensión arterial, dislipemia y SCAEST hemodinámico. Historia de colelitiasis sintomática siendo diagnosticada en diversas ocasiones de pancreatitis aguda de etiología biliar y requiriendo ingresos hospitalarios en los últimos cuatro años. Por este motivo, se deriva a servicio de Cirugía General para ser intervenida de colecistectomía laparoscópica programada. Sin embargo, un mes después de dicha intervención, ingresa nuevamente con criterios clínico-analíticos de pancreatitis aguda sin movilización de perfil hepatobiliar, destacando únicamente hiperamilasemia. En radiografía de abdomen, presencia de heces y gas distribuido por marco cólico. Se decide realización de colangiografía por resonancia magnética que no evidencia coledocolitiasis residual pero sí presencia de un conducto pancreático dorsal dilatado (3-4 mm) sin visualización del conducto pancreático ventral; por tanto, signos compatibles con páncreas divisum (**Figura 1**). Posteriormente, se decide tratamiento endoscópico mediante CPRE no pudiéndose identificar la estructura papilar y quedando éste relegado para un segundo tiempo si apareciera nuevo episodio de pancreatitis aguda. Se decide alta tras evolución favorable. Actualmente, la paciente se encuentra asintomática.

### Discusión

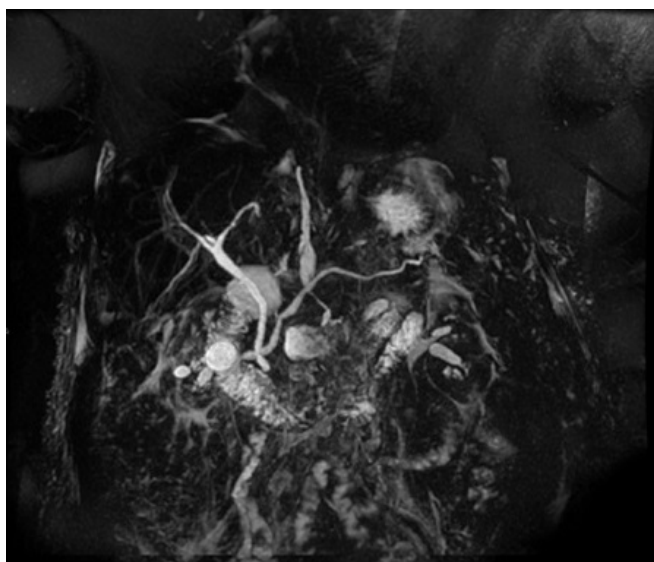


FIGURA 1

Colangiografía por resonancia magnética con presencia de conducto pancreático dorsal dilatado.

La prevalencia del páncreas divisum es alrededor del 6-10%. La mayoría de los pacientes (>95%) son asintomáticos por lo que su diagnóstico se realiza de forma accidental.

La tomografía axial computarizada (TAC) con contraste puede ser de ayuda para identificar variaciones en la anatomía ductal pancreática, pero tiene una sensibilidad baja. La TC dinámica con provocación de secretina (S-TC) puede aumentar la visibilidad de los conductos. La colangiografía por RM con contraste también es útil, alcanzando una sensibilidad del 86%. Sin embargo, el gold standard para diagnosticar el páncreas divisum es la CPRE.

El tratamiento de elección varía en función de la sintomatología. Se opta por esfinterotomía y/o colocación de endoprótesis en pancreatitis crónicas y pancreatitis agudas recurrentes, siendo estas últimas las que más se benefician. En algunos pacientes se pueden considerar opciones quirúrgicas como la pancreatoyeyunostomía (procedimiento de Puestow o Frey) o una pancreatectomía total con autotrasplante de células de los islotes.

### CP-171. PANCREATITIS AUTOINMUNE: A PROPÓSITO DE UN CASO

FRUTOS MUÑOZ L, MARTÍN MARCUATU P, ARROYO ARGÜELLES JM, DE VICENTE ORTEGA A, BONOSO CRIADO R

SERVICIO APARATO DIGESTIVO. COMPLEJO HOSPITALARIO DE JAÉN, JAÉN.

#### Introducción

La pancreatitis autoinmune (PAI) es una enfermedad benigna del páncreas de probable origen fibroinflamatorio con base autoinmune.

Se trata de una entidad que representa el 4-6% de las pancreatitis crónicas, predominante en varones en la sexta década de la vida. Puede asociarse con problemas autoinmunes.

Desde el punto de vista clínico puede cursar con ictericia indolora y pérdida de peso por lo que debe formar parte del diagnóstico diferencial de la neoplasia pancreática. Se diagnostica mediante criterios diagnósticos.

Es una enfermedad poco frecuente, aunque no tanto como para no tenerla en cuenta a la hora de efectuar un diagnóstico definitivo en una pancreopatía de etiología incierta.

#### Caso clínico

Varón de 74 años que consulta por coluria y tinte icterico. Acompañado de molestias abdominales, irradiadas en espalda con pérdida de peso.

Aceptable estado general. Colaborador y orientado. TA 132/72 mmHg. FC 89 lpm.

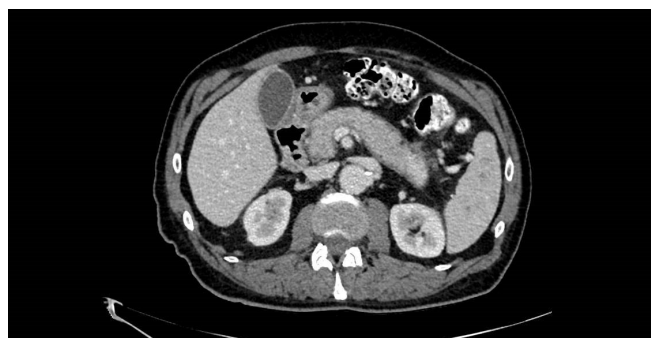

FIGURA 1

TAC abdominal.

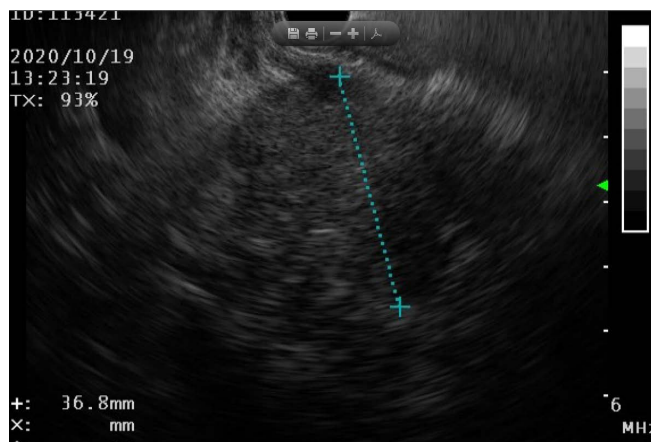


FIGURA 2

Ecoendoscopia.

Abdomen: Blando y depresible, sin dolor, sin signos de peritonismo.

- Analítica urgencias: Hb 13,3 g/dL, Hto 38,3%, leucocitos en rango con fórmula normal plaquetas 298.000.fibrinógeno 537 g/L. Cr 0,98 mg/dL, sodio 137 mEq/L, potasio 4,3 mEq/L, GOT- GPT- GGT 197, 408, 227 U/L respectivamente. Bilirrubina total 13,32 mg /dL, PCR 6,3 mg/dL.

Autoinmunidad; negativo. Inmunoglobulinas: normales. Virus hepáticos: negativo.Elastasa fecal: 83.

- TAC de abdomen: Estenosis significativa del colédoco distal. Páncreas engrosado con halo peripancreático, con grosor aumentado y patrón "en salchicha".

- Ecoendoscopia: parénquima pancreático de aspecto heterogéneo, con bandas y puntos hiperecogénicos con patrón en panal de abeja, aumentado en toda su longitud. Hallazgos ecoendoscópicos sugerentes de PAI.

## Discusión

Las manifestaciones de esta afección pueden agruparse en manifestaciones clínicas, biológicas, morfológicas de imagen e histopatológicas y terapéuticas.

El valor diagnóstico de las gammaglobulinas aislado en la actualidad es escaso y sólo tiene valor en el contexto del resto de manifestaciones.

Mediante TAC, antes del tratamiento con corticoides, puede observarse un aumento difuso, homogéneo, hipodenso del páncreas semejante a una salchicha. La utilización de la ecografía endoscópica ha cobrado un creciente interés debido a su capacidad de explorar detalladamente el páncreas y poder efectuar biopsias.

Las manifestaciones clínicas cedían rápida y espectacularmente tras el tratamiento con corticosteroides. Esta característica es muy constante y por ello se ha incluido como prueba diagnóstica en la mayoría de los criterios diagnósticos.

Nuestro paciente tuvo una respuesta favorable al tratamiento con prednisona. En revisiones posteriores se ha evidenciado normalización de elastasa fecal y normalización de anatomía pancreática. Actualmente asintomático.

## CP-172. PANCREATITIS DEL SURCO COMO CAUSA DE INSUFICIENCIA RENAL AGUDA

GARCÍA GARCÍA MD, APARCERO LÓPEZ R, RODRIGUEZ-TELLEZ M, CAUNEDO ALVAREZ A

SERVICIO APARATO DIGESTIVO. HOSPITALES UNIVERSITARIOS VIRGEN MACARENA - VIRGEN DEL ROCÍO, SEVILLA.

## Introducción

El consumo abusivo de alcohol es la causa principal de pancreatitis crónica. La pancreatitis del surco, también llamada distrofia quística pancreática, es un tipo de pancreatitis crónica que afecta a la encrucijada pancreato-duodeno-biliar, más común en varones de 40-50 años con consumo habitual de alcohol. Existen dos variantes: la forma sólida y la quística, caracterizada por múltiples quistes que protruyen desde la mucosa duodenal, formando una "pared quística paraduodenal" que puede ocasionar estenosis de la luz, ocasionando el cuadro clínico que se presenta.

## Caso clínico

Paciente varón de 45 años consumidor habitual de 100 gr de alcohol, que ingresa en nuestro servicio por fracaso renal agudo, con una creatinina 3.96 mg/dL, secundario a síndrome emético de 4 meses de evolución.

Entre otras pruebas al ingreso, se realiza TAC abdominal en el que se objetiva una lesión quística irregular de 2-3 cm en la cabeza pancreática, asociada a otras similares en su vecindad, condicionando una estenosis de la segunda porción duodenal que se encuentra en íntimo contacto con la cabeza pancreática sin plano de separación, generando una dilatación retrógrada de cámara gástrica y bulbo. El paciente precisa colocación de sonda nasogástrica por vómitos de repetición.

Los hallazgos radiológicos son compatibles con pancreatitis del

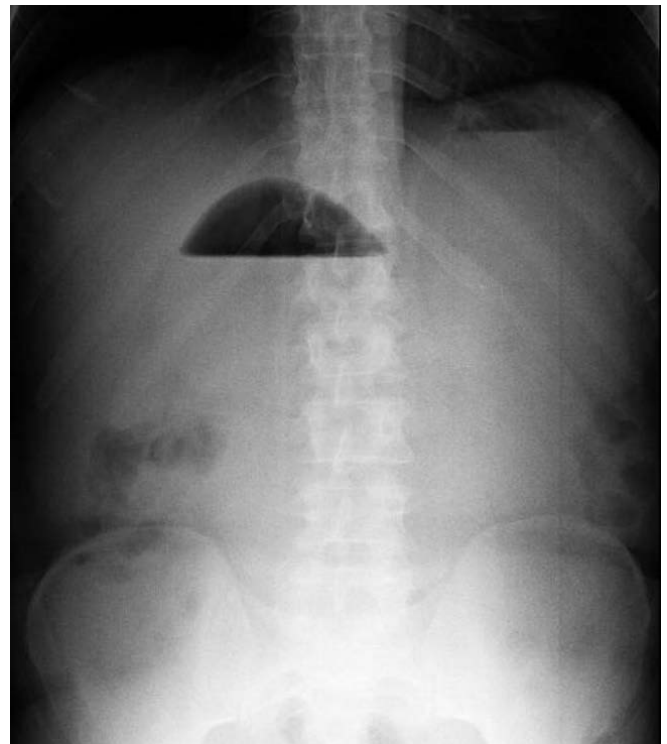


FIGURA 1

Imagen realizada al ingreso del paciente, en la que se visualizan dos grandes niveles hidroaéreos correspondientes a cámara gástrica y primera porción duodenal.

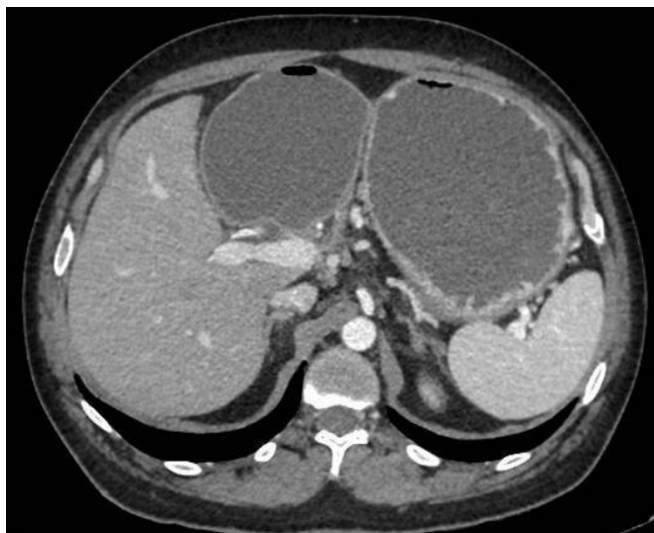

FIGURA 2

En tomografía computarizada podemos ver con mayor claridad la presencia de contenido líquido acumulado en cavidad gástrica y duodenal, que se encuentran dilatadas a causa de la obstrucción secundaria al cuadro

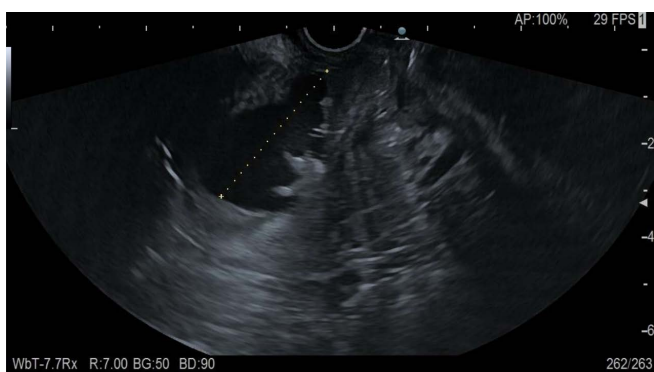

FIGURA 3

Gracias a la sonografía endoscópica podemos visualizar, e incluso analizar, el contenido de los múltiples quistes paraduodenales que encontramos en las pancreatitis del surco de tipo quístico.

surco, no obstante, se solicita ultrasonografía endoscópica para estudio de la lesión quística pancreática principal que resulta fallida en un primer intento por la dilatación gástrica, pero se consigue a la semana del ingreso tras abstinencia enólica prolongada y nutrición parenteral. En la misma se observa engrosamiento mucoso de segunda porción duodenal y múltiples lesiones quísticas pancreáticas, la mayor de ellas de 34 mm de aspecto quístico sobre la cual se realiza PAAF obteniendo un líquido serohemático que resulta negativo para malignidad. El paciente pudo reintroducir la nutrición enteral durante el ingreso y ante mejoría clínica, fue dado de alta con seguimiento en consulta de aparato digestivo y centro regional de deshabituación de tóxicos.

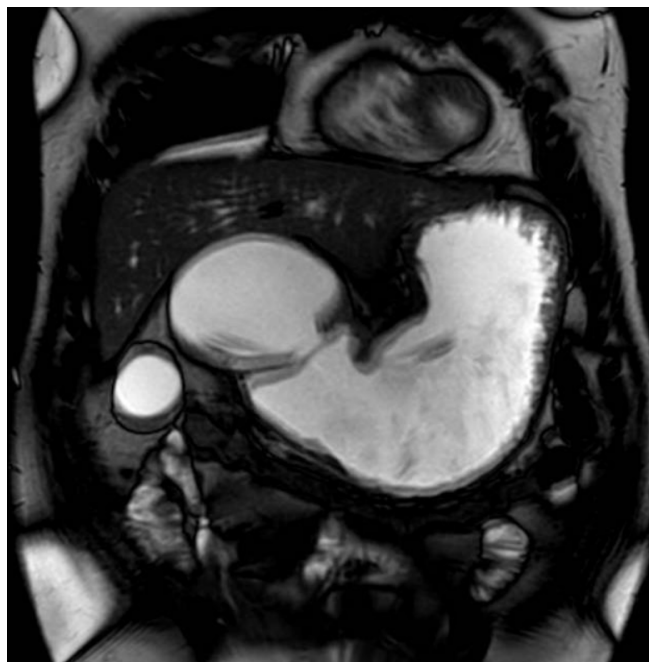


FIGURA 4

La RNM abdominal nos ayuda a describir con precisión la afectación de la encrucijada pancreato-duodeno-biliar en este cuadro inflamatorio.

## Discusión

La pancreatitis del surco suele manifestarse clínicamente por dolor abdominal y vómitos postprandiales, ya que por su localización puede inducir estenosis duodenal a largo plazo, y con ello generar un cuadro obstructivo gastrointestinal florido. Puede ser diagnosticada mediante TAC abdominal como “signo de la doble burbuja”, pero debido a la implicación del parénquima pancreático que suele presentar daños por el alcohol, es necesario realizar una ecoendoscopia para despistaje de pancreatitis crónica y con ello lesiones malignas que puedan debutar con un comportamiento similar.

## CP-173. PANCREATITIS ENFISEMATOSA: UN SUBTIPO INFRECUENTE DE PANCREATITIS

PASCUAL ABAD I<sup>1</sup>, LUQUE CARMONA AM<sup>2</sup>, HERRERA JUSTINIANO JM<sup>1</sup>

<sup>1</sup>UGC APARATO DIGESTIVO. COMPLEJO HOSPITALARIO REGIONAL VIRGEN DEL ROCÍO, SEVILLA, <sup>2</sup>SERVICIO APARATO DIGESTIVO. HOSPITAL COMARCAL DE LA MERCED, OSUNA.

## Introducción

La pancreatitis enfisematosa es un subtipo muy infrecuente de pancreatitis aguda necrotizante, más frecuente en pacientes inmunocomprometidos. Se caracteriza por la presencia de gas en el parénquima pancreático o en retroperitoneo. La sospecha radiológica es fundamental para una estadificación precoz y adecuada de la gravedad del paciente.

## Caso clínico

Varón de 64 años con antecedente de coleditiasis que ingresa por epigastralgia e hiperamilasemia con juicio clínico de pancreatitis aguda. A las 48 horas de ingreso, empeoramiento clínico con distensión abdominal y peritonismo con fracaso renal agudo (Cr 3.3 mg/dl) y proteína C reactiva de 400 mg/l. Se realiza TAC abdominal urgente con presencia de extenso neumoperitoneo con disección de la glándula pancreática y dudosa perforación gástrica. Se realiza intervención quirúrgica urgente con hallazgos de pancreatitis enfisematosa, con abundante líquido libre y aspecto necrohemorrágico del páncreas, descartándose perforación. No se obtuvieron aislamientos microbiológicos. El paciente requirió reintervención por perforación en colon descendente con colección fecaloidea retroperitoneal, y una tercera cirugía por una fístula a nivel del ángulo de Treitz. Finalmente, el paciente fue dado de alta tras 40 días de la UCI y 7 meses de ingreso hospitalario.

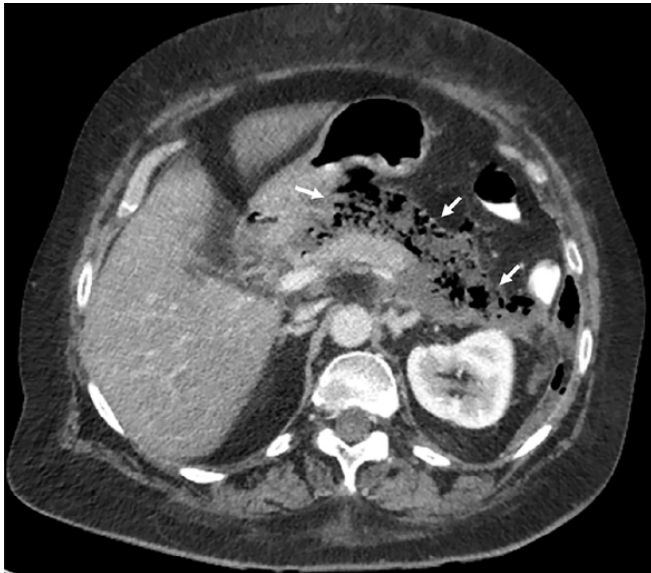

FIGURA 1

TAC abdominal: disección de la glándula pancreática.

## Discusión

La pancreatitis enfisematosa es una complicación muy grave de la pancreatitis aguda necrotizante e indica la existencia de una infección bacteriana. Supone una condición amenazante para la vida del paciente, cuya mortalidad es aproximadamente del 40%. Aunque la presencia de gas en el páncreas se relaciona principalmente con la infección por microorganismos formadores de gas, también puede estar asociada al desarrollo de una fístula enteropancreática.

El contexto clínico es fundamental para orientar el diagnóstico. Los organismos formadores de gas del intestino, principalmente *Escherichia coli*, pueden acceder al páncreas por diseminación hematogena linfática, hematogena, o bien por paso transmural desde el colon adyacente. El diagnóstico es radiológico, basado en

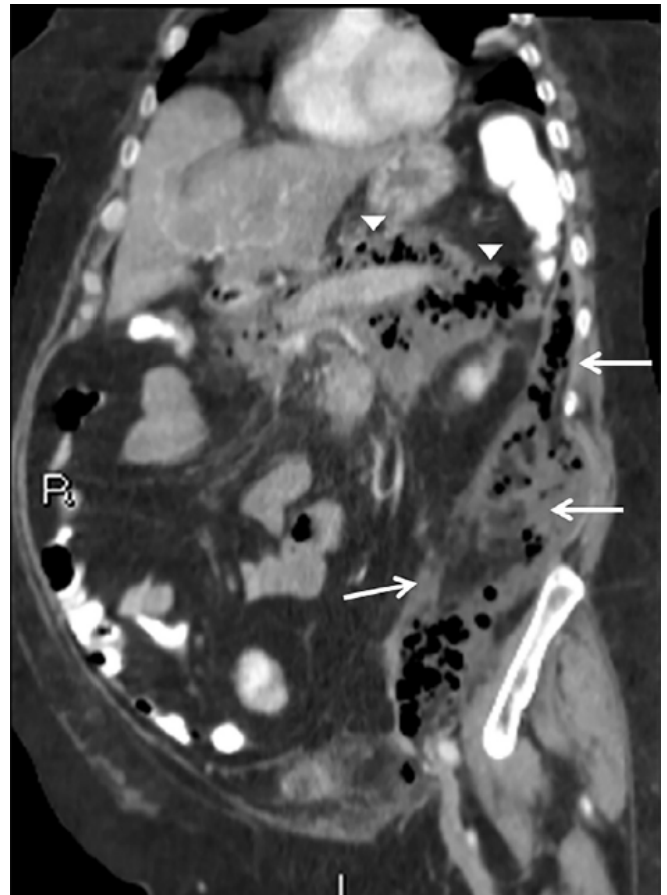


FIGURA 2

TAC abdominal urgente con presencia de extenso neumoperitoneo.

la demostración de la presencia de gas en el retroperitoneo. La TC constituye el método más sensible y específico para ello.

El pronóstico de esta entidad es fatal y la detección radiológica temprana puede influir en la supervivencia. Tradicionalmente se consideraba obligado el tratamiento quirúrgico urgente. Actualmente, debido a la mortalidad asociada al mismo, se ha adoptado una postura más conservadora e individualizada del paciente. En aquellos pacientes estables se puede manejar de forma conservadora con medidas de resucitación de líquidos, antibioterapia empírica precoz y/o el drenaje y desbridamiento percutáneo del tejido necrótico.

## CP-174. PANCREATITIS INDUCIDA POR DOXICICLINA

HERRADOR PAREDES M, LECUONA MUÑOZ M, ORTEGA SUAZO EJ, REDONDO CEREZO E

SERVICIO APARATO DIGESTIVO. COMPLEJO HOSPITALARIO REGIONAL VIRGEN DE LAS NIEVES, GRANADA.

## Introducción

La pancreatitis aguda es una entidad frecuente y sus principales causas son la litiasis biliar, el alcohol y la hipertrigliceridemia. La

pancreatitis aguda secundaria a fármacos supone exclusivamente un 2% del total de los casos. Su diagnóstico es de exclusión al descartar las causas más frecuentes y los fármacos asociados a su desarrollo son numerosos.

### Caso clínico

Mujer de 69 años sin hábitos tóxicos y con antecedentes de obesidad, colecistectomía y reciente diagnóstico de brucelosis con afectación osteoarticular a raíz de ingesta de calostro de cabra hacía 3 meses. Inició tratamiento hacía un mes con doxiciclina, rifampicina y gentamicina, este último ya suspendido estando actualmente con doxiciclina y rifampicina.

Acude a Urgencias por epigastria irradiada a ambos hipocondrios, náuseas y vómitos biliosos. En analítica completa presenta amilasa de 1750 U/L, lipasa de 3500 U/L, enzimas hepáticas, calcio y triglicéridos normales, PCR de 85 mg/dL y leve leucocitosis con neutrofilia. Se realiza un TAC abdominal con contraste (**Figura 1**) con hallazgos de derrame pleural

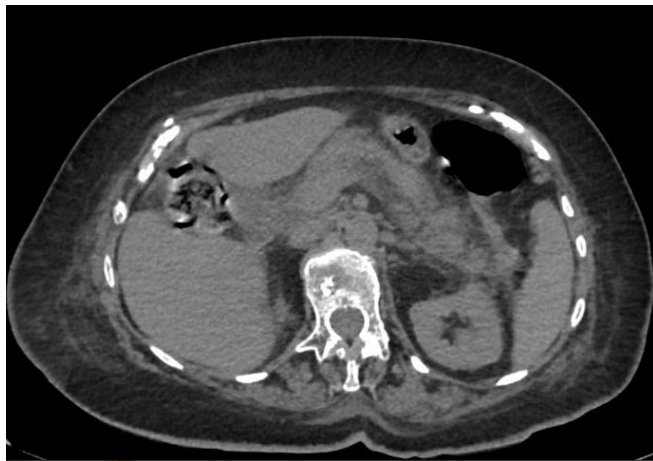

FIGURA 1  
TAC de abdomen.

bilateral, tumefacción difusa de la glándula pancreática con infiltración por exudado de la grasa adyacente y lesiones osteolíticas en los platillos vertebrales D11 - D12 sin otras alteraciones y finalmente se ingresa con diagnóstico de pancreatitis aguda de etiología no filiada. A su ingreso se suspendió el tratamiento con doxiciclina por posible relación con el

desarrollo de la pancreatitis y se sustituyó por rifampicina, metronidazol, timetoprima-

sulfametoxazol y levofloxacino. Se realizó además una ecoendoscopia con hallazgos de dishomogeneidad de cuerpo y cola pancreática sin visualizarse ni dilatación de la vía biliar ni coledocolitiasis. Durante el ingreso presentó buena evolución, con desaparición progresiva del dolor, tolerancia a la dieta y normalización progresiva de los parámetros analíticos. En el

seguimiento clínico posterior realizado la paciente ha estado asintomática y con controles analíticos normales.

### Discusión:

La pancreatitis aguda por fármacos está infraestimada. La doxiciclina es un antibiótico bacteriostático que pertenece a la familia de las tetraciclinas y su indicación actualmente se restringe a las infecciones por Chlamydia, Brucella, Rickettsia, sífilis y uretritis. Se han notificado pocos casos de pancreatitis aguda inducida por doxiciclina. La existencia de una relación temporal causa-efecto concordante en esta paciente, junto con la exclusión de otras causas hace probable que se trate de esta etiología. El pronóstico de las pancreatitis agudas secundarias a fármacos suele ser excelente como ocurrió en nuestro caso, que tras retirada de la doxiciclina la paciente tuvo una evolución muy favorable.

### CP-175. PSEUDOANEURISMA DE LA ARTERIA GASTRODUODENAL: CAUSA DE DOLOR ABDOMINAL EN PANCREATITIS CRÓNICA.

DEL PINO BELLIDO P, MUÑOZ GARCÍA-BORRUEL M, GUERRA VELOZ MF, ROMERO CASTRO R, RODRÍGUEZ-TÉLLEZ M, CAUNEDO ALVAREZ A

UGC APARATO DIGESTIVO. COMPLEJO HOSPITALARIO REGIONAL VIRGEN MACARENA, SEVILLA.

### Introducción

La presencia de pseudoaneurismas asociados a pseudoquistes pancreáticos es una complicación infrecuente aunque grave de la pancreatitis crónica, con tasas de mortalidad de hasta un 24% (10-57%). En caso de producirse sangrado pueden ser letales, por lo que es fundamental realizar un diagnóstico precoz y un tratamiento adecuado. El manejo es diferente al de los pseudoaneurismas simples, ya que generalmente van a requerir tratamiento radiológico del pseudoaneurisma y drenaje posterior del pseudoquiste.

### Caso clínico

Varón de 44 años, fumador, con antecedentes de consumo enólico excesivo, hipertensión arterial y pancreatitis crónica en tratamiento con antihipertensivos, AAS y enzimas pancreáticas. Ingresos de repetición por dolor abdominal recurrente, localizado en epigastrio, refractario a tratamiento médico, incluyendo morfina.

En esta ocasión consulta por dolor abdominal epigástrico. Analíticamente destaca amilasa 165 U/L, con función hepática normal. Se realiza ecoendoscopia objetivándose lesión quística de 5 cm en cabeza pancreática, de contenido anecoico y pared gruesa. Se toman muestras del contenido del quiste (amilasa 39062 U/L, CEA 26,40 ng/ml, glucosa 95 mg/dl), con resultados compatibles con pseudoquiste pancreático.

Posteriormente, se realizó un TC abdominal que mostró un área fusiforme en el interior del quiste (**Figura 1**), con contenido hemático, lo que sugería un pseudoaneurisma de la arteria gastroduodenal. El paciente no presentó sangrado activo y

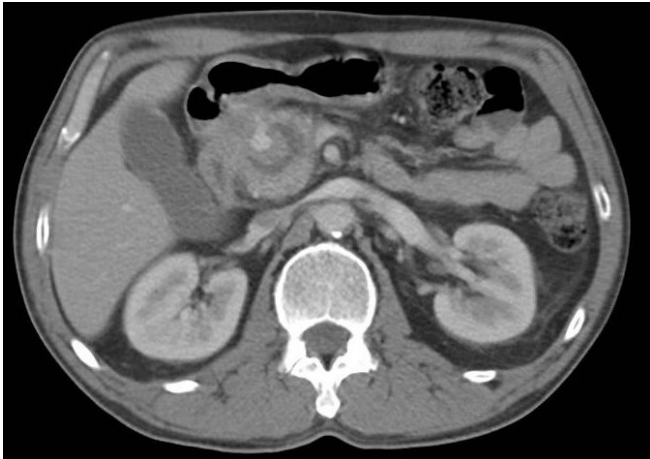

FIGURA 1

TC abdominal, donde se objetiva área fusiforme en el interior del quiste, con contenido hemático.

permaneció hemodinámicamente estable en todo momento, por lo que se decide realizar una arteriografía (Figura 2) para embolización selectiva de la arteria gastroduodenal mediante coils, con buenos resultados angiográficos (Figura 3), fluoroscópicos (Figura 4) y clínicos.

Tras el procedimiento el paciente pudo ser dado de alta por desaparición del dolor. Actualmente continúa seguimiento en consultas, sin nuevos episodios de recidiva del cuadro.

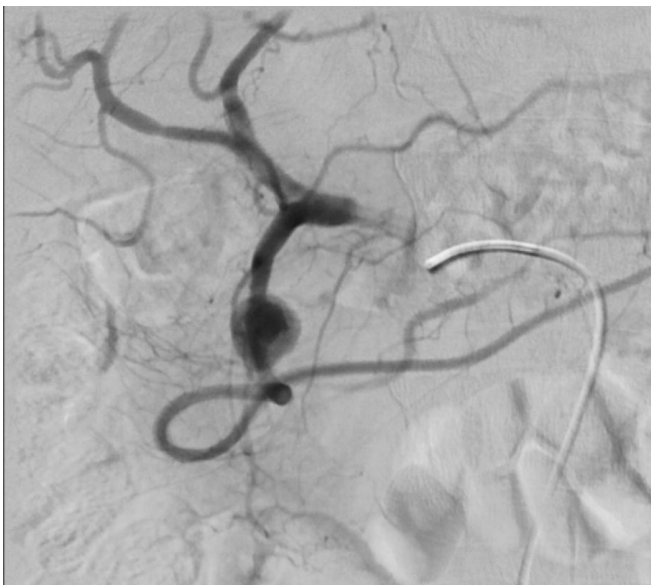


FIGURA 2

Arteriografía, donde se objetiva pseudoaneurisma de la arteria gastroduodenal.

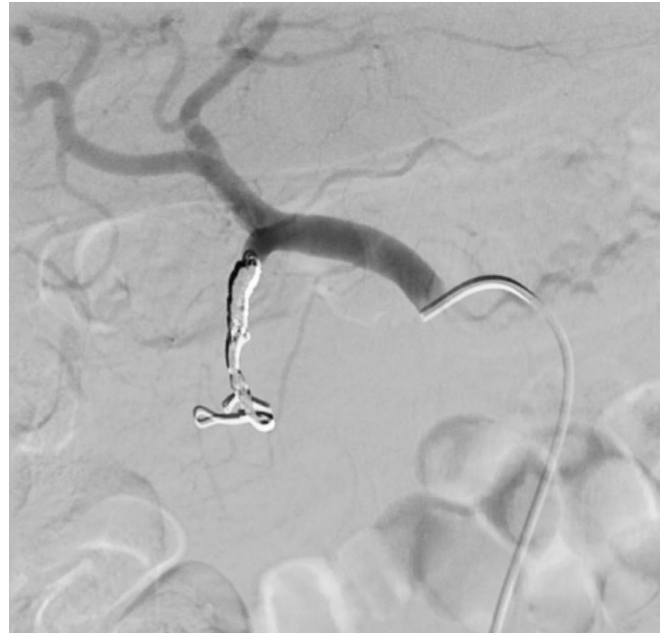

FIGURA 3

Embolización selectiva de la arteria gastroduodenal mediante coils.

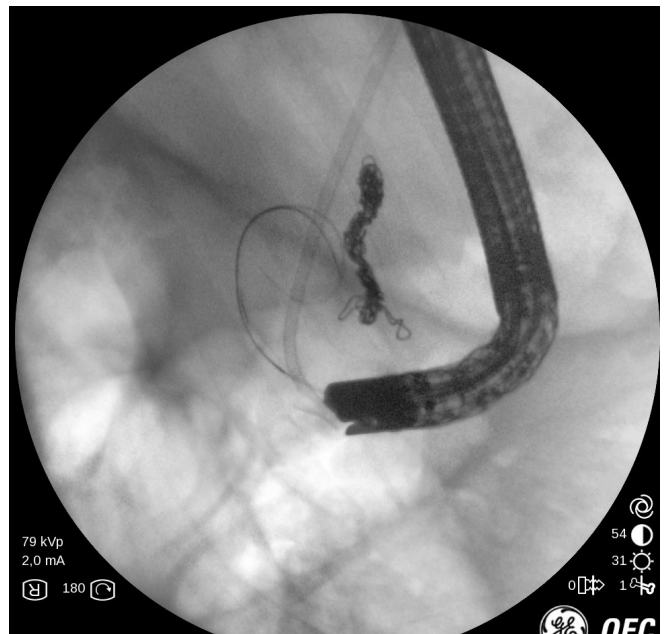


FIGURA 4

Imagen fluoroscópica donde se observan los coils.

### Discusión

La mayoría de casos descritos de pseudoaneurisma asociado a pseudoquiste pancreático debutaron como sangrado gastrointestinal, tratándose mediante embolización arterial

selectiva. La presentación como dolor abdominal se ha descrito con menor frecuencia, pudiéndose realizar arteriografía profiláctica o bien manejo conservador. En nuestro caso optamos por un manejo más invasivo, dado el deterioro en la calidad de vida del paciente y el potencial riesgo de sangrado.

### **CP-176. REACCIÓN URTICARIFORME ASOCIADA A REAGUDIZACIÓN DE PANCREATITIS CRÓNICA AUTOINMUNE**

GIJÓN VILLANOVA R, BERDUGO HURTADO F, LÓPEZ PEÑA C

SERVICIO APARATO DIGESTIVO. HOSPITAL SAN CECILIO, GRANADA.

#### **Introducción**

La pancreatitis autoinmune es una forma poco frecuente pero bien establecida de inflamación pancreática, que presenta una eficaz respuesta al tratamiento con glucocorticoides. Radiográficamente se presenta como una masa localizada indistinguible del cáncer de páncreas o como una inflamación difusa del mismo. Se han descrito dos tipos, la PAI tipo 1 que es una enfermedad relacionada con IgG4 siendo considerada la más frecuente y la PAI tipo 2, más característica de pacientes jóvenes (3-4ª década de la vida) y no tan relacionada con la elevación sérica de IgG4.

#### **Caso clínico**

Mujer de 47 años con antecedentes de obesidad y pancreatitis crónica de probable origen autoinmune con múltiples episodios de reagudización que asocian cuadros de urticaria y elevación de IgG4. Acude a urgencias por cuadro de epigastralgia de 24 horas de evolución irradiada en cinturón que se acompaña de reacción urticariforme generalizada y sensación nauseosa. Análíticamente destaca lipasa de 1524 U/l y amilasa de 307 U/l.

Durante su estancia en el servicio de Urgencias presentó episodios de epigastralgia intensa que en minutos se acompañaban de cuadros de urticaria pruriginosa con aparición de habones en miembros superiores (**Figura 1**) e inferiores sin angioedema facial. Dada la clínica presentada se procedió a su ingreso en planta para control de síntomas e inicio de corticoterapia intravenosa.

#### **Discusión**

La característica principal del caso clínico es la aparición de una reacción urticariforme de manera simultánea y repetitiva a la exacerbación de la epigastralgia típica de la pancreatitis aguda. No se han encontrado casos descritos en la literatura científica de tal asociación. El tratamiento de la pancreatitis autoinmune son los glucocorticoides, aunque también se pueden utilizar tiopurinas (aziatropina o 6-mercaptopurina) o rituximab. En nuestra paciente, se inició tratamiento con 40 mg de metilprednisolona por vía intravenosa con posterior paso a prednisona vía oral en dosis descendente y 50 mg de azatioprina de mantenimiento consiguiendo una normalización de las cifras de amilasa, correcta tolerancia a dieta oral y desaparición del dolor y el cuadro de urticaria asociado.

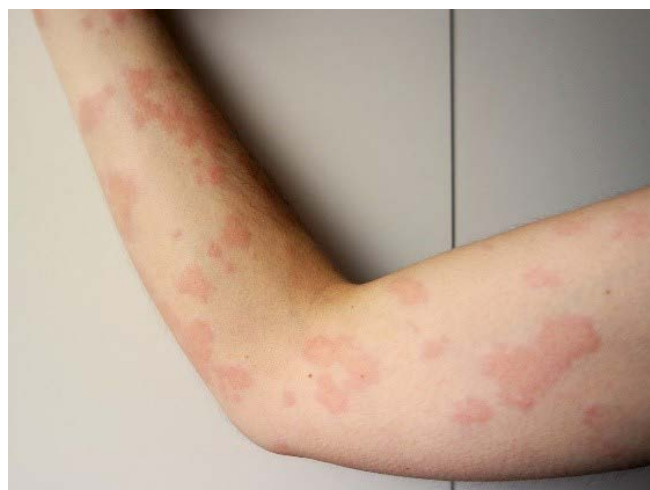

FIGURA 1

Reacción urticariforme con presencia de habones en miembro superior derecho.

### **CP-177. ROTURA ESPLÉNICA COMO COMPLICACIÓN INFRECUENTE DE PANCREATITIS CRÓNICA REAGUDIZADA**

DE VICENTE ORTEGA A, ARROYO ARGÜELLES JM, FRUTOS MUÑOZ L, MARTÍN MARCUARTU P, PEÑA MARTÍNEZ P

UGC APARATO DIGESTIVO. COMPLEJO HOSPITALARIO DE JAÉN, JAÉN.

#### **Introducción**

La pancreatitis tanto aguda como crónica puede dar lugar a muchas complicaciones, entre ellas las afectaciones esplénicas por proximidad anatómica, siendo las más frecuentes los pseudoquistes, hematoma subcapsular y rotura.

La sintomatología que hace sospechar una rotura esplénica es dolor abdominal superior y puede presentar el signo de Kehr, como dolor referido al hombro y pared torácica izquierda que empeora con la inspiración por irritación del nervio frénico.

Muchas de estas complicaciones se diagnostican incidentalmente en pruebas de imagen solicitadas como control o estudio de la pancreatitis.

#### **Caso clínico**

Varón de 55 años con antecedente de pancreatitis crónica de origen enólico, acude a Urgencias por reagudización de dolor abdominal asociado a irradiación al costado, hombro y cuello.

Presenta exploración física anodina y analítica en la que destaca: bilirrubina 1.4 mg/dl, GGT 184 U/L, amilasa 211 U/L y PCR 232 mg/L.

En pruebas de imagen destaca: pancreatitis crónica calcificada con episodio agudo y afectación esplénica, presenta un área intraparenquimatosa irregular anfractuosa que termina en una colección en la mayor parte subcapsular de gran tamaño (12x4.5cm de diámetro) con densidad inhomogénea con algunas zonas que impresionan corresponder a sangre, debiéndose valorar la posibilidad de afectación por la pancreatitis y sopesar la posibilidad de rotura contenida con hematoma subcapsular a nivel esplénico. (Figura 1 y 2).

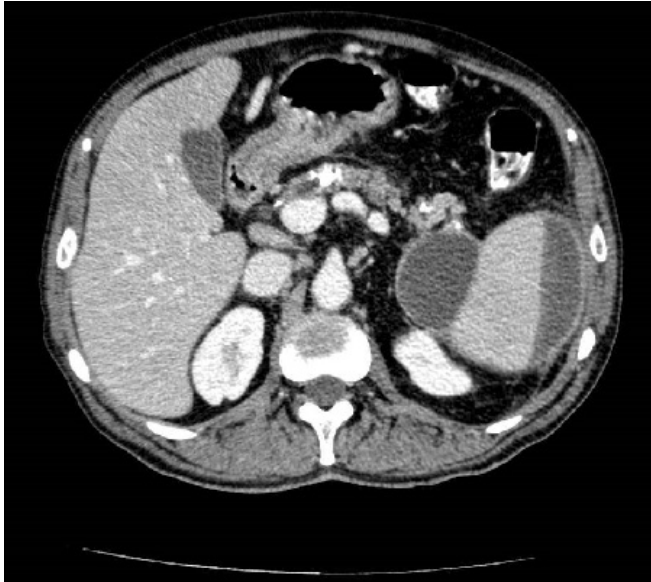


FIGURA 1

Hematoma subcapsular esplénico.

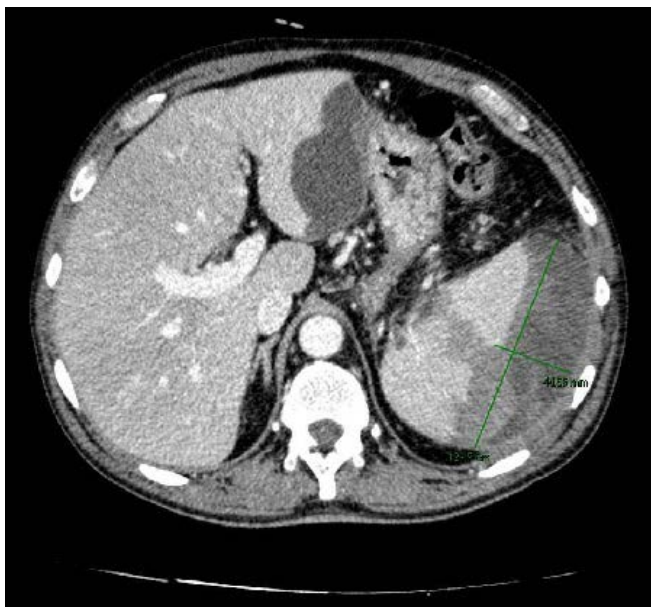


FIGURA 2

Hematoma subcapsular esplénico.

Al objetivar rotura esplénica contenida, con hematoma subcapsular, se interconsulta con Cirugía, decidiendo tratamiento conservador con seguimiento estrecho. El paciente presenta evolución favorable con estabilidad hemodinámica y mejoría radiológica objetivando disminución paulatina del hematoma, con disminución de la lesión intraparenquimatosa esplénica.

### Discusión

La rotura esplénica atraumática es una complicación poco frecuente y grave de la pancreatitis crónica, constituyendo el 0.1-0.5% de posibles complicaciones esplénicas asociadas. Esto se debe a la proximidad anatómica con la cola pancreática.

El bazo es uno de los órganos intraabdominales más comúnmente lesionados y cuando esto ocurre, el objetivo principal es el diagnóstico y tratamiento oportuno de una hemorragia. La rotura del mismo se suele producir tras traumatismo abdominal y su tratamiento habitual suele ser la cirugía.

En nuestro caso el paciente negaba traumatismo previo, por lo que el diagnóstico se realizó como hallazgo incidental dentro del estudio de pancreatitis, lo cual está descrito como causa hasta en un 11% de los casos. El tratamiento no fue intervención quirúrgica, presentando buena evolución con tratamiento conservador.

En definitiva, el diagnóstico de rotura esplénica en ausencia de traumatismo es difícil, siendo necesario un alto índice de sospecha en caso de episodio de pancreatitis.

### CP-178. SÍNDROME DE HETEROTAXIA POLIESPLENIA DEL ADULTO Y COLANGITIS AGUDA

LOPEZ-VICO M, HERRADOR-PAREDES M, RODRÍGUEZ-SICILIA MJ, LIBRERO-JIMENEZ M, REDONDO-CEREZO E

SERVICIO APARATO DIGESTIVO. COMPLEJO HOSPITALARIO REGIONAL VIRGEN DE LAS NIEVES, GRANADA.

### Introducción

El Síndrome de Heterotaxia Poliesplenía (SHP) es un subtipo de síndrome de heterotaxia que se caracteriza por la presencia de 2 o más bazo y anomalías en la simetría de los órganos torácicos y abdominales. Es un trastorno congénito infrecuente, con pocos casos reportados en la literatura y que en los adultos es detectado incidentalmente en la mayoría de los casos.

### Caso clínico

Mujer de 83 años pluripatológica y con deterioro cognitivo que acude a urgencias por empeoramiento del estado basal, coluria y fiebre. Analíticamente destaca BT 5.4 mg/dL a expensas de BD, PCR 241 mg/L y neutrofilia sin leucocitosis. Se realiza TC abdominal, hallándose obstrucción biliar secundaria a coledocolitiasis múltiple e incidentalmente una disposición anómala de los órganos abdominales con hígado medializado, poliesplenía, páncreas semianular, malrotación de colon ascendente y descendente, válvula ileocecal medializada y variantes anatómicas vasculares,

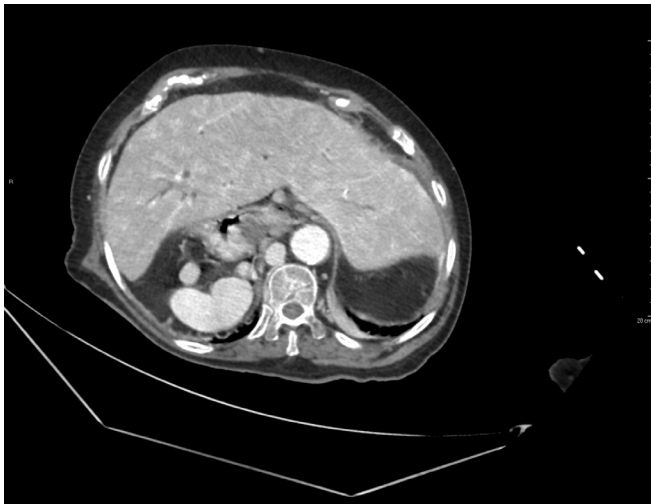


FIGURA 1

Poliesplenía con bazo en hemiabdomen derecho. Hepatomegalia con hígado medializado. Cámara gástrica derecha. Vena ácidos aumentada de tamaño por drenaje venoso anómalo.

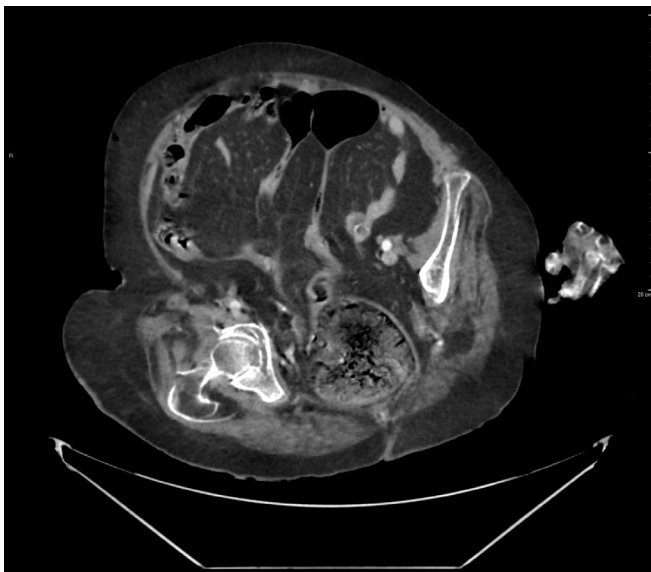


FIGURA 2

Malrotación intestinal visualizando colon descendente de localización en hemiabdomen derecho.

compatibles con SHP. Tras estabilización clínica, ingresa en Aparato Digestivo por Colangitis Aguda, instaurándose antibioterapia intravenosa. A pesar de esto, presenta deterioro clínico y analítico progresivo, desestimándose CPRE por elevado riesgo anestésico, y finalmente falleciendo secundariamente al proceso infeccioso.

### Discusión

El SHP deriva del fallo de rotación de las estructuras intratorácicas e intraabdominales durante el desarrollo embrionario, sin una

causa exacta conocida, relacionándose con factores embriogénicos, teratogénicos y genéticos y sin haber una anomalía patognomónica. Hay pocos casos descritos en adultos dado que muchos de los trastornos asociados a estas anomalías implican mortalidad precoz. Es más frecuente en mujeres y tiene una presentación y pronóstico variables. Se ha asociado a anomalías cardiológicas complejas en el 50% - 90% de los casos, alcanzando sin complicaciones la edad adulta sólo el 10% y relacionándose también con inmunodeficiencias y anomalías pulmonares.

A nivel abdominal, puede presentarse como agenesia parcial o completa del páncreas dorsal, incrementando el riesgo de DM y pancreatitis. También con anomalías en la anatomía vascular y biliar y con alteración de la rotación intestinal, de tipo rotación inversa, no rotación y rotación incompleta.

En nuestro caso, destaca la edad alcanzada por la paciente sin complicaciones derivadas del SHP y la ausencia de diagnóstico previo pese a realización de pruebas de imagen abdominales. Dadas las muchas formas de presentación descritas del SHP, no es posible conocer el potencial impacto que tuvo éste en el origen y curso clínico que presentó la paciente, siendo preciso seguir dando a conocer todos los casos de este síndrome tan infrecuente para continuar su caracterización.

### CP-179. SÍNDROME HEMOSUCCUS PANCREATICUS SECUNDARIO METÁSTASIS DE ADENOCARCINOMA DE COLON

MATEOS MILLÁN D, GARCÍA MARTÍNEZ A, CAMPOS GONZAGA L, NAVARRETE VEGA N, AGUILAR MARTÍNEZ JC

UGC APARATO DIGESTIVO. HOSPITAL DE ESPECIALIDADES DE JEREZ DE LA FRONTERA, JEREZ DE LA FRONTERA.

### Introducción

Hemosuccus pancreaticus, es una forma infrecuente de hemorragia digestiva alta (HDA), genéricamente se le denomina a la pérdida de sangre por el conducto de Wirsung y su exteriorización a través de la ampolla de Vater al duodeno.

La causa más frecuente de esta enfermedad es la pancreatitis crónica. Es conocida la asociación entre la pancreatitis y la formación de pseudoaneurismas, (frecuentemente relacionados con la arteria esplénica (40%).

Esta rara forma de sangrado digestivo se presenta con una prevalencia de 1/1.500 HDA con mayor frecuencia en varones.

### Caso clínico

Mujer de 46 años en tratamiento con mórnicos, antecedentes de adenocarcinoma de colon de 5 años de evolución, hemicolectomía derecha en 2016, tras ello recidiva y progresión de la enfermedad a pesar de tratamiento por oncología, progresión pulmonar en las pruebas de imagen.

Ingresa en nuestro servicio por HDA, cuadro de hematemesis

franca, anemia y requerimiento transfusional. Análíticamente destaca 8.8 g/dl de Hb, 65000 plaquetas, coagulación y resto de parámetros sin alteraciones. Tras transfusión, anemia de 9,5 g/dl.

Durante su ingreso se realiza colonoscopia sin alteraciones observadas hasta anastomosis quirúrgica y sin signos de recidiva. Además se realiza capsula endoscopia sin hallazgos patológicos, descartando lesiones a ese nivel también. Previo al ingreso, en último TAC se observa progresión hepática y pancreática.

Se realiza gastroscopia urgente en la que se evidencia restos hemáticos frescos en segunda porción duodenal que provienen de la papila, sin sangrado activo, cese espontáneo del sangrado, sin otra lesión que lo justifique en la prueba endoscópica.

## Discusión

Hemosuccus pancreaticus, es una causa muy infrecuente de HDA, además el origen metastásico lo hace más excepcional aún.

La arteriografía con embolización puede controlar la hemorragia y suele ser el tratamiento de elección.

Consideramos de interés el caso por su infrecuencia, y a tenerlo en cuenta como diagnóstico diferencial para futuros casos.

## CP-180. TROMBOSIS SÉPTICA DE LA VENA PORTA SECUNDARIA A INFECCIÓN ABDOMINAL

FRUTOS MUÑOZ L, MARTÍN MARCUATU P, ARROYO ARGÜELLES JM, DE VICENTE ORTEGA A, BONOSO CRIADO R

UNIDAD APARATO DIGESTIVO. COMPLEJO HOSPITALARIO DE JAÉN, JAÉN.

## Introducción

La trombosis portal (TP) se define como la presencia intraluminal de trombosis de origen no tumoral en la vena porta. Es una complicación rara de algunos procesos inflamatorios intraabdominales. Puede afectar al tronco venoso, sus ramas o incluso extenderse a la vena mesentérica superior, vena esplénica o ambas. Puede ser una oclusión parcial o completa.

## Caso clínico

Varón de 34 años intervenido de apendicitis aguda flemonosa por laparoscopia 30 días previos a consultar en SUE.

No antecedentes personales de interés, ni alergias medicamentosas conocidas.

Consulta por fiebre continuada, entre 38-39°C con buena respuesta a antitérmicos.

En la exploración se objetiva regular en estado general. Tª 40,2°C. TA 136/67 mmHg. Taquicárdico.

Abdomen: Blando y depresible, no doloroso a la palpación, sin

signos de peritonismo. Hepatomegalia.

- Análítica de urgencias:

Leucocitos 14.140, PMN 80,3 %. fibrinogeno 6,9 g/L. Cr 1,25 mg/dL, sodio 137 mEq/L, potasio 4,6 mEq/L, amilasa 50 U/L, lipasa 222 U/L, GOT- GPT- GGT 103, 54, 363 U/L respectivamente. Bilirrubina 0,40 mg/dL, PCR 163 mg/dL.

- Ecografía abdominal: Imagen hipoecogénica y heterogénea con ecos móviles sin flujo interno en segmento VII-VI de unos 10,5 cm sugerentes de abscesos hepáticos (Figura 1).

- TAC abdomen: Hepatomegalia con tres colecciones adyacentes en el lóbulo derecho, con borde hipercaptante en segmentos 6-7, en cúpula y en segmento VII compatibles con abscesos hepáticos (Figura 2).

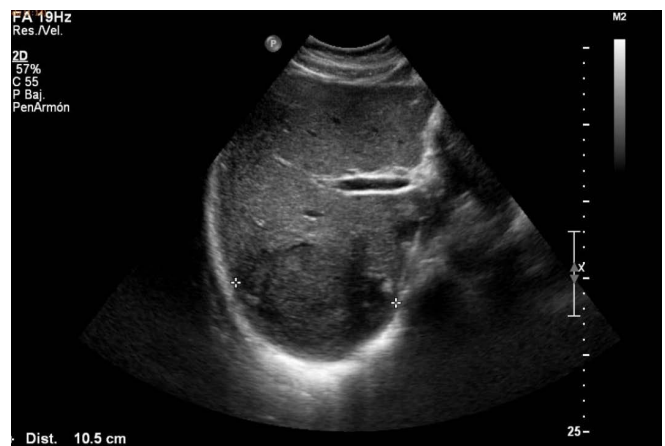

FIGURA 1

Ecografía abdominal urgente.

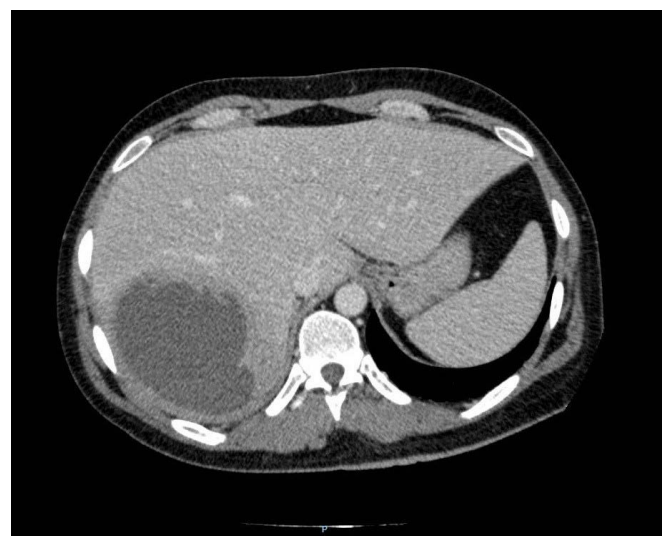

FIGURA 2

TAC abdomen y pelvis de control.

## Discusión

La tromboflebitis séptica de la vena porta y sus ramas, también llamada pileflebitis, es una complicación rara de algunos procesos inflamatorios intraabdominales que tienen lugar en el territorio drenado por el sistema portal.

La pileflebitis puede adoptar diversas formas clínicas, desde una enfermedad subclínica hasta un shock séptico con insuficiencia hepática grave.

Los síntomas más comunes son la fiebre y el dolor abdominal, en ocasiones acompañado de náuseas y vómitos.

El tratamiento de esta patología es antibioterapia de amplio espectro, ajustando posteriormente a los resultados de cultivo y antibiograma. Nuestro paciente recibió tratamiento dirigido con ceftriaxona iv y drenaje percutáneo del absceso.

Es controvertido el uso de anticoagulantes. No hay una indicación clara de anticoagulación en casos de trombosis aislada de la vena porta, aunque se ha sugerido que la terapia anticoagulante podría ser útil en pacientes con estados de hipercoagulabilidad, progresión del trombo o en pileflebitis extensa con oclusión venosa mesentérica superior o inferior, para prevenir una isquemia intestinal.

### CP-181. A PROPÓSITO DE UN CASO: PRESENTACIÓN INUSUAL DE UNA HERNIA DE HIATO RECIDIVADA.

LIBRERO JIMÉNEZ M, RODRÍGUEZ SICILIA MJ

SERVICIO APARATO DIGESTIVO. COMPLEJO HOSPITALARIO REGIONAL VIRGEN DE LAS NIEVES, GRANADA.

#### Introducción

La funduplicatura de Nissen continúa siendo la técnica de elección en la cirugía antirreflujo, con una tasa de reintervención por fallo de la técnica del 3-7%, siendo la causa más frecuente la herniación intratorácica del bolsillo. Las principales manifestaciones clínicas son la reaparición de pirosis y regurgitación, así como la disfagia de nueva aparición. La incarceration es infrecuente y generalmente se presenta como epigastralgia de inicio súbito.

#### Caso clínico

Presentamos a un varón de 45 años intervenido años atrás mediante funduplicatura de Nissen vía laparoscópica por ERGE refractaria y pequeña hernia de hiato axial. Consulta por epigastralgia irradiada hacia región interescapular de horas de evolución, vómitos y disfagia a sólidos y líquidos con intolerancia oral completa. El paciente refería episodios previos autolimitados de disfagia en el último mes. Tras realizar radiografía de tórax y abdomen sin hallazgos, se lleva a cabo una Gastroscoopia donde se aprecia un esófago "en sacacorchos", una cámara gástrica distensible con abundante contenido líquido en fundus y un fruncimiento infranqueable en antro gástrico. La exploración se interrumpe por desaturación brusca del paciente, recuperada mediante maniobras de apertura de la vía aérea. Ante dicha incidencia se repite la radiografía de tórax, ampliada posteriormente a TAC toracoabdominal por hallazgo de pinzamiento del seno costofrénico izquierdo, que confirma la dehiscencia de la funduplicatura con recidiva de la hernia de hiato, apreciando gran parte del estómago en el hemitórax izquierdo, sin signos evidentes de perforación u obstrucción asociados, así como un derrame pleural izquierdo con contenido hemático (Figuras 1 y 2). Finalmente, el paciente es intervenido de forma urgente, apreciándose un estómago herniado casi en su totalidad y una pleura izquierda abierta con contenido hemático en su interior, reconstruyéndose la funduplicatura con buenos resultados.

#### Discusión

En nuestro paciente, la dehiscencia de la funduplicatura provocó la herniación parcial de la cámara gástrica hacia la cavidad torácica, exacerbada probablemente por el incremento de la presión intragástrica provocado por la insuflación durante la endoscopia, conduciendo al episodio de desaturación y hemotórax. Sin embargo, y probablemente por el escaso tiempo de evolución del cuadro, durante la reintervención quirúrgica no se apreciaron signos de isquemia o necrosis de la pared gástrica herniada. Por todo ello la singularidad del caso reside no solo en la infrecuencia

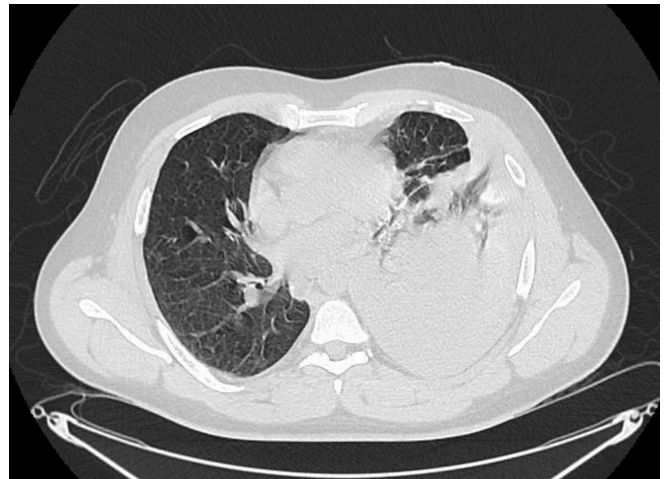


FIGURA 1

Derrame pleural izquierdo con atelectasia pasiva secundaria.

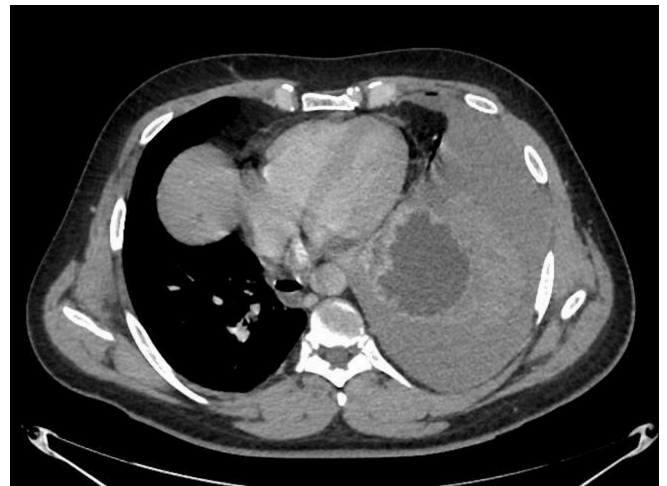

FIGURA 2

Herniación de cavidad gástrica hacia hemitórax izquierdo junto a derrame pleural izquierdo con contenido heterodensos.

del fallo de la funduplicatura, especialmente a largo plazo, sino sobre todo en la forma atípica de presentación, con desarrollo de complicaciones respiratorias presuntamente en relación a la contribución iatrogénica del estudio endoscópico.

### CP-182. ANÁLISIS EN HOSPITAL DE TERCER NIVEL SOBRE EL IMPACTO DE LA PANDEMIA POR SARS-COV2 EN LA ACTIVIDAD ASISTENCIAL DE UN SERVICIO DE APARATO DIGESTIVO

PÉREZ CAMPOS E, NAVARRO MORENO E, DELGADO MAROTO A

UGC APARATO DIGESTIVO. COMPLEJO HOSPITALARIO DE ESPECIALIDADES TORRECÁRDENAS, ALMERÍA.

## Introducción

La pandemia por SARS-COV2 ha supuesto una sobrecarga asistencial, objetivándose durante la primera ola un descenso de los ingresos por otras patologías. Nuestro objetivo ha sido analizar los ingresos en Aparato Digestivo en dicho periodo.

## Material y métodos

Se ha realizado un estudio analítico retrospectivo de los ingresos en el servicio de Aparato Digestivo desde 15 de marzo al 15 de mayo de 2019, comparándolos con el mismo período en 2020, en el Hospital Torrecárdenas de Almería. Las variables edad, sexo, tiempo de evolución clínica previo al ingreso, estancia media y motivo de ingreso fueron recogidas de nuestra base informática (Diraya), analizándolas mediante SPSS. Los ingresos programados fueron excluidos.

	2019 N = 184	2020 N = 168	SIGNIFICACIÓN p
<b>EDAD (años)</b>	65.12 (±16.05)	63.71 (±16.35)	0.365
<b>TIEMPO DE CLÍNICA</b>			
Media (días)	10.06 (±21.42)	9.87 (±23.43)	0.365
Mediana	3	3	
<b>ESTANCIA HOSPITALARIA (días)</b>	6.55 (±6.05)	7.12 (±6.75)	0.016
<b>SEXO</b>			
Mujer	85 (46.2%)	75 (44.6%)	0.597
Hombre	99 (53.8%)	93 (55.4%)	
<b>MOTIVO DE INGRESO</b>			
Hemorragia digestiva	40 (21.7%)	30 (17.8%)	0.362
Pancreatitis aguda	20 (11.1%)	20 (11.9%)	0.536
Patología biliar benigna	19 (10.3%)	23 (13.7%)	0.331
Patología biliar maligna	8 (4.3%)	4 (2.4%)	0.310
Cirrosis hepática y complicaciones	18 (9.8%)	13 (7.7%)	0.469
Enfermedad inflamatoria intestinal	3 (1.6%)	4 (2.4%)	0.614
Colitis / Neosistitis	3 (1.6%)	4 (2.4%)	0.212
Hepatitis Aguda	7 (3.8%)	4 (2.4%)	0.443
Síndrome Constitucional / Hígado metastásico	3 (1.6%)	11 (6.5%)	0.018
Dialgias	1 (0.5%)	4 (2.4%)	0.146
Ingreso programado	38 (20.7%)	40 (23.8%)	0.176
Otros	12 (6.5%)	6 (3.6%)	0.205

FIGURA 1

Criterios de París para diagnóstico de síndrome de solapamiento HAI-CBP.

## Resultados

En 2020 hubo menos ingresos no programados que en 2019 (122 vs 148), sin alcanzar significación estadística (p 0.176). La edad media fue 66.7 años, siendo el 55.4% varones. El tiempo de evolución clínica previo al ingreso fue similar (mediana de 3 en ambos años) y la estancia media fue ligeramente superior en 2020 (7,1 vs 6,5 días, p 0.016). El análisis de los motivos de ingreso se exponen en la tabla, con resultados similares en ambos años.

## Conclusiones

En nuestro servicio, la primera ola del SARS COV2 no supuso una sobrecarga asistencial ni una demora en el diagnóstico y tratamiento de patologías que precisan ingreso hospitalario. Destaca un aumento de ingresos para estudio de síndrome constitucional, en muy probable relación a la dificultad de estudio ambulatorio de estos casos durante la primera ola.

Esta falta de variabilidad en el número de ingresos en Aparato Digestivo puede deberse a las características de la patología digestiva, aunque cabe recordar que la incidencia de contagios en nuestra provincia fue inferior a la media española.

## CP-183. DIAGNÓSTICO DE LA HERNIA DE HIATO: CORRELACIÓN ENTRE LA MANOMETRÍA DE ALTA RESOLUCIÓN Y LA ENDOSCOPIA

ROSA SÁNCHEZ C, FERNÁNDEZ CANO MC, LIBRERO JIMÉNEZ M, SUÁREZ CRESPO JF, REDONDO CEREZO E

GRUPO APARATO DIGESTIVO. COMPLEJO HOSPITALARIO REGIONAL VIRGEN DE LAS NIEVES, GRANADA.

## Introducción

La hernia de hiato (HH) es una patología muy frecuente en la población general y los síntomas que produce son una causa frecuente de consulta en Gastroenterología. En otros estudios realizados previamente se ha demostrado la superioridad de la manometría de alta resolución (MAR) frente a la endoscopia digestiva alta (EDA) para el diagnóstico y medición de la hernia de hiato. En este estudio se intenta descubrir el nivel de correlación entre ambas técnicas.

## Material y métodos

Estudio prospectivo que incluye a todos los pacientes a los que se ha realizado MAR y EDA en el Hospital Virgen de las Nieves desde octubre de 2018 hasta enero de 2021. Se compara el tamaño de las hernias de hiato en cm medido mediante ambas técnicas. Para ello se ha utilizado el coeficiente de correlación intraclass (CCI) y se ilustran los resultados mediante un gráfico de Bland-Altman con el programa SPSS v 25.0.

## Resultados

N = 307 pacientes. 189 (61,7%) mujeres y 118 (38,3%) varones. Edad media 53,9 años.

Se aprecia una diferencia media entre ambas pruebas de 0,83 cm en la medición de las HH, con un IC 95% [-3,00 a 4,67].

En el gráfico de Bland-Altman (**Figura 1**) puede apreciarse que cuando la hernia mide menos de 2 cm la MAR tiende a observar una mayor longitud que la EDA, mientras que en las mayores de 3

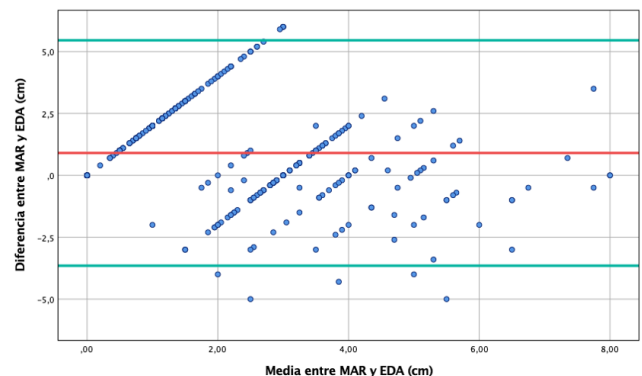


FIGURA 1

Gráfico de Bland-Altman en el que puede apreciarse la correlación entre la diferencia entre ambas técnicas y el tamaño de la hernia.

cm las medidas apreciadas endoscópicamente suelen ser mayores a las calculadas manométricamente.

El CCI es de 0,64, lo que nos indica un nivel de correlación aceptable, pero no óptimo.

## Conclusiones

En este estudio se observa, en comparación con la MAR, una tendencia de la EDA a infraestimar las hernias de menor tamaño (probablemente por infradiagnóstico) y a sobreestimar el tamaño de las más grandes (en probable relación con la falsa elongación que se produce durante la insuflación endoscópica). Asimismo, observamos que el grado de correlación entre ambos métodos de medición no es tan óptimo como cabría esperar. Es por esto que, si bien la endoscopia es una técnica muy útil para la valoración inicial de la HH, la mejor técnica para su medición es la MAR, que resulta especialmente útil de cara a la planificación de una potencial intervención quirúrgica.

## CP-184. DISFAGIA MECÁNICA DE ORIGEN VASCULAR: UN CASO INUSUAL.

LECUONA MUÑOZ M, LIBRERO JIMÉNEZ M, ABELLÁN ALFOCEA P, TENDERO PEINADO C, REDONDO CEREZO E

SERVICIO APARATO DIGESTIVO. COMPLEJO HOSPITALARIO REGIONAL VIRGEN DE LAS NIEVES, GRANADA.

## Introducción

La disfagia es un motivo de consulta frecuente en gastroenterología, cuya dificultad diagnóstica reside en la gran variedad de etiologías que pueden estar implicadas en su aparición. Constituye un síntoma de alarma especialmente cuando afecta a pacientes mayores de 50 años, y por tanto es de vital importancia realizar un abordaje endoscópico preferente para el despistaje de patología orgánica.

## Caso clínico

Mujer de 84 años con antecedente de HTA refractaria, que presenta disfagia progresiva para sólidos de siete años de evolución. La paciente tolera adecuadamente dieta líquida y triturada, y niega síndrome constitucional, dolor abdominal u otra sintomatología por aparatos y sistemas. Se realiza gastroscopia (Figura 1), con hallazgos de estenosis puntiforme a 25 cm de la arcada dentaria, y posteriormente TC de cuello y tórax con contraste para filiar etiología de la lesión (Figuras 2 y 3). Mediante esta técnica, se identifica una severa elongación de la aorta torácica descendente que condiciona compresión extrínseca sobre el esófago medio, sin otros hallazgos asociados. Para completar el estudio, se realiza un tránsito esofagogastroduodenal con bario, donde se objetiva una importante estenosis esofágica que, sin embargo, permite el paso de contraste baritado (Figura 4). La paciente es remitida a Cirugía vascular para valoración y finalmente, dado el elevado riesgo quirúrgico, se decide tratamiento conservador y vigilancia periódica.

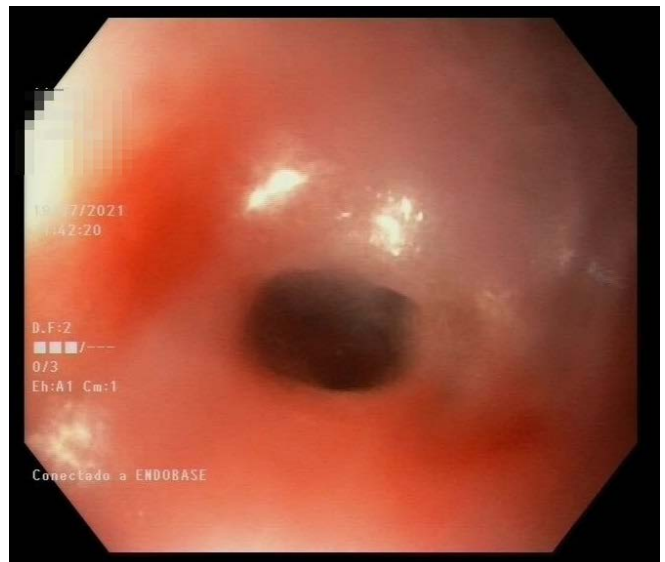

FIGURA 1

Estenosis puntiforme visualizada mediante EDA.

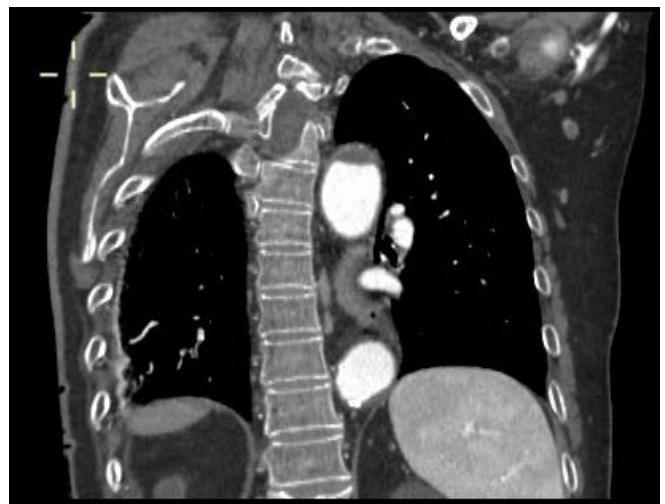


FIGURA 2

Elongación aórtica en sección coronal de TC.

## Discusión

La elongación aórtica es una patología que afecta principalmente a pacientes de edad avanzada con antecedentes de hipertensión arterial y mal control de factores de riesgo cardiovascular. Genera sintomatología en estadios avanzados de la enfermedad como son tos, estridor y dolor torácico, consecuencia de la compresión extrínseca de estructuras adyacentes. La disfagia es un síntoma poco común en estos pacientes, que además presenta un curso lentamente progresivo e insidioso. Entre sus potenciales complicaciones cabe destacar la aparición de una fístula aortoesofágica, que puede dar lugar a una hemorragia digestiva masiva. La morbimortalidad asociada y la importancia de un diagnóstico precoz, justifican la inclusión de la elongación aórtica en el diagnóstico diferencial de la disfagia esofágica motora progresiva, especialmente en pacientes con factores de riesgo para su aparición.

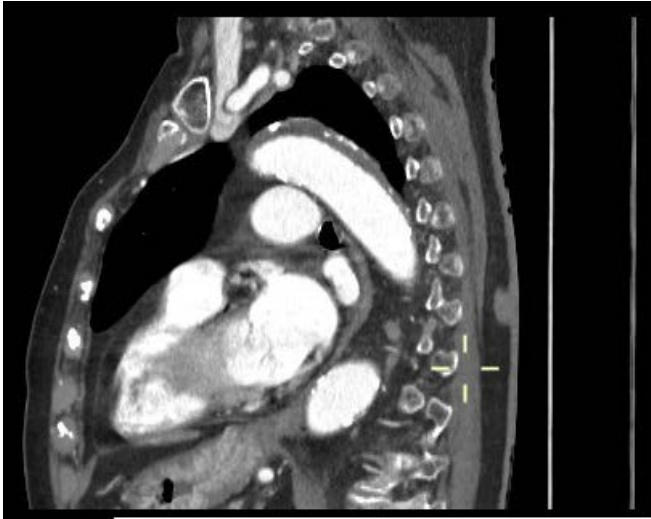


FIGURA 3

Elongación aórtica en proyección lateral de TC.

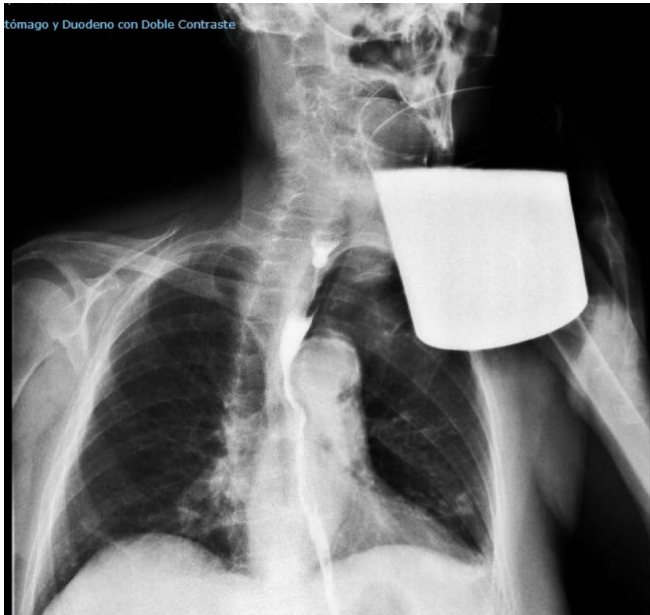


FIGURA 4

Tránsito baritado donde se visualiza estenosis esofágica.

### CP-185. DISFUNCIÓN MOTORA ESOFÁGICA SECUNDARIA A SÍNDROME DE FORESTIER.

MARTÍN MARCUARTU P, FRUTOS MUÑOZ L, ARROYO ARGÜELLES JM, DE VICENTE ORTEGA A, COLMENERO LECHUGA MDM

UGC APARATO DIGESTIVO. COMPLEJO HOSPITALARIO DE JAÉN, JAÉN.

#### Introducción

La disfagia tradicionalmente se ha clasificado en orofaríngea y esofágica. En ambos casos la causa puede ser orgánica o funcional.

Entre las causas orgánicas de disfagia orofaríngea se encuentran los osteofitos vertebrales, provocando la compresión mecánica extrínseca del esófago causante de la disfagia, aunque se presupone además una reacción inflamatoria crónica en la faringe y el esófago. Estos osteofitos pueden ser consecuencia de la osificación del ligamento longitudinal común anterior vertebral, que condiciona la enfermedad de Forestier-Rotes-Querol o hiperostosis esquelética idiopática difusa.

Varón de 63 años con antecedentes de taquicardia supraventricular e infección crónica por el virus de la hepatitis B.

Presenta historia de disfagia progresiva a sólidos que motivó varias visitas al servicio de Urgencias, localizando la detención del bolo alimenticio a nivel faríngeo, con exploración física y resultados analíticos normales y radiografía cervical con calcificación del ligamento vertebral anterior cervical (Figura 1). La gastroscopia fue normal. En el estudio de tomografía computerizada no se hallaron lesiones a nivel esofágico pero se visualizó osificación del ligamento vertebral anterior cervical compatible con hiperostosis esquelética idiopática difusa (Enfermedad de Forestier) que puede justificar la clínica de disfagia.

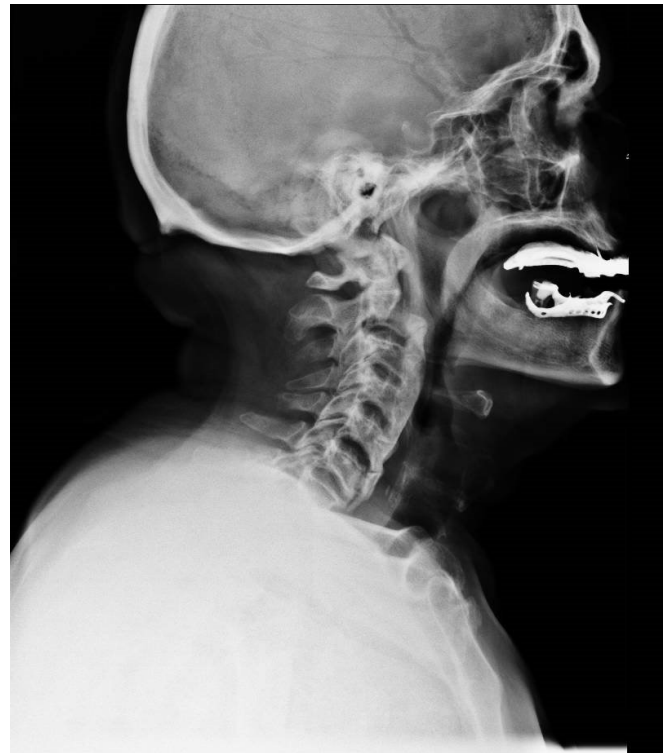


FIGURA 1

Se observa calcificación de porción anterior vertebral cervical, con unión de osteofitos.

Se indicó cirugía vertebral con persistencia de la clínica de disfagia y disnea, con necesidad de reintervención hasta en dos ocasiones más. Se repitió el estudio endoscópico que continuó siendo normal.

En el estudio de tránsito baritado (Figura 2) se observó retención de contraste en la zona de transición faringoesofágica con buen

paso del mismo sin lesión orgánica identificable. Tras la tercera intervención de osteofitos cervicales presentó mejoría clínica.

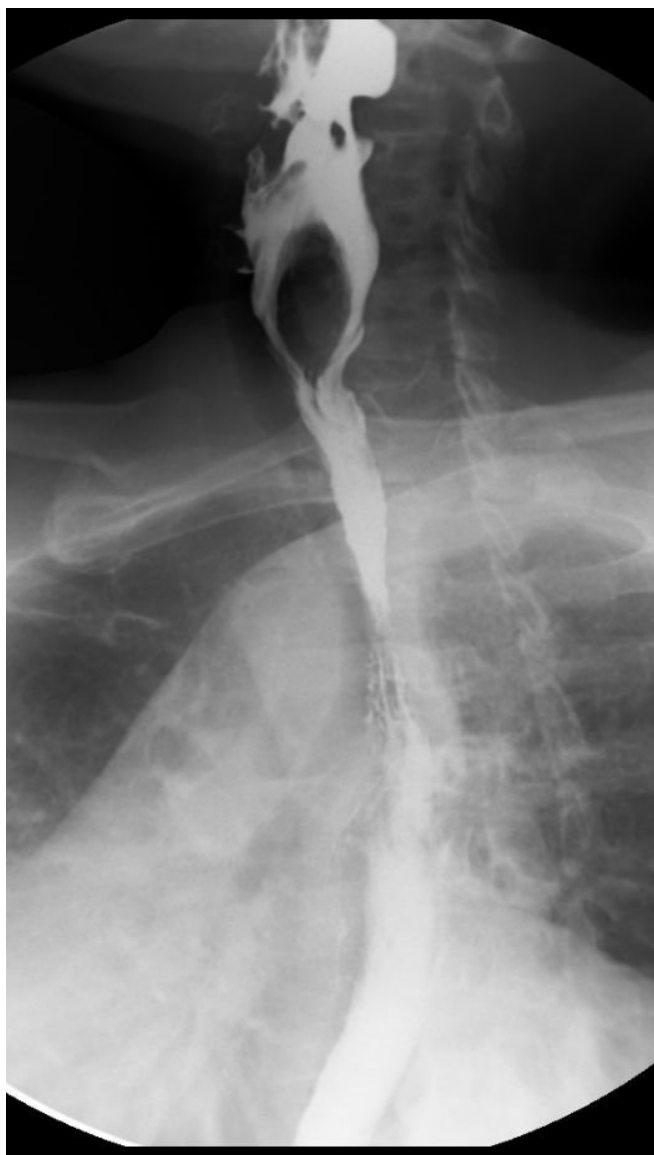

FIGURA 2

Se observa lesión ovalada bien delimitada en zona de transición faringoesofágica que provoca cierta retención del contraste, si bien existe buen paso del mismo.

## Discusión

Aunque el síndrome de Forestier normalmente es asintomático, cuando afecta a la columna cervical el síntoma predominante es la disfagia, seguido de la disnea. Los déficit neurológicos son raros. Su etiología no está claramente definida y afecta más frecuentemente a varones, con un pico de incidencia en la sexta década de la vida.

En el estudio de la disfagia se debe discernir si es de localización orofaríngea (dificultad al inicio de la deglución, con detención del bolo a nivel del cuello) o esofágica (retroesternal, tras la deglución)

Posteriormente se debe determinar la etiología orgánica o funcional y detectar posibles síntomas de alarma. La detallada historia clínica y correcta exploración física permitirá determinar el origen de la disfagia hasta en el 80% de los casos.

## CP-186. DIVERTICULITIS AGUDA CAUSA DIAGNÓSTICA DE CIRROSIS HEPÁTICA OH Y TNE GÁSTRICO

OSORIO MARRUECOS M, BOCANEGRA VINIEGRA M, OROZCO BERNÁRDEZ-ZERPA MDLN

UGC APARATO DIGESTIVO. HOSPITAL DE ESPECIALIDADES DE PUERTO REAL, PUERTO REAL.

### Introducción

Los tumores neuroendocrinos gástricos son neoplasias derivadas de las células tipo enterocromafines (células ECL) de la mucosa gástrica. La transformación neoplásica de las células enterocromafines se asocia en la mayoría de los casos a elevadas concentraciones de gastrina.

Existen diversos tipos, con características y modo de presentación diferentes, pudiendo establecerse su diagnóstico ante pacientes asintomáticos. Su diagnóstico se ha visto incrementado debido a los avances en su conocimiento y a las técnicas diagnósticas actuales.

### Caso clínico

Varón de 53 años con consumo en cantidades hepatotóxicas de alcohol, acude a servicio de urgencias por presentar dolor abdominal generalizado, febrícula y alteración del hábito intestinal. A la exploración tinte icterico. En control analítico hiperbilirrubinemia e hipertransaminasemia con elevación de reactantes. Tras realización de ecografía de abdomen se constata hepatopatía crónica con signos de hipertensión portal (HTP). Ante clínica del paciente se realiza TC de abdomen con diagnóstico de diverticulitis aguda (Figura 1). El estudio de hepatopatía es negativo concluyendo cirrosis hepática de etiología OH (Figura 2).

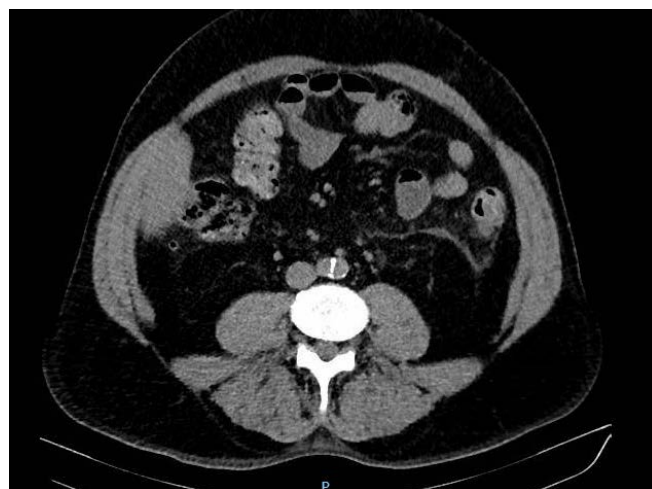


FIGURA 1

TC abdomen: Diverticulitis aguda.

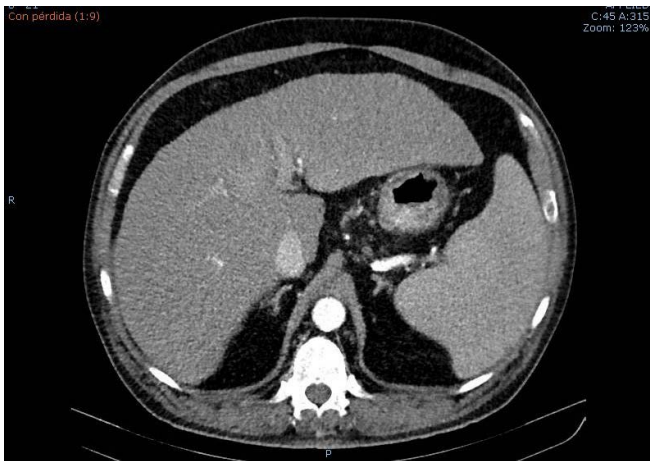


FIGURA 2

Tomografía Computarizada: Hígado cirrótico.

Para despistaje de lesiones por HTP se realiza endoscopia digestiva alta (EDA) con ausencia de varices esofagogástricas, pero presencia de múltiples lesiones de aspecto submucoso ulceradas que ocupan la totalidad de cuerpo y antro, se toman biopsias (Figura 3 y 4): Tumor Neuroendocrino Gástrico grado 1 (bien diferenciado) con Ki67 menor de 5%, las células neoplásicas expresan sinaptofisina, cromogranina, CD56 y citoqueratina 19.

Se presentó en comité de tumores indicando IQ (gastrectomía subtotal laparoscópica con anastomosis gastroyeyunal en Y de Roux). El resultado de la pieza quirúrgica determinó TNE pT2pN1(1/5) grado 1 (bien diferenciado) con Ki67 menor de 1% con margen afecto distal, considerándose no subsidiario de nueva intervención para ampliación de márgenes ni tratamiento QT por lo que se propone seguimiento oncológico hasta el momento actual, realizado octreoscan control sin captación patológica.

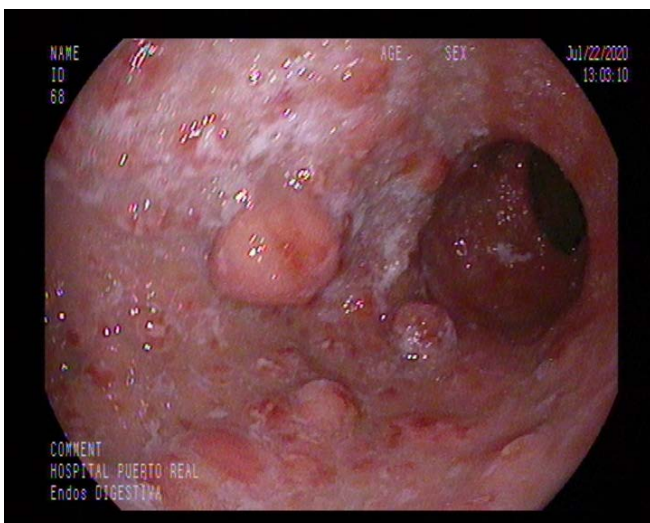


FIGURA 3

Lesiones submucosas ulceradas en EDA.

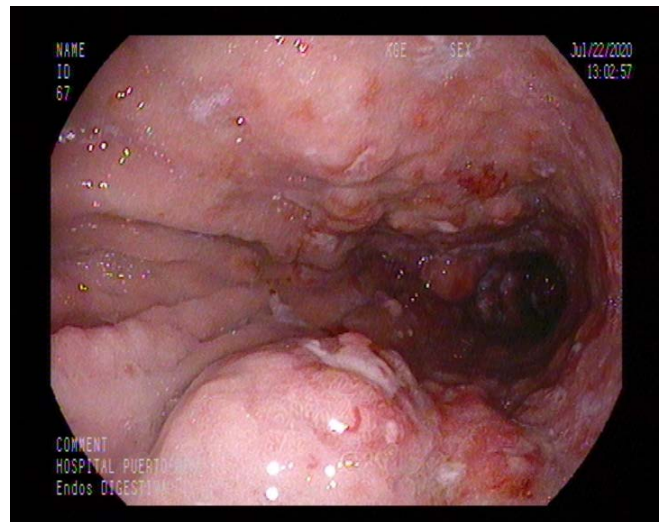


FIGURA 4

Lesiones submucosas ulceradas en EDA

## Discusión

Los tumores neuroendocrinos gástricos comprenden diferentes subtipos con tratamiento y pronóstico distintos. En cuanto al manejo de estos tumores, la correcta identificación del tipo clínico y grado histológico permite optar por la mejor opción de tratamiento.

Los tumores confinados al estómago sin presencia de metástasis pueden ser resecados mediante técnicas endoscópicas o quirúrgicas. Los carcinoides tipo 1 pueden ser extirpados endoscópicamente si son pequeños (< 1cm < 3-5 lesiones). También se ha propuesto la antrectomía como técnica terapéutica para estos tumores, basándose en el tratamiento de los carcinoides tipo 2 en los que se extirpa el gastrinoma. En nuestro caso la opción endoscópica no era posible por lo que se decidió intervención quirúrgica.

## CP-187. DOBLE PÍLORO: UN HALLAZGO ENDOSCÓPICO INUSUAL SUGERENTE DE ENFERMEDAD PÉPTICA

DÍAZ ALCÁZAR MDM

UGC APARATO DIGESTIVO. HOSPITAL SAN CECILIO, GRANADA.

## Introducción

El doble píloro es un hallazgo endoscópico raro. Se debe a la formación de una fístula entre el estómago y el duodeno.

## Caso clínico

Se presentan las imágenes endoscópicas de un hombre de 59 años sin antecedentes de interés que consulta por melenas y vómitos en posos de café. Estable hemodinámicamente. En tratamiento con heparina a dosis terapéuticas desde una semana antes por trombosis venosa profunda. Se realiza endoscopia digestiva alta urgente objetivando doble píloro (figura 1) y úlcera Forrest IIa

de 2 cm en cara anterosuperior de bulbo (figura 2). Se trata con inyección de agente esclerosante y colocación de hemoclips.

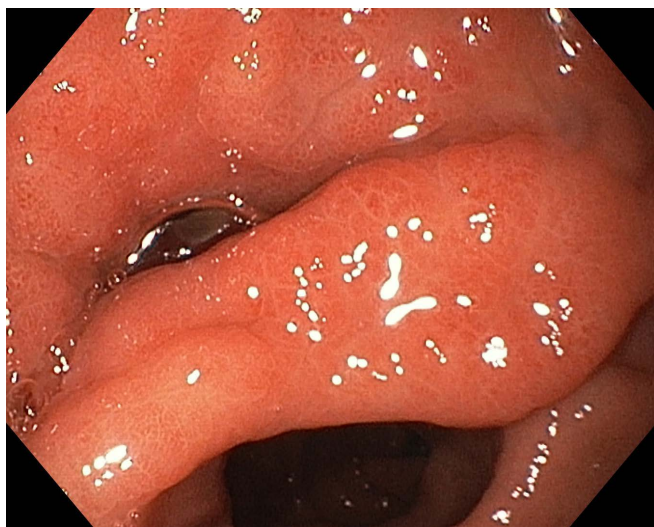


FIGURA 1

Imagen de endoscopia digestiva alta en que se observa antro con mucosa eritematosa y edematosa y puente tisular que conforma un doble píloro.

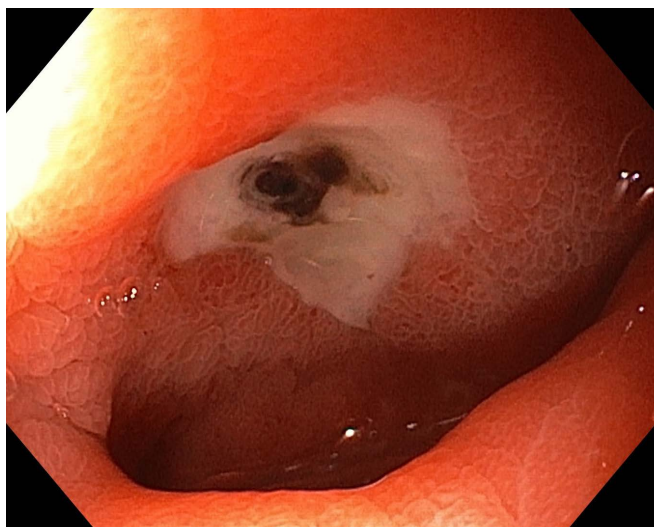


FIGURA 2

Imagen de endoscopia digestiva alta en que se objetiva la úlcera duodenal desde la fístula gastroduodenal o doble píloro.

## Discusión

El doble píloro o fístula gastroduodenal tiene una incidencia menor del 0,4%. Es dos veces más frecuente en hombres que en mujeres. Habitualmente se forma en el lado de la curvatura menor, como en el caso presentado. La fístula suele formarse con el bulbo, aunque también se ha descrito con la cuarta porción duodenal. El tamaño de la fístula puede variar de milímetros a centímetros, y el puente tisular tiene capa mucosa y muscular. Se debe hacer diagnóstico diferencial con un divertículo gástrico.

El doble píloro puede ser congénito o adquirido. El doble píloro congénito es extremadamente raro, y se debe a un error de canalización durante el desarrollo embrionario precoz. Se ha relacionado con la duplicación gástrica o duodenal. Es un hallazgo incidental que no requiere tratamiento.

El doble píloro adquirido se relaciona con la enfermedad péptica gástrica, y más raramente con úlceras duodenales o cáncer gástrico. Según una de las teorías etiopatogénicas se debe a dos úlceras separadas, una en la curvatura menor del estómago y otra en duodeno, que convergen. Suele aparecer en mayores de 50 años con ingesta prolongada de AINES o corticoides; o comorbilidades como diabetes, enfermedad renal crónica o enfermedad pulmonar obstructiva crónica, cirrosis hepática, fallo cardíaco o lupus, que afectan a la microcirculación y dificultan la cicatrización. Clínicamente los pacientes suelen presentar dolor o sangrado gastrointestinal. Se debe investigar la infección por *Helicobacter Pylori*, y tratar en caso de positividad. En la mayoría de los casos la fístula no cierra aunque cicatrice la úlcera.

En algunos casos puede complicarse con obstrucción gástrica. Se podría tratar endoscópicamente con un esfinterotomo, cortando el puente tisular. La cirugía se reserva para el fallo de tratamiento endoscópico, reflujo biliar o perforación.

## CP-188. DUODENITIS MICROSCÓPICA DE ETIOLOGÍA INFRECUENTE EN PACIENTE INMUNODEPRIMIDO

TERNERO FONSECA J, NARANJO PÉREZ A, PRÁXEDES GONZÁLEZ E, LEÓN LUQUE M, GONZÁLEZ ZAMORANO S, CALDERÓN CHAMIZO M, BEJARANO GARCÍA A

SERVICIO APARATO DIGESTIVO. COMPLEJO HOSPITALARIO DE ESPECIALIDADES JUAN RAMÓN JIMÉNEZ, HUELVA.

## Introducción

La duodenitis es una entidad clínica-patológica bien establecida, cuyo significado involucra inflamación de la mucosa del duodeno. Sus principales causas son la infección por *Helicobacter Pylori* y el uso excesivo de Antiinflamatorios No Esteroideos (AINEs), sin embargo otras etiologías deben ser consideradas en pacientes inmunodeprimidos.

## Caso clínico

Varón de 38 años con antecedente de VIH estadio 3c en tratamiento antirretroviral con Darunavir desde hace 2 meses, que acude a urgencias hospitalarias por cuadro de dolor abdominal difuso acompañado de fiebre de predominio vespertino, náuseas, vómitos y diarrea sin productos patológicos de 3 días de evolución. En análisis de sangre destaca procalcitonina 24 ng/mL y proteína C reactiva 408 mg/dL, pancitopenia y deterioro de la función renal de posible origen prerenal.

Tras su ingreso en planta de hospitalización se solicita Rx tórax normal e ileocolonoscopia con toma de biopsias sin hallazgos patológicos. Del mismo modo se realiza TC de tórax y abdomen con imágenes sugestivas de adenopatías supraclaviculares izquierdas, mediastínicas, retroperitoneales y mesentéricas.

Se realiza biopsia de adenopatía supraclavicular que informa de infección por micobacterias, completándose estudio con endoscopia digestiva alta sin hallazgos macroscópicos significativos y con biopsias duodenales que, al aplicar técnica de Zhiel Nielsen, evidencian la existencia de numerosos Bacilos ácido-alcohol resistentes (BAAR) (Figura 1) asociados a duodenitis crónica histiocítica de origen infeccioso (Figura 2) compatible con tuberculosis intestinal. De este modo se inicia tratamiento antituberculoso con buena respuesta clínica que motiva alta y derivación a consultas externas de enfermedades infecciosas.

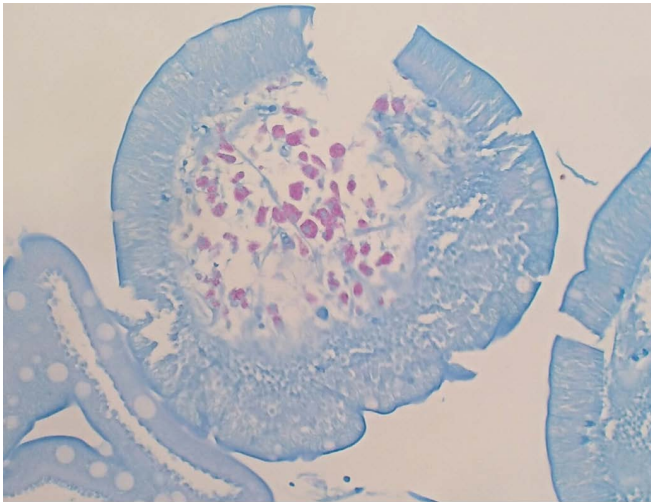


FIGURA 1

Bacilos ácido-alcohol resistentes en lámina propia apical vellositaria, visibles a través de tinción de Zhiel Nielsen, compatible con Tuberculosis intestinal.

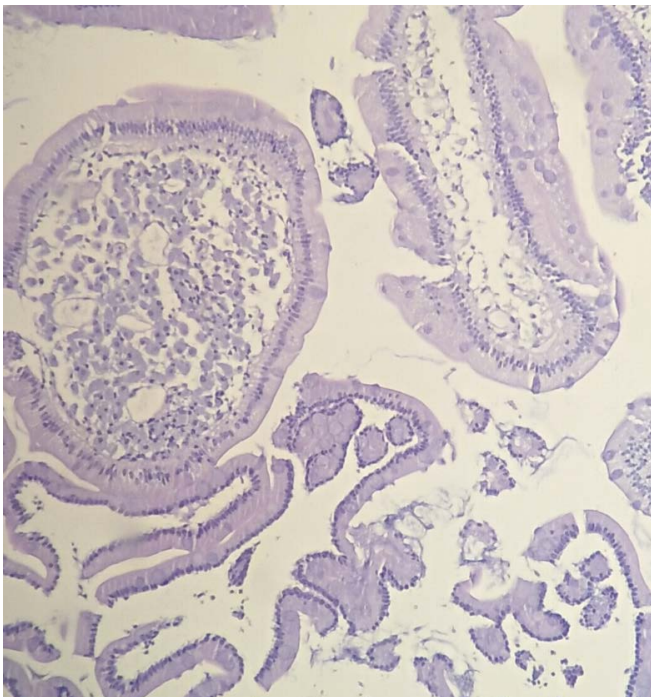


FIGURA 2

Infiltrado histiocitario en lámina propia de la pared duodenal, tinción de hematoxilina-eosina.

## Discusión

La tuberculosis abdominal incluye la afectación del tracto gastrointestinal, peritoneo, ganglios linfáticos y/u órganos sólidos. La válvula ileocecal es la región más frecuentemente afectada, suponiendo un 75% de los casos, frente a la afectación duodenal que representa el 1%. No obstante, sólo el 15- 25 % de ellos tienen tuberculosis pulmonar concomitante.

Entre sus factores de riesgo se incluyen la presencia de cirrosis hepática, infección por VIH, diabetes mellitus, neoplasias, inmunosupresores y diálisis peritoneal. La clínica frecuentemente cursa de forma inespecífica con cuadros de dolor y distensión abdominal que pueden asociarse a ascitis exudativa, fiebre, pérdida de peso y/o diarrea.

El diagnóstico se basa en su alta sospecha y diagnóstico diferencial con procesos linfoproliferativos, siendo preciso su confirmación a través de estudio microbiológico e histológico.

## CP-189. EFECTIVIDAD, CUMPLIMIENTO Y EFECTOS ADVERSOS DEL TRATAMIENTO CUÁDRUPLE CON BISMUTO (PYLERA®) COMO TRATAMIENTO DE PRIMERA LINEA DE LA INFECCIÓN POR HELICOBACTER PYLORI.

KECO-HUERGA A<sup>1</sup>, PABÓN-CARRASCO M<sup>2</sup>, GARCÍA DE LA BORBOLLA-SERRES J<sup>1</sup>, MORENO-PIMENTEL C<sup>1</sup>, PALOMAR-ÁVILA C<sup>1</sup>, RUEDA-SÁNCHEZ J<sup>1</sup>, CASTRO-FERNÁNDEZ M<sup>1</sup>

<sup>1</sup>UGC APARATO DIGESTIVO. COMPLEJO HOSPITALARIO DE ESPECIALIDADES VIRGEN DE VALME, SEVILLA. <sup>2</sup>UGC APARATO DIGESTIVO. UNIVERSIDAD DE SEVILLA, SEVILLA.

## Introducción

El tratamiento cuádruple con bismuto (Pylera®) se recomienda, en la última Conferencia Española de Consenso (2021), como tratamiento de primera línea de la infección por *H. pylori* al haber mostrado una efectividad superior al 90%. Se objetiva constatar en nuestra Área Sanitaria la efectividad, cumplimiento y efectos adversos del tratamiento con Pylera®, como primera opción terapéutica, en la erradicación de *H. pylori*.

## Material y métodos

Estudio en práctica clínica en activo, prospectivo, no controlado y unicéntrico. Periodo de estudio: 2016-2021. Se incluyeron 378 pacientes, 61% mujeres, con edad media de 54 años (18-88) e infección por *H. pylori* con dispepsia no investigada (60%), dispepsia funcional (19%), úlcera gastro-duodenal (11%) y otros diagnósticos (10%). Ningún paciente había recibido previamente tratamiento erradicador. Se indicó tratamiento con Pylera® (bismuto-metronidazol-tetraciclina) a dosis de 3 cápsulas/6h con las comidas durante 10 días asociado a un inhibidor de la bomba de protones (omeprazol en un 73% con dosis de 20 mg o 40 mg (86%) cada 12h). Se programó revisión clínica para constatar cumplimiento (> 90% de las dosis), efectos adversos y efectividad del tratamiento, que se valoró por protocolo (PP) y por intención de tratamiento modificado (ITT-m). En el análisis PP se incluyeron

los pacientes que acudieron a revisión, cumplieron el tratamiento y realizaron un control válido de erradicación. En el análisis ITT-m se incluyeron todos los pacientes que acudieron a revisión y habían iniciado el tratamiento, incluyéndose los pacientes no cumplidores o que no realizaron el control de erradicación solicitado. Todos los casos están incluidos en el Registro Europeo de H.pylori (Hp-EuReg) y monitorizados a través de la plataforma AEG-REDCap. Estudio estadístico: IBM® SPSS Statistics 26.

## Resultados

- 1.- 368 pacientes (97%) realizaron correctamente el tratamiento.
- 2.- 82 pacientes (22%) presentaron efectos adversos con náuseas (14%), dolor abdominal (7%), astenia (3%) y otros (5%), siendo graves reversibles en 3 pacientes (0.8%) y motivando el incumplimiento del tratamiento en 7 pacientes (1.8%).
- 3.- Efectividad del tratamiento por PP en 346/366 pacientes: 94.5% (IC 95%, 92-97%) y por ITT-m en 348/378 pacientes: 92% (IC 95%, 89-95%).

## Conclusiones

- 1.- El tratamiento con Pylera® tiene en nuestra experiencia una efectividad superior al 90%, como primera línea de tratamiento de la infección por H pylori, con una tasa alta de cumplimiento y un perfil de seguridad tolerable.
- 2.- Se ratifica que este tratamiento es una opción terapéutica muy recomendable en la erradicación de H. pylori.

## CP-190. ENFERMEDAD DE MÉNÉRIER: UNA CAUSA DE GASTROPATÍA HIPERPLÁSICA E HIPOALBUMINEMIA.

TEJERO JURADO R, ALEJANDRE ALTAMIRANO RM, GALLEGO JIMÉNEZ E

UGC APARATO DIGESTIVO. COMPLEJO HOSPITALARIO REGIONAL REINA SOFÍA, CÓRDOBA.

## Introducción

La enfermedad de Ménétrier (EM) o gastropatía hipertrófica perdedora de proteínas es una enfermedad con incidencia menor de 1 por 200000, caracterizada por hipergastrinemia, hipoclorhidria, hipoalbuminemia y anemia ferropénica. Los síntomas iniciales suelen ser dolor epigástrico, plenitud postprandial, náuseas o vómitos, pero también se puede manifestar como sangrado gastrointestinal o diarrea.

## Caso clínico

Mujer de 35 años, sin antecedentes de interés y sin hábitos tóxicos. Consultó en 2019 por síntomas de dismotilidad, diarrea y edemas en miembros inferiores, constatándose en control analítico déficit de vitamina D, ácido fólico y albúmina, sin anemia, y serología de celiaquía negativa. Se realizó análisis microbiológico de heces, así

como calprotectina, elastasa fecal y colonoscopia con toma de biopsias aleatorias, siendo todos los resultados normales.

Así mismo, se realizó una enteroRMN que identificó engrosamiento de pliegues gástricos, lo cual fue confirmado en una gastroscopia (Figura 1). Se tomaron macrobiopsias, cuyo estudio histológico reveló inflamación crónica, erosión e hiperplasia foveolar junto a atrofia glandular siendo sugestivo de EM, con resultado de citomegalovirus (CMV) negativo pero positivo para Helicobacter pylori (HP), que fue correctamente erradicado con cuádruple terapia.

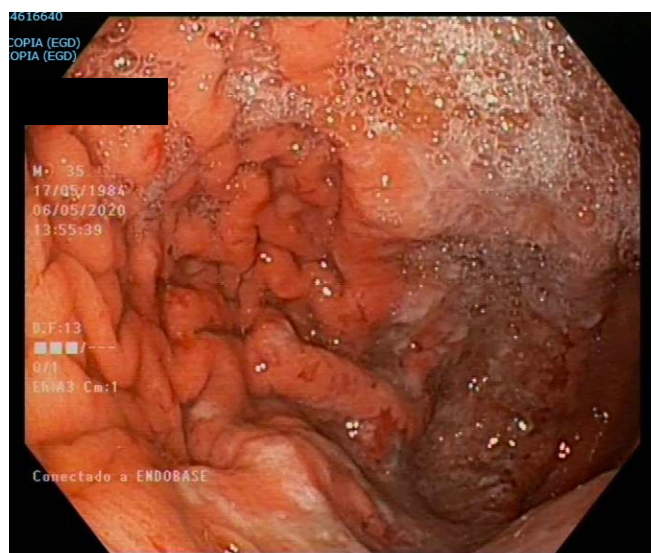


FIGURA 1

Endoscopia digestiva alta: pliegues congestivos, que no distienden por completo a la insuflación, en tercio superior y medio de cuerpo gástrico, con mucosa normal en incisura angular y antro.

Posteriormente, se mantuvo tratamiento con vitamina D e IBP. La paciente mejoró clínicamente, con corrección de déficits analíticos. Al año se realizó nuevo control endoscópico, no objetivando remisión del engrosamiento de pliegues descrito, pero sin ningún hallazgo sospechoso de malignidad.

## Discusión

La EM afecta de forma más frecuente a hombres de edad media. La patogenia es desconocida. Se ha descrito asociada a un aumento de la señalización en la vía de EGFR y a la sobreproducción de TGF $\alpha$ , dando como resultado proliferación de células productoras de moco e inhibición de secreción ácida.

En niños se asocia a infección por CMV. HP parece jugar un papel en la patogenia en adultos y su erradicación se asocia a remisión clínica y endoscópica. Otros tratamientos propuestos han sido el octeótrido y cetuximab. El seguimiento endoscópico cada 6-12 meses es fundamental, ya que existe mayor riesgo de neoplasias gástricas, considerándose una lesión preneoplásica.

Los hallazgos clínicos, analíticos, endoscópicos e histológicos, son fundamentales para llegar al diagnóstico, pero debe sospecharse en

todo paciente con síntomas gastrointestinales superiores y mucosa gástrica hipertrófica, tras descartar causas más frecuentes como neoplasias o síndromes polipósicos hamartomatosos. Ante un caso de EM se debe investigar y tratar HP, realizándose seguimiento endoscópico periódico por su potencial de malignización.

### CP-191. ESOFAGITIS ISQUÉMICA TRAS INESTABILIDAD HEMODINÁMICA POR PARADA CARDIORRESPIRATORIA

DÍAZ ALCÁZAR MDM

UGC APARATO DIGESTIVO. HOSPITAL SAN CECILIO, GRANADA.

#### Introducción

Situaciones de baja perfusión sistémica mantenida como la hipotensión, la insuficiencia cardíaca o la sepsis pueden favorecer la afectación esofágica por falta de aporte sanguíneo. La isquemia es el principal factor determinante de la esofagitis necrotizante aguda, también llamada "esófago negro" por el aspecto endoscópico en casos avanzados debido a la necrosis.

#### Caso clínico

Se presentan dos casos:

- Caso 1: mujer de 74 años con antecedentes de múltiples factores de riesgo cardiovascular que ingresa para cirugía urgente por isquemia de miembros inferiores. Durante la intervención presenta bradicardia que no responde a atropina ni adrenalina. Precisa masaje cardíaco por disociación electromecánica. Una semana después, tras presentar contenido hemático en sonda nasogástrica y anemia (hemoglobina de 14 a 8.4 g/dl) se realiza endoscopia alta con hallazgo de mucosa de esófago medio-distal denudada, con lesiones con pérdida de sustancia y sangrado espontáneo al roce del endoscopio (**Figura 1**). El estómago es de aspecto normal. Tolerancia a dieta triturada.

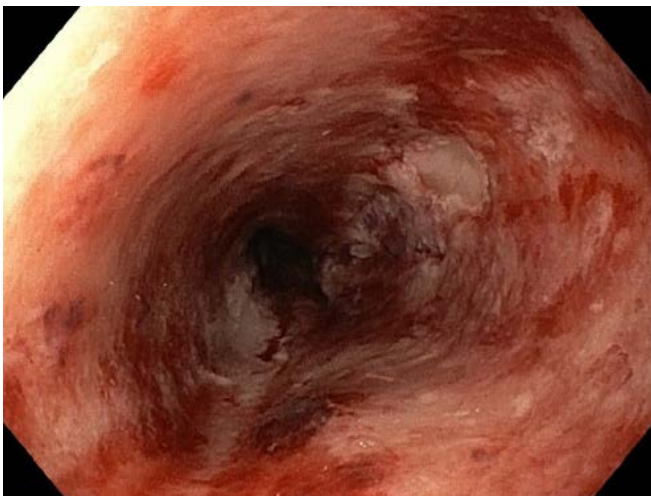

FIGURA 1

Endoscopia digestiva alta: pliegues congestivos, que no distienden por completo a la insuflación, en tercio superior y medio de cuerpo gástrico, con mucosa normal en incisura angularis y antro.

- Caso 2: mujer de 84 años que ingresa para recambio valvular por estenosis aórtica crítica. Durante el procedimiento presenta inestabilidad hemodinámica por bloqueo auriculoventricular completo que condiciona parada cardiorrespiratoria, que se consigue revertir. Evolución tórpida durante el ingreso. Presenta disfagia progresiva, por lo que se realiza endoscopia alta con hallazgo de mucosa esofágica denudada, con nódulos violáceos y ulceración de esófago inferior que estenosa la luz e impide el paso del endoscopio (**Figura 2**). En pruebas de imagen el estómago no parece afectado. Se coloca sonda de gastrostomía por parte de Radiología para nutrición.

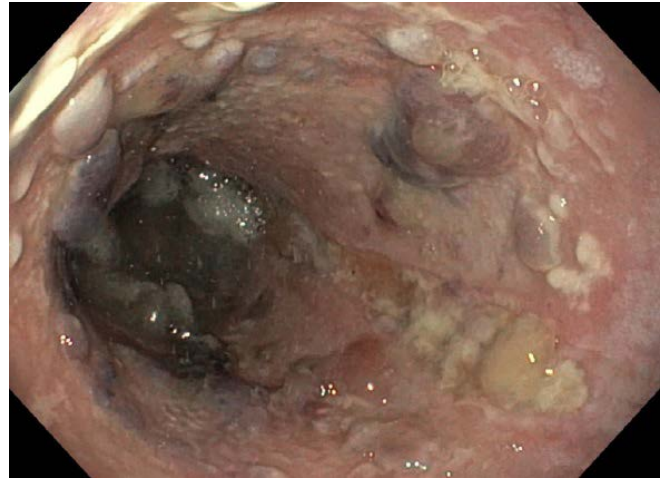


FIGURA 2

Endoscopia digestiva alta: pliegues congestivos, que no distienden por completo a la insuflación, en tercio superior y medio de cuerpo gástrico, con mucosa normal en incisura angularis y antro.

#### Discusión

La esofagitis necrotizante aguda o esófago negro es una entidad muy poco común. Puede asociarse a muy mal pronóstico, con una mortalidad de hasta el 35%. La patogenia es multifactorial, siendo determinante el compromiso isquémico del esófago, lo que se evidencia por el mayor compromiso distal ya que este segmento está menos vascularizado que el esófago proximal. La esofagitis necrotizante también se ha relacionado con infecciones, obstrucción al vaciamiento gástrico, hiperglucemia, vómitos persistentes tras ingesta de alcohol y síndrome antifosfolípido, entre otros factores.

El diagnóstico es endoscópico, objetivándose afectación esofágica distal que se extiende proximalmente y terminación abrupta en la unión esofagogástrica. Puede complicarse a corto plazo con una perforación o a largo plazo con el desarrollo de estenosis. El tratamiento se basa en medidas de soporte y mejora de la condición de base.

## CP-192. ETIOLOGÍA INFRECUENTE DE HDA. PSEUDOANEURISMA DE ARTERIA CÍSTICA

MARTINEZ BURGOS M, ANGULO MCGRATH I, MOSTAZO TORRES J, JIMENEZ PEREZ M

UGC APARATO DIGESTIVO. COMPLEJO HOSPITALARIO REGIONAL DE MÁLAGA, MÁLAGA.

### Introducción

Las hemorrágicas digestivas altas (HDA) son un motivo frecuente de consulta en servicio de urgencias. La etiología mayoritaria es de origen péptico. La hemobilia (origen biliar del sangrado) es una etiología de HDA poco frecuente, la mayoría de casos son secundarios a lesiones traumáticas accidentales o iatrogénicas, siendo los trastornos vasculares, como los pseudoaneurismas arteriales, una etiología rara, tanto es así que solo se han descrito algunos casos en la literatura médica

### Caso clínico

Mujer de 91 años. Parcialmente dependiente ABVD. FA con Apixaban. Acude a urgencias por HDA exteriorizada en forma de melenas. Inicialmente presenta hipotensión moderada y taquicardia que revierte con fluidoterapia. Se objetiva amenización de 14 a 10 gr de Hb, urea de 64, discreta alteración del perfil hepático no previamente descrita, así como una PCR en 100. Exploración: ausencia de dolor abdominal, tacto rectal: heces melénicas con fondo rojo.

En endoscopia urgente destaca la presencia de una lesión en cara anteroinferior de bulbo, de aspecto sobreelevado e inflamatorio, que impresiona de sangrado en babeo. Se realiza inyección de 6cc adrenalina diluida 1:10.000, cediendo el sangrado. Ante ausencia de otros hallazgos endoscópicos y regular tolerancia de la paciente, se decide suspender endoscopia y solicitar estudio de imagen.

TC abdominal: vesícula distendida, con abundantes litiasis en su interior e imagen hipercaptante nodular de 2.6 cm homogénea que parece encontrarse dentro o adyacente a la vesícula, con impronta sobre la segunda porción duodenal. En ecografía Doppler se aprecia flujo pulsátil compatible con aneurisma.

A pesar de la terapéutica endoscópica persiste amenización y exteriorización de heces melénicas. Se contacta con Rxvascular para la embolización. Mediante arteriografía se identifica pseudoaneurisma de arteria cística. Se produjo durante el procedimiento una disección del tercio medio de arteria hepática derecha, sin repercusión clínica, por lo que finalmente se realiza embolización percutánea con trombina, con buen resultado. Buena evolución posterior, dándose de alta en los días posteriores.

### Discusión

A pesar de la alta incidencia que la patología biliar tiene en nuestro medio, son raros los casos que presentan hemorragia digestiva por hemobilia. Aunque el origen del pseudoaneurisma no está claro, la patología biliar crónica puede producir alteraciones inflamatorias crónicas que pueden comprometer el flujo vascular

y causar hemorragias. La persistencia del sangrado, compresión a nivel duodenal y alteración del perfil hepático pueden hacernos sospechar la existencia de esta patología. El manejo comúnmente debe de ser a través de la embolización por RxVascular.

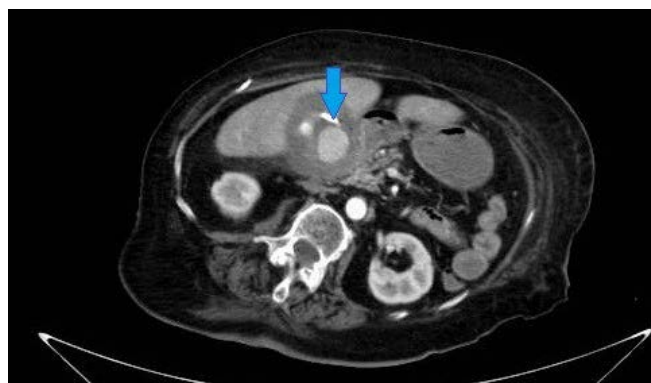

FIGURA 1  
Imagen TC abdominal.

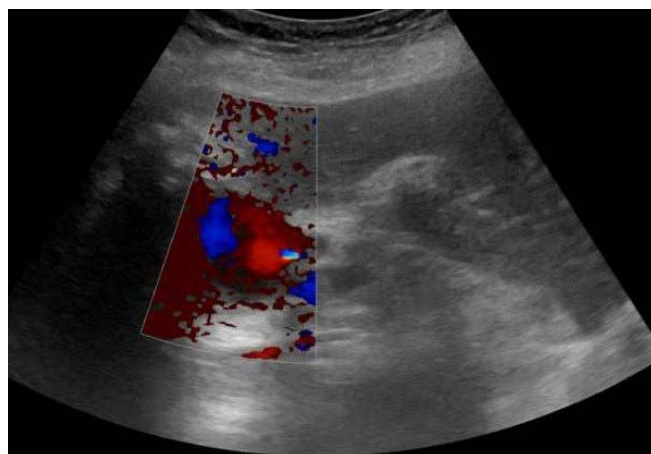


FIGURA 2  
Imagen ecografía doppler.

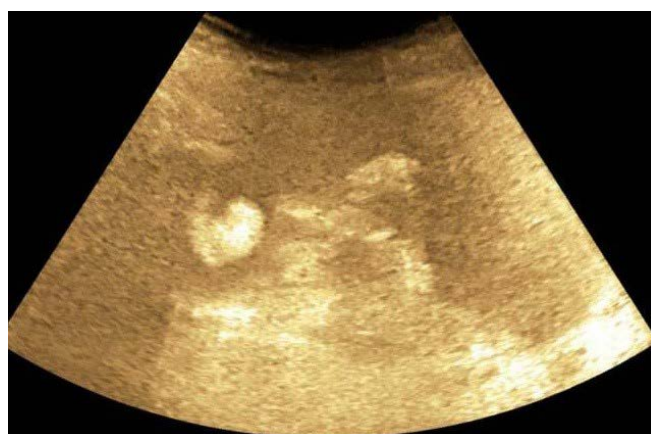

FIGURA 3  
Imagen ecografía con contraste.

### CP-193. FÍSTULA AORTOENTÉRICA COMO CAUSA INFRECUENTE DE HEMORRAGIA DIGESTIVA

OLVERA MUÑOZ R, RAMÍREZ NAVARRO F, OSORIO MARRUECOS M

SERVICIO APARATO DIGESTIVO. HOSPITAL DE ESPECIALIDADES DE PUERTO REAL, PUERTO REAL.

#### Introducción

La fístula aortoentérica (FAE) es una entidad clínica infrecuente donde existe comunicación anormal entre la aorta y el tracto digestivo. Se origina como consecuencia de una patología de la aorta (aneurisma en un 90%) o de la vecindad del tubo digestivo (FAE primaria) o bien como complicación de una prótesis aórtica o un cuerpo extraño (FAE secundaria). Habitualmente se presenta como hemorragia digestiva, requiriendo un alto índice de sospecha clínica y un manejo emergente debido a su alta mortalidad (entre 35 - 85%).

#### Caso clínico

Presentamos el caso de un hombre de 75 años con antecedentes de hipertensión arterial y aneurisma de aorta abdominal infrarrenal (5 x 7 cm) de curso asintomático hasta el momento, en seguimiento por cirugía vascular. Acude al servicio de urgencias por hematemesis con anemia severa en el contexto, transfundiéndose y realizándose endoscopia digestiva alta donde se observa abundante sangre fresca que procede del duodeno; la segunda porción duodenal presenta en el área papilar, una zona de mucosa friable y ulcerada de al menos 2 cm con signos de hemostasia reciente, sobre la que no se actúa por su naturaleza indeterminada. El paciente ingresa en planta y se mantiene estable hemodinámicamente sin exteriorizar sangrado en las 24 horas posteriores a la endoscopia, momento en que se realiza TC de abdomen para filiar la lesión duodenal. Mediante el estudio de imagen se evidencian signos de rotura y comunicación del aneurisma de aorta abdominal con duodeno, estableciéndose el diagnóstico de fístula aortoentérica primaria. El paciente es trasladado a hospital de referencia en cirugía vascular donde se interviene urgentemente. La intervención se inicia con bypass axilo-bifemoral y finaliza con el cierre de la perforación a nivel duodenal y la realización de una anastomosis gastro-yeyunal en Y de Roux. El post operatorio es tórpido con aparición de múltiples abscesos intraabdominales, ocasionando el éxitus del paciente por sepsis tras 1 mes de ingreso.

#### Discusión

La FAE supone un reto diagnóstico dada su rareza. La triada clásica (de Cooper): dolor abdominal, hemorragia digestiva y masa pulsátil, solo se presenta en el 11% de los pacientes. Es relativamente frecuente que se presente como un sangrado autolimitado (herald bleed) que precede a una hemorragia masiva posterior. Es necesario una alto índice de sospecha clínica (antecedente de aneurisma o cirugía aórtica) que junto con la endoscopia digestiva alta y el TC (gold standard), permiten un diagnóstico y manejo quirúrgico precoz que condiciona ostensiblemente el pronóstico.

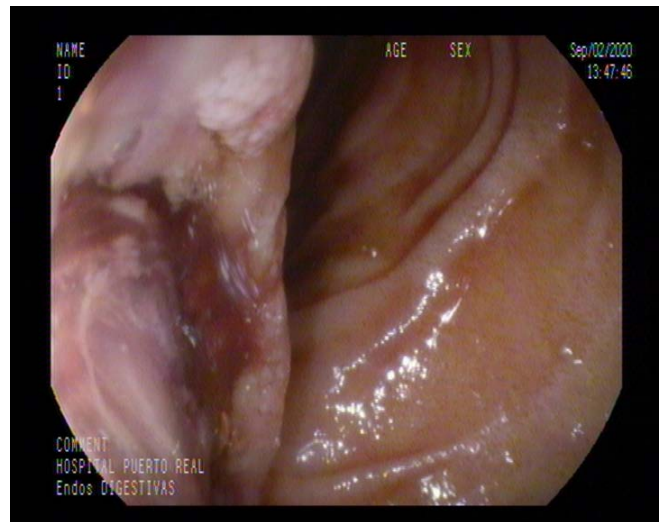


FIGURA 1

Visión endoscópica de fístula aortoentérica.

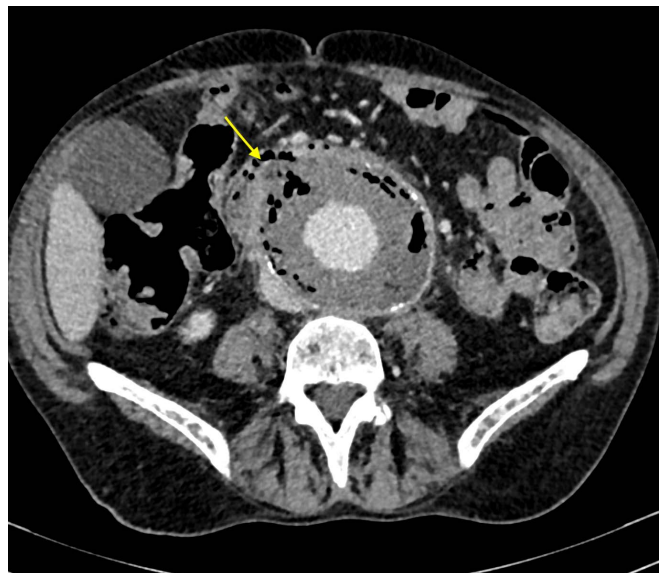


FIGURA 2

Visión radiológica (TC) de fístula aortoentérica.

### CP-194. FÍSTULA GASTROCÓLICA SECUNDARIA A ADENOCARCINOMA GÁSTRICO ESTENOSANTE.

BERDUGO HURTADO F, LÓPEZ PEÑA C, GIJÓN VILLANOVA R

SERVICIO APARATO DIGESTIVO. HOSPITAL SAN CECILIO, GRANADA.

#### Introducción

La fístula gastrocólica puede originarse por diferentes condiciones benignas y malignas, siendo en las últimas décadas la toma de antiinflamatorios no esteroideos y aspirina la causa más común.

Previamente eran el adenocarcinoma de estómago y colon avanzados la causa más común, siendo en la actualidad una causa muy poco frecuente dado la precocidad en el diagnóstico.

### Caso clínico

Mujer de 57 años con antecedente de retraso cognitivo y diabetes mellitus MODY 3; siendo totalmente dependiente para las actividades básicas de la vida diaria. Acude a Urgencias por síndrome constitucional, intolerancia oral y melenas. Analíticamente destaca hemoglobina 5,8 g/dl.

Se realiza gastroscopia; objetivándose neoformación antral estenosante que impide la progresión del endoscopio. Se toman biopsias que confirman mucosa gástrica infiltrada por adenocarcinoma de tipo intestinal. Completamos estudio con tomografía computarizada de tórax y abdomen, con hallazgo de neoformación antro-pilórica que provoca gran distensión gástrica y se extiende hacia hipocondrio derecho (Figura 1) infiltrando vesícula biliar, cabeza de páncreas, arteria y vena mesentéricas superiores y colon ascendente hasta ángulo hepático; provocando en dicha región fistulización de la luz de la masa con la colónica (Figura 2). Dado el estado basal de la paciente, los hallazgos descritos y la mala evolución clínica; se consensua con la familia priorizar control de síntomas y medidas de confort.

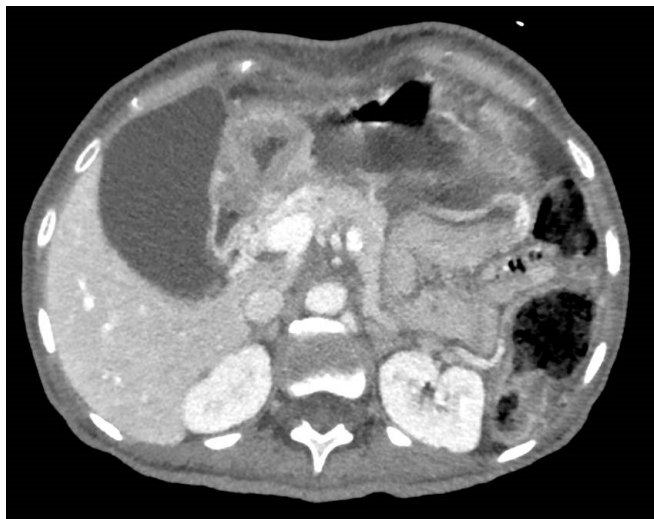

FIGURA 1  
Neoformación gástrica estenosante en región antral.

### Discusión

La fistula gastrocólica secundaria a carcinoma gástrico es una entidad poco frecuente en la actualidad. Su desarrollo suele relacionarse con la presencia de grandes tumores infiltrantes con alta actividad inflamatoria circundante, lo cual conlleva a la adhesión y fistulización del tumor con órganos adyacentes.

Su tratamiento en la gran mayoría de los casos se basa en cirugía paliativa, con el fin de aportar calidad de vida al paciente y evitar desnutrición o complicaciones infecciosas, hemorrágicas o perforación. En nuestra paciente, se consensuó con la familia no

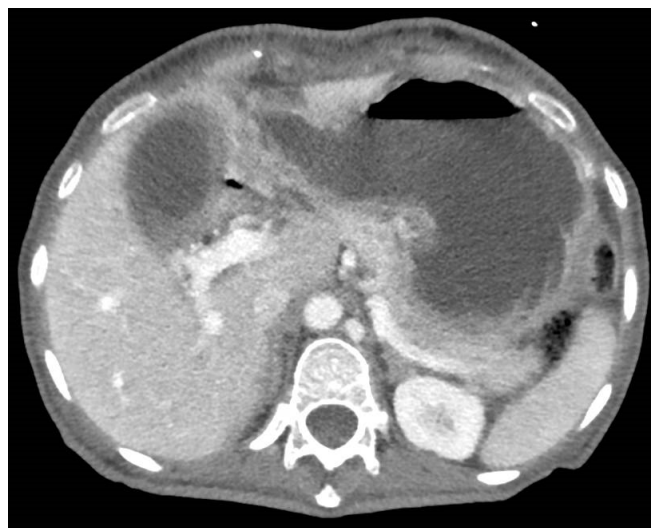


FIGURA 2  
Fistula gastrocólica. Formación de trayecto fistuloso entre la luz tumoral y luz de colon ascendente.

llevar a cabo dicha actitud dada la fragilidad de la paciente y el mal estado clínico; optando por un control de síntomas no invasivo.

### CP-195. GASTROENTERITIS EOSINOFÍLICA: ENTIDAD INFRECUENTE Y PRESENTACIÓN ATÍPICA EN FORMA DE HEMORRAGIA DIGESTIVA ALTA ULCEROSA. A PROPÓSITO DE UN CASO.

CASTRO RODRÍGUEZ J, FERNÁNDEZ GONZÁLEZ R, SANTOS LUCIO A, GÓMEZ PÉREZ A, APARICIO SERRANO A, GÓMEZ GARCÍA M

UGC APARATO DIGESTIVO. COMPLEJO HOSPITALARIO REGIONAL REINA SOFÍA, CÓRDOBA.

### Introducción

La gastroenteritis eosinofílica es una entidad rara (prevalencia de 5,1/100000, siendo más alta en mujeres y 3-5ª década) que se cree desencadenada por un proceso alérgico (un 64% de los pacientes tienen atopia: rinitis, asma). Forma parte de las enfermedades eosinofílicas intestinales primarias, junto a la esofagitis y colitis eosinofílica, de las cuales se diferencia en la clínica, tratamiento y pronóstico.

### Caso clínico

Exponemos el caso de un varón de 66 años que acude a urgencias por un vómito hemático asociado a taquicardia y sudoración, así como heces melénicas y debilidad de dos días de evolución. Analíticamente destaca anemia, con hemoglobina (Hb) de 7,3 con cifras previas de 11 g/dL, elevación de urea 68 mg/dL, leucocitosis 21150/ $\mu$ L con neutrofilia e hiperlactacidemia 6,5 mmol/L. En la endoscopia digestiva alta se identifican dos úlceras gástricas fibrinadas con hematina, una localizada en cuerpo gástrico alto y otra en fundus, a nivel subcardial (Forrest IIc), de las cuales se toman biopsias. El resto de mucosa gástrica se muestra congestiva. Distalmente, en bulbo duodenal, se visualizan

al menos dos grandes úlceras fibrinadas en cara anterior y rodilla duodenal (Forrest III) que condicionan una discreta estenosis de la luz (Figuras 1 - 4). El análisis histológico de las muestras tomadas pone de manifiesto hallazgos sugestivos de gastritis eosinofílica, sin signos de malignidad.

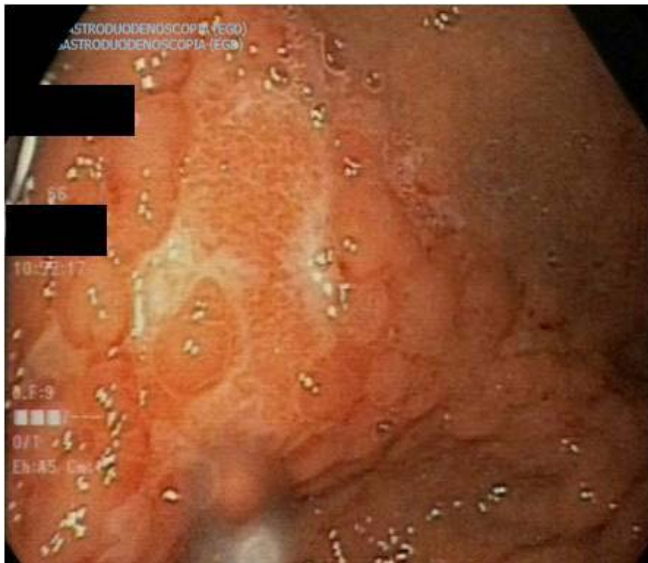

FIGURA 1

Úlcera fibrinada en fundus gástrico bajo luz blanca que muestra un fondo fibrinado con algún punto de hematina y mucosa circundante de tipo granular.

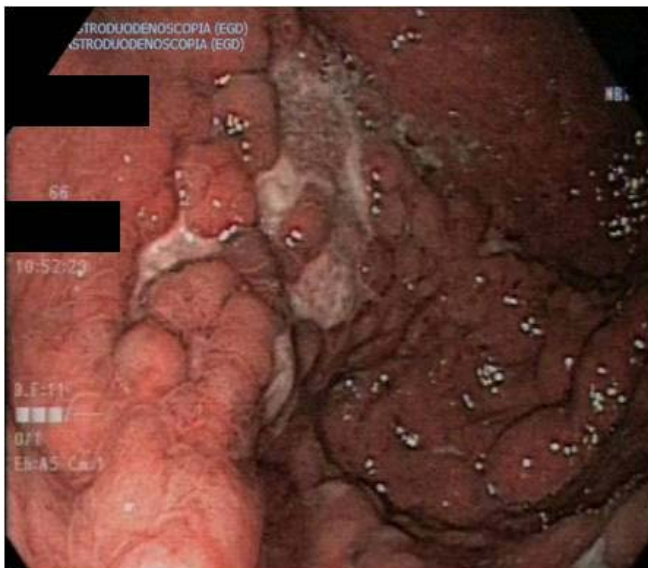

FIGURA 2

La misma úlcera fibrinada en fundus gástrico que mostraba la figura 1 pero con filtro NBI.

Durante el ingreso hospitalario el paciente requiere transfusión de hematíes y administración de hierro intravenoso y oral, con adecuada respuesta en las cifras de Hb. Se instaura tratamiento con corticoides intravenosos (metilprednisolona 125 mg, 3 días

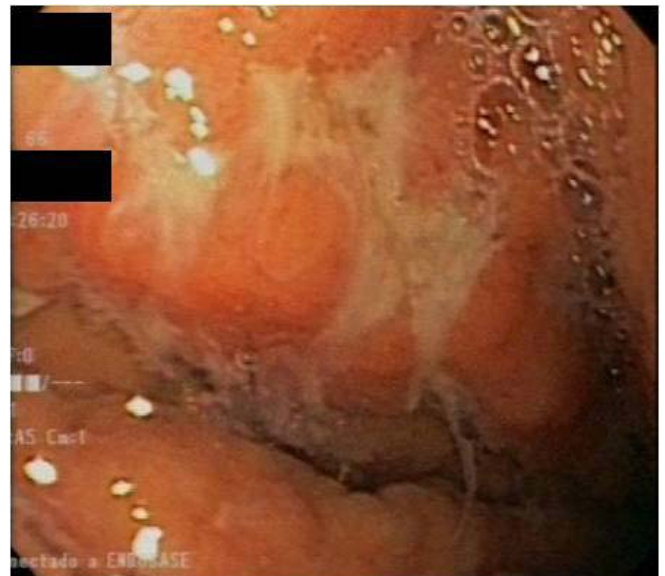

FIGURA 3

Úlcera fibrinada en cuerpo gástrico.

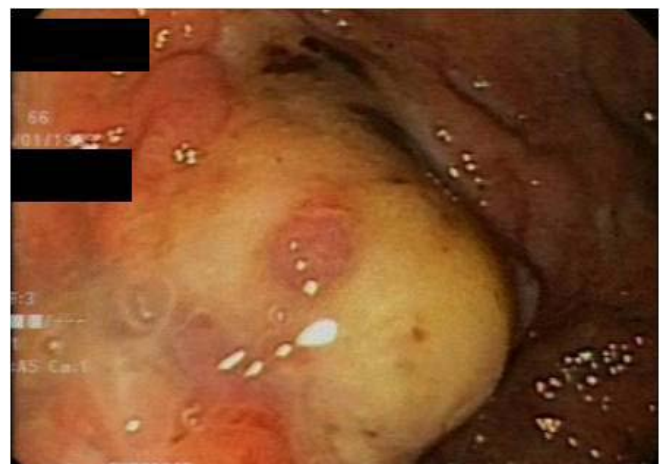

FIGURA 4

Úlcera fibrinada duodenal.

consecutivos), y posteriormente al alta corticoides orales en pauta descendente. En la gastroscopia de control realizada al mes no se identifican las lesiones ulcerosas y las muestras anatomopatológicas tomadas muestran la ausencia del infiltrado de eosinófilos.

### Discusión

La gastroenteritis eosinofílica cursa con dolor o hinchazón abdominal, diarrea, náuseas, vómitos, obstrucción o ascitis y eritema o erosiones en la endoscopia. La presentación en forma de úlceras con hemorragia digestiva alta o perforación con peritonitis es infrecuente. Puede haber eosinofilia (70%) y elevación de IgE (50%). Es diagnóstico de confirmación la infiltración de >20 eosinófilos por campo (x400) en la pared gastroduodenal. Si se detecta un alérgeno alimentario en los test cutáneos debe evitarse. El tratamiento de elección son los corticoides: prednisona 0,5-1 mg/kg/día con reducción en 6-8 semanas. En casos refractarios o

corticodependientes puede usarse azatioprina o biológicos como omalizumab (anti-IgE) o anti-TNF. Puede ocurrir un solo episodio, ser crónica o recurrente.

### CP-196. GASTROPARESIA: LA IMPORTANCIA DEL DIAGNÓSTICO DIFERENCIAL.

SANTA BÁRBARA RUIZ J, FERNÁNDEZ GARCÍA F, TORO ORTIZ JP, PINAZO BANDERA JM, ANDRADE BELLIDO RJ

SERVICIO APARATO DIGESTIVO. COMPLEJO HOSPITALARIO DE ESPECIALIDADES VIRGEN DE LA VICTORIA, MÁLAGA.

#### Introducción

El síndrome de la arteria mesentérica superior (AMS) o síndrome de Wilkie (SW) cursa con compresión de la tercera porción duodenal por la pinza aorto-mesentérica. Puede ser debido a malformaciones anatómicas, adherencias, escoliosis o pérdidas del tejido adiposo perivascular (antecedente de pérdida de peso por parte del paciente). Provoca dolor posprandial, plenitud, náuseas con o sin vómitos, lo que incrementa la pérdida ponderal acentuando la compresión.

#### Caso clínico

Varón de 26 años con antecedente de encefalopatía anóxica secundaria a parada cardiorrespiratoria. Acude a urgencias por episodios recurrentes (desde hace 7 años) de náuseas, vómitos y distensión abdominal posprandiales (en esta ocasión muy exacerbado y sin respuesta a tratamiento). Los análisis son anodinos, pero existe una marcada dilatación de cámara gástrica en Rx de abdomen (Figura 1). Se posiciona SNG y se ingresa para estudio:

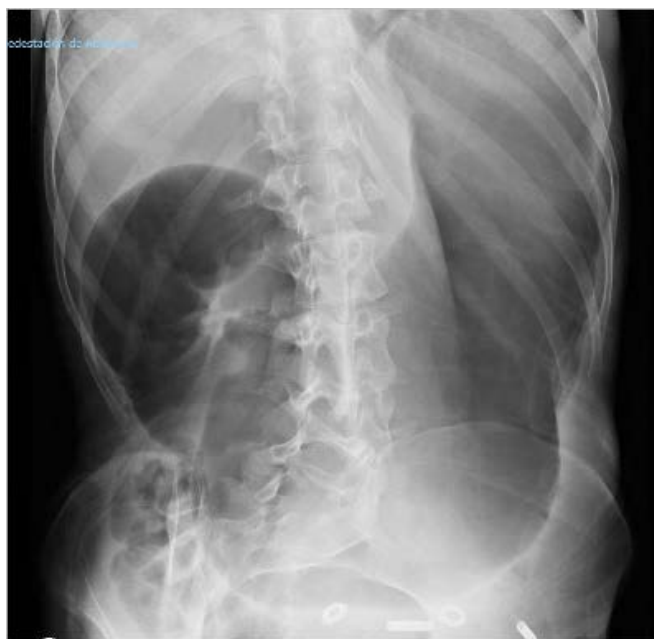

FIGURA 1

Radiografía simple de abdomen donde se muestra una llamativa dilatación de cámara gástrica y marco duodenal.

- TAC de abdomen: Dilatación gástrica sin otros hallazgos.

- Gastroscopia: descarta causa obstructiva, gran dilatación gástrica, sugestivo de gastroparesia.

Tras tratamiento procinético intravenoso se consigue tolerancia progresiva, al alta, tolerando dieta. Ambulatoriamente se realiza tránsito esofagogastroduodenal, sugestivo de SW (Figura 2).

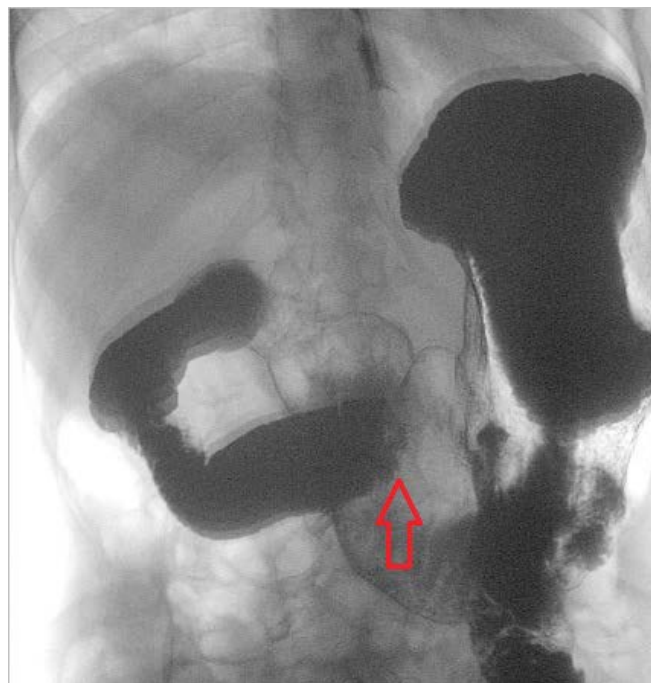


FIGURA 2

Tránsito esofagogastroduodenal: marcada dilatación gástrica pero también de duodeno hasta tercera porción, con una imagen lineal de stop, compatible con SW.

El paciente actualmente responde bien a consejos dietéticos, suplementos de nutrición enteral para ganancia ponderal y procinéticos, por lo que se consensua con Cirugía Vasculor se sigue con tratamiento conservador. Actualmente pendiente de AngioTAC abdominal.

#### Discusión

Ante la sospecha de gastroparesia, es importante ampliar el diagnóstico diferencial (Figura 3) y descartar entre otras causas la obstrucción a nivel intestinal, en este caso mediante gastroscopia y tránsito, que demostraron que la alteración del vaciamiento gástrico era secundario a pinza aortomesentérica.

Los criterios radiológicos de diagnóstico no están bien establecidos, ante clínica compatible el ángulo aortomesentérico suele ser inferior al 25% o bien una distancia < 8 mm entre AMS y el borde duodenal.

El tratamiento inicial debe ser conservador con medidas higiénico-dietéticas y ganancia ponderal. En casos severos se coloca SNG descompresiva y se posiciona al paciente en decúbito lateral

<b>Causas de enlentecimiento del vaciamiento gástrico</b>
DM de larga evolución
Antec de cirugía abdominal (lesión del nervio vago)
Esclerodermia
Fármacos
Tabaquismo
Alcohol
Obstrucción intestinal

FIGURA 3

Diagnóstico diferencial ante la sospecha/hallazgo de enlentecimiento del vaciamiento gástrico.

izquierdo, con soporte hidroelectrolítico y nutrición (enteral por SNY si es posible).

El tratamiento quirúrgico se reserva para casos refractarios, debiendo indicarse cirugía derivativa ante fracaso del mismo. Los mejores resultados se obtienen con la anastomosis duodenoeyunal preferiblemente por vía laparoscópica.

### CP-197. HEMORRAGIA DIGESTIVA ALTA COMO DEBUT DE UN LINFOMA DIFUSO DE CÉLULAS GRANDES DE TIPO B DE LOCALIZACIÓN GÁSTRICA.

PRIETO DE LA TORRE M<sup>1</sup>, GÓMEZ PÉREZ A<sup>1</sup>, SANTOS LUCIO A<sup>1</sup>, VALDIVIA KRAG C<sup>1</sup>, LADEHESA PINEA MJ<sup>1</sup>, GONZÁLEZ CASTILLA ML<sup>1</sup>, ALAÑÓN MARTÍNEZ P<sup>1</sup>, GÁLVEZ MEDINA MJ<sup>2</sup>, GONZÁLEZ GALILEA A<sup>1</sup>, JURADO GARCÍA J<sup>1</sup>

<sup>1</sup>UGC APARATO DIGESTIVO. COMPLEJO HOSPITALARIO REGIONAL REINA SOFÍA, CÓRDOBA. <sup>2</sup>UGC ANATOMÍA PATOLÓGICA. COMPLEJO HOSPITALARIO REGIONAL REINA SOFÍA, CÓRDOBA.

#### Introducción

La hemorragia digestiva (HD) es una emergencia médica frecuente. Aunque la causa más frecuente es la úlcera péptica, existen otras causas menos comunes como las de origen tumoral, siendo infrecuentes las de origen hematológico.

#### Caso clínico

Varón de 89 años, hipertenso y antiagregado con AAS 100 mg. Estudiado en Consulta de Aparato Digestivo por epigastralgia y síndrome constitucional con pérdida de 10 kg de peso, lo que motivó la realización de esofagogastroduodenoscopia (EGD) y TC toracoabdominopélvico no evidenciándose alteración alguna. Siete meses después acude a Urgencias por melenas sin inestabilidad hemodinámica y hemoglobina de 7,9 gr/dl. Se realiza EGD urgente, objetivándose deformidad de cuerpo gástrico, con compromiso de la motilidad, pérdida de distensibilidad y engrosamiento e irregularidad de pliegues, con sangrado rezumante difuso (Figura 1 y 2) que se trató con spray hemostático. Por las características de la lesión se solicitó TC urgente objetivándose engrosamiento de paredes gástricas y una gran masa en flanco izquierdo de 17 x 12 x 10 cm dependiente de cuerpo gástrico (Figura 3 y 4). Las biopsias se informaron como linfoma B difuso de

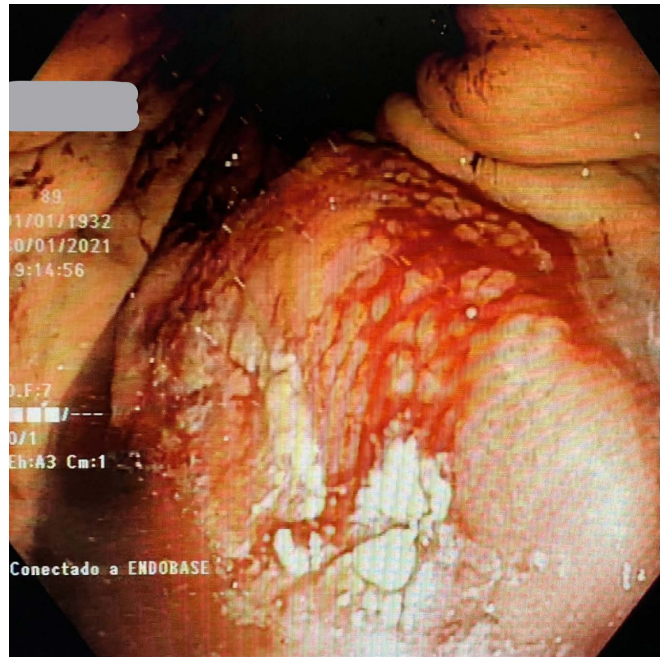


FIGURA 1

Endoscopia Digestiva Alta. Deformidad de cuerpo gástrico, con falta de distensibilidad, engrosamiento, abombamiento de pliegues y sangrado en sábana.

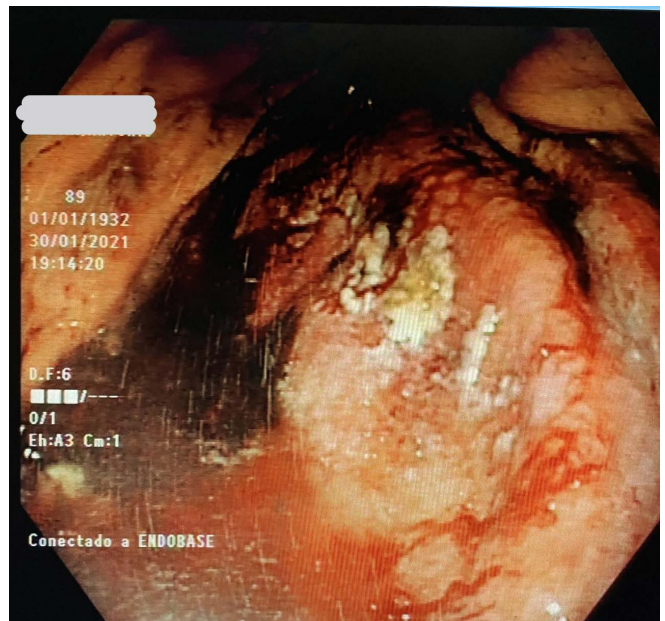

FIGURA 2

Endoscopia Digestiva Alta. Deformidad de cuerpo gástrico con áreas de superficie fibrinada, sangrado y alteración del patrón mucoso.

células grandes (LDCGB) con inmunofenotipo CD20+, CD3-, BCL2+, BCL6+, CD10+, MUM1+, CICLINA D1-, EBER- y muy alto índice proliferativo (Fig 5-7). Una vez controlado el episodio hemorrágico comenzó tratamiento con pauta R-miniCHOP.

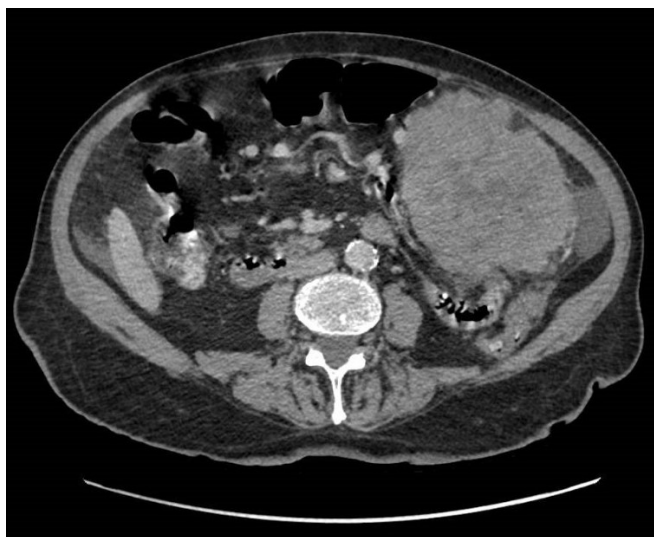

FIGURA 1

Corte axial de TAC de abdomen y pelvis con cte i.v. Masa localizada en flanco izquierdo con crecimiento caudal que alcanza los 12 x 10 cm.

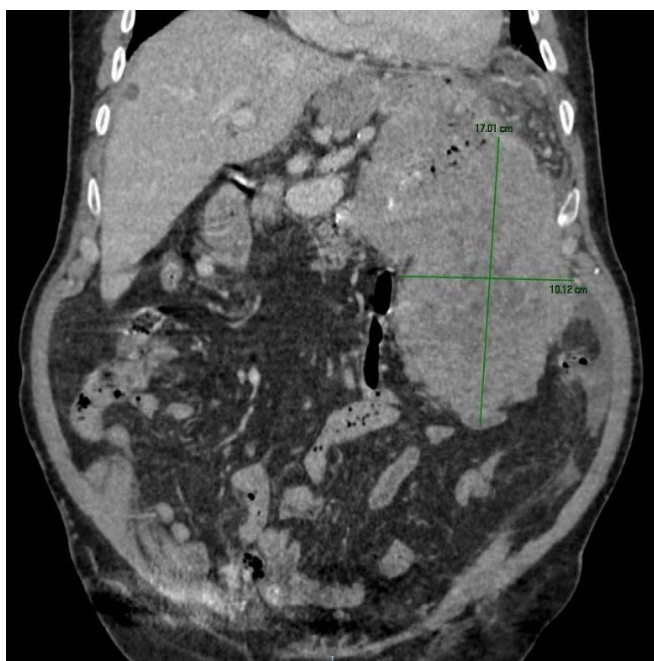


FIGURA 2

Corte coronal de TAC de abdomen y pelvis con cte i.v. Masa localizada en flanco izquierdo con crecimiento caudal que alcanza los 17x 10 cm.

### Discusión

Aunque los linfomas representan un pequeño porcentaje de patología maligna de tubo digestivo (1-4%) su importancia radica en que es la localización donde asientan la mayor parte de los linfomas extranodales (5-20% de los casos), siendo el estómago la localización más frecuente (75%). La ausencia de adenopatías periféricas y mediastínicas, la afectación predominante de tubo digestivo, el recuento leucocitario normal en sangre periférica y

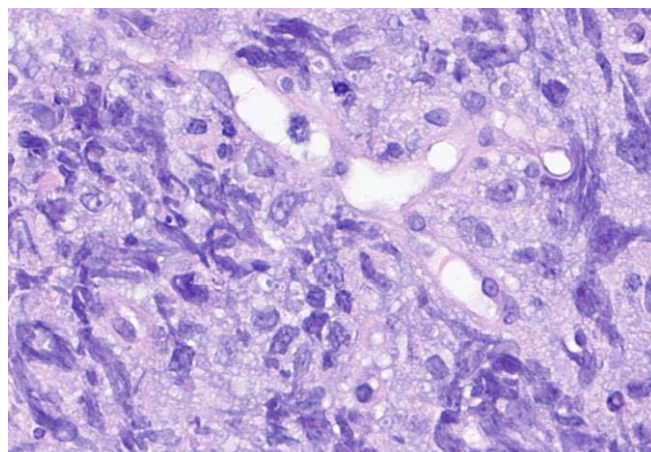


FIGURA 5

H-E X 40. Células de gran tamaño con núcleo vesiculoso, nucleolo prominente y citoplasma relativamente abundante.

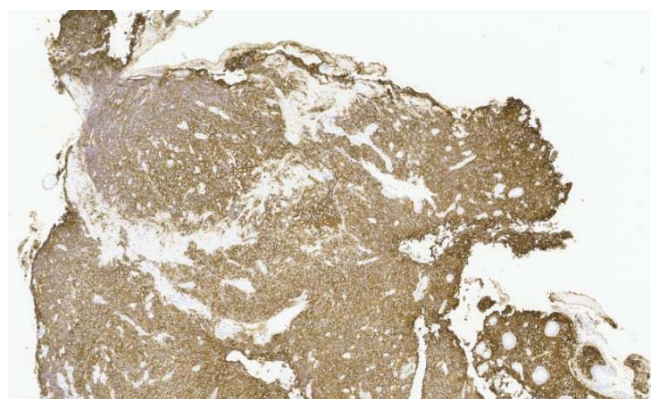


FIGURA 6

Linfoma B difuso de células grandes. CD20+.

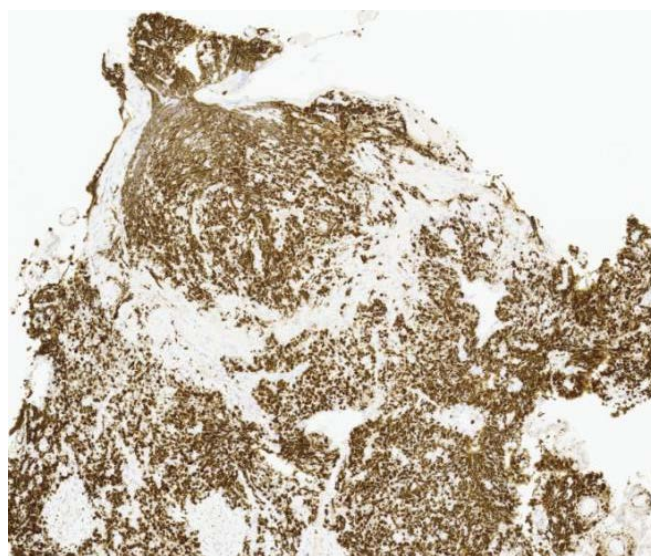


FIGURA 7

Linfoma B difuso de células grandes. Ki67 muy alto índice proliferativo.

la ausencia de afectación hepática y/o esplénica orientan hacia un linfoma gastrointestinal primario.

El LDCGB con o sin componente MALT es de tipo no Hodgking y supone el 45-59% de los casos. Desde el punto de vista endoscópico estas lesiones se pueden clasificar como formas ulcerativas, infiltrativas y vegetantes, siendo indistinguibles de otros procesos neoformativos siendo fundamental la toma de biopsias para la caracterización histológica e inmunohistoquímica.

La sintomatología es inespecífica, a veces silente, pudiendo confundirse con patología benigna gastroduodenal en estadios iniciales. La HD aparece en el 20-30% de los casos y se asocia con una mayor dificultad de tratamiento endoscópico y mayor riesgo de recidiva hemorrágica. En nuestro paciente se aplicó el tratamiento estándar del LDCGB, inmunoterapia con esquema R-CHOP, con o sin radioterapia en caso de asociar masa bulky.

### CP-198. HEMORRAGIA DIGESTIVA ALTA POR ROTURA DE VARIZ ECTÓPICA

MORALES BERMÚDEZ AI, BRACHO GONZÁLEZ M, FERNÁNDEZ CORNAX A, VÁZQUEZ PEDREÑO L

UGC APARATO DIGESTIVO. COMPLEJO HOSPITALARIO REGIONAL DE MÁLAGA, MÁLAGA.

#### Introducción

Las varices ectópicas se definen como grandes colaterales venosas portosistémicas situados en cualquier lugar distinto de la región gastroesofágica.

El duodeno es la localización más frecuente, pudiéndose encontrar también en yeyuno, íleon, colon, recto, etc. Representan entre el 1-5% de sangrado varicoso en pacientes con hipertensión portal intrahepática y entre 20-30% en hipertensión portal extrahepática. La rotura de varices duodenales puede conllevar una hemorragia severa con una mortalidad de hasta el 40%.

#### Caso clínico

Mujer de 14 años. Carcinoma de células renales con metástasis hepáticas, trombosis portal tumoral y cavernomatosis portal secundaria en tratamiento con nivolumab. Historia previa de hemorragia digestiva alta por rotura de varices esofágicas tratada mediante ligadura con bandas. Acude a urgencias por hematemesis y hematoquecia con repercusión clínica y analítica.

Se realiza endoscopia digestiva alta con evidencia de varices esofágicas medianas con cambios postligadura, varices fúndicas de pequeño tamaño sin estigmas de sangrado y gastropatía de la hipertensión portal. En cara posterior de bulbo duodenal se aprecia un cordón varicoso con tapón de fibrina pseudoepitelizado en su superficie (**figura 1**) que se esclerosa con cianocrilato (**figura 2**).

La paciente presentó buena evolución posterior con limitación del sangrado tras la esclerosis de la variz duodenal y tratamiento vasoactivo con somatostatina.

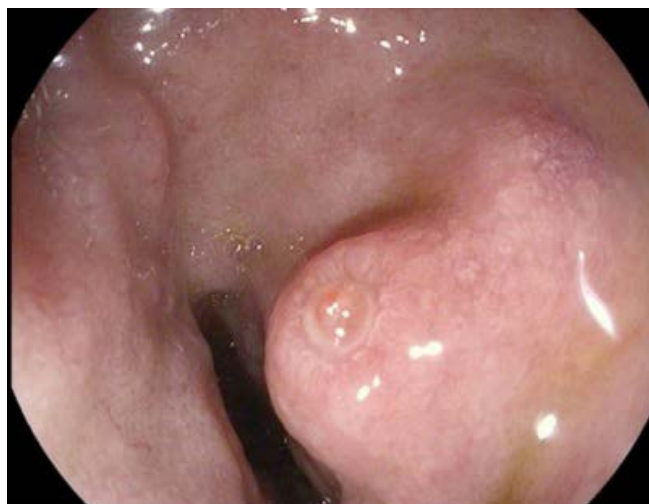

FIGURA 1

Variz en cara posterior de bulbo duodenal con tapón de fibrina pseudoepitelizado.

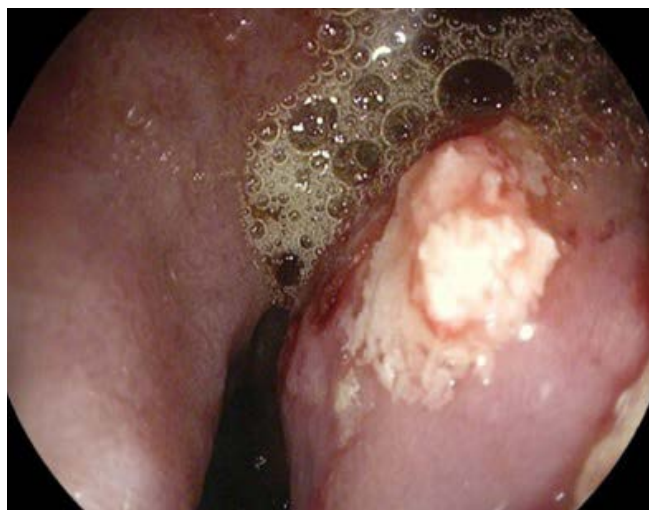

FIGURA 2

Variz duodenal tras esclerosis con cianocrilato.

#### Discusión

Las varices ectópicas constituyen un desafío en la práctica clínica habitual, por su etiología múltiple, localización variable, formas distintas de presentación y un manejo terapéutico no claramente establecido. Deben considerarse en todo paciente con enfermedad hepática conocida o estigmas de hipertensión portal y sangrado gastrointestinal alto o bajo, particularmente cuando no se logra identificar la causa del sangrado mediante endoscopia digestiva alta y baja.

Además de la dificultad en el diagnóstico, no existe un tratamiento estandarizado para el control de la hemorragia por varices ectópicas, siendo la terapéutica endoscópica (ligadura con bandas vs esclerosis con cianocrilato) la medida más utilizada, seguida de técnicas radiológicas intervencionistas o cirugía.

## CP-199. HEMORRAGIA DIGESTIVA ALTA POR ROTURA DE VARIZ GÁSTRICA SECUNDARIA A HIPERTENSIÓN PORTAL SEGMENTARIA

PÉREZ RAMÍREZ A, MORENO LORO A, MARTÍN GUERRERO JM, HERRERA JUSTINIANO JM

UGC APARATO DIGESTIVO. COMPLEJO HOSPITALARIO REGIONAL VIRGEN DEL ROCÍO, SEVILLA.

### Introducción

La hipertensión portal segmentaria (HTPS) es un tipo de hipertensión venosa esplácnica limitada al territorio gastroesplénico que ocurre en pacientes con función hepática conservada. Es consecuencia de la obstrucción de la vena esplénica (VE) y causa de hemorragia digestiva alta (HDA) debido al desarrollo de varices gástricas. Suele ser secundaria a patología pancreática que, por contigüidad, produce fenómenos de trombosis y/o compresión extrínseca de dicho vaso.

### Caso clínico

Varón de 46 años con antecedentes de dos episodios de pancreatitis aguda necrotizante por alcohol e hipertrigliceridemia, lesión necrótica encapsulada residual en cola pancreática y trombosis esplénica con desarrollo de circulación colateral perigástrica.

Ingresa por nuevo episodio de pancreatitis aguda. Durante la evolución, desarrolló cuadro de melenas, inestabilidad hemodinámica y anemia de 17 a 10 g/dl. La endoscopia digestiva mostró varices gástricas con sangrado en jet, tratándose con cianocrilato, sin recidiva. Se realizó tomografía computarizada (TC) abdominal que objetivó VE con calibre muy disminuido por trombosis crónica y abundante circulación colateral en fundus, parcialmente embolizada.

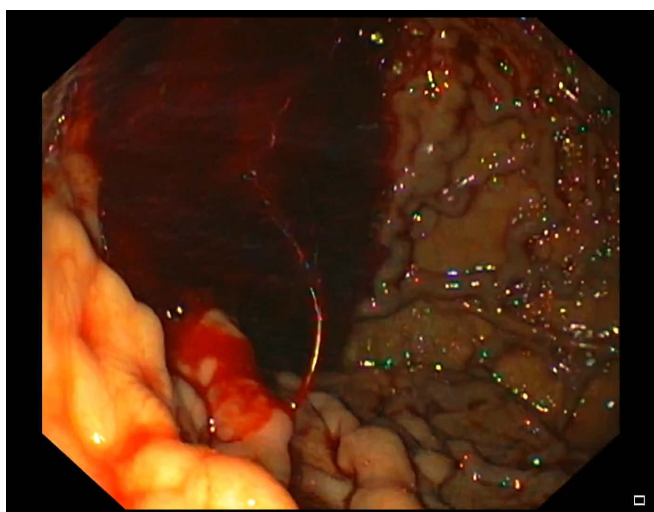


FIGURA 1

Endoscopia digestiva alta. Red de varices corporofúndicas prominentes con sangrado en jet.

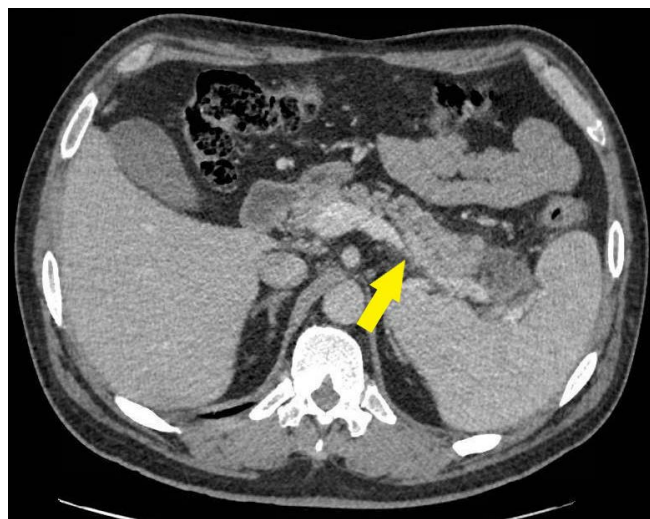

FIGURA 2

TC abdomen. Intenso afilamiento de la vena esplénica (flecha).

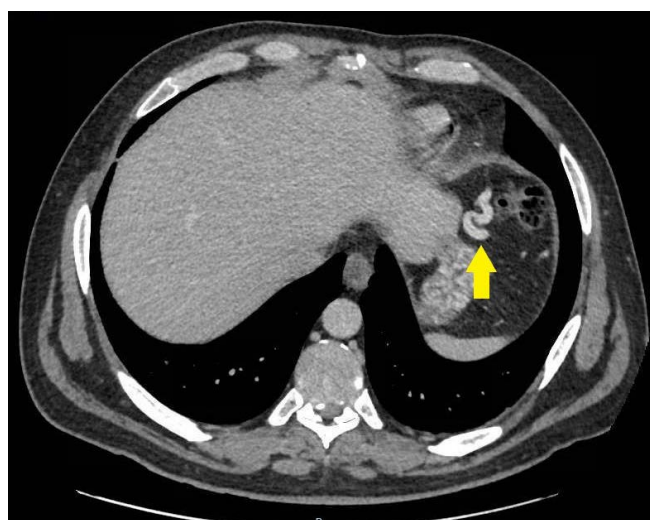


FIGURA 3

TC abdomen. Colateral venosa perigástrica (flecha).

Ante la presencia de HTPS complicada se propuso para esplenectomía como profilaxis secundaria, tras realización de biopsia transyugular y medición de gradiente venoso hepático que resultaron normales. Finalmente, ante el elevado riesgo quirúrgico derivado de la prominente circulación colateral se decidió realizar embolización arterial esplénica.

### Discusión

Tras la obstrucción de la VE se produce una inversión del flujo venoso que busca su drenaje a través de circulación colateral perigástrica, sobre todo a nivel de fundus. La HTPS suele ser asintomática, siendo la HDA la primera manifestación en los casos sintomáticos. El gold standard diagnóstico es la venografía selectiva, aunque en la práctica se usa la TC que permite diagnosticar la causa de la obstrucción, detectar colaterales y descartar signos de hepatopatía. El tratamiento inmediato de la HDA puede

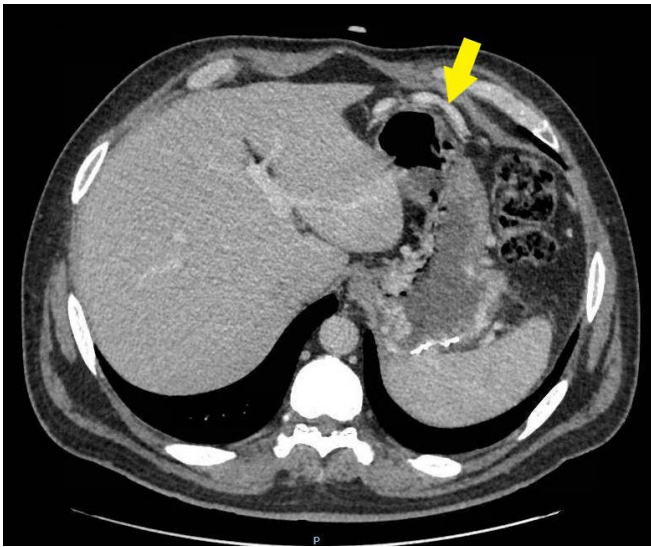


FIGURA 4

TC de abdomen. Variz fúndica (flecha).

realizarse endoscópicamente mediante la inyección de adhesivos tisulares como el cianocrilato. El tratamiento definitivo ha sido tradicionalmente la esplenectomía, no obstante, ante sangrados leves o alto riesgo quirúrgico, la embolización de la arteria esplénica es una alternativa.

### CP-200. HEMORRAGIA DIGESTIVA ALTA SECUNDARIA A CISTOADENOMA SEROSO DE PÁNCREAS

MORALES BERMÚDEZ AI, BRACHO GONZÁLEZ M, ANGULO MCGRATH I, BRAVO ARANDA AM

UGC APARATO DIGESTIVO. COMPLEJO HOSPITALARIO REGIONAL DE MÁLAGA, MÁLAGA.

#### Introducción

Los tumores quísticos del páncreas son relativamente infrecuentes, constituyendo el 5% de todas las neoplasias pancreáticas. Los cistoadenomas serosos son casi siempre benignos y representan el 15%-30% de todos los tumores quísticos del páncreas. Afectan sobre todo a mujeres (80%) en la séptima u octava década de la vida, localizándose la mayoría en el cuerpo o la cola.

#### Caso clínico

Varón de 73 años sin antecedentes de interés. Acude a urgencias por heces melánicas de 24 horas de evolución con repercusión hemodinámica y anemia de 6 puntos de hemoglobina. Tras estabilización del paciente mediante sueroterapia y transfusión de hematíes se realiza gastroscopia urgente. En transición de fundus con cara posterior de cuerpo gástrico se visualiza lesión vascular sobrelevada con sangrado activo continuo sugestivo de lesión de Dieulafoy vs vaso venoso aberrante. Se lleva a cabo doble terapéutica endoscópica con infiltración de etoxiesclerol y posicionamiento de hemoclips, logrando cese del sangrado. Se realiza TC de abdomen

con resultado de masa heterogénea con necrosis central a nivel de cuerpo y cola de páncreas de 10 x 10 x 9 cm que impronta la pared del fundus gástrico sugestiva de tumor neuroendocrino de páncreas vs tumor pseudopapilar. Durante el ingreso el paciente presenta melenas y anemia persistente. Se decide realización de pancreatometomía distal con esplenectomía con histología compatible con cistoadenoma seroso. El paciente presenta buena evolución tras intervención quirúrgica, sin haber presentado nuevos episodios de hemorragia digestiva.

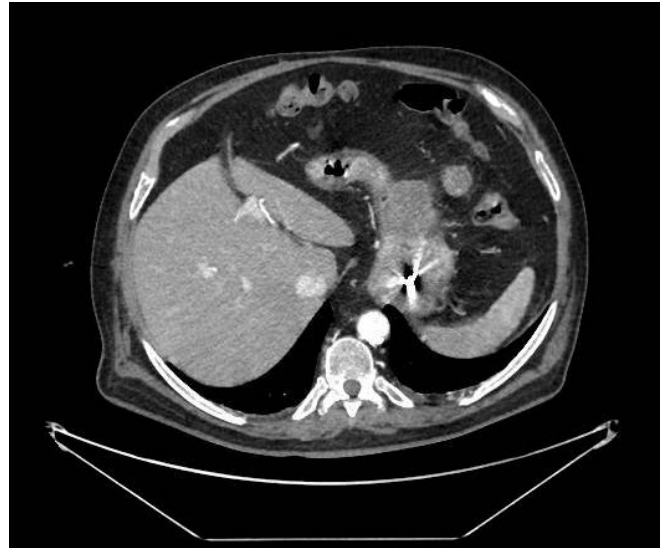

FIGURA 1

Imagen de TC de lesión pancreática y hemoclips posicionados en fundus.

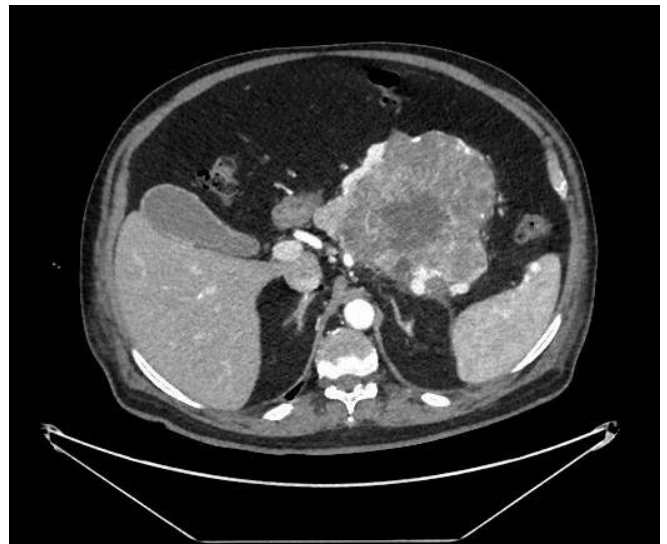

FIGURA 2

Imagen de TC de lesión pancreática con necrosis central.

## Discusión

Los pacientes con cistoadenoma seroso pueden permanecer asintomáticos y diagnosticarse de forma incidental en pruebas de imagen o bien presentar síntomas inespecíficos como dolor abdominal, náuseas, vómitos, masa palpable, etc. La hemorragia digestiva alta es una presentación clínica muy rara de los tumores quísticos pancreáticos que habría que incluir en el diagnóstico diferencial de hemorragias digestivas en caso de pacientes con lesiones quísticas pancreáticas conocidas.

### **CP-201. HEMORRAGIA DIGESTIVA ALTA SECUNDARIA A ESOFAGITIS HERPÉTICA EN PACIENTE INMUNOCOMPETENTE**

JARAVA DELGADO M, MOLINA VILLALBA C, DE LA CUESTA FERNÁNDEZ I, MARTÍNEZ AMATE EM

UGC APARATO DIGESTIVO. COMPLEJO HOSPITALARIO DE PONIENTE, EJIDO, EL.

## Introducción

La esofagitis por Virus de Herpes Simple (VHS) es la segunda causa de esofagitis infecciosa tras la candidiásica, siendo una entidad poco frecuente en pacientes inmunocompetentes.

## Caso clínico

Varón de 63 años, fumador con estenosis duodenal péptica conocida, hernia hiatal axial y en estudio por gammapatía monoclonal de significado incierto.

Ingresó por epigastria, vómitos en posos de café y melenas, sin repercusión hemodinámica y con anemia leve secundaria, leucocitosis y neutrofilia. Refirió disfagia a sólidos desde hace 3-4 semanas.

Se le realizó una gastroscopia urgente que describía esofagitis péptica grado C de los Ángeles con úlcera distal de gran tamaño la cual se biopsia. Se realizó un second-look por exploración previa incompleta, observando múltiples úlceras bien delimitadas, superficiales en esófago proximal y distal, algunas con sangrado en babeo de las que se tomaron biopsias. Ante la alta sospecha de origen herpético, se instauró tratamiento con aciclovir. La anatomía patológica informó de esofagitis herpética. El paciente evolucionó de forma favorable, sin recidiva de sangrado ni disfagia.

## Discusión

La infección por VHS tipo 1 es frecuente en pacientes inmunodeprimidos, aunque también puede aparecer en inmunocompetentes, siendo en estos últimos más común la primoinfección que la reactivación de una infección latente.

La esofagitis herpética es una causa poco frecuente de hemorragia digestiva alta.

Los síntomas más frecuentes son odinofagia y disfagia agudas, otros menos comunes son la fiebre y el dolor retroesternal. Aunque

normalmente se autolimita, puede complicarse con perforación y sangrado.

Endoscópicamente se presenta como ulceraciones bien circunscritas, coalescentes y friables con bordes sobreelevados, localizadas en esófago medio-distal, a veces difícil de diferenciar de la esofagitis péptica, que en este caso se limitan a la unión gastroesofágica. Otras causas de esofagitis infecciosas son las secundarias a Citomegalovirus y Candida.

La PCR del virus es la forma más rápida y coste/eficiente para el diagnóstico, permite una instauración precoz del tratamiento, lo que acelera la resolución de la esofagitis.

Ante un diagnóstico de esofagitis herpética es imprescindible descartar causas de inmunodeficiencias, entre ellas, la infección por VIH. Otros factores de riesgo para su desarrollo son: neoplasias hematológicas, tumores sólidos, quimioterapia, trasplante, quemaduras extensas, enfermedad autoinmune; sin embargo, no parece ser la gammapatía monoclonal de significado incierto un factor de riesgo conocido. La presencia de patología esofágica previa no predispone a su desarrollo.

El tratamiento de elección es Aciclovir oral durante 7-10 días en inmunocompetentes y de 10-14 días en inmunocomprometidos.

### **CP-202. HEMORRAGIA DIGESTIVA ALTA SECUNDARIA A FÍSTULA AORTOESOFÁGICA.**

FERNÁNDEZ GARCÍA F, TORO ORTÍZ JP, ASADY BEN GR, ANDRADE BELLIDO RJ

UGC APARATO DIGESTIVO. COMPLEJO HOSPITALARIO DE ESPECIALIDADES VIRGEN DE LA VICTORIA, MÁLAGA.

## Introducción

Las Fístulas Aortoesofágicas (FAEs) son una entidad rara pero potencialmente mortal, 70% con tratamiento y del 100% sin intervención. Las FAEs se clasifican según sean primarias o secundarias, siendo estas más frecuentes y relacionadas con intervenciones o stent vasculares. Las FAEs primarias ocurren sobre aortas nativas, menos frecuentes que las primarias, y causadas por aneurismas (más frecuente), cuerpos extraños, tumores, radiación o infecciones. La tríada clásica consiste en dolor interescapular, hemorragia digestiva centinela autolimitada y hemorragia digestiva masiva tras un periodo libre de sintomatología.

## Caso clínico

Varón de 56 años con antecedentes de tabaquismo (20 cigarrillos/día) e infección crónica por Virus de la Hepatitis C, tratado en 1993 con Interferón Pegilado y sin seguimiento posterior, acude a urgencias por episodio aislado de hematemesis sin repercusión hemodinámica. Negaba consumo de alcohol, náuseas, vómitos ni dolor abdominal. Refería consumo de Naproxeno por dolor dorsal atraumático de una semana de evolución. A su llegada a urgencias presentaba tensión arterial 134/75 y frecuencia cardíaca de 93lpm. Se inició sueroterapia con cristaloides, 80 mg de pantoprazol intravenoso y se colocó sonda nasogástrica, observándose

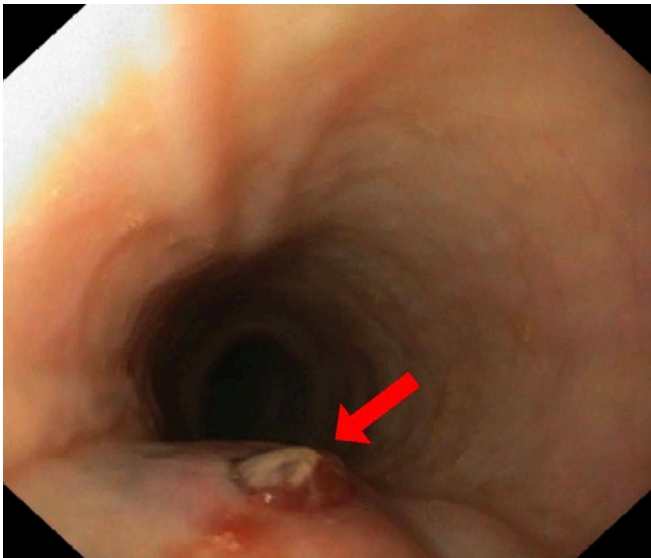


FIGURA 1

Impronta extrínseca, desgarro mucoso y coágulo excrecente. Visión endoscópica de fístula aortoesofágica.

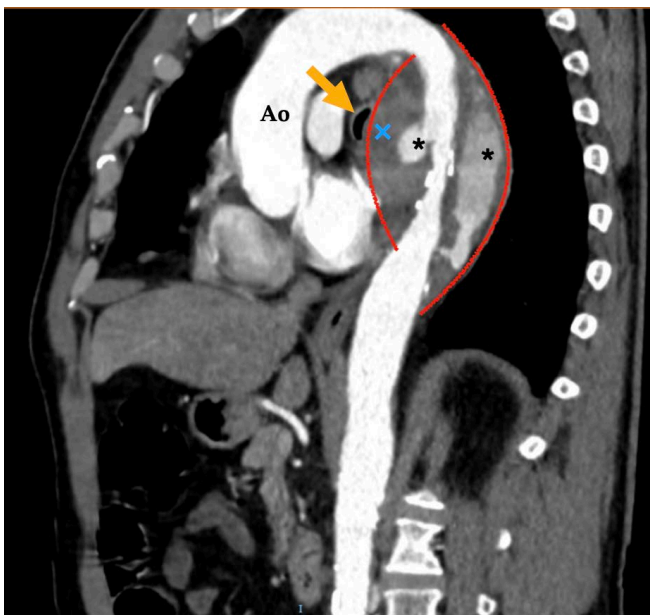


FIGURA 2

Imagen sagital de TC torácico con contraste. Se visualiza arteria aorta (Ao), esófago (Flecha), el aneurisma (Líneas rojas) con focos de sangrado activo (Asteriscos) y el hematoma (Cruz) contenido y en contacto con pared esofágica posterior..

escaso contenido hemático. A la exploración paciente orientado, sin dolor a la palpación abdominal. La radiografía de tórax y el electrocardiograma no mostraron alteraciones mientras que en el análisis sanguíneo destacaban: Hemoglobina 9.8 g/dl, 14300 leucocitos/ $\mu$ l, 359000 plaquetas/ $\mu$ l. Tiempos de coagulación en rango de normalidad. Presentaba una bioquímica con glucosa, función renal, iones, función hepática, reactantes de fase aguda y LDH dentro de la normalidad, destacando exclusivamente urea en 68 mg/dL. Se procedió a esofagogastroduodenoscopia urgente,

evidenciándose en tercio esofágico medio una impronta extrínseca longitudinal de 40mm, con desgarro de la mucosa y coágulo excrecente, sugestivo de fístula aortoesofágica. Se interrumpió el procedimiento y se solicitó TC tórax urgente que mostró aneurisma de aorta torácica descendente de 15cm, con úlceras murales penetrantes y sangrantes y formación de hematoma periaórtico agudo, contactando este con la pared esofágica posterior. Se contactó con Cirugía Vasculr y se procedió a colocación de endoprótesis Valiant Thoracic 38x38x179 mm en aorta descendente a través de femoral derecha sin complicaciones. El paciente presentó buena evolución clínica y fue dado de alta.

### Discusión

Las FAEs son una entidad poco frecuente pero potencialmente mortal, con una presentación clínica en forma de hemorragia digestiva alta. Un alto índice de sospecha clínica y rápido diagnóstico son fundamentales para asegurar al paciente opciones terapéuticas urgentes ya que la supervivencia en estas situaciones es tiempo-dependiente.

### CP-203. HEMORRAGIA DIGESTIVA ALTA SECUNDARIA A TUMOR TESTICULAR METASTÁSICO

MORALES BERMÚDEZ AI, MARTÍNEZ BURGOS M, BRAVO ARANDA AM, PINAZO MARTÍNEZ IL

UGC APARATO DIGESTIVO. COMPLEJO HOSPITALARIO REGIONAL DE MÁLAGA, MÁLAGA.

### Introducción

El cáncer testicular es el tumor más frecuente en varones de 20 a 35 años. El aumento de tamaño del testículo o la aparición de una masa testicular representan el signo clínico más habitual al diagnóstico (70-90%), siendo infrecuente la presencia de hemorragia digestiva alta.

### Caso clínico

Varón de 31 años. Sin antecedentes de interés. Ingres por dolor abdominal, síndrome constitucional y síncope de repetición. A la exploración destaca masa abdominal y masa testicular derecha. En análítica se aprecia anemia importante en rango transfusional sin aparente exteriorización de sangrado. Se realiza TC toracoabdominal con diagnóstico de tumor testicular (probable seminoma) con gran masa retroperitoneal de 20 cm de diámetro mayor que engloba totalmente a la aorta abdominal y salidas de sus ramas principales (figura 1), metástasis hepáticas y pulmonares. Durante su ingreso se constata hemorragia digestiva alta en forma de melenas con repercusión hemodinámica asociada y anemia con requerimiento transfusional. Se realiza gastroscopia urgente objetivando a nivel duodenal mucosa de aspecto infiltrativo con gran ulceración excavada de más de 4 cm que no es abordable endoscópicamente (figura 2). Se marcan bordes de la lesión con hemoclips para localización posterior por arteriografía (figura 3) pero finalmente se desestima embolización por parte de Radiología Vasculr dado el alto riesgo de isquemia intestinal. Cirugía General también desestima intervención por alto riesgo quirúrgico. El paciente inicia tratamiento quimioterápico pero presenta mala

evolución clínica con persistencia de hemorragia digestiva alta, por lo que finalmente se decide limitación del esfuerzo terapéutico y el paciente fallece.

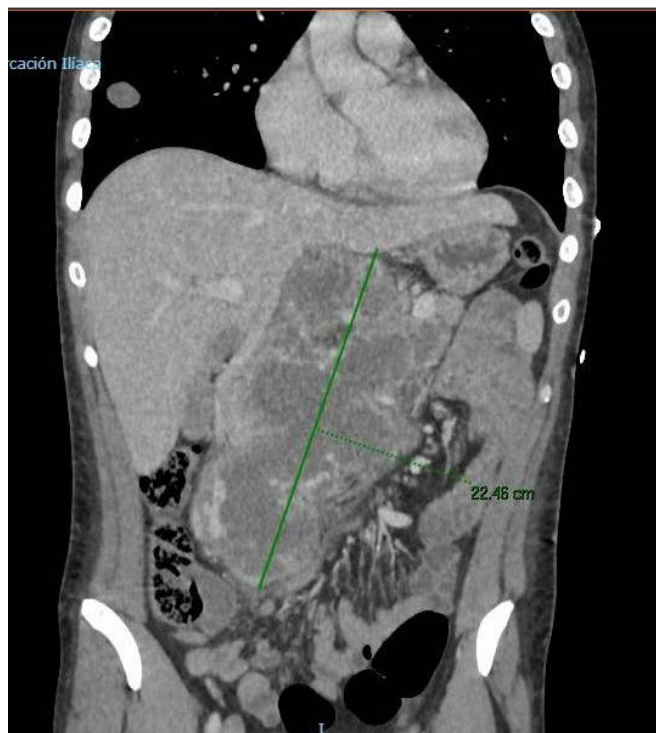

FIGURA 1

Imagen de TC de masa retroperitoneal.

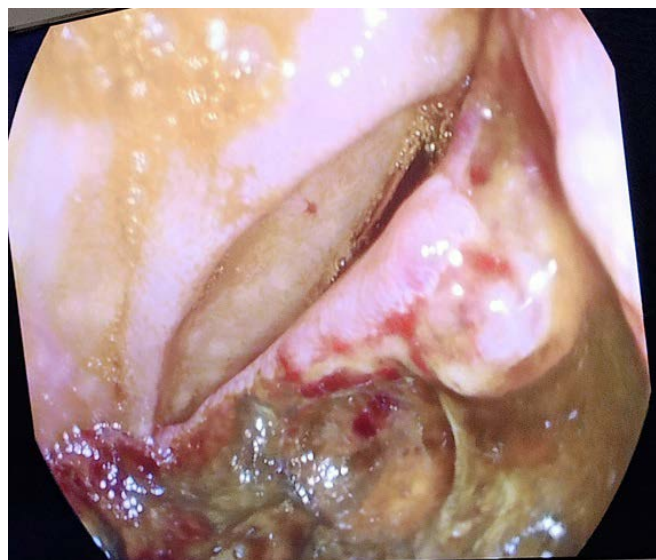


FIGURA 2

Imagen endoscópica de gran úlcera excavada secundaria a infiltración tumoral.

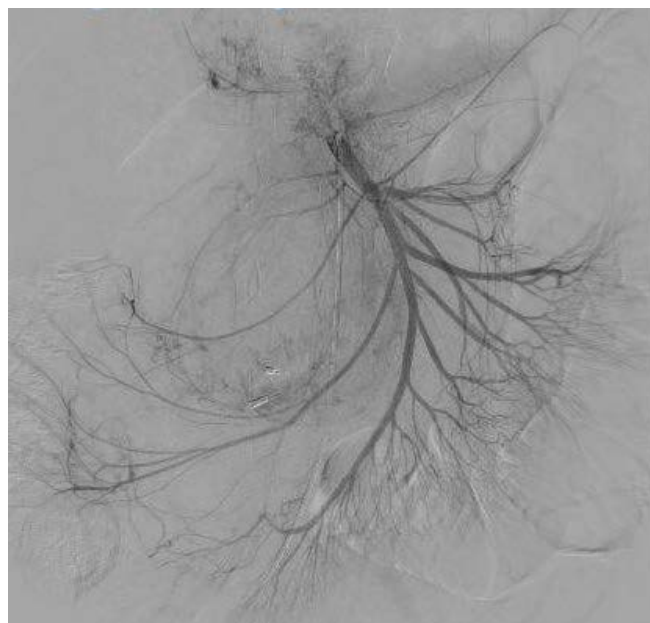


FIGURA 3

Arteriografía del árbol vascular que nutre a la lesión con visualización de marcaje mediante hemoclips.

## Discusión

La mayoría de los tumores testiculares se diagnostican por signos o síntomas locales como la presencia de masa no dolorosa, sin embargo, hasta un 5-10% de los casos se manifiestan con signos y/o síntomas secundarios a la presencia de metástasis. La afectación gastrointestinal se presenta en menos del 5% de los casos. En la mayoría de los casos las metástasis gastrointestinales se producen por infiltración directa de los ganglios linfáticos retroperitoneales adyacentes, a los cuales drenan el testículo. Por ello la lesión se localiza generalmente en el intestino delgado, y más frecuentemente en duodeno (alrededor del 95%). Por lo tanto se debe incluir a los tumores germinales en el diagnóstico diferencial de los tumores del tracto gastrointestinal en varones jóvenes.

## CP-204. HEMORRAGIA DIGESTIVA COMO FORMA DE PRESENTACIÓN DE METÁSTASIS GÁSTRICA DE MELANOMA NO CONOCIDO

APARICIO SERRANO A, FERNÁNDEZ GONZÁLEZ R, GÓMEZ GARCÍA M

UGC APARATO DIGESTIVO. COMPLEJO HOSPITALARIO REGIONAL REINA SOFÍA, CÓRDOBA.

## Introducción

El melanoma es la forma más letal de cáncer cutáneo y cualquier subtipo de melanoma cutáneo puede metastatizar al tracto gastrointestinal. Los sitios más frecuentes de metástasis gastrointestinal son yeyuno, íleon, colon y recto; sin embargo, el melanoma metastásico en estómago es raro y habitualmente pasa desapercibido hasta que la enfermedad está muy avanzada.

## Caso clínico

Presentamos el caso de un varón de 87 años, parcialmente dependiente para las actividades básicas, con antecedente de síncope de repetición pero sin datos de alarma ni claros criterios de origen cardiogénico, y antiagregado con aspirina 100 mg como profilaxis primaria. Presenta cuadro de rectorragia con repercusión hemodinámica y analítica junto a requerimiento transfusional.

La gastroscopia precoz mostró múltiples pólipos de gran tamaño, el mayor de al menos 4 cm, que ocupaban más del 50% de la circunferencia de cuerpo gástrico. Eran pediculados y completamente fibrinados en su superficie, impidiendo la valoración de la mucosa subyacente. Algunos presentaban manchas de hematina y coágulos adheridos que no se desprendían con el lavado, muy friables al roce (Figuras 1-3). En la tomografía computarizada de extensión se objetivaron adenopatías mediastínicas, en ligamento gastrohepático, gastroesplénico, área celíaca, hilio hepático y periportales, sin otros hallazgos reseñables. El perfil inmunohistoquímico en biopsias mostró positividad citoplásmica leve para citoqueratina AE1/AE3, positividad para MelanA, focal para HMB45 y nuclear para S100, lo que era compatible con melanoma maligno metastásico. No se encontró la lesión primaria y, dada la edad avanzada y comorbilidades del paciente, se decidió un manejo conservador. No volvió a presentar exteriorizaciones hemorrágicas y se produjo finalmente su fallecimiento tres meses más tarde.

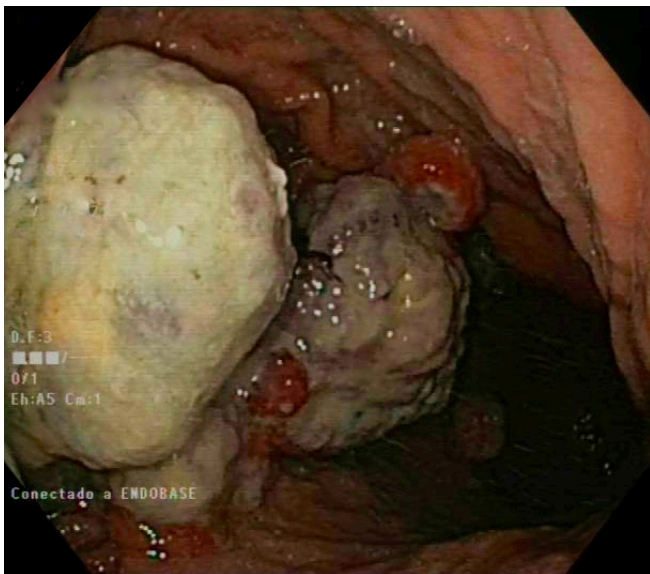


FIGURA 3

Gastroscopia precoz. Neoformación a nivel de cuerpo consistente en varios pólipos completamente fibrinados en su superficie y friables al roce que impedían la valoración de la mucosa subyacente.

## Discusión

Hasta el 80% de los melanomas cutáneos que desarrollan metástasis en el tracto gastrointestinal afectan al intestino delgado, siendo mucho más frecuente esta localización que colon o estómago. Las lesiones se localizan predominantemente en el yeyuno distal o íleon. Se estima que más del 60% de los pacientes con melanoma

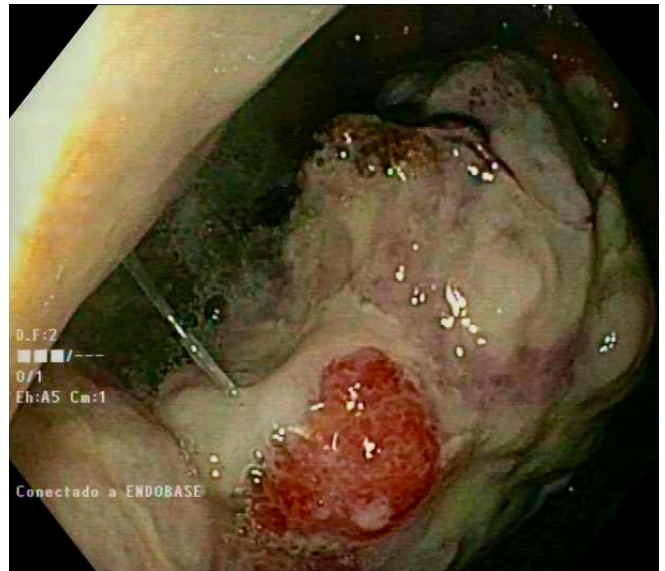


FIGURA 2

Gastroscopia precoz. Formación polipoidea mencionada, de aspecto abigarrado, irregular y muy friable así como dura a la toma de biopsias.

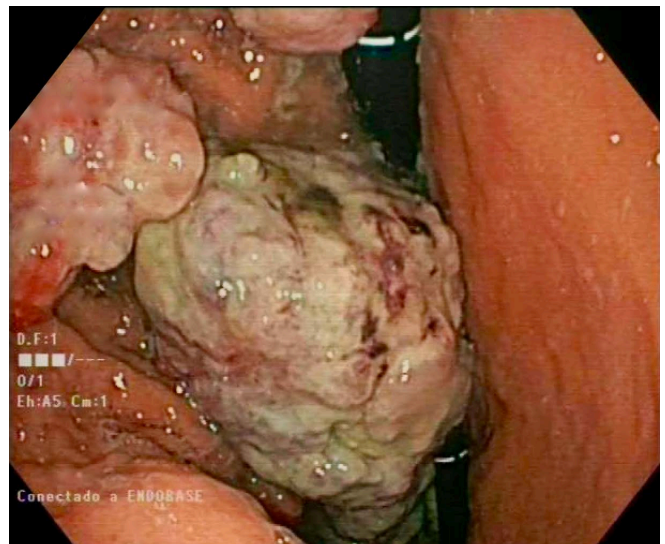


FIGURA 3

Gastroscopia precoz. Retrovisión gástrica en la que se objetiva cómo la masa excrecente y mamelonada se extiende hasta fundus gástrico.

cutáneo presentará metástasis en el tracto gastrointestinal y aproximadamente en el 5% de los pacientes no se encontrará la lesión primaria.

Si bien en estadios iniciales puede ser asintomático, la presentación clínica del melanoma metastásico en estómago puede consistir en epigastralgia, náuseas y vómitos, pérdida de peso, hematemesis o melenas. Su aspecto endoscópico varía, pero incluye masas polipoideas, nódulos o úlceras e incluso máculas oscuras. Por tanto, el melanoma metastásico debe considerarse en el diagnóstico diferencial de tumoraciones gástricas. En este sentido, son útiles marcadores inmunohistoquímicos como HMB45 o MelanA.

## CP-205. HEMORRAGIA DIGESTIVA MASIVA COMO MANIFESTACIÓN DE UN TUMOR DEL ESTROMA GASTROINTESTINAL. A PROPÓSITO DE UN CASO.

ANGULO MCGRATH I, MARTÍNEZ BURGOS M, BRACHO GONZÁLEZ M, JIMÉNEZ PÉREZ M

DEPARTAMENTO APARATO DIGESTIVO. COMPLEJO HOSPITALARIO REGIONAL DE MÁLAGA, MÁLAGA.

### Introducción

Los tumores del intestino delgado suponen entre el 1 y 2ª de todas las neoplasias gastrointestinales, de las cuales aproximadamente el 12% corresponden a tumores del estroma gastrointestinal (GIST). La hemorragia digestiva es la forma más frecuente de presentación, siendo en ocasiones de difícil diagnóstico por dificultados para acceder a dichos tramos del tubo digestivo.

### Caso clínico

Mujer de 77 años. Sin antecedentes personales de interés. Acude a urgencias por deposiciones de características melénicas de 48 horas de evolución. Analítica urgente con hemoglobina de 7.6, previa en 15. Se realiza EDA urgente en la que se aprecia a nivel de segunda porción duodenal restos de hemo fresco en agua de lavar carne de tramos más distales, sin identificar lesión responsable agotando la longitud del endoscopio. Se ingresa para estudio solicitándose nueva EDA programada y TC de abdomen.

Durante las primeras 24 horas de evolución presenta gran anemia y datos de sangrado activo, por lo que se realiza nueva EDA con colonoscopio fino identificándose lesión sobrelevada a nivel de 3ª-4ª porción duodenal de aspecto submucoso y erosionada en su superficie y con sangrado en babeo. Se realiza triple terapéutica con adrenalina, etoxiesclerol y hemoclip, cesando el sangrado.

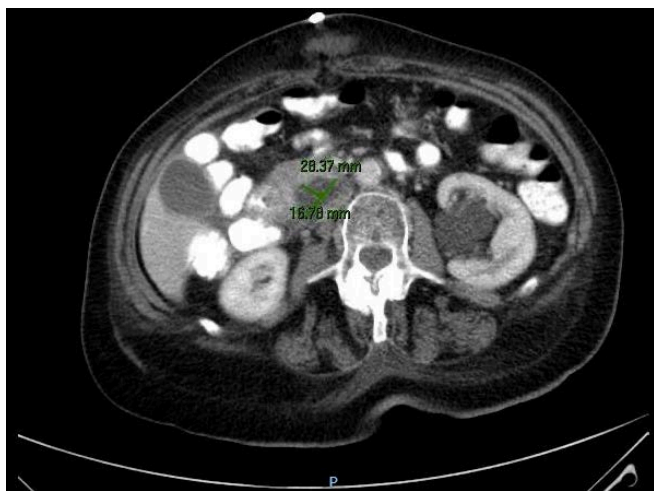

FIGURA 1  
TAC de abdomen. Corte axial.

TC de abdomen describe nódulo de 23 x 19 x 30 mm a nivel de cuarta porción duodenal sugestivo de tumor del estroma (GIST) (Figura 1).

Buena evolución inicial, presentando nuevo episodio de exteriorización abundante del sangrado e inestabilidad hemodinámica asociada. Se decide manejo quirúrgico urgente ante el fracaso de terapéutica endoscópica con resección intestinal parcial y anastomosis duodeno-yeyunal (Figuras 2 y 3). Hallazgos histológicos de pieza quirúrgica corresponden a tumor del estroma gastrointestinal de tipo células fusiformes.

Buena evolución posterior, sin episodios posteriores de sangrado.

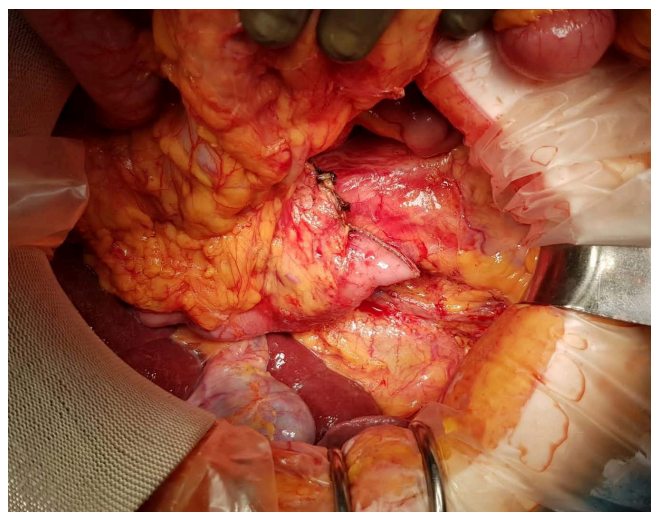


FIGURA 2  
Imagen quirúrgica. Resección intestinal parcial.

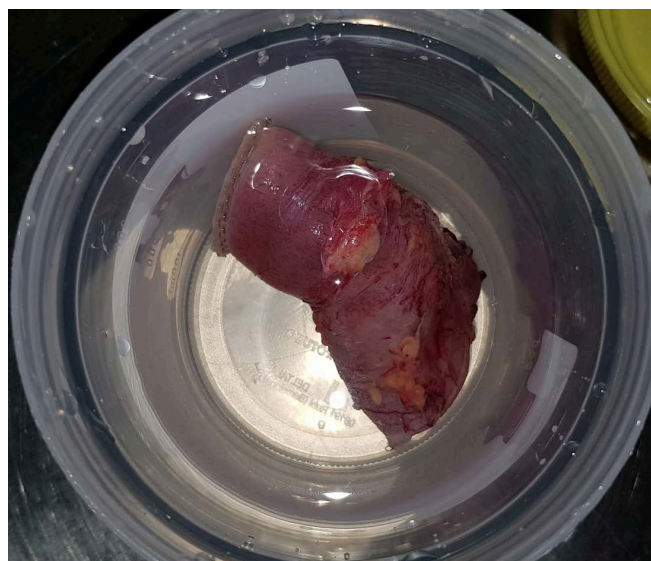


FIGURA 3  
Pieza quirúrgica.

## Discusión

Los tumores del estroma gastrointestinal son entidades infrecuentes, representando el 0,2% de todos los tumores del tracto gastrointestinal. La presentación clínica del GIST es muy variable dependiente del tamaño, localización y la presencia de ulceración mucosa, siendo en estos últimos casos el sangrado digestivo la forma de presentación más frecuente, sobre todo en forma hemorragia digestiva de origen oculto (HDOO).

Con el caso presentado queremos destacar la manifestación en forma de hemorragia digestiva (HD) masiva con necesidad de cirugía urgente como una forma infrecuente pero a tener en cuenta, a la hora de abarcar casos de HD secundarias a GIST y planificar el abordaje terapéutico.

### CP-206. HEMORRAGIA POR ESOFAGITIS NECROTIZANTE COMO COMPLICACIÓN TARDÍA TRAS BRAQUITERAPIA ENDOLUMINAL EN CÁNCER DE ESÓFAGO

APARICIO SERRANO A, RODRÍGUEZ TIRADO MI, GONZÁLEZ GALILEA A, JURADO GARCÍA J

UGC APARATO DIGESTIVO. COMPLEJO HOSPITALARIO REGIONAL REINA SOFÍA, CÓRDOBA.

## Introducción

El cáncer superficial de esófago puede tratarse mediante braquiterapia endoluminal de tasa de dosis alta con intención radical y buena tolerancia, aunque la evidencia disponible es limitada.

## Caso clínico

Varón de 65 años con cirrosis hepática y cáncer superficial de células escamosas de esófago distal (T1N0M0) (Figura 1). Dos meses después de la última fracción de tratamiento exclusivo mediante braquiterapia endoluminal, se observó respuesta completa sin indicios de recidiva (Figura 2). Sin embargo, a los cuatro meses presentó disfagia progresiva y expectoración con sangre, junto a náuseas. Se valoró por Neumología que descartó patología a nivel respiratorio, y se realizó esofagogastroduodenoscopia (EDA) urgente en la que se apreció ulceración circunferencial profunda, de fondo sanioso (Figura 3). La afectación era continua desde 35 cm de arcada dentaria hasta unión esofagogástrica, coincidente con la localización previa de la neoplasia. El paciente respondió adecuadamente a manejo conservador y en la gastroscopia de control se objetivó mejoría de las lesiones (Figura 4). Las biopsias fueron compatibles con esofagitis aguda erosiva inespecífica, sin signos histológicos de malignidad.

## Discusión

Escasos trabajos han descrito los efectos adversos más frecuentemente observados en relación a la braquiterapia endoluminal como tratamiento radical del cáncer de esófago. Se ha sugerido que el riesgo de toxicidad podría aumentar con el uso

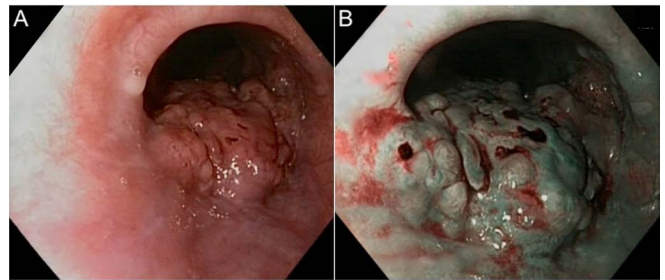


FIGURA 1

EDA diagnóstica. A) Lesión de aspecto neoforativo, muy vascularizada en su superficie y que protruye hacia la luz esofágica ocupando al menos un 50% de la circunferencia. B) Bajo filtro NBI no se aprecia un patrón mucoso aberrante pero sí vasos gruesos superficiales.

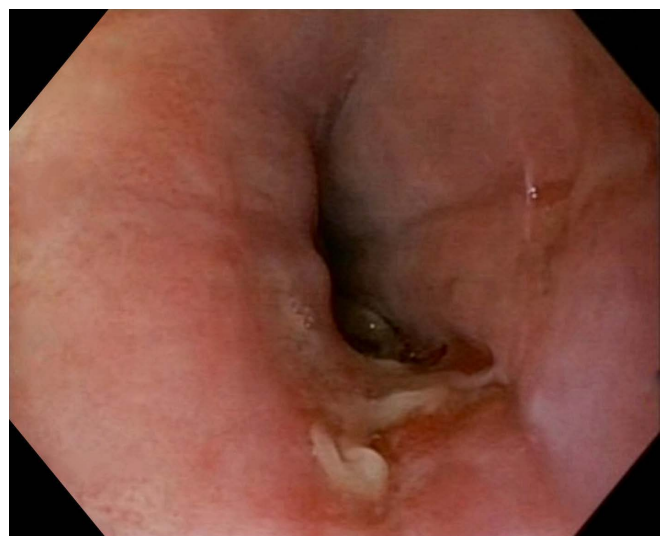


FIGURA 2

EDA de control tras braquiterapia. Al nivel donde se describía la lesión en la exploración previa, mucosa esofágica más pálida que la circundante, con algunos neovasos milimétricos, sin lesiones excrecentes ni úlceras.

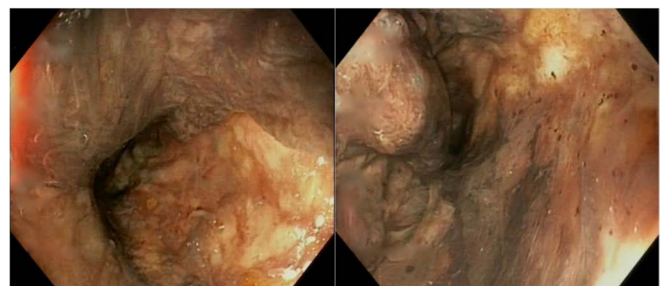

FIGURA 3

EDA precoz. Al nivel de la lesión inicial, ulceración profunda circunferencial, de fondo sanioso, con restos necróticos adheridos, hemáticos frescos y sangrado espontáneo. La afectación es continua hasta la unión esofagogástrica. Estos hallazgos fueron sugestivos de esofagitis necrotizante.

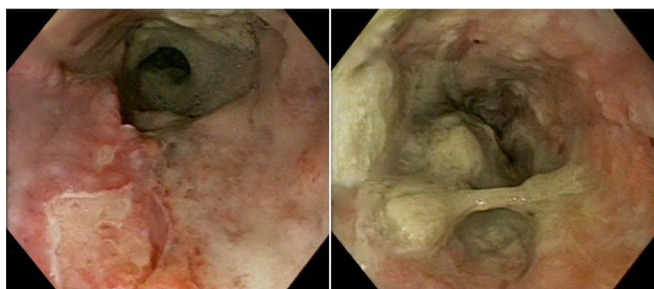


FIGURA 4

EDA de control. Afectación circunferencial difusa, con disminución del calibre luminal. Menos tejidos desvitalizados y necróticos, con mejoría respecto a la exploración anterior, y algunas áreas con desarrollo de tejido de granulación. Sugestivo de esofagitis necrotizante en fase de reepitelización.

de aplicadores de menor tamaño, dosis totales sobre la mucosa superiores a 12 Gy y empleo concomitante de quimioterapia.

Parece que el efecto adverso más objetivado es la disfagia en diferente grado, siendo mucho menos frecuente la formación de fistulas traqueo-esofágicas o la hemorragia, que tienden a aparecer transcurridos más de tres meses de la terapia endoluminal. El diagnóstico de la hemorragia como complicación tardía se realiza mediante gastroscopia, evidenciando generalmente a nivel del esófago distal (área menos vascularizada) una mucosa negruzca, de manera circunferencial y con una extensión proximal, con interrupción brusca a nivel de la unión esofagogástrica.

A pesar de que la braquiterapia endoluminal ha mostrado ser una técnica segura y factible en numerosos escenarios, no solo como tratamiento radical en cáncer esofágico superficial sino en la recurrencia del mismo y como terapia paliativa, se requieren más estudios prospectivos con cohortes más numerosas de pacientes que identifiquen aquellos subgrupos que puedan beneficiarse especialmente de este tratamiento.

### CP-207. IMAGEN DE COMPRESIÓN EXTRÍNSECA EN CÁMARA GÁSTRICA. DIAGNÓSTICO INCIDENTAL.

MARTÍN MANTIS E, BOCANEGRA VINIEGRA M, OSORIO MARRUECOS M

UGC APARATO DIGESTIVO. HOSPITAL DE ESPECIALIDADES DE PUERTO REAL, PUERTO REAL.

#### Introducción

El quiste broncogénico es una malformación congénita benigna poco frecuente, derivada de una gemación anómala del árbol traqueobronquial al separarse del intestino primitivo alrededor de la séptima semana de gestación. Se localiza principalmente en mediastino y parénquima pulmonar, siendo la localización subdiafragmática extremadamente rara.

#### Caso clínico

Varón de 54 años, bebedor de más de un litro diario de cerveza, fumador (20 cigarrillos/día), hipertenso, DM tipo II con retinopatía diabética e hipercolesterolemia. Como antecedente familiar, dos hermanos fallecidos por cáncer cerebral y cáncer de laringe. Es derivado desde Atención Primaria para estudio por macrocitosis y neutrofilia mantenida de meses de evolución, junto a radiografía de tórax en la que se visualiza patrón reticular en bases pulmonares (Figura 1). No refiere ninguna sintomatología acompañante. Durante estudio se realiza TC de tórax y abdomen superior, observándose masa bilobulada de 14.5 cm en hipocondrio izquierdo a nivel subdiafragmático de aspecto denso con paredes parcialmente calcificadas (Figura 2). Se realiza EDA y se observa imagen compresión extrínseca de cuerpo gástrico (Figura 3). Se decide realizar BAG de la masa pero la recogida resulta insuficiente para el diagnóstico. Por ello, finalmente se plantea el caso en comité de tumores y se decide tratamiento quirúrgico de la lesión. Mediante anatomía patológica, se determina tumoración multiquística benigna de aspecto malformativo compatible con quiste broncogénico. El postoperatorio transcurre sin incidencias y el paciente mantiene buena evolución clínica.

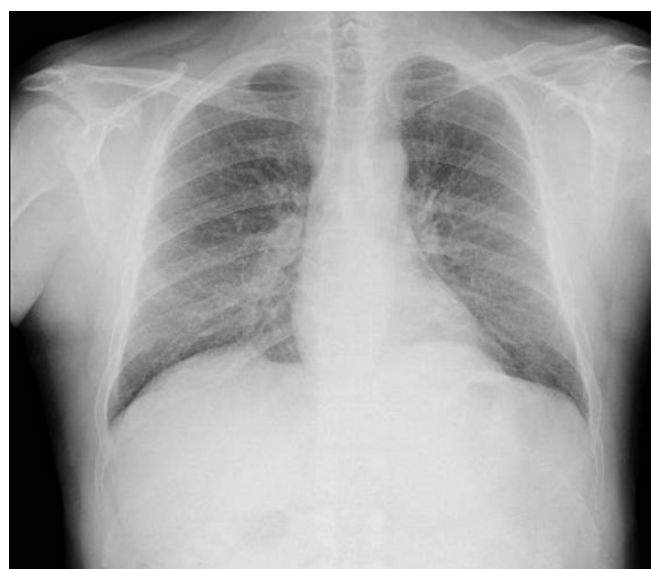

FIGURA 1

Dudoso patrón reticular en ambas bases pulmonares de localización subpleural.

#### Discusión

Los quistes broncogénicos son más frecuentes en varones entre 35-40 años. En un 15% de los casos se localizan en crura diafragmática izquierda. Generalmente, los pacientes cursan con evolución asintomática y se diagnostican como hallazgo incidental al realizar estudios radiológicos de rutina, por lo que tienen difícil diagnóstico.

La mejor prueba de imagen para diagnosticarlos es la tomografía axial computerizada (TAC), ya que la radiografía resulta imprecisa. Suelen revelar una masa bien delimitada, que no se modifica

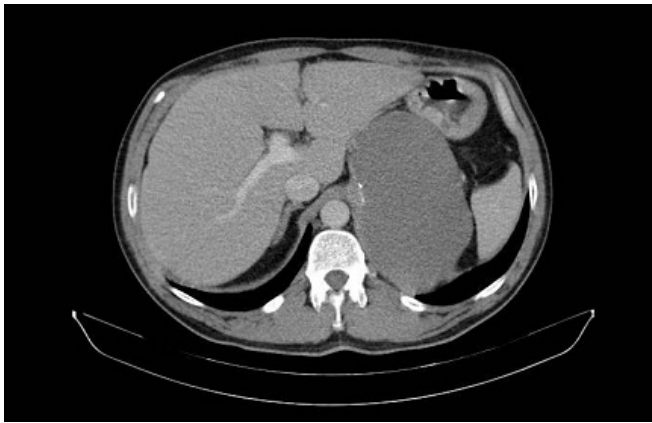


FIGURA 2  
Masa subdiafragmática en HCl.

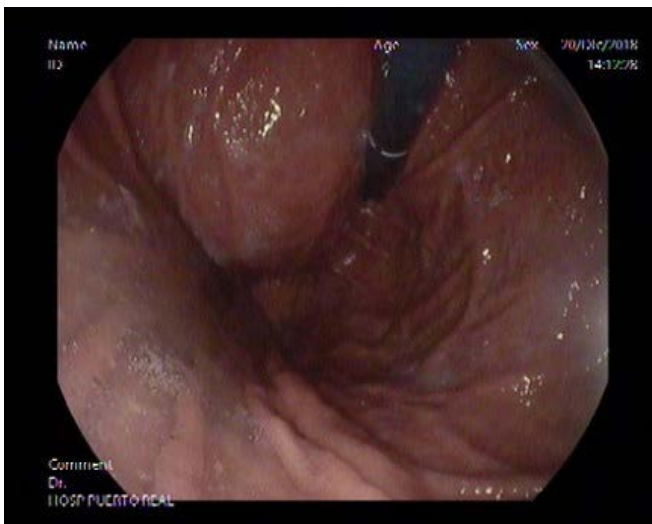

FIGURA 3  
Compresión extrínseca vista en cámara gástrica.

con el contraste intravenoso. En un 10% de los casos presentan calcificaciones quísticas.

El tratamiento de elección es quirúrgico (aún en asintomáticos) mediante la enucleación por laparotomía o laparoscopia peritoneal o retroperitoneal para establecer un diagnóstico definitivo y prevenir complicaciones (hemorragia, sobreinfección....).

### CP-208. LINFOMA DIFUSO DE CÉLULAS GRANDES B GÁSTRICO EN PACIENTE CON INFECCIÓN CRÓNICA POR HELICOBACTER PYLORI

FERNÁNDEZ CORNAX A<sup>1</sup>, GÓMEZ RODRÍGUEZ P<sup>2</sup>, MORALES BERMÚDEZ AI<sup>1</sup>, MONGIL POCE LL<sup>1</sup>

<sup>1</sup>SERVICIO APARATO DIGESTIVO. COMPLEJO HOSPITALARIO REGIONAL DE MÁLAGA, MÁLAGA. <sup>2</sup>UNIDAD APARATO DIGESTIVO. COMPLEJO HOSPITALARIO REGIONAL DE MÁLAGA, MÁLAGA.

## Introducción

Los linfomas gástricos constituyen únicamente el 5% de las neoplasias gástricas, predominando dos tipos histológicos: el linfoma tipo MALT y el linfoma difuso de células grandes B (LDCGB). Respecto a esta última entidad, no se conoce con exactitud su relación con la infección crónica por H. Pylori.

Los síntomas clínicos que presenta un paciente con linfoma gástrico primario son variados, incluyendo náuseas y vómitos, dolor abdominal o incluso hemorragia digestiva.

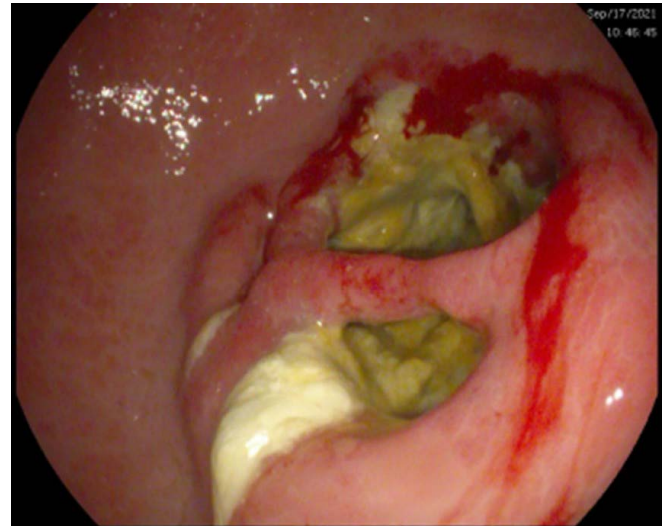


FIGURA 1  
Imagen endoscópica en la cual se aprecia masa ulcerada de aspecto infiltrativo que condiciona deformidad pilórica y dificulta el paso del endoscopio.

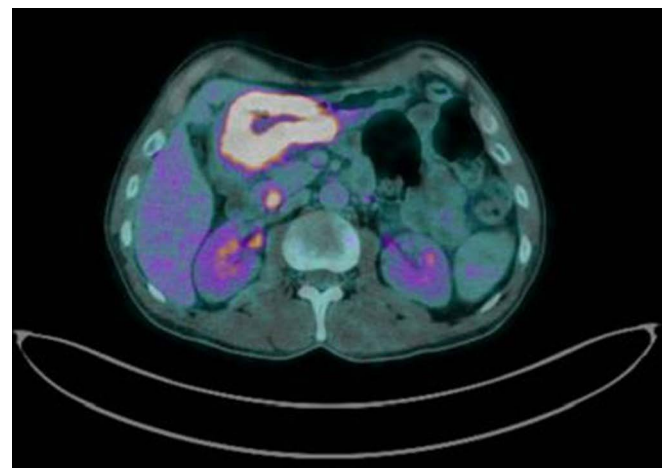


FIGURA 2  
Imagen de PET-TC en la que se aprecia captación hipermetabólica en zona antral-duodenal en la zona de la lesión descrita previamente.

## Caso clínico

Paciente varón de 53 años con antecedentes de H. Pylori adecuadamente erradicado, sin otros antecedentes médico-quirúrgicos de interés, tratamiento médico activo o antecedentes de consumo de alcohol o tabaco.

Durante el seguimiento en consulta refiere mejoría incompleta del dolor abdominal tras tratamiento erradicador pautado por su médico de cabecera, así mismo comenta pérdida ponderal de hasta 15 kgs en los últimos cinco meses, asociando náuseas y vómitos de contenido alimenticio.

Se realiza gastroscopia, en la cual se aprecia a nivel gástrico deformidad pilórica condicionada por gran masa ulcerada, excavada y profunda de aspecto neoplásico que continúa hacia bulbo ocupando la práctica totalidad de su circunferencia, sin identificar la luz ni poder conseguir progresión del endoscopio, procediéndose a la toma de biopsias de la lesión. El paciente es ingresado para estudio preferente, tras análisis de la muestra se llega al diagnóstico de LDCGB.

El paciente es dado de alta con seguimiento por parte de Hematología, durante el cual se realiza PET-TC en el cual se visualiza engrosamiento hipermetabólico en antro gástrico y bulbo duodenal, así como adenopatías hipermetabólicas a nivel pretraqueal, subcarinal e hilar y focos hipermetabólicos pulmonares y hepáticos sugestivos de malignidad.

Se tipifica la enfermedad como LDCGB estadio IV-B (Lugano), y se programa tratamiento quimioterápico.

## Discusión

Ante la aparición de síntomas dispépticos que no mejoran mediante tratamiento inicial es necesaria la realización de una prueba endoscópica diagnóstica, especialmente en pacientes con otros signos de alarma asociados.

Se ha descrito ampliamente la relación entre la infección crónica por H. Pylori y la aparición de linfoma tipo MALT, no existiendo una clara relación evidente respecto al LDCGB. Aun así, en piezas anatomopatológicas analizadas en este último tipo de neoplasias en ocasiones encontramos regiones de linfoma tipo MALT, esto puede indicar progresión y transformación entre ambos tipos de lesiones, pudiendo explicar este hecho la etiopatogenia de esta entidad.

### CP-209. LIPOMA GÁSTRICO COMO CAUSA INFRECUENTE DE HDA CLÍNICAMENTE RELEVANTE.

LECUONA MUÑOZ M, HERRADOR PAREDES M, CABELLO TAPIA MJ, TENDERO PEINADO C, MARTÍNEZ CARA JG

SERVICIO APARATO DIGESTIVO. COMPLEJO HOSPITALARIO REGIONAL VIRGEN DE LAS NIEVES, GRANADA.

## Introducción

Las neoplasias del tracto gastrointestinal superior representan menos del 3% de los casos de hemorragia digestiva alta grave.

El sangrado puede producirse por ulceración de la mucosa o erosión de un vaso subyacente, y constituye una posible forma de presentación de tumores tanto benignos como malignos.

## Caso clínico

Mujer de 73 años con antecedente de diabetes mellitus, que consulta por deposiciones melánicas junto con epigastralgia y episodio sincopal en domicilio. Analíticamente destaca hemoglobina de 8.6 g/dl (previa seis meses antes 14.7 g/dl) y urea de 70 mg/dl con creatinina 0.9 mg/dL. Se realiza EDA (Figuras 1 y 2) donde se visualiza en la transición cuerpo-antro una lesión de 6 cm que protruye hacia la luz y presenta una ulceración central,

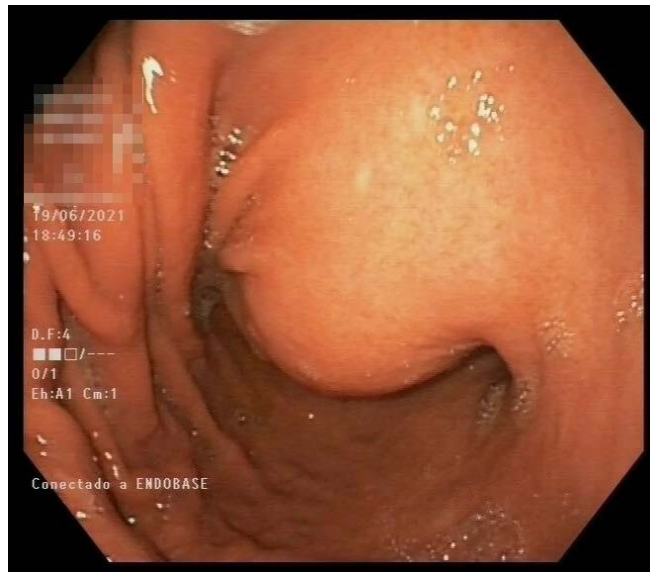

FIGURA 1

Lesión de aproximadamente 6 cm de tamaño, localizada en la transición cuerpo-antro hacia curvatura menor.

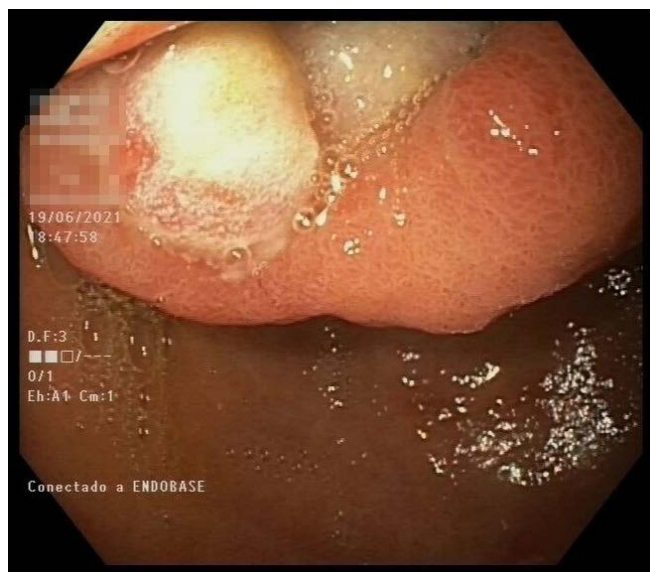

FIGURA 2

Ulceración central con bordes eritematosos y fondo fibrinado.

compatible con GIST gástrico. Dada la sospecha de tumor estromal, no se toman biopsias y se solicita TC con contraste (Figura 3). En este estudio se describe neoformación intramural de densidad grasa compatible en primer lugar con lipoma. Con el objetivo de establecer un diagnóstico definitivo, se solicita ecoendoscopia con hallazgos de lesión submucosa hiperecogénica sugerente de lipoma (Figura 4). Dado el antecedente de HDA, se decide realización de gastrectomía parcial. Finalmente, el estudio anatomopatológico de la pieza quirúrgica confirmó el diagnóstico de lipoma y la paciente evolucionó favorablemente encontrándose en la actualidad asintomática.

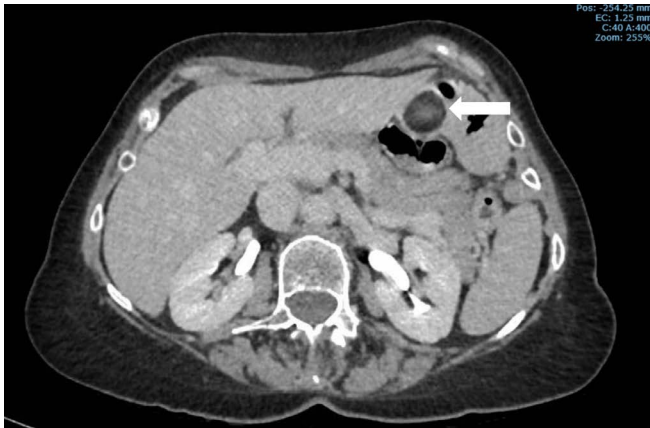

FIGURA 1

TC que muestra lesión intramural submucosa de densidad predominantemente grasa, compatible con lipoma.

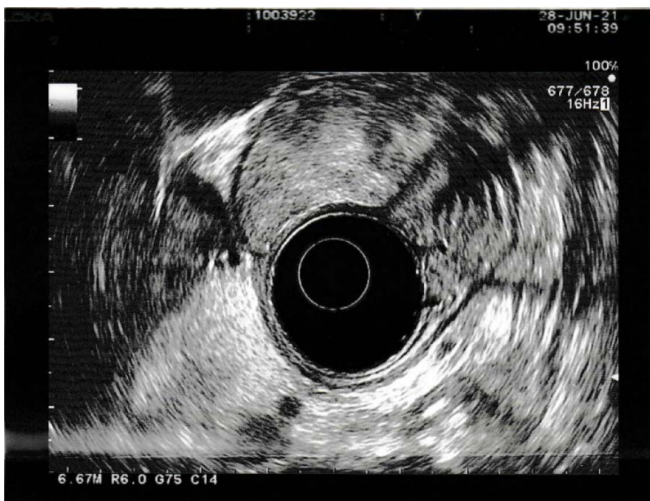

FIGURA 2

USE en la que se objetiva lesión hiperecogénica con ulceración central dependiente de la capa submucosa, sugerente de lipoma.

## Discusión

Los lipomas gástricos son neoplasias infrecuentes, que constituyen el 1% de todos los tumores gástricos. Se trata de lesiones que se localizan principalmente a nivel del antro gástrico en la región submucosa (90%) o serosa (10%). Aunque la mayor parte de

pacientes presentan un curso indolente y el diagnóstico se realiza de manera incidental, en determinadas ocasiones pueden producir sangrado digestivo especialmente si su tamaño es superior a 4 cm. El diagnóstico diferencial debe realizarse con tumores estromales, pero también con otros como el adenocarcinoma, el liposarcoma, el leiomioma, el adenoma o el fibroma. Los hallazgos endoscópicos habitualmente son insuficientes para establecer un diagnóstico definitivo y es por ello que deben realizarse otras exploraciones complementarias como la TC y/o la ecoendoscopia. El tratamiento consiste en la realización de una gastrectomía subtotal y está indicado exclusivamente en aquellos lipomas que generan sintomatología o en situaciones en las que existen dudas respecto al diagnóstico pese a los estudios realizados.

## CP-210. LIQUEN PLANO ESOFÁGICO. A PROPÓSITO DE UN CASO.

GARCIA SANCHEZ AB, MORCILLO JIMENEZ E, RICO CANO A, TOSCANO CASTILLA EV, UTRILLA AYALA MC, CÁRDENAS LAFUENTE F

SERVICIO APARATO DIGESTIVO. HOSPITAL COMARCAL DE ANTEQUERA, ANTEQUERA.

### Introducción

El liquen plano es una enfermedad mucocutánea inflamatoria de causa desconocida, siendo la localización esofágica excepcional. Suele aparecer en mujeres de mediana o avanzada edad. Los síntomas más frecuentes son la disfagia y la odinofagia.

### Caso clínico

Mujer de 58 años con antecedente de liquen esclero atrófico vulvar de años de evolución en seguimiento por dermatología con diversos tratamientos y de reciente aparición leucoplasias orales. Valorada en consulta de digestivo por disfagia y odinofagia alta con realización de gastroscopia y hallazgo de estenosis en esófago proximal infranqueable, de características inflamatorias con gran friabilidad y recubierta de pseudomembranas blanquecinas (Figuras 1 y 2). Se inicia estudio etiológico con biopsias repetidas negativas para malignidad, origen viral y fúngico, con resultado anatomopatológico de ulceración en mucosa escamosa con intensa inflamación aguda inespecífica. El resto de las pruebas complementarias solicitadas autoinmunidad, serologías virales, TAC de tórax, pHmetría y manometría esofágica se encontraban dentro de la normalidad.

Se inicia tratamiento con prednisona 60 mgr/día con mejoría clínica importante. Tras varios ciclos de prednisona debido a reaparición de la sintomatología durante el descenso, se plantea tratamiento con azatioprina 100 mgr/día con intolerancia digestiva por parte de la paciente. Decidiéndose intentar finalmente tratamiento con ciclosporina 300 mgr/día en solución oral con mejoría progresiva digestiva y dermatológica. En revisión endoscópica resolución del proceso inflamatorio esofágico con estenosis fibrótica, con excelente respuesta a varias sesiones de dilatación (figura 3). Permaneciendo estable clínica y endoscópicamente la paciente desde entonces.

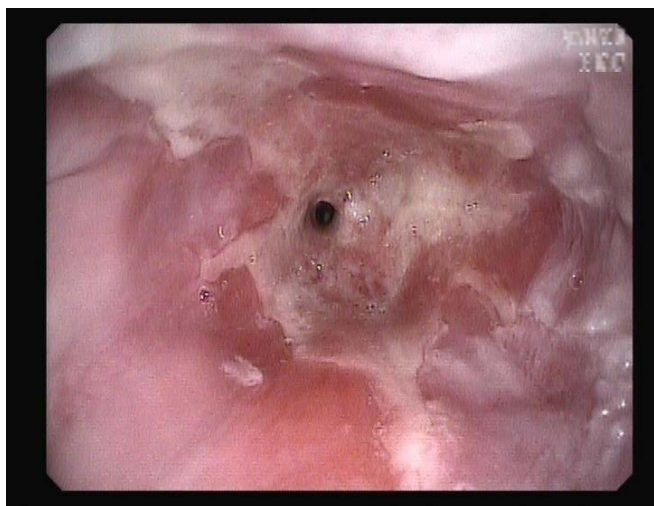

FIGURA 1

Estenosis esofagica secundaria a liquen plano.

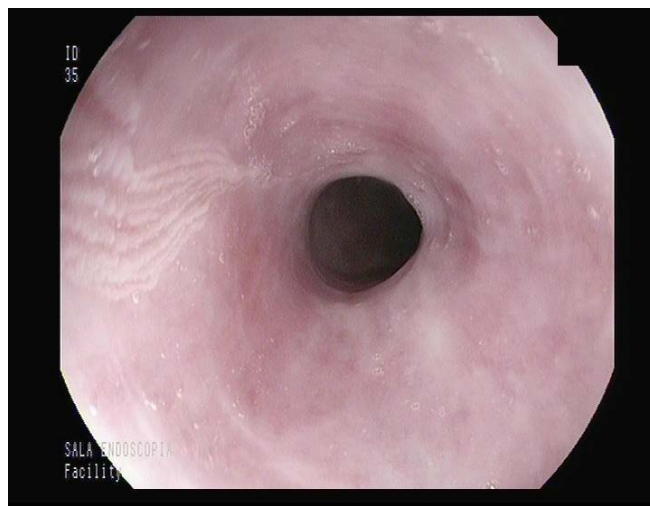


FIGURA 3

Estenosis fibrotica franqueable.

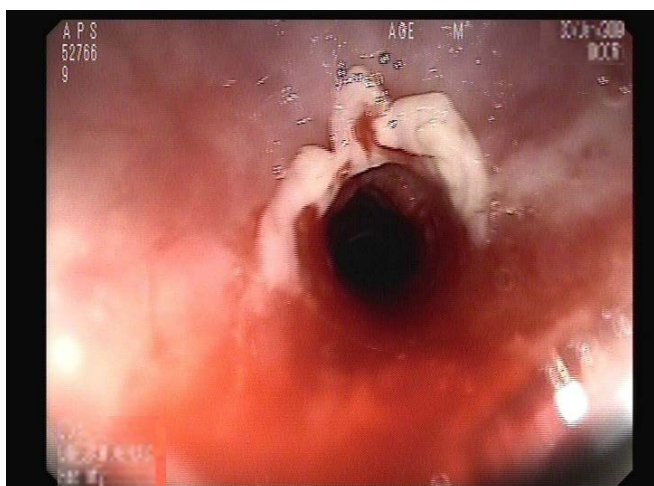

FIGURA 2

Estenosis esofagica con pseudomembranas blanquecinas.

## Discusión

El liquen plano es una enfermedad cutáneomucosa inflamatoria idiopática relativamente común, aunque la afectación esofágica sintomática es excepcional. La mayor parte de los pacientes se encuentran asintomáticos, y los sintomáticos suelen presentar dolor retroesternal, disfagia y odinofagia.

El diagnóstico se establece mediante gastroscopia y estudio anatomopatológico. Los hallazgos histológicos consisten en un infiltrado inflamatorio en banda constituido por células T maduras de localización subepitelial y una degeneración de los queratinocitos de la capa basal del epitelio (cuerpos de Civatte).

Dichos hallazgos no fueron concluyentes en nuestro caso, pero se excluyeron el resto de etiologías. Como datos que orientan el diagnóstico de liquen plano está el hecho de afectar a mujeres

de mediana edad, asociación con lesiones en otras mucosas y la localización de la estenosis en el tercio superior del esófago.

Los tratamientos más utilizados son los retinoides y los corticoides sistémicos. En casos refractarios a los tratamientos anteriores se puede utilizar inmunosupresores como la azatioprina o la ciclosporina.

## CP-211. PALUDISMO COMO DESENCADENANTE DE HEMORRAGIA DIGESTIVA POR VARICES GÁSTRICAS

FERNÁNDEZ GARCÍA F, SANTA BÁRBARA RUÍZ J, TORO ORTÍZ JP, ANDRADE BELLIDO RJ

UGC APARATO DIGESTIVO. COMPLEJO HOSPITALARIO DE ESPECIALIDADES VIRGEN DE LA VICTORIA, MÁLAGA.

### Introducción

La varices gástricas aparecen en el 20% de los pacientes con cirrosis, siendo las esofagoástricas (GOV 1) las más frecuentes y las cardio-fúndicas (GOV 2 e IGV 1) las que presentan un mayor riesgo de sangrado. Generalmente las varices cardio-fúndicas sangran con menor frecuencia que las esofágicas, sin embargo, el sangrado suele ser más severo, difícil de controlar y con altas tasas de recurrencia.

### Caso clínico

Mujer de 37 años que acude a urgencias por fiebre, cefalea, dolor abdominal y coluria de 10 días de evolución. A su llegada se evidencia TA 89/54, FC 106, Sat 99% y fiebre de 38°C, iniciándose tratamiento frente a sepsis de origen desconocido. Como antecedentes destacaba haber regresado de un viaje a Guinea Ecuatorial hacía 15 días así como seguimiento en Hepatología por trombosis portal con cavernomatosis secundaria y datos de hipertensión portal (varices esofágicas, subcardiales y gástricas junto a esplenomegalia), secundarias a Trombocitemia Esencial JAK2 positiva. Análíticamente presentaba datos de hemólisis (anemia severa, hiperbilirrubinemia

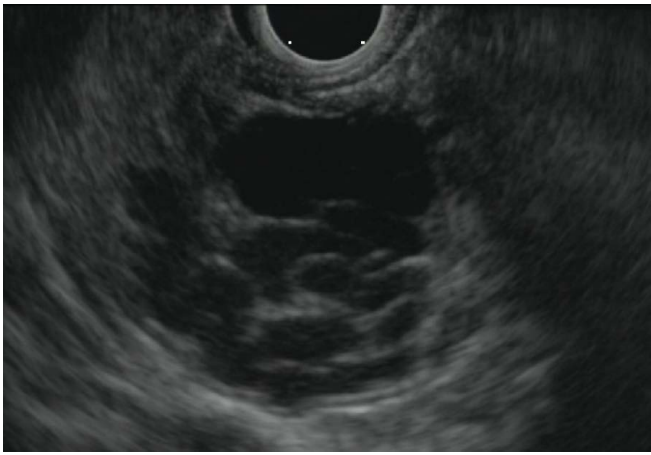

FIGURA 1  
Varices cardiofúndicas visualizadas por ecoendoscopia

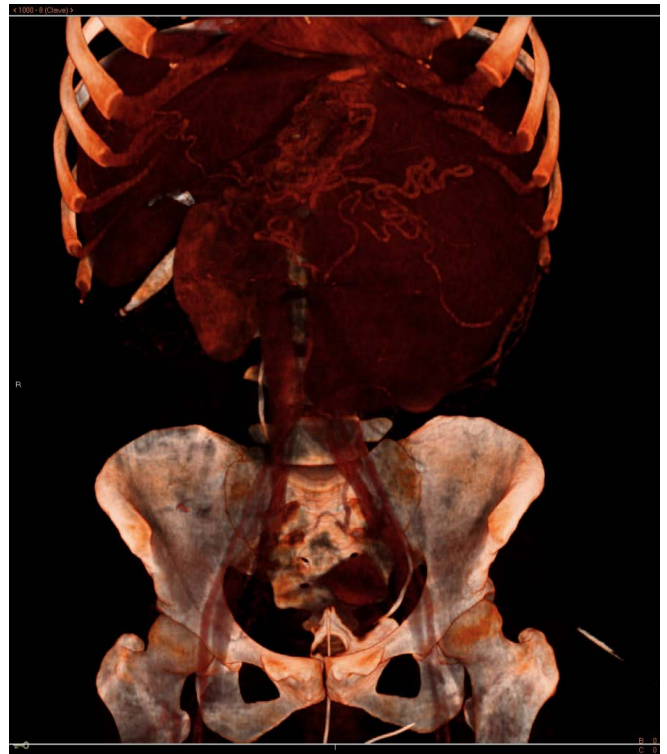


FIGURA 3  
Reconstrucción tridimensional de la gran colateralidad a nivel fúndico.

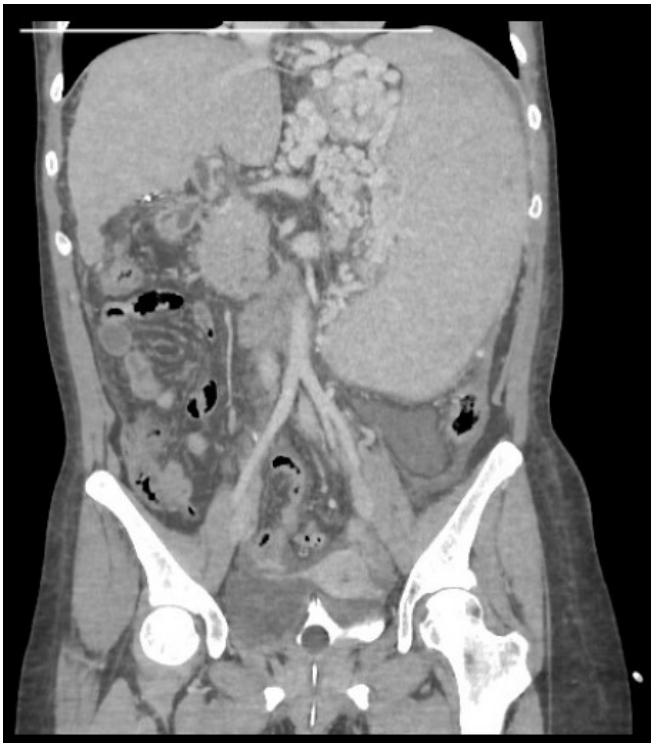

FIGURA 2  
Corte coronal donde se observa gran esplenomegalia e intensa colateralidad en fundus gástrico.

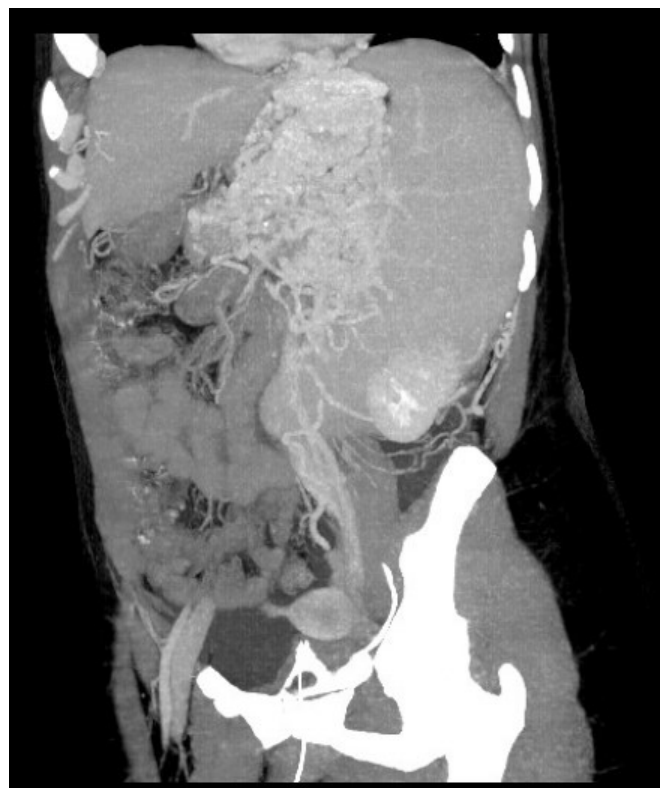

FIGURA 4  
Circulación colateral esplenorrenal y numerosas colaterales formando gran ovillo vascular en fundus gástrico.

indirecta y LDH aumentada). Se solicitó frotis de gota gruesa que confirmó el diagnóstico de paludismo por *Plasmodium Falciparum*. Debido a hipotensión refractaria ingresó en UCI, donde presentó una hematemesis con repercusión hemodinámica, realizándose gastroscopia urgente que objetivó 4 varices esofágicas pequeñas y 3 varices fúndicas sin estigmas de sangrado activo. Se realizó ecoendoscopia que detectó múltiples varices no susceptibles de tratamiento con cianocrilato, decidiéndose angioTAC para valoración del árbol vascular, visualizándose cavernomatosis del eje esplenoportal, extensa colateralidad esplénica, varices

gastroesofágicas y esplenomegalia de 24cm. La anemia hemolítica causada por el paludismo acrecentó la esplenomegalia presente, aumentando el flujo sanguíneo hacia las colaterales esplenorreales e induciendo el sangrado por varices cardíofúndicas de la paciente. Dada la amplitud de la trombosis y la intensa colateralidad, tanto el TIPS como la B-RTO se descartaron como terapias alternativas. Tras el inicio de somatostatina en perfusión y la resolución del cuadro de shock séptico la paciente no volvió a presentar episodios de sangrado, procediéndose al alta pendiente de esplenectomía y de valoración por centro de referencia en hemodinámica hepática para posible cirugía derivativa/devascularizadora.

## Discusión

El tratamiento endoscópico mediante sustancias adhesivas como el cianocrilato se considera terapia de primera línea ante un episodio de sangrado por varices cardíofúndicas, situándose los shunts portosistémicos intrahepáticos transyugulares (TIPS) y las terapias de obliteración retrógrada (BRTTO) como terapias alternativas o rescate. La cirugía de derivación portosistémica se encuentra en desuso en la actualidad por su elevada morbimortalidad a corto plazo, siendo la última opción cuando el resto de terapias fallan o son inviables.

## CP-212. PINZA AORTOMESENTÉRICA, CAUSA INFRECUENTE DE SÍNDROME EMÉTICO

REQUENA DE TORRE J, ESTÉVEZ ESCOBAR M, GÓMEZ TORRES KM, DE LA CUESTA FERNÁNDEZ I, JARAVA DELGADO M  
UGC APARATO DIGESTIVO. COMPLEJO HOSPITALARIO DE PONIENTE, EJIDO, EL.

## Introducción

El síndrome de la arteria mesentérica superior (AMS) o síndrome de Wilkie representa una causa infrecuente de obstrucción intestinal en la que la tercera porción duodenal queda atrapada entre la salida de la AMS y la aorta abdominal. Como tal, las principales manifestaciones clínicas son epigastralgia, náuseas, vómitos, y pérdida ponderal asociada.

## Caso clínico

Presentamos el caso de una paciente de 37 años sin antecedentes personales de interés que es remitida a consulta por clínica inicial de epigastralgia, émesis incoercible de dos meses de evolución y una pérdida ponderal de unos 15 kilogramos. Sin respuesta a tratamiento médico con procinéticos, pero con mejoría en decúbito.

Se solicita estudio complementario con analítica, que no muestra alteraciones significativas, endoscopia digestiva, destacando únicamente la presencia de reflujo biliar y Tomografía Axial Computerizada abdominal (TC).

En el estudio radiológico se evidencia marcada dilatación de cámara gástrica, primera y segunda porción duodenal con amputación de la tercera, quedando a este nivel disminuida la distancia aorto-mesentérica (8 mm) con una angulación estimada inferior a 22° (Figuras 1 y 2). Ante los hallazgos obtenidos se establece el diagnóstico de síndrome de la AMS.

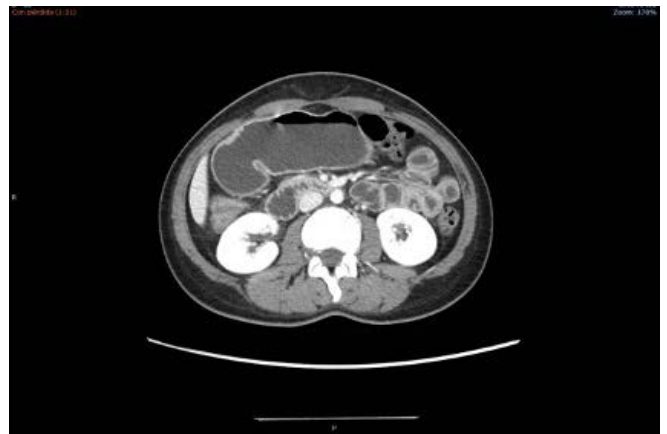

FIGURA 1

Corte axial de TC con dilatación de primera y segunda porción duodenal y cámara gástrica. Tercera porción comprimida por pinza corto-mesentérica.

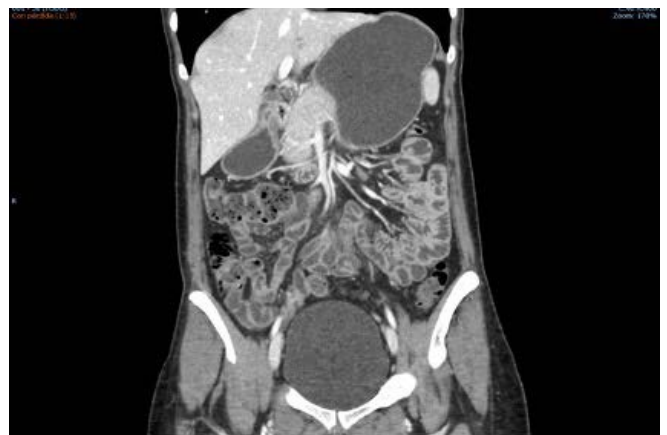

FIGURA 2

Corte coronal de TC con dilatación de primera y segunda porción duodenal y cámara gástrica. Tercera porción comprimida por pinza corto-mesentérica.

## Discusión

La angulación normal en la salida de la AMS oscila entre 38-65° estableciéndose el diagnóstico de Síndrome de Wilkie o de la AMS al identificar el estrechamiento duodenal con un ángulo aorto-mesentérico menor de 25° disminuyéndose la distancia entre los vasos a menos de 10 mm. A dicha reducción favorece habitualmente la pérdida adiposa perivascular en la raíz de salida la AMS, por lo que, si bien factores congénitos predisponen a su aparición, a menudo es una causa adicional adquirida, la que determina su manifestación clínica en el contexto de una pérdida ponderal cuantiosa.

El diagnóstico queda por tanto supeditado a la realización de pruebas de imagen como el TC o angioTC abdominal que certifiquen estos hallazgos, así como la dilatación retrógrada duodenal y con frecuencia, gástrica. El retraso en el mismo supone un aumento en las tasas de morbimortalidad como consecuencia de la desnutrición asociada, por lo que debe incluirse en el diagnóstico diferencial del

síndrome emético.

Inicialmente debe plantearse un manejo conservador, recomendándose la ingesta de pequeñas cantidades de alimento y una nutrición hipercalórica a fin, no solo de corregir la posible desnutrición asociada, sino de aumentar la almohadilla grasa en el tracto de salida del vaso. En casos refractarios la opción final será quirúrgica.

### CP-213. PRÓTESIS METÁLICAS AUTOEXPANDIBLES EN EL CONTROL DE LA HEMORRAGIA DIGESTIVA VARICOSA REFRACTARIA

EL FALLOUS EL MRAGHID M, RODRÍGUEZ TIRADO MI, TEJERO JURADO R, GONZÁLEZ GALILEA A, JURADO GARCÍA J

UGC APARATO DIGESTIVO. COMPLEJO HOSPITALARIO REGIONAL REINA SOFÍA, CÓRDOBA.

#### Introducción

Entre un 10-15% de los pacientes con hemorragia digestiva alta varicosa (HDAV) tratados con fármacos vasoactivos y tratamiento endoscópico presentan persistencia o recidiva hemorrágica precoz.

#### Caso clínico

Varón de 52 años, con antecedentes de cirrosis hepática de descompensada de etiología etílica e hipertensión portal. Ingresado en un Centro externo por cuadro de HDAV, que requirió varios tratamientos endoscópicos por recidiva hemorrágica. Se deriva a nuestro Hospital para valorar el tratamiento con derivación percutánea portosistémica intrahepática (DPPI). A su llegada, el paciente presenta mal estado general, encefalopatía hepática grado III e insuficiencia hepática (Child-Pugh C14) presentando, además, episodio de hematemesis con inestabilidad hemodinámica y broncoaspiración que motivó la necesidad de intubación orotraqueal y traslado a UCI. Se realiza esofagogastroduodenoscopia identificándose escaras post-ligadura, sangre reciente y coágulos en esófago y estómago. Por la situación clínica del paciente se decide colocar prótesis esofágica totalmente cubierta DANIS® 30 mm diámetro/ 13,5 cm longitud (Figura1).

La evolución en UCI fue favorable, permitiendo a los 7 días destete de ventilación mecánica y la retirada de prótesis esofágica, visualizándose extensas escaras post-ligadura (Figura 2). No se

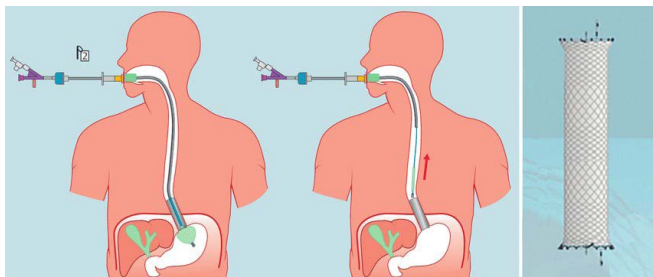


FIGURA 1

Prótesis esofágica totalmente cubierta DANIS® 30 mm diámetro/ 13,5 cm longitud.

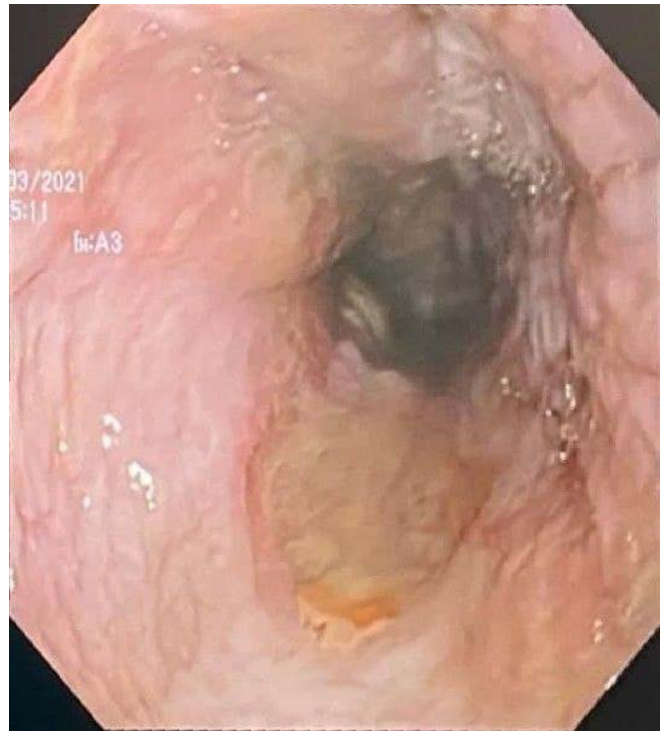


FIGURA 2

EDA de control tras retirada de prótesis. En el área esofágica donde ha estado colocada la prótesis se identifican tres escaras de gran tamaño, profundas y sin estigmas de reciente sangrado, entre mucosa de aspecto blanquecino. Se aprecian varices esofágicas pequeñas.

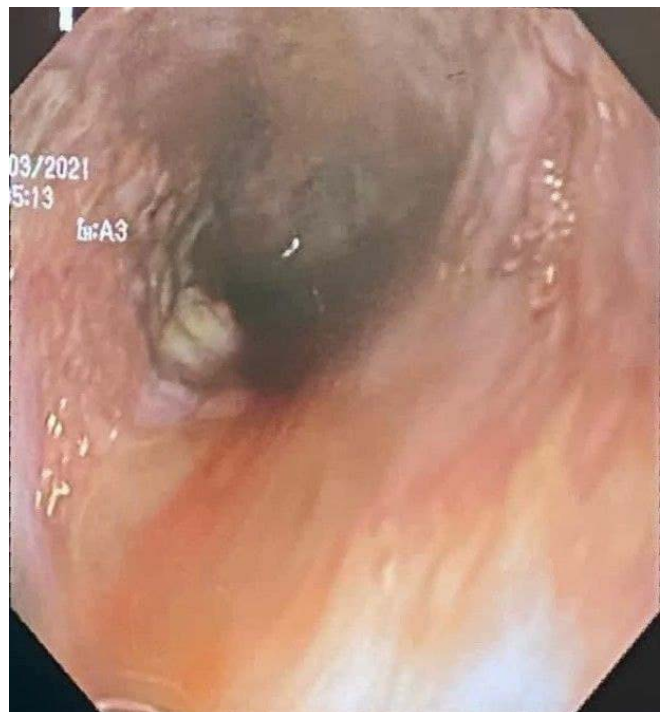

FIGURA 3

EDA de control tras retirada de prótesis. En el área esofágica donde ha estado colocada la prótesis se identifican tres escaras de gran tamaño, profundas y sin estigmas de reciente sangrado, entre mucosa de aspecto blanquecino. Se aprecian varices esofágicas pequeñas.

consideró candidato a DPPI dada la mala función hepática y la situación de encefalopatía existente, optando por el tratamiento médico con beta-bloqueantes como profilaxis secundaria de la recidiva hemorrágica.

## Discusión

A pesar del tratamiento médico y endoscópico, en un 10-15% de los pacientes no se controlará la hemorragia, o tras un control inicial, habrá una recidiva hemorrágica, lo que se relaciona con unas altas tasas de mortalidad (30-50%). En esta situación, sobre todo si el episodio es grave, deberá optarse por una DPPI. La falta de disponibilidad inmediata de este procedimiento en unos casos, o la contraindicación médica en otros (la DPPI no debe emplearse en casos de insuficiencia hepática avanzada -Child Pugh C14-15-) hace que debamos disponer de alternativas terapéuticas. El balón de Sengstaken-Blakemore consigue hemostasia en el 80-90% de los casos pero sólo puede mantenerse 24 horas y tiene alto riesgo de complicaciones como la aspiración y perforación esofágica. El uso de una prótesis metálica, autoexpandible, cubierta y extraíble, se presenta como una técnica con una tasa de éxito superior y con menos complicaciones con respecto al balón. Una ventaja importante de la prótesis es que puede mantenerse hasta 7 días. Por lo tanto, ante un paciente con hemorragia por varices no controlada, la prótesis esofágica puede ser el tratamiento de elección como puente, salvo que exista contraindicación, para la posterior colocación de una DPPI.

### CP-214. PSEUDOANEURISMA DE LA ARTERIA CÍSTICA: CAUSA INFRECUENTE DE HEMORRAGIA DIGESTIVA ALTA

BRAVO ARANDA AM<sup>1</sup>, OCAÑA LEDESMA A<sup>2</sup>, BRACHO GONZÁLEZ M<sup>1</sup>, JIMÉNEZ PÉREZ M<sup>1</sup>

<sup>1</sup>UGC APARATO DIGESTIVO. COMPLEJO HOSPITALARIO REGIONAL DE MÁLAGA, MÁLAGA.<sup>2</sup>SERVICIO APARATO DIGESTIVO. HOSPITAL COMARCAL DE ANTEQUERA, ANTEQUERA.

## Introducción

El pseudoaneurisma de la arteria cística es una patología muy infrecuente con pocos casos descritos en la literatura médica.

## Caso clínico

Mujer de 91 años, DM, HTA, insuficiencia mitral severa. FA anticoagulada con apixabán. Consulta por melenas y disnea. Analíticamente destaca anemia, alteración del perfil hepático (AST 78, ALT 62, GGT 318, FA 349, BT 1.71, BD 1.42 y PCR 100). Se realiza gastroscopia urgente visualizando a nivel de segunda porción duodenal imagen de compresión extrínseca con mucosa de aspecto inflamatorio con sangrado en babeo, se realiza terapéutica con inyección de adrenalina cediendo el sangrado. Se solicita TC abdominal que muestra vesícula biliar distendida con litiasis en su interior y dilatación aneurismática en fosa vesicular con impronta sobre segunda porción duodenal (**Figura 1**). Se realiza angiografía, identificando pseudoaneurisma de arteria cística y se lleva a cabo embolización del mismo sin identificar relleno posterior. La paciente

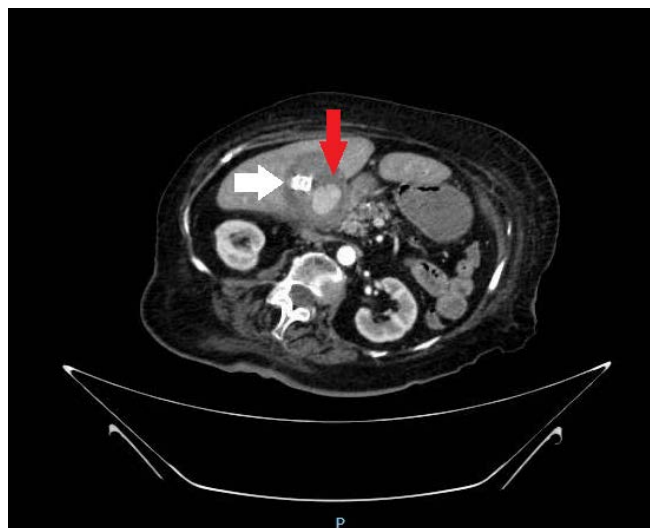


FIGURA 1

Colelitiasis (flecha blanca) y dilatación aneurismática de la arteria cística que impronta en segunda porción duodenal (flecha roja).

es dada de alta sin nuevos episodios de sangrado digestivo.

## Discusión

Los pseudoaneurismas de la arteria cística suelen ser de origen traumático (tras colecistectomía laparoscópica). Los de origen no traumático son mucho más infrecuentes y en general se deben a procesos inflamatorios de la vesícula que por contigüidad generan lesiones vasculares que pueden fistulizar a la misma. Otro mecanismo descrito es la erosión ejercida por grandes cálculos al apoyarse sobre la arteria cística. El tratamiento es la colecistectomía con ligadura de la arteria cística, aunque en pacientes con alto riesgo quirúrgico, como en nuestro caso, el abordaje endovascular constituye una alternativa ideal.

### CP-215. SÍNDROME DE ATRAPAMIENTO DEL NERVO CUTÁNEO ANTERIOR. CAUSA INFRA-DIAGNOSTICADA DE DOLOR ABDOMINAL

TORO ORTIZ JP, GONZÁLEZ AMORES Y, FERNÁNDEZ GARCÍA F, ANDRADE BELLIDO R

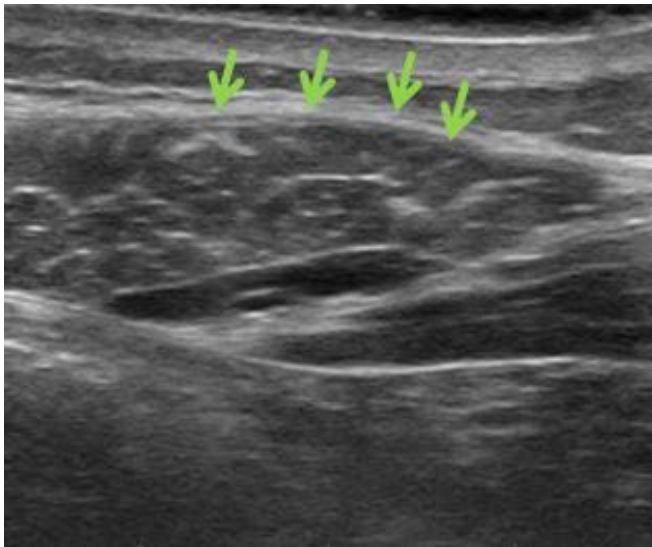
UGC APARATO DIGESTIVO. COMPLEJO HOSPITALARIO DE ESPECIALIDADES VIRGEN DE LA VICTORIA, MÁLAGA.

## Introducción

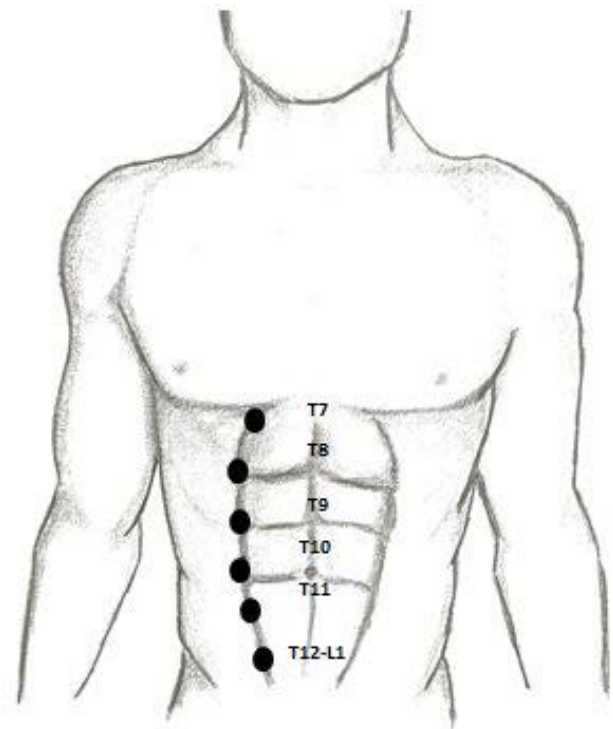
El dolor abdominal crónico (DAC) es un motivo de consulta frecuente, pudiendo tener su origen en la pared abdominal hasta en un 20-30% de los casos no filiados. Dentro de este grupo existen diversas etiologías como hernias, dolor miofascial, radiculopatía diabética, herpes zoster, síndrome de atrapamiento del nervio cutáneo anterior (SANCA), etc.

## Caso clínico

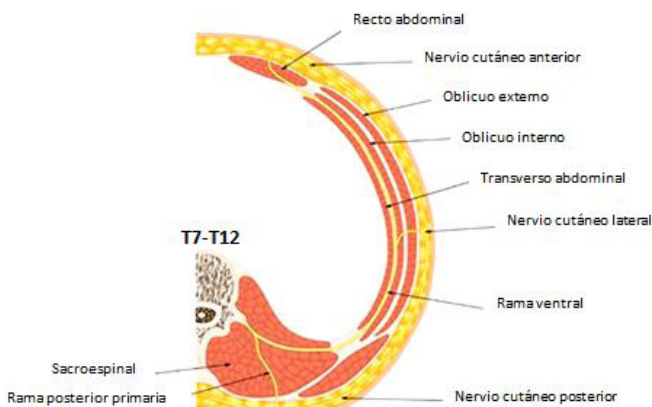
Varón de 34 años con antecedentes de cardiopatía isquémica y síndrome antifosfolípido, valorado en nuestras consultas por DAC



**FIGURA 1**  
Localización ecoguiada del punto de infiltración en la aponeurosis de recto abdominal (flechas verdes).



**FIGURA 3**  
Análisis bivariado.



**FIGURA 2**  
Características demográficas, clínicas y bioquímicas de la cohorte.

Diagnóstico de dolor abdominal originado en pared abdominal	
Dolor localizado "a punta de dedo"	Hipersensibilidad superficial
Máximo diámetro de la zona dolorosa < 2.5 cm	Test Carnett positivo
Localización constante de la zona dolorosa	

\*Necesario al menos uno de los signos/síntomas de cada columna

**TABLA 1**  
Signos y síntomas necesarios para la sospecha diagnóstica del dolor abdominal de origen parietal.

"a punta de dedo" en región periumbilical izquierda. No presenta sintomatología gastrointestinal y las pruebas complementarias (ecografía, TC y analítica) son normales. A la exploración destaca dolor muy localizado, sensibilidad cutánea y signo de Carnett positivo. Ante la sospecha de SANCA, se decide infiltración de anestésico local (mepivacaína 2% 10 mL y Triamcinolona 0.5 mL) ecoguiada (Figura 1). Posteriormente se confirma remisión de sintomatología.

### Discusión

La patogenia del SANCA parece originarse en las fibras neuromusculares T7-T12. Las ramas cutáneas de los nervios sensitivos a dichos niveles se angulan 90° y atraviesan un anillo fibroso desde la parte posterior del recto abdominal para, una vez alcanzada la aponeurosis, volver a angularse 90° bajo la piel (Figura 2). Existen 6 orificios de salida en ambos músculos rectos (Figura 3). Cualquier aumento de la presión intra/extraabdominal puede

producir un atrapamiento, daño o isquemia de la rama nerviosa causando sintomatología.

La clínica predominante consiste en DAC localizado "a punta de dedo" en los puntos de salida del nervio cutáneo anterior, con reagudizaciones relacionadas con la tensión de la pared abdominal (toser, levantarse, reír...). Se ha descrito el signo de Carnett que consiste en localizar el punto doloroso y pedirle al paciente que contraiga la musculatura abdominal, siendo positivo si aumenta o permanece el dolor. Con esto se establece el diagnóstico de sospecha (tabla 1), el cual se confirma con la respuesta al tratamiento.

Este consiste en la infiltración de anestésico local, asociado o no a corticoides, pudiendo repetirse las veces necesarias, siendo efectivo inicialmente en un 30% de los casos y, tras 2 o más infiltraciones, en un 60-80%.

Pese a la frecuencia de esta entidad, las series describen que tan solo un 4% de los facultativos consideran el dolor de origen parietal ante un cuadro de DAC. Con la descripción de este caso, se pretende enfatizar en el diagnóstico diferencial y tratamiento del SANCA.

## CP-216. SÍNDROME DE BOERHAAVE DE PRESENTACIÓN ATÍPICA.

GUERRERO PALMA E<sup>1</sup>, CALDERÓN RAMÍREZ MDR<sup>2</sup>, BERNAL TORRES A<sup>1</sup>

<sup>1</sup>SERVICIO APARATO DIGESTIVO. HOSPITAL PUERTA DEL MAR, CÁDIZ. <sup>2</sup>SERVICIO ANATOMÍA PATOLÓGICA. HOSPITAL PUERTA DEL MAR, CÁDIZ.

### Introducción

La perforación esofágica espontánea (PEE), es una forma rara de ruptura de la pared del esófago sano, no traumática. Es más frecuente en pacientes de mediana edad, obesos, con hábito enólico y episodios de náuseas y vómitos violentos. Se trata de una entidad grave con alta mortalidad que requiere un diagnóstico y tratamiento lo más temprano posible.

Presentamos un caso atípico de PEE por la edad, la ausencia de comorbilidades y la forma de presentación.

### Caso clínico

Varón de 23 años, con antecedente familiar de padre con neumotórax espontáneo. Presenta odinofagia, disfonía, sensación de hinchazón cervical, dolor torácico izquierdo y fiebre de 48 horas de evolución. Refiere ingesta enólica con episodio de vómitos autolimitados previo al inicio del cuadro. No refiere ingesta de cuerpos extraños ni intervenciones recientes.

Fenotipo de paciente alto y delgado. Exploración física con llamativa crepitación al tacto en cuello, tórax y deltoides. Analítica anodina y radiografía de tórax con enfisema subcutáneo. Se realiza TC de cuello y tórax para despistaje de neumotórax observando

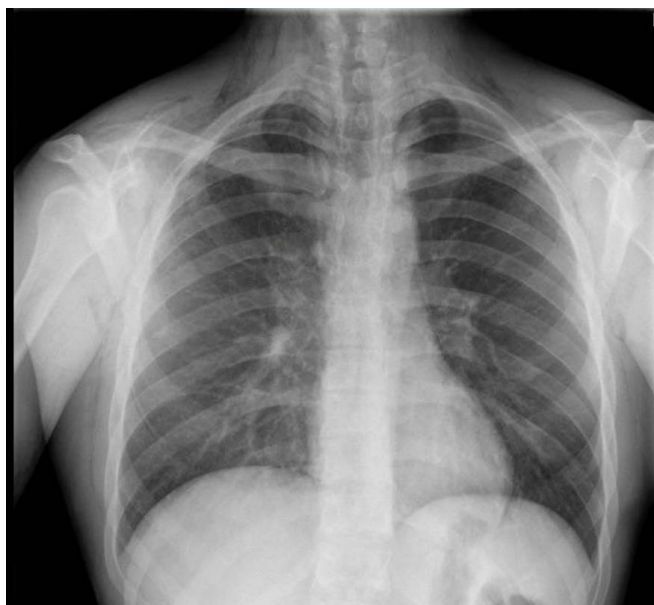

FIGURA 1  
Definiciones de SM en niños y adolescentes del International Diabetes Federation (IDF).

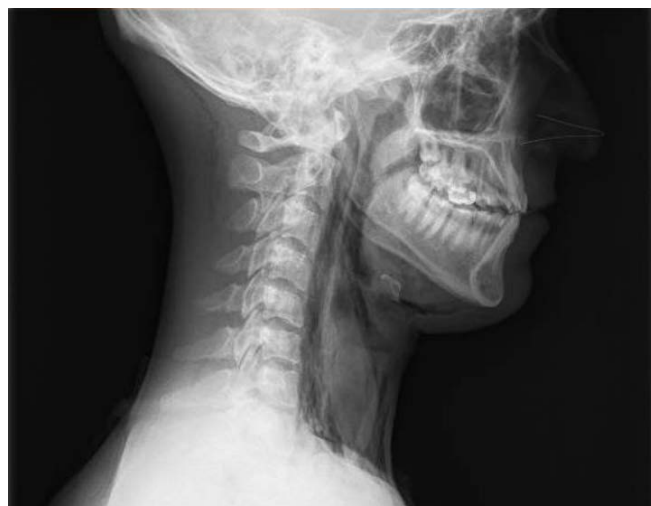

FIGURA 2  
Enfisema subcutáneo. Radiografía anteroposterior de tórax.

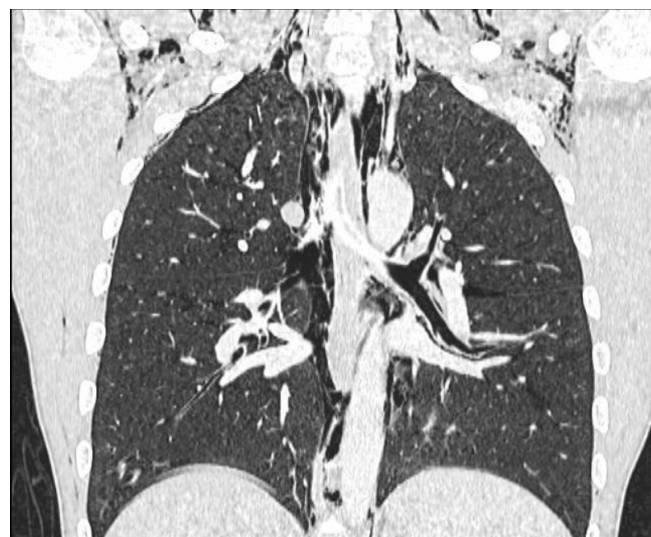

FIGURA 3  
TC de cuello y tórax, corte coronal, donde se aprecia marcada cuantía de contenido aéreo dispuesto desde planos superficiales y disecando hasta los más profundos extendiéndose desde los diferentes espacios cervicales, extremidades superiores, pared torácica, mediastino y canal raquídeo.

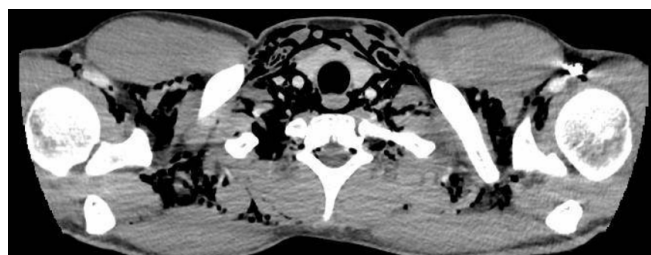


FIGURA 4  
TC de cuello y tórax, corte transversal, donde se evidencia enfisema subcutáneo, neumomediastino, neumotórax y neumorraquis secundario a perforación esofágica contenida.

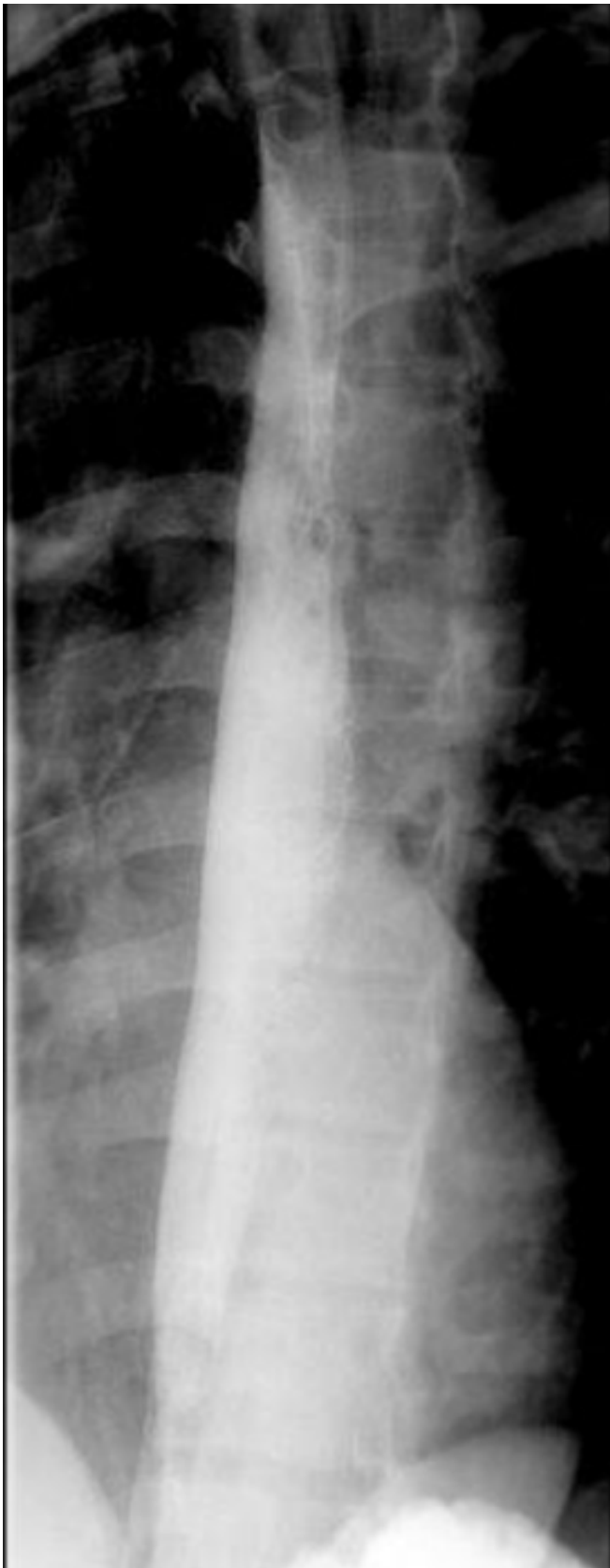


FIGURA 5

Esofagograma con gastrografín diluido. No se aprecia fuga de contraste oral que sugiera solución de continuidad. Sugiriendo la posibilidad de rotura contenida.

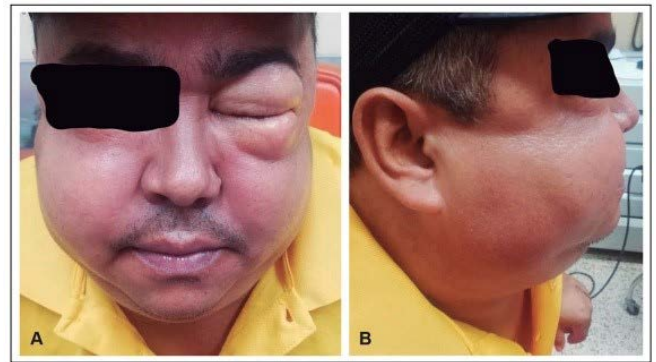

FIGURA 6

No disponemos de fotografías de nuestro paciente. Es una imagen tomada de internet de similares características donde se aprecia edema facial y cervical secundario al enfisema subcutáneo a ese nivel.

neumomediastino, neumotórax y neumorraquis secundario a perforación esofágica. Esofagograma con gastrografín diluido, con rotura contenida.

Ingresado en Cirugía general se inicia antibioterapia empírica intravenosa, dieta absoluta y nutrición parenteral total. En planta presenta mejoría progresiva. En TC de control que se realiza a la semana presenta desaparición del contenido aéreo por lo que se inicia dieta oral y se da de alta.

### Discusión

La perforación esofágica es una entidad poco frecuente cuya causa principal es la iatrogénica o traumática. El síndrome de Boerhaave es menos frecuente siendo la presentación característica la tríada de Mackler (vómitos, dolor torácico y enfisema subcutáneo). La sospecha principal en este caso fue un neumotórax dado los vómitos no incoercibles, el fenotipo y los antecedentes familiares. Con los hallazgos del TC realizado, se plantearon las diferentes opciones terapéuticas.

El tratamiento depende de varios factores: etiología, localización, tiempo transcurrido hasta el diagnóstico, comorbilidades, etc. El manejo conservador o quirúrgico lo determina la presencia de sobreinfección o sepsis. Este caso se manejó de forma conservadora ante la ausencia de dichos signos. Casos más complejos pueden precisar drenaje de abscesos secundarios, contención de la perforación con stent metálico expansible colocado vía endoscópica o cirugía.

Con este caso queremos destacar la presentación atípica de una PEE, que inicialmente puede sugerir un neumotórax por las características referidas. La rápida realización de la TC, que fue diagnóstica, permitió un rápido inicio del tratamiento específico.

## CP-217. SÍNTOMAS NEUROLÓGICOS COMO DEBUT DE UN ADENOCARCINOMA ESOFÁGICO AVANZADO

ARROYO ARGÜELLES JM, DE VICENTE ORTEGA A, FRUTOS MUÑOZ L, MARTÍN MARCUARTU P, TERCERO LOZANO M

SERVICIO APARATO DIGESTIVO. COMPLEJO HOSPITALARIO DE JAÉN, JAÉN.

### Introducción

El adenocarcinoma de esófago ha experimentado en las últimas décadas un incremento en su incidencia en Occidente y actualmente llega a representar más del 50% de las neoplasias de esófago en algunas series.

Los principales factores de riesgo para padecerlo son el reflujo gastroesofágico, la presencia de un esófago de Barrett, el consumo de tabaco y la obesidad.

Si el tumor es avanzado al diagnóstico, lo más frecuente es la diseminación hacia el árbol traqueobronquial, los pulmones y/o el hígado. Sin embargo, la enfermedad metastásica cerebral es muy poco frecuente.

### Caso clínico

Varón de 58 años, sin antecedentes personales de interés, que consulta por disfagia a sólidos, mareo y vómitos. A la exploración física presenta hemianopsia izquierda, inestabilidad de la marcha y bradipsiquia, motivo por el que se decide realización de TC craneal y RM cerebral (**Figura 1**), donde se aprecian dos lesiones cerebrales sugerentes de metástasis a nivel frontal y parietal derecho.

Es intervenido por parte de Neurocirugía mediante la resección y aspiración de las dos lesiones, describiendo el informe histológico metástasis de adenocarcinoma mucosecretor de tipo entérico.

Se realiza estudio de extensión mediante body TC, evidenciándose una lesión en tercio inferior esofágico con dilatación proximal del esófago, así como dos lesiones hepáticas sugerentes de metástasis y adenopatías abdominales sospechosas de malignidad.

Se realiza una gastroscopia, objetivando en tercio distal esofágico una neoformación estenosante e infranqueable al paso del endoscopio (**Figura 2**), siendo la Anatomía Patológica concluyente para adenocarcinoma esofágico.

### Discusión

El adenocarcinoma esofágico está mostrando un incremento considerable en su prevalencia en Occidente, principalmente en relación con la malignización del esófago de Barrett, siendo actualmente más frecuente que el carcinoma epidermoide esofágico.

La aparición de disfagia progresiva de características mecánicas y pérdida de peso son los síntomas más frecuentes.

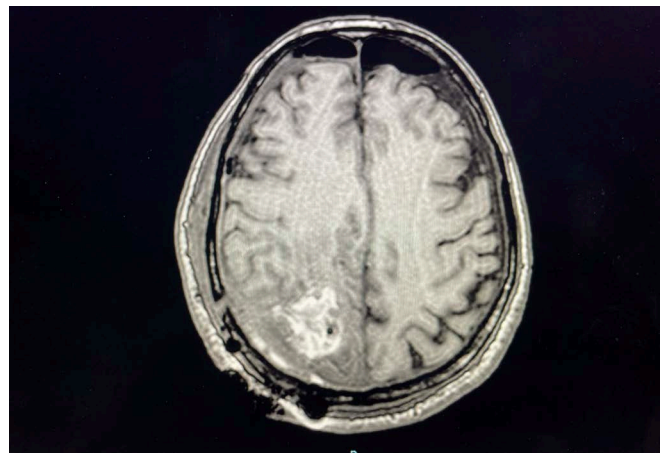


FIGURA 1  
Imagen por RM craneal de metástasis cerebrales.

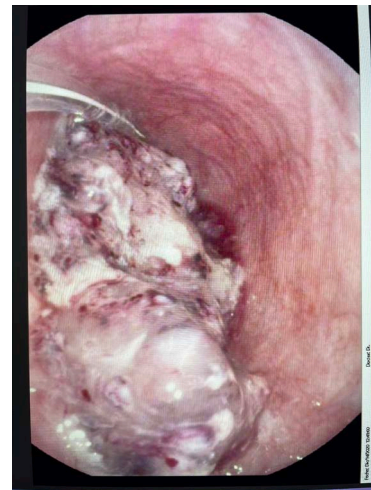

FIGURA 2  
Imagen endoscópica de adenocarcinoma esofágico.

La mayoría de los adenocarcinomas esofágicos asientan en el tercio esofágico distal y presentan afectación locorregional al diagnóstico y, con frecuencia, la afectación a distancia está presente también. A la hora de realizar el estudio de extensión la tomografía computerizada (TC) es de elección.

En el caso de existir afectación metastásica, lo más frecuente es a nivel de pulmones, hígado y/o hueso, siendo la afectación cerebral verdaderamente infrecuente.

En el caso de nuestro paciente, la clínica neurológica marcó el comienzo del proceso diagnóstico, evidenciando un tumor esofágico en fase avanzada, que terminó con el fallecimiento del paciente a pesar de la cirugía de las metástasis cerebrales y del tratamiento quimioterápico.

## CP-218. SUGIURA. HEMORRAGIA VARICOSA REFRACTARIA. A PROPÓSITO DE UN CASO.

DÍAZ BARBERO N, LEÓN VALENCIANO L, ANGULO MCGRATH I

SERVICIO APARATO DIGESTIVO. COMPLEJO HOSPITALARIO REGIONAL DE MÁLAGA, MÁLAGA.

### Introducción

La hemorragia digestiva por varices esofágicas es una de las principales complicaciones de la hipertensión portal. Los principios del tratamiento son: controlar la hemorragia mediante tratamiento endoscópico (ligadura con bandas, inyección de etoxiesclerol...) y médico (con somatostatina o terlipresina). En casos refractarios se puede recurrir a taponamiento con balón o prótesis como terapia puente, realizar una derivación portosistémica percutánea intrahepática (DPPI) o incluso cirugía (devascularización esofágogástrica).

### Caso clínico

Varón de 62 años sin antecedentes de hepatopatía conocida que acude a urgencias por

episodio de hematemesis con coágulos con repercusión hemodinámica. En la endoscopia digestiva alta (EDA) diagnóstico-terapéutica se evidencian una variz de gran tamaño con punto de fibrina y otras con puntos rojos, realizándose ligadura con bandas y tratamiento médico. Durante el ingreso tuvo diversos episodios de exteriorización (con repercusión hemodinámica y anemia importante en algunos de ellos), siendo necesarias tres EDA terapéuticas los días 5, 15 y 16 de ingreso. En la primera de ellas siendo tratado con ligadura + etoxiesclerol, en las otras dos solo mediante etoxiesclerol, al no evidenciarse lesiones susceptibles de tratamiento con ligadura con bandas.

En el TC al quinto día de ingreso se objetiva vena porta con cavernomatosis (sospecha de hipertensión portal prehepática) no siendo posible la realización de una DPPI ni embolización. (Figura1)

Finalmente tras 35 días de ingreso (2 en UCI), el paciente es operado por cirugía digestiva mediante técnica de Sugiura modificada, siendo dado de alta el día 12 de postoperatorio al no haber datos de complicación post quirúrgica ni nuevos signos de sangrado varicoso.

### Discusión

La trombosis portal extrahepática (habitualmente como consecuencia de una neoplasia hematológica) puede manifestarse como sangrado digestivo alto secundario a varices esofágicas. No existen muchos estudios sobre el manejo del sangrado digestivo alto en estos pacientes, por lo que el presente caso clínico tiene como objetivo presentar la evolución natural de la enfermedad y buscar opciones terapéuticas dirigidas específicamente a este subgrupo de pacientes. La operación realizada en nuestro caso es la devascularización tipo Sugiura modificada, una técnica efectiva cuando la hemorragia digestiva varicosa es refractaria al tratamiento médico-endoscópico y el eje espleno-portal no es

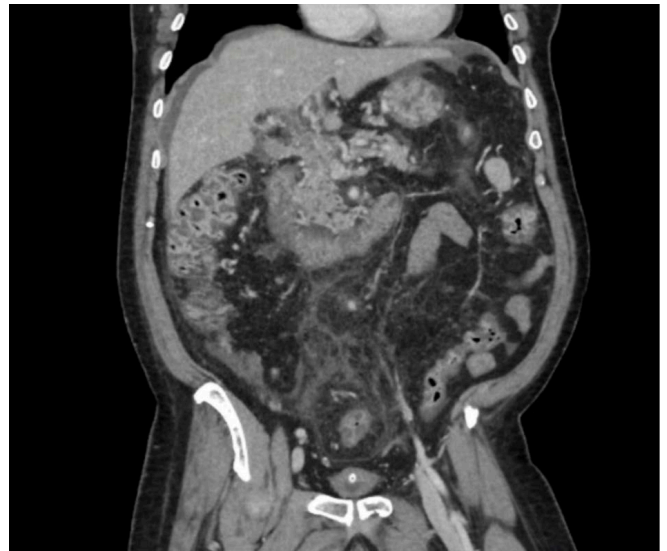


FIGURA 1

TC del paciente en corte coronal realizado durante el ingreso en el que se aprecia cavernomatosis portal.

permeable. Consiste en ligar las venas penetrantes del esófago distal y fundus gástrico mediante sección de la vena gástrica izquierda y gastroepiploica.

Hoy en día recurrir a opciones como la cirugía en pacientes con hemorragia digestiva varicosa es algo excepcional debido al avance de las técnicas endoscópicas, aunque puede ser necesaria en algunos casos como el descrito.

## CP-219. TRATAMIENTO ENDOSCÓPICO CON HEMOCLIPS SÍNDROME DE BOERHAAVE.

OSORIO MARRUECOS M<sup>1</sup>, BOCANEGRA VINIEGRA M<sup>1</sup>, OLVERA MUÑOZ R<sup>1</sup>, MORALES PRADO A<sup>2</sup>

<sup>1</sup>UGC APARATO DIGESTIVO. HOSPITAL DE ESPECIALIDADES DE PUERTO REAL, PUERTO REAL. <sup>2</sup>UGC APARATO DIGESTIVO. ÁREA DE GESTIÓN SANITARIA CAMPO DE GIBRALTAR, ALGECIRAS.

### Introducción

El Síndrome de Boerhaave es una perforación esofágica espontánea longitudinal consecuencia del aumento de la presión intraesofágica junto a una presión intratorácica negativa. Puede estar causado por esfuerzos intensos o vómitos, y con menor frecuencia por un parto, convulsiones, levantamiento de pesas, tos o risa prolongada.

Algunos pacientes presentan patología esofágica predisponente (esofagitis eosinofílica, esófago de Barrett, etc) para su desarrollo, pero en otras ocasiones subyace sobre un esófago normal.

### Caso clínico

Mujer de 58 años hipertensa, sin otros antecedentes de interés, acude a urgencias por episodio de hematemesis tras cuadro previo de hiperemesis. Se realiza endoscopia digestiva alta (EDA) con presencia de un gran coágulo a nivel de tercio medio esofágico. Tras

retirada del mismo se objetiva un desgarro esofágico con sangrado babeante (Figura 1). Se procede a tratamiento endoscópico con inyección de polidocanol y cierre con hemoclips en forma de cremallera con buen resultado (Figura 2). Ante hallazgos endoscópicos, inestabilidad hemodinámica y episodio de estridor laríngeo con desaturación durante el procedimiento, se decide realización de una tomografía computarizada (TC) de tórax e ingreso en Unidad de Cuidados Intensivos.

En la TC se objetivan pequeñas burbujas de neumomediastino periesofágicas y paraaórticas (Figura 3) sin colecciones ni cambios inflamatorios, manejándose de forma conservadora. Durante su estancia en UCI presenta leves molestias retroesternales y cifras tensionales tendentes a la hipertensión con buen control

farmacológico. Ante estabilidad se decide traslado a planta de hospitalización. Posteriormente, por voluntad de la paciente, se traslada a Hospital de referencia realizándose nueva TC de control con desaparición de neumomediastino. Tras alta hospitalaria, se realiza EDA control a los 2 meses con evidencia de cicatriz longitudinal en esófago medio/distal sin otros hallazgos de interés.

### Discusión

El Síndrome de Boerhaave es una entidad rara, pero de elevada mortalidad.

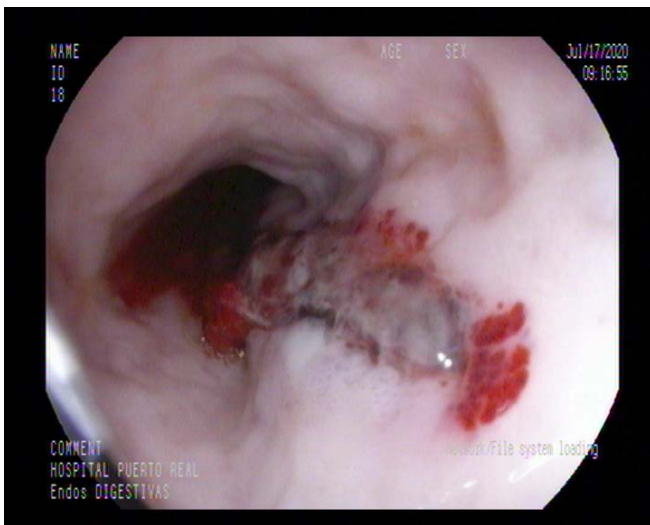


FIGURA 1  
Lesión esófago medio.

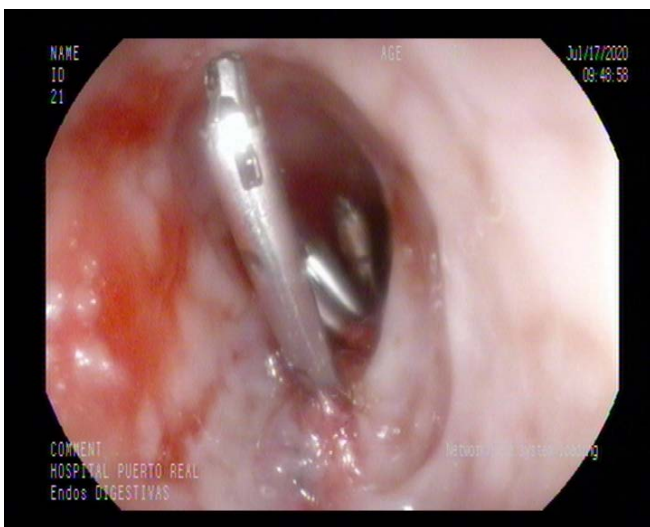


FIGURA 1  
Colocación de hemoclips sobre desgarro esofágico.

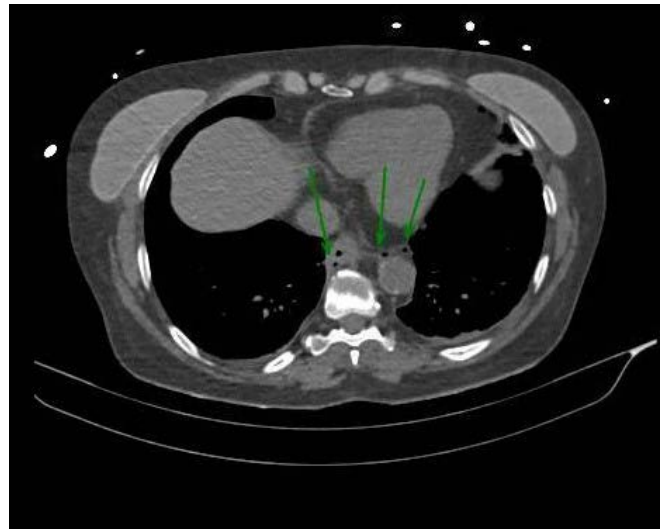


FIGURA 3  
Burbujas de neumomediastino periesofágicas y paraaórticas.

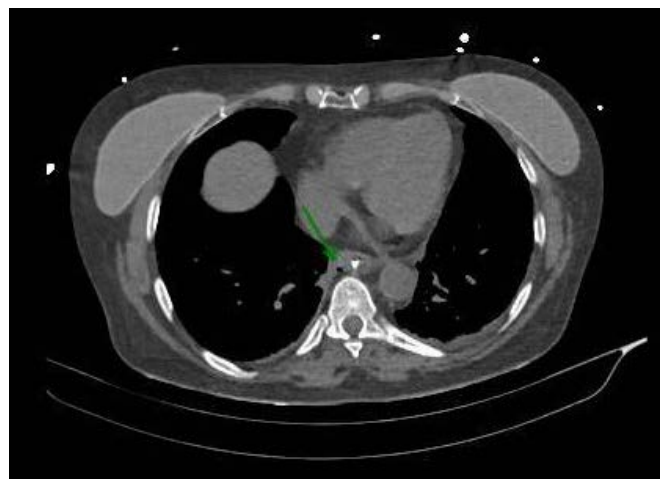


FIGURA 4  
Burbujas neumomediastino.

Las manifestaciones clínicas dependen de la ubicación de la perforación y el tiempo transcurrido desde el origen de la lesión (dolor retroesternal, signos de enfisema subcutáneo, disnea, odinofagia, sepsis...)

Su diagnóstico diferencial ha de realizarse con el Síndrome de Mallory-Weiss (manifestado como hemorragia digestiva aguda) diferenciándose en la profundidad de la lesión esofágica.

El tratamiento consiste en un manejo médico (dieta absoluta, antibioterapia de amplio espectro, soporte nutricional...) y cirugía o tratamiento endoscópico según la severidad de la lesión y la situación clínica del paciente.

### CP-220. TROMBOENCEFALITIS PARANEOPLÁSICA ASOCIADA A CÁNCER GÁSTRICO

MORALES BERMÚDEZ AI, BRACHO GONZÁLEZ M, MARTÍNEZ BURGOS M, PINTO GARCÍA I

UGC APARATO DIGESTIVO. COMPLEJO HOSPITALARIO REGIONAL DE MÁLAGA, MÁLAGA.

#### Introducción

Los síndromes paraneoplásicos representan manifestaciones clínicas que producen los tumores en sitios distantes a ellos y que no están relacionadas físicamente con ellos ni con sus metástasis. Su fisiopatología se relaciona con la producción anómala de sustancias biológicamente activas o reacción cruzada entre tejido sano y tejido tumoral.

Varón de 74 años sin antecedentes de interés. Ingresa en Neurología para estudio de tromboencefalitis subaguda con cuadro de disartria y dificultad para la deambulación. Estudio de líquido cefalorraquídeo, autoinmunidad y pruebas de imagen cerebral negativos. Se realiza PET-TC de cuerpo entero para despistaje de malignidad, con hallazgo de captación en esófago distal sugestiva de neoplásica con adenopatía en ligamento gastrohepático (**figura 1**). Se realiza gastroscopia con resultado de lesión neoplásica a nivel de unión esofagagástrica de 25 mm que se extiende a nivel subcardial con histología compatible con adenocarcinoma de la unión esofagagástrica de estirpe tubular. Estudio de extensión negativo. Se lleva a cabo ecoendoscopia para estadiaje de la lesión con resultado T3N2M0. Tras presentar el caso en comité de tumores digestivos se decide gastrectomía total sin neoadyuvancia previa dada la afectación neurológica del paciente. Tras la cirugía el paciente presenta mejoría de la clínica neurológica de forma paulatina y actualmente está recibiendo radioterapia adyuvante tras la intervención quirúrgica.

#### Discusión

Los tumores gastrointestinales pueden producir cualquier síndrome paraneoplásico, siendo los más frecuentes de tipo endocrinometabólico, dermatológico o hematológico. Los síndromes paraneoplásicos neurológicos son muy raros y afectan del 0,01% al 1% de los pacientes con cáncer. En el 60% - 70% de los casos, las alteraciones neurológicas se identifican antes que el tumor.

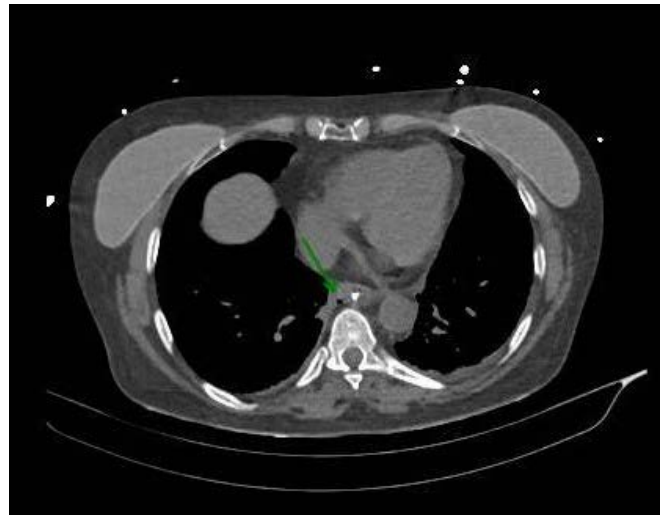

FIGURA 1

Captación patológica en PET-TC.

### CP-221. TUMOR GIST PARAESOFÁGICO: UNA ETIOLOGÍA POCO FRECUENTE DE DISFAGIA

CALVO BERNAL MDM, MORENO MORALED A I, SÁNCHEZ MORENO S, LÁZARO SÁEZ M

UGC APARATO DIGESTIVO. COMPLEJO HOSPITALARIO DE ESPECIALIDADES TORRECÁRDENAS, ALMERÍA.

#### Introducción

Los tumores del estroma gastrointestinal (GIST) son neoplasias poco frecuentes del tracto digestivo. La ubicación esofágica es excepcional. Son más frecuentes entre la cuarta y la sexta década de la vida, con leve predominio en el sexo masculino.

#### Caso clínico

Varón de 76 años que es valorado en consulta de Aparato Digestivo por presentar disfagia a sólidos de 3 meses de evolución, asociado a vómitos alimenticios y pérdida ponderal de 5 kilos en último mes. En analítica, destaca anemia normocítica (hemoglobina 10.4 gr/dl, volumen corpuscular medio 94 fl).

Se realiza endoscopia digestiva alta en la que se objetiva esofagitis péptica grado II/IV, radiografía de tórax y tomografía computarizada (TC) toraco-abdominal (**Figuras 1 y 2**), en la que se aprecia a nivel torácico una masa paraesofágica izquierda de 6x4,6cm, de contenido heterogéneo y bien delimitada, y tránsito esófago-gastro-duodenal (**Figura 3**), sin hallazgos patológicos destacables.

En la ecoendoscopia se objetiva una lesión subepitelial del esófago distal heterogénea, de tipo mesenquimal con origen en la muscular propia. La citología mediante punción aspiración con aguja fina (PAAF) muestra un patrón compatible con tumor del estroma gastrointestinal esofágico.

Se consensúa actitud conservadora consiguiéndose un adecuado control de la sintomatología y remitiéndose a consulta de Oncología médica.

Durante el seguimiento el paciente se remite a Consulta de Cirugía General dado que presenta empeoramiento tanto clínico como en la TC.

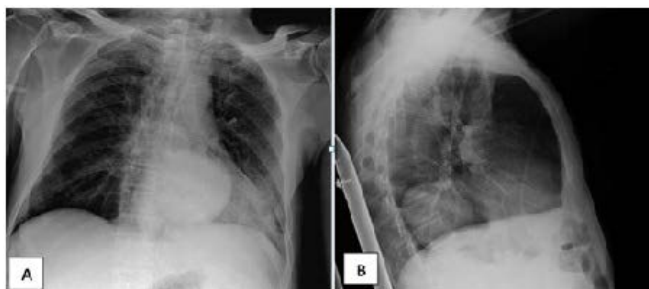


FIGURA 1

Radiografía de tórax. A. Posteroanterior. Se aprecia masa paraesofágica izquierda superpuesta a silueta cardiaca, de bordes redondeados, bien definidos. B.Lateral. Se observa dicha masa en proyección lateral, retrocardiaca, que ocupa más de un tercio de hemitórax izquierdo.

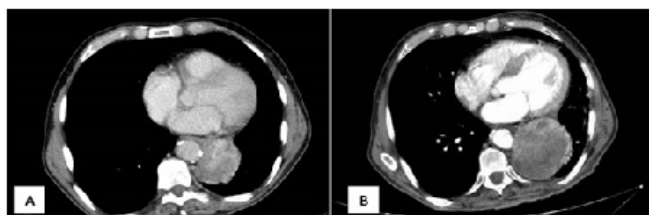


FIGURA 2

TC toracoabdominal. A.Al diagnóstico. Corte sagital en el que se aprecia a nivel torácico una masa paraesofágica izquierda de 6x4,6cm, de contenido heterogéneo aunque bien delimitada. B. Al año de evolución. Se observa crecimiento de masa tumoral con respecto a estudio previo.

## Discusión

Los tumores del estroma gastrointestinal (GIST) son muy poco frecuentes. La inmunohistoquímica es fundamental para su diagnóstico, presentando una mutación en el gen c-KIT con actividad tirosina-quinasa, aunque su negatividad en presencia de un patrón histológico sugerente no descarta el diagnóstico.

Los GIST esofágicos suelen ser pequeños y asintomáticos, pero en ocasiones pueden presentarse con disfagia, odinofagia o hemorragia digestiva alta por ulceración mucosa o intraperitoneal.

Alrededor de un 50% de los GIST están localizados en el momento de su diagnóstico. Su diseminación metastásica más frecuente es por vía hematógica hacia el hígado.

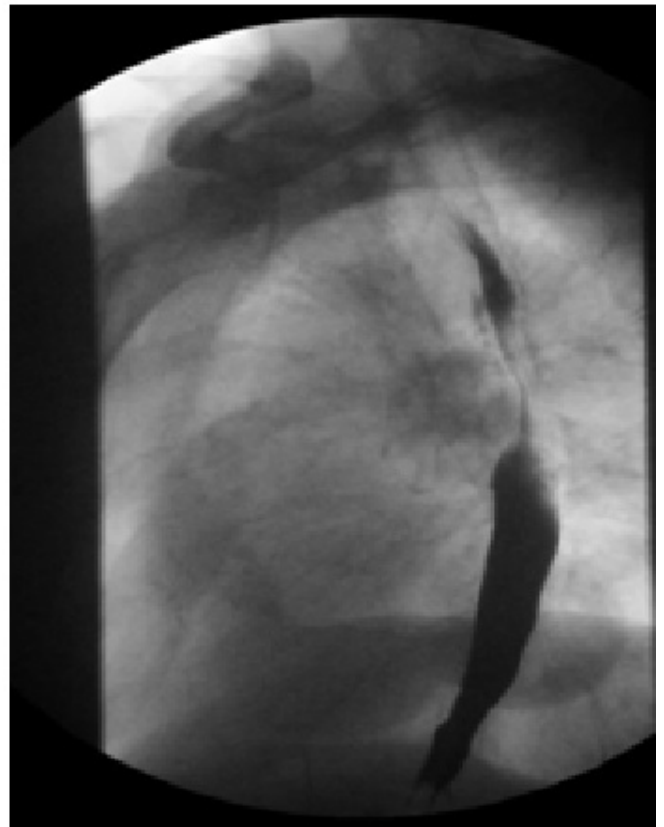

FIGURA 3

Tránsito esófago-gastro-duodenal. Se observa esófago de morfología, calibre y peristaltismo normales, con patrón mucoso normal, sin apreciar estenosis.

El diagnóstico diferencial se debe realizar con el leiomioma, leiomiosarcoma, schwannoma, neurofibroma y tumores neuroendocrinos.

Los GIST mayores de 2 cm, aquellos que presenten manifestaciones clínicas asociadas o un patrón sugerente de malignidad en la ecoendoscopia deben ser resecados quirúrgicamente. Para el resto de casos, se debe llevar a cabo un seguimiento endoscópico periódico.

La terapia sistémica con imatinib, un inhibidor de tirosina quinasa, puede administrarse de forma neoadyuvante, adyuvante o en aquellos no candidatos a cirugía o con enfermedad avanzada.

### CP-222. EVOLUCIÓN E INCIDENCIA DE LA TROMBOSIS PORTAL VENOSA EN EL PRIMER AÑO POSTRASPLANTE HEPÁTICO

HERRADOR PAREDES M, LIBRERO JIMÉNEZ M, ORTEGA SUAZO EJ, LÓPEZ GARRIDO M, REDONDO CEREZO E

SERVICIO APARATO DIGESTIVO. COMPLEJO HOSPITALARIO REGIONAL VIRGEN DE LAS NIEVES, GRANADA.

#### Introducción

Los pacientes cirróticos presentan alteración de los factores procoagulantes y anticoagulantes y ello favorece la aparición de fenómenos tromboticos como la trombosis venosa portal (TVP). Esto incide en la evolución de los pacientes cirróticos sometidos a trasplante hepático. El objetivo de nuestro estudio ha sido calcular la incidencia de TVP pre y postrasplante en nuestro medio y describir las características de los pacientes, tipo donación, factores predisponentes, tratamientos y mortalidad.

#### Material y métodos

Estudio observacional retrospectivo donde hemos incluido a pacientes trasplantados de hígado desde enero de 2010 hasta diciembre de 2019 en el Hospital Universitario Virgen de las

		Nº absoluto (%)
ETIOLOGIA CIRROSIS	Enolismo	32 (48.5%)
	Hepatocarcinoma	19 (29%)
	Otras	17 (22.5%)
TABAQUISMO	No fumadores	27 (40%)
	Exfumadores	22 (32%)
	Fumadores	19 (28%)
FACTORES PREDISPONETES	Sin factores predisponentes	61 (90%)
	FA	3 (4%)
	Síndrome antifosfolípido	2 (3%)
	Trombofilia	2 (3%)
TIPO DE DONACIÓN	Muerte encefálica	67 (98.5%)
	Asistolia	1 (1.5%)
TROMBOSIS INTRAOPERATORIA	Sí	51 (75%)
	No	17 (25%)
TRATAMIENTO PRETRASPLANTE	Sí	24 (35.2%)
	No	44 (64.5%)
TVP POSTRASPLANTE POR ECO-DOPPLER	1ª semana	10 (14.7%)
	1º mes	7 (10%)
	3º mes	5 (7.3%)
	12º mes	4 (5.8%)

TABLA 1

Análisis descriptivo de nuestra muestra.

Nieves. Se seleccionaron a los pacientes con TVP pretrasplante diagnosticada por pruebas de imagen (eco-Doppler y angio-TAC abdominal) y/o diagnóstico intraoperatorio. El seguimiento postrasplante se realizó con eco-doppler a la 1ª semana y al 1º, 3º y 12º mes. Se recogieron características clínicas y demográficas de los pacientes, tipo de donante, tabaquismo, factores predisponentes protrombóticos (fibrilación auricular (FA), síndrome fosfolípido y trombofilia), tratamiento pretrasplante y postrasplante, TVP postrasplante y mortalidad al 1º año postrasplante.

#### Conclusiones

Una quinta parte de nuestros trasplantes presentaron TVP pretrasplante. La presencia de factores de riesgo predisponentes protrombóticos fue baja y el tabaquismo estuvo presente en un porcentaje considerable de ellos. Menos del 50% de los pacientes pudieron recibir tratamiento anticoagulante pretrasplante y la mayoría comenzó el tratamiento posterior a la intervención. La amplia anticoagulación postrasplante favoreció una baja incidencia de TVP en el 1º año postrasplante. El tratamiento anticoagulante pre y postrasplante se relaciona con mejores resultados. Hacen falta más estudios para definir las pautas de anticoagulación pre y postrasplantes en estos pacientes con TVP a fin de mejorar los resultados tras el trasplante hepático.

### CP-223. GOLPE DE CALOR Y HEPATITIS FULMINANTE: ¿MANEJO CONSERVADOR O TRASPLANTE HEPÁTICO?

LADRÓN ABIA P, MÍNGUEZ SABATER A, GARCÍA ELIZ M, PRIETO CASTILLO M, BERENQUER HAYM M

UNIDAD GASTROENTEROLOGÍA Y HEPATOLOGÍA. HOSPITAL UNIVERSITARI I POLITÈCNIC LA FE, VALENCIA.

#### Introducción

El golpe de calor por sobreesfuerzo es un cuadro severo caracterizado por hipertermia mayor de 40 °C y disfunción del SNC secundario a ejercicio intenso en un ambiente caluroso. El daño hepático es frecuente y habitualmente leve, siendo el fallo hepático agudo una complicación infrecuente y de mal pronóstico.

#### Caso clínico

Varón de 21 años con diabetes mellitus, que haciendo senderismo en verano comienza con calambres en miembros inferiores, disartria, temperatura corporal de 42°C e índice de Glasgow de 3/15. Se inician medidas externas para disminuir la temperatura corporal, naloxona, flumazenilo y perfusión de N-acetilcisteína sin recuperación del nivel de conciencia y necesidad de intubación orotraqueal. A las 24 h presenta rabdomiólisis, insuficiencia renal, hepatitis grave con AST/ALT 6.474/8.057 UI/l, bilirrubina 3,87 mg/dl, INR de 3, plaquetas 20.000/μl. TAC cerebral y ecografía hepática normales. Serologías víricas negativas y se incluye en código 0 (MELD 41). Comienza con inestabilidad hemodinámica, oliguria requiriendo noradrenalina a dosis máximas, terlipresina, HDFVVC, glucocorticoides y antibioterapia de amplio espectro con refractariedad al tratamiento. Sin embargo, progresivamente

y sin realizar modificaciones terapéuticas, presentó mejoría hemodinámica con descenso del ácido láctico, logrando la suspensión de la hemodiálisis y del soporte vasoactivo a las 48 horas del ingreso en UCI. Ante la mejoría del paciente, se optó por retirar de la lista de TH. Durante su estancia en planta, evolucionó satisfactoriamente, siendo dado de alta con bilirrubina 5,95 mg/dl, AST/ALT 124/393 U/l, plaquetas 268.000, INR 1.

## Discusión

Los casos de fallo hepático grave secundarios a golpe de calor mejoran en el 80% con tratamiento médico. Los factores asociados a peor pronóstico son temperatura mayor de 42 ° C, fallo multiorgánico precoz y colapso circulatorio que requiere vasopresores. La decisión

	2 H	17 H	41 H	48 H	55 H	66 H	73 H	78 H	89 H	96 H
Bilirrubina total; mg/dl	2,81	3,87	4,01	4,35	4,50	4,70	5,08	5,10	7,84	7,96
GOT; U/l	5.212	7.896	8.245	8.709	9.136	7.837	6.474	4.483	3.210	2.550
GPT; U/l	4.825	5.976	6.834	7.014	8.083	7.669	8.057	6.434	5.275	3.190
Plaquetas; $\times 10^3/\mu\text{l}$	20	25	27	29	30	37	49	52	54	63
INR	3	3,41	3,62	3,72	4,80	3,93	3,20	2,30	1,61	1,4
Ácido láctico; mmol/l	2,6	4,5	5,1	5,5	5,9	14,2	7,4	2,3	1,6	1,4
CK; U/l	13.152	14.145	14.295	14.747	10.310	9.431	6.808	4.365	2.109	870

H: horas desde el inicio del episodio; INR: índice internacional normalizado.

FIGURA 1

Evolución de los valores analíticos.

de TH no debe tomarse de manera precipitada. A pesar del fallo hepático grave, es posible la recuperación completa. La evaluación del curso clínico evolutivo y del tiempo de protrombina al tercer y cuarto día de evolución, representa un elemento clave respecto al TH debido a que la mejoría suele objetivarse a partir de estos días.

## CP-224. TRASPLANTE HEPÁTICO EN ENFERMEDADES BENIGNAS: HEMANGIOMA HEPÁTICO GIGANTE EN PACIENTE CON HEMANGIOMATOSIS HEPÁTICA

DÍAZ ALCÁZAR MDM, SOUSA DOMÍNGUEZ FL

UGC APARATO DIGESTIVO. HOSPITAL SAN CECILIO, GRANADA.

### Introducción

Los hemangiomas son el tumor hepático benigno más frecuente, con una prevalencia de hasta el 20% en series de autopsias. Habitualmente los hemangiomas son hallazgos incidentales en pruebas de imagen, aislados y asintomáticos.

### Caso clínico

Se presenta el caso de un varón de 47 años sin antecedentes de interés que consulta por dolor abdominal intermitente y distensión abdominal progresiva. A la exploración destaca hepatomegalia dura que ocupa ambos hipocondrios y alcanza fosa ilíaca derecha. Se realiza analítica de sangre, incluido perfil hepático, sin alteraciones de interés. Se solicita ecografía abdominal completada con tomografía computarizada abdominal con contraste que muestra hepatomegalia gigante de 37x29x23 cm (craneocaudal x transversal x anteroposterior) y lesión focal en lóbulo hepático derecho compatible con hemangioma cavernoso gigante. Se

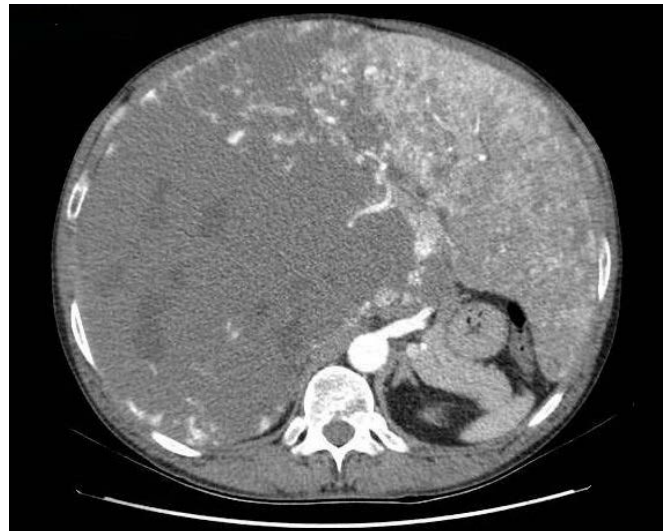

FIGURA 1

Corte transversal de tomografía computarizada abdominal con contraste en que se observa hepatomegalia que ocupa ambos hipocondrios con hemangioma cavernoso gigante en lóbulo hepático derecho.

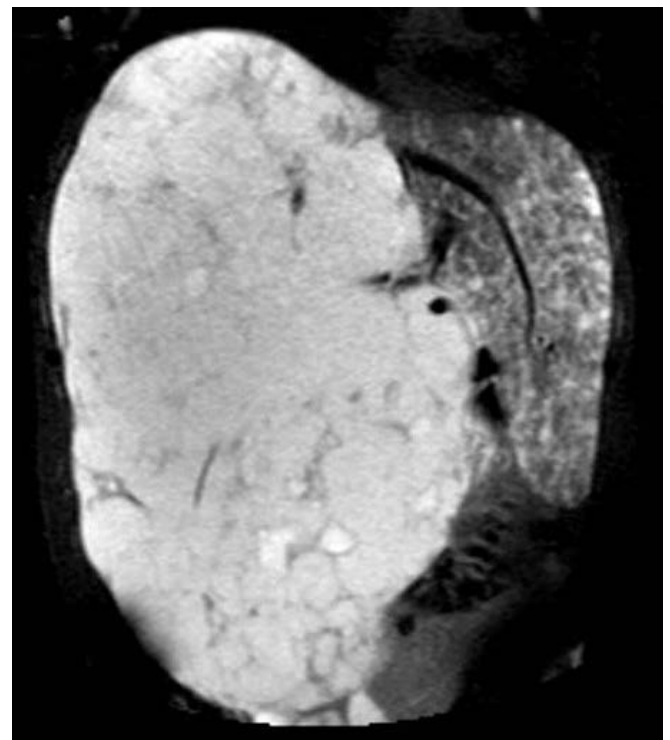


FIGURA 1

Corte coronal de resonancia magnética hepática con contraste, secuencia T2, en que se objetiva hepatomegalia que ocupa ambos hipocondrios y llega hasta pala ilíaca. Parénquima hepático completamente ocupado por lesiones compatibles con hemangiomas.

completa estudio con resonancia magnética hepática con contraste que confirma el hallazgo de hemangioma cavernoso de 37x19x23 cm. El resto del parénquima hepático, correspondiente al lóbulo izquierdo, está ocupado por incontables lesiones, la mayor de 3 cm y la mayoría subcentimétricas, también sugerentes de hemangiomas. Los hallazgos son compatibles con hemangiomatosis con ausencia de parénquima hepático normal. Tras confirmación histológica del diagnóstico se presenta en comité multidisciplinar decidiéndose trasplante hepático.

## Discusión

Aunque los hemangiomas suelen ser aislados y asintomáticos, se ha descrito su relación con dolor abdominal, sangrado, ictericia por compresión biliar o coagulopatía de consumo (el llamado síndrome de Kasabach-Merritt). La hemangiomatosis hepática difusa es el reemplazo del parénquima hepático por hemangiomas, y habitualmente tiene afectación sistémica. El perfil típico de pacientes con hemangiomatosis es neonatos con una masa abdominal e insuficiencia cardíaca congestiva. El diagnóstico en adultos sin afectación de otros órganos, como en el caso presentado, es excepcional. En pacientes con hemangiomas sintomáticos se debe valorar el tratamiento quirúrgico, aunque hay controversia entre resección, enucleación y trasplante hepático. El trasplante, como en este paciente, debe considerarse cuando las lesiones no son resecables, lesiones múltiples bilobares o que afectan al hilio hepático.

### CP-225. TUBERCULOSIS DISEMINADA CON AFECTACIÓN ILEOCÓLICA COMO CAUSA DE DIARREA EN PACIENTE CON COLITIS ULCEROSA E INFECCIÓN POR VIH

RUZ ZAFRA P<sup>1</sup>, SOLÁ FERNÁNDEZ A<sup>2</sup>, PÉREZ ESTRADA C<sup>1</sup>, HERRERA JUSTINIANO JM<sup>1</sup>

<sup>1</sup>UGC APARATO DIGESTIVO. COMPLEJO HOSPITALARIO REGIONAL VIRGEN DEL ROCÍO, SEVILLA. <sup>2</sup>UGC APARATO DIGESTIVO. HOSPITAL COMARCAL INFANTA ELENA, HUELVA.

#### Introducción

La principal causa de síndrome diarreico en pacientes con infección por VIH es la oportunista, cuya etiología está relacionada con el recuento de CD4. La Terapia antirretroviral (TAR) disminuyó la incidencia de diarrea de causa infecciosa de un 53% a un 13%. En pacientes diagnosticados de Colitis ulcerosa e infección por VIH, la evidencia indica una asociación entre niveles de CD4 y los brotes de CU de modo que aquellos que presentan recuentos bajos tienen menos probabilidades de experimentar brotes de gravedad.

#### Caso clínico

Varón de 34 años, diagnosticado de proctosigmoiditis ulcerosa hace siete años en tratamiento con Mesalazina oral e infección por VIH hace tres años sin tratamiento desde el último año, ingresa por diarrea de 10 deposiciones diarias con sangre de 10 días de evolución. En la Analítica presentó elevación de PCR (51mg/dl) y en la radiografía de tórax donde se aprecian opacidades en vidrio deslustrado en campos pulmonares medios. Se descartó Infección por Sars-cov-2 y ante la sospecha de brote grave de actividad se iniciaron corticoides IV. El abordaje inicial incluyó biopsias de recto por rectoscopia que descartaron actividad mucosa ni afectación por CMV, Calprotectina fecal de 800 pg/g y estudio de heces con cultivo y toxina de Clostridium Difficile negativos. Ante la escasa respuesta clínica y la baja sospecha de brote de CU se llevaron a cabo otras pruebas complementarias: Carga viral de VIH que fue indetectable, Recuento de CD4 de 74 cel/mm<sup>3</sup>, y cultivo de hongos en heces. Se realizó Tomografía toraco-abdominal con visualización de proceso bronconeumónico en segmentos apicales de lóbulos inferiores, y adenopatías en raíz de mesenterio homogéneamente hipodensas. En la colonoscopia se objetivan ulceraciones en la válvula ileocecal e íleon terminal (**Figura 1**) cuyas biopsia constataron ileítis granulomatosa por B.A.A.R. Junto con el resultado positivo de baciloscopia se dedujo el diagnóstico de Tuberculosis diseminada con afectación pulmonar e ileocólica. Se inició tratamiento antituberculoso y TAR con mejoría clínica y analítica posterior.

#### Discusión

El abordaje del síndrome diarreico en el paciente con enfermedad inflamatoria intestinal e infección por VIH precisa un diagnóstico

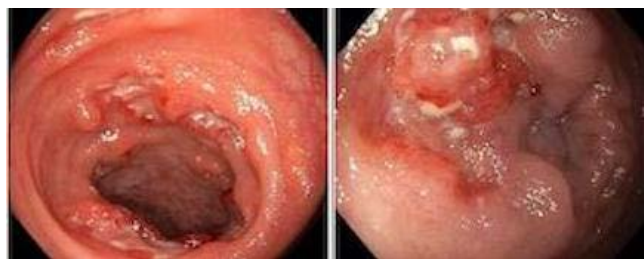

FIGURA 1

Ulceraciones a nivel de íleon terminal (Izquierda) y válvula ileocecal (Derecha).

diferencial amplio que incluya la consideración de brote de actividad, el despistaje de patógenos oportunistas y valoración de afectación extraintestinal con pruebas de imagen que pueda orientar la etiología y completar el diagnóstico. Es necesaria inicialmente la evaluación del estado de inmunocompetencia del paciente con recuento de CD4, siendo la afectación por TBC más prevalente en pacientes con cifras menores de 200 cel/mm<sup>3</sup>.

### CP-226. ABSCESO CERVICAL: COMPLICACIÓN INFRECUENTE TRAS QUIMIOEMBOLIZACIÓN DE HEPATOCARCINOMA

MARTINEZ BURGOS M, BRAVO ARANDA AM, ANGULO MCGRATH I, JIMENEZ PEREZ M

UGC APARATO DIGESTIVO. COMPLEJO HOSPITALARIO REGIONAL DE MÁLAGA, MÁLAGA.

#### Introducción

La quimioembolización transarterial (TACE) es una técnica de radiología intervencionista que combina la administración local de quimioterapia con una embolización arterial selectiva y que tiene como objetivo el tratamiento de neoplasias hepáticas, mayoritariamente el hepatocarcinoma. Generalmente se trata de una técnica segura y con un bajo porcentaje de complicaciones.

#### Caso clínico

Varón de 78 años. Hipertensión arterial y Diabetes Mellitus tipo II. Seguimiento en consultas de Digestivo por diagnóstico reciente de cirrosis hepática con hipertensión portal secundaria a infección por VHC naive. En la primera visita de seguimiento se detectó hepatocarcinoma multifocal. Estudio de extensión negativo por lo que se decide tratamiento con TACE. Se realiza procedimiento según técnica habitual, sin incidencias por parte de radiología vascular y se realiza profilaxis antibiótica adecuada durante su estancia en planta. Dos semanas después el paciente acude a urgencias por malestar general, fiebre de hasta 39º y un intenso dolor a nivel suboccipital. Analíticamente leucocitosis con neutrofilia y PCR 150. No clínica a otro nivel. Valorado por Neurología de guardia que descarta focalidad neurológica y necesidad de otras pruebas, por lo que el paciente ingresa a cargo de Digestivo. En hemocultivo se aíslan cocos gram positivos en racimos (S Aureus metil sensible) y se realiza Rx cervical sin alteraciones. Se inicia antibioterapia según

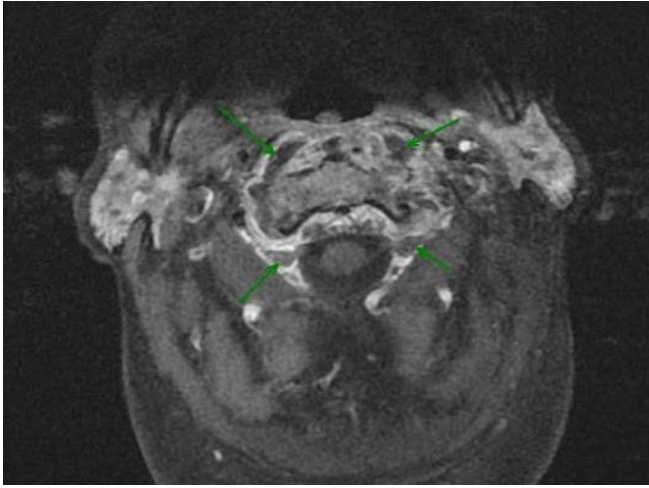


FIGURA 1  
RM cervical con contraste

recomendaciones de compañeros de enfermedades infecciosas. Ante persistencia de marcada clínica a nivel cervical que no cede con analgesia habitual se decide completar estudio con RM cervical: probable artritis séptica de la articulación atlantoaxoidea con absceso que impronta sobre el cordón medular. Neurocirugía descarta actitud quirúrgica y se escala antibioterapia. A los pocos días el paciente presenta un deterioro brusco del estado general, con desconexión del medio, Glasgow 3 y pupilas mióticas e hiporeactivas. Se inician medidas de confort y el paciente fallece en las horas siguientes.

### Discusión

La TACE se ha convertido en una herramienta terapéutica cada vez más utilizada en la práctica clínica diaria en el tratamiento del hepatocarcinoma en sus diferentes estadios. Sus complicaciones no son frecuentes y cuando aparecen no suelen asociarse con mortalidad, pero no debemos olvidar que se trata de un procedimiento invasivo que aplicamos en pacientes con inmunidad frecuentemente comprometida por su situación de cirrosis. Por tanto, ante la aparición de fiebre en un paciente con intervención percutánea reciente debemos tener alta sospecha de complicación o colonización infecciosa.

### CP-227. ABSCESO HEPÁTICO DE GRAN TAMAÑO: UNA COMPLICACIÓN INFRECUENTE EN DEBUT DE EII

LÓPEZ GONZÁLEZ J, AMADO VILLANUEVA PP, SÁNCHEZ MORENO S, VEGA SÁENZ JL

UGC APARATO DIGESTIVO. COMPLEJO HOSPITALARIO DE ESPECIALIDADES TORRECÁRDENAS, ALMERÍA.

### Introducción

Tradicionalmente, la enfermedad inflamatoria intestinal (EII) ha sido asociada con diferentes complicaciones hepáticas, entre las

que destacan la colangitis esclerosante, el síndrome de overlap o la colangiopatía asociada a IgG4. La asociación entre EII y abscesos hepáticos es poco frecuente, aunque estos pueden constituir la manifestación inicial de la misma.

### Caso clínico

Mujer, 36 años, sin antecedentes, en seguimiento en consultas por diarrea de dos meses de evolución en torno a 8 deposiciones diarias con sangre, pendiente de estudio endoscópico, que acude a Urgencias por dolor abdominal en hipocondrio derecho y fiebre de 38°C de una semana, asociado a náuseas, vómitos e importante pérdida ponderal acentuada en las últimas dos semanas. Analíticamente destacaba elevación de reactantes de fase aguda y aumento de transaminasas y enzimas de colestasis, especialmente GGT (703 U/L), además de anemia (Hb 8,2 g/dl) y desnutrición proteicoalórica (prealbúmina 12). Se realiza TAC urgente que informa de presencia de LOE de 10 cm hipodensa, heterogénea, de bordes mal definidos sin captación en fase arterial y venosa. Se inicia antibioterapia empírica, dada la clínica de la paciente y se realiza durante su ingreso endoscopia digestiva baja, con hallazgo de pancolitis ulcerosa activa Mayo 3 y RM hepática, que informa de LOE multitabizada con zonas quísticas sugestivo en primer lugar de absceso. Se realiza drenaje de la colección guiado por ecografía y se inicia así mismo tratamiento con corticoterapia a dosis plenas y mesalazina, con gran mejoría clínica. Se descartó endocarditis mediante ecocardiografía y otros posibles orígenes del absceso. Se aisló *S.intermedius* en el cultivo de la muestra. Finalmente, tras 25 días con antioterapia intravenosa y 12 días con drenaje, pudo retirarse el mismo tras 72 horas sin débito y la paciente fue dada de alta con antibioterapia oral, corticoides en pauta descendente y mesalazina, encontrándose asintomática y con normalización de parámetros nutricionales y hematimétricos.

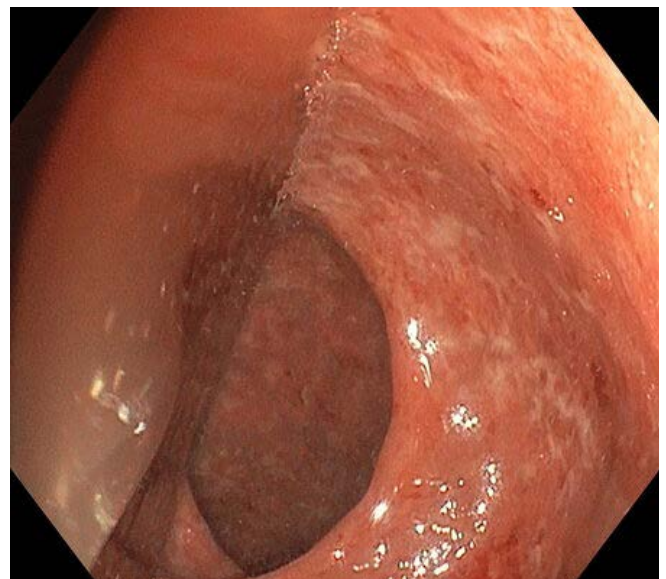


FIGURA 1  
Imagen de EDB donde se aprecia mucosa eritematosa con pérdida de patrón vascular y úlceras continuas, sugestiva de brote de colitis ulcerosa

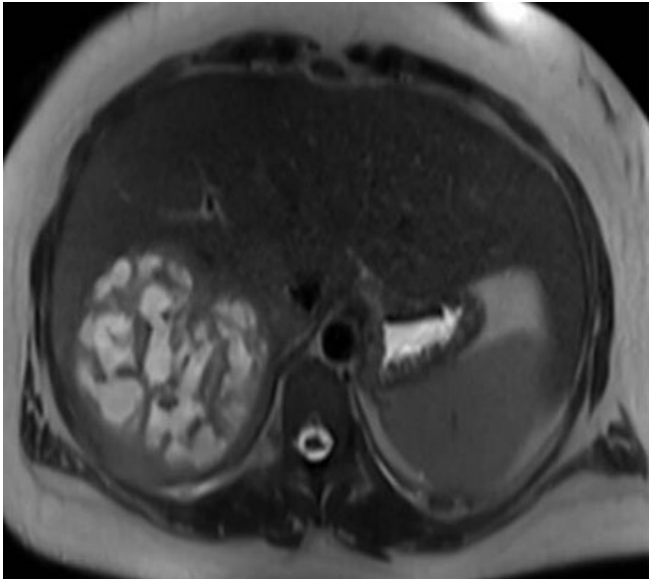

FIGURA 2

Corte transversal donde se objetiva gran LOE hepática multiquistica sugestiva de absceso.

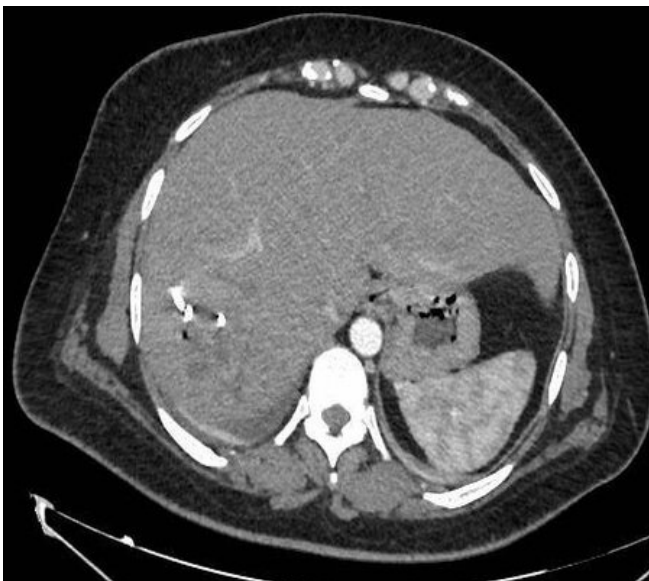

FIGURA 3

Corte transversal de TAC abdominal tras 10 días de drenaje, donde se aprecia práctica resolución de la colección.

## Discusión

Los abscesos hepáticos constituyen una complicación infrecuente de la EII, siendo más frecuentes en la enfermedad de Crohn. En colitis ulcerosa, el microorganismo más frecuentemente aislado es el estreptococo, seguido de E.Coli. Se cree que el mecanismo fisiopatológico está relacionado con la disrupción de la mucosa intestinal que predispone a una invasión bacteriana del sistema

venoso portal, con la consecuente formación de abscesos. Suele estar así mismo relacionado con la fase activa de la enfermedad. Otros factores que predisponen a su formación son la corticoterapia a largo plazo, la diabetes, la cirugía abdominal, la enfermedad fistulizante y la malnutrición.

## CP-228. ANASTOMOSIS QUIRÚRGICA ILEO-CECAL CON PRESERVACIÓN DE LA VÁLVULA ILEOCECAL Y ESTENOSIS FIBRÓTICA, INFRANQUEABLE AL ENDOSCOPIO EN PACIENTE CON ENFERMEDAD DE CROHN

GARCÍA MARTÍNEZ A, PAVÓN GUERRERO I, AGUILAR MARTÍNEZ JC, CEPERO LEÓN C, MATEOS MILLÁN D

UGC APARATO DIGESTIVO. HOSPITAL DE ESPECIALIDADES DE JEREZ DE LA FRONTERA, JEREZ DE LA FRONTERA.

### Introducción

Se trata de un varón de 29 años con enfermedad de Crohn, afectación ileo-cólica y en tratamiento con adalimumab, que durante su seguimiento desarrolló clínica de suboclusión intestinal. Se objetiva estenosis de íleon terminal, así como de la válvula ileocecal, de tipo mixto (inflamatorio y fibrótico) y fibrótico, respectivamente. Presentamos el caso en reunión multidisciplinar, procediendo a la resección del íleon terminal, preservación de la válvula ileocecal y realizándose una anastomosis ileo-cecal latero-lateral manual.

### Caso clínico

Se realizó colonoscopia al año tras la intervención quirúrgica previamente descrita, con llegada hasta ciego. En primer lugar, se visualizó la válvula ileocecal y en sentido proximal, la anastomosis ileo-cecal, ambas con estenosis infranqueables al endoscopio, sin signos de actividad endoscópica. No obstante, se objetiva a través de la primera un fondo de saco ciego y de la segunda, una mucosa

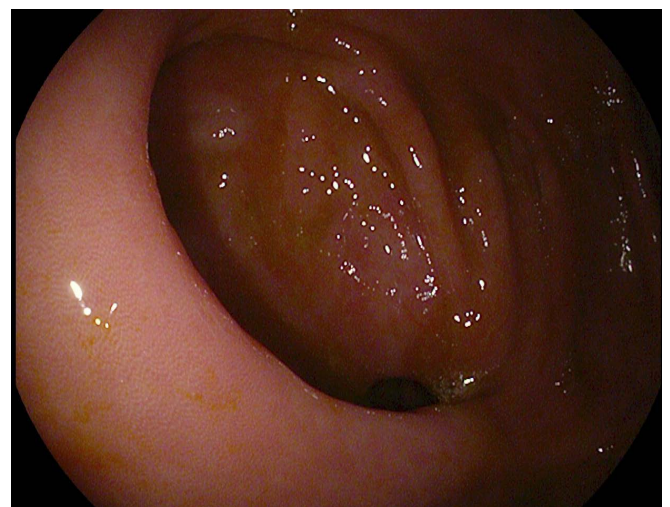


FIGURA 1

Válvula ileocecal a la izquierda y anastomosis ileo-cecal detrás de la misma, al fondo.

ileal con patrón vellositario normal. Las biopsias no demostraron actividad histológica y el resto de la colonoscopia era normal. Dado que el paciente se encontraba asintomático y la estenosis no presentaba actividad endoscópica e histológica, se continuó con tratamiento médico.

### Discusión

La preservación de la válvula ileocecal y la realización de una anastomosis quirúrgica ileo-cecal no son prácticas quirúrgicas habituales en los pacientes con enfermedad de Crohn. Dado que la cirugía en la enfermedad inflamatoria intestinal está en constante avance es probable que dispongamos de forma progresiva de más casos de pacientes en los que observemos los resultados de esta técnica quirúrgica en la endoscopia digestiva.

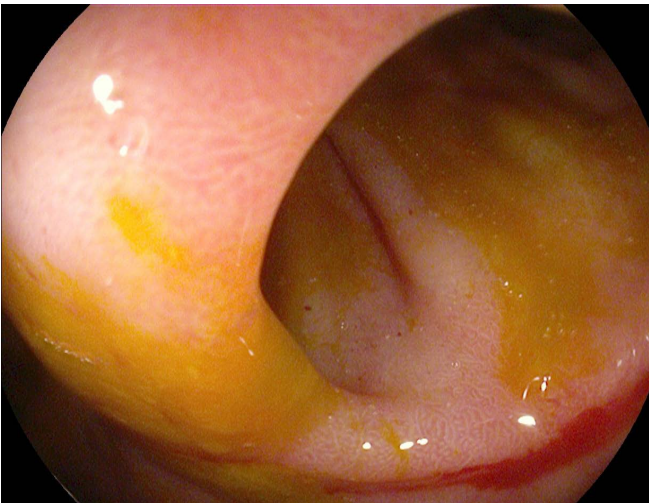


FIGURA 2

Anastomosis ileo-cecal no franqueable mediante el endoscopio.

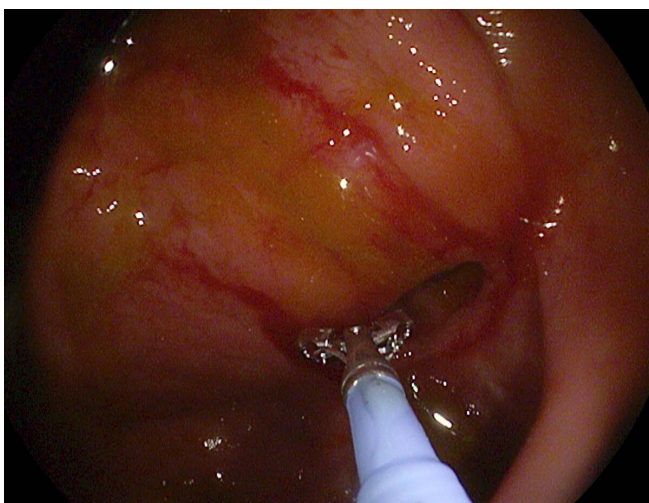


FIGURA 3

Toma de biopsias endoscópicas de la anastomosis quirúrgica ileo-cecal.

### CP-229. ARTERITIS DE TAKAYASU TRAS PROCTOCOLECTOMÍA TOTAL CON RESERVORIO ILEAL POR ADENOCARCINOMA DE COLON EN PACIENTE CON COLITIS ULCEROSA

JOFRÉ PERALTA S, FERNÁNDEZ PÉREZ F, TORRES DOMÍNGUEZ A, BISSO ZEIN JK, PÉREZ AISA A

SERVICIO APARATO DIGESTIVO. COMPLEJO HOSPITAL COSTA DEL SOL, MARBELLA.

### Introducción

La Enfermedad Inflamatoria Intestinal, engloba a la Colitis Ulcerosa (CU), Enfermedad de Crohn, y Colitis Indeterminada. Puede afectar a otros órganos. El compromiso extraintestinal tiene una prevalencia del 6-47%. Las vasculitis asociadas a la EII son infrecuentes, aunque es importante su identificación dado el impacto negativo en el pronóstico y la calidad de vida.

### Caso clínico

Mujer de 34 años diagnosticada de CU izquierda a los 14 años. Evolución tórpida, tratada con azatioprina y tacrólimus, por refractariedad escalada a anti-TNF (Infliximab y Adalimumab); múltiples brotes con necesidad de corticoides. Se realiza panproctocolectomía con reservorio ileal e ileostomía por adenoma tubulovelloso con displasia moderada (biopsia previa). La histología del pólipo es de adenocarcinoma bien diferenciado; estadio T3N0M0. A los nueve días, es reintervenida por peritonitis fecaloidea, con resección de la ileostomía por isquemia del estoma. Al año, en TC toraco-abdomino-pélvico: engrosamiento circunferencial de la pared de aorta torácica, abdominal, porción proximal de los troncos supraaórticos, de tronco celíaco y arteria mesentérica superior (Figura 1 y 2). Destaca asimetría tensional (> 10 mmHg) entre miembros superiores, pulsos radiales no palpables y soplo carotídeo izquierdo y subclavio derecho. Analítica: VSG 76mm/h, C3 y C4 normales, crioglobulinas, ANA y ANCA negativos. Doppler TSA: engrosamiento uniforme de pared de ambas carótidas comunes y bulbos carotídeos con flujo con alta velocidad y resistencia. Es diagnosticada de Arteritis de Takayasu, iniciándose un tratamiento corticoideo en pauta descendente y Metotrexate 10 mg/semanal de mantenimiento.

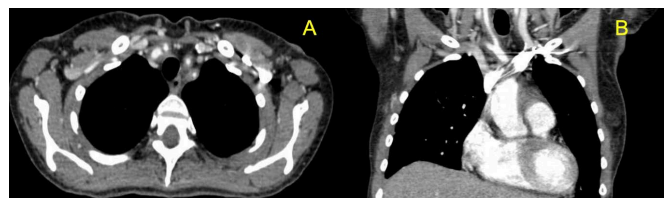


FIGURA 1

Panel A: TC torácico, corte axial, se evidencia engrosamiento de las paredes de la región próxima de los troncos supraaórticos. Panel B: TC torácico, corte coronal, engrosamiento de las paredes del tronco braquicefálico y sus ramas (subclavia y carótida común).

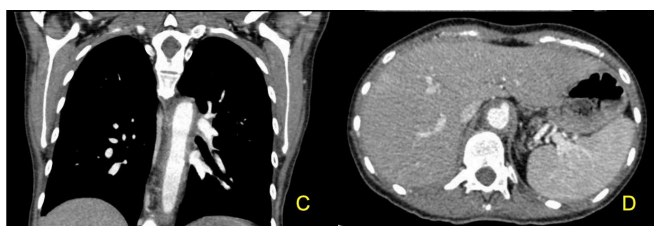

FIGURA 2

Panel C: TC torácico, corte coronal, engrosamiento de las paredes de aorta torácica. Panel D: TC abdominal, corte axial, engrosamiento de las paredes de aorta abdominal y salida del tronco celiaco.

## Discusión

La Arteritis de Takayasu es una vasculitis crónica granulomatosa caracterizada por estenosis, oclusiones y aneurismas de la aorta y sus ramas principales. Tiene una incidencia de 1-2/1.000.000. Afecta principalmente a mujeres jóvenes asiáticas. La prevalencia de AT en pacientes con CU es del 0.21%. Su concurrencia implica mecanismo inmunitarios, como la reacción cruzada entre autoanticuerpos del tejido aórtico y la mucosa colónica, además de la presencia del HLA-B52:01 en ambas, sugiriendo la eficacia de un tratamiento común. En la literatura, los casos de AT asociados a CU se han producido con colon in situ, sólo hay un caso descrito en una mujer japonesa de 42 años con CU corticorrefractaria que desarrolló la enfermedad a los cuatro meses de la proctocolectomía total. Por lo tanto, podríamos plantear el desarrollo de la AT como una manifestación extraintestinal de la colitis ulcerosa incluso tras la extirpación del colon y recto o bien como el desarrollo florido de la misma ante la suspensión de la medicación inmunosupresora que podría estar enmascarando la AT.

## CP-230. COLITIS GRAVE POR CITOMEGALOVIRUS EN PACIENTE CON BROTE GRAVE DE COLITIS ULCEROSA CORTICORREFRACTARIO

CASTRO RODRÍGUEZ J, APARICIO SERRANO A, GÓMEZ PÉREZ A, GÓMEZ GARCÍA M, FERNÁNDEZ GONZÁLEZ R, SANTOS LUCIO A

UGC APARATO DIGESTIVO. COMPLEJO HOSPITALARIO REGIONAL REINA SOFÍA, CÓRDOBA.

## Introducción

El tratamiento del brote grave de colitis ulcerosa (CU) se realiza con corticoides intravenosos (iv), debiendo reevaluar la respuesta al 3-5<sup>º</sup> día, y si no hay remisión, comenzar tratamiento con ciclosporina o fármacos anti-TNF como infliximab. Ante un brote severo de CU corticorrefractario se deben descartar sobreinfecciones que expliquen dicha resistencia, sobre todo *Clostridium difficile* o citomegalovirus (CMV).

## Caso clínico

Mujer de 17 años sin antecedentes de interés con diarrea de 15

días de evolución con más de 10 deposiciones diarias con sangre, asociado a tenesmo rectal, dolor abdominal, fiebre y pérdida de 8kg de peso. Consulta inicialmente en centro privado donde se realiza TC urgente que muestra hallazgos de pancolitis, e ingresa para estudio. Se solicita coprocultivo y toxina de *C. difficile* en heces que resultan negativos, así como una colonoscopia, que muestra hallazgos compatibles con CU severa. Se inicia tratamiento con mesalazina oral y tópica y corticoides iv. A pesar de ello muestra una evolución desfavorable, con rectorragia, hipotensión (88/57 mmHg), taquicardia (121 latidos), palidez, desnutrición e hiporexia, fiebre y elevación de reactantes de reactantes (leucocitos 18330/ $\mu$ L, PCR 243 mg/L), iniciándose antibioterapia empírica, así como coagulopatía y anemia progresiva con requerimiento transfusional. Dos semanas más tarde se inicia tratamiento biológico con infliximab iv. Dada la ausencia de mejoría la paciente es trasladada a nuestro centro. Se realiza radiografía de abdomen que descarta megacolon tóxico y se inicia metilprednisolona 60 mg iv/día y meropenem iv. Se realiza rectosigmoidoscopia urgente que muestra úlceras profundas (Figura 1) con biopsias y reacción en cadena de la polimerasa (PCR) positivas para CMV. Dada la gravedad es finalmente intervenida de forma urgente mediante colectomía subtotal e ileostomía terminal, con evolución favorable.

## Discusión

La colitis por CMV tiene una prevalencia del 6-33% en los brotes graves de CU, resultando difícil distinguir ambas entidades. El diagnóstico se realiza mediante PCR y/o análisis histológico (siendo característicos los cuerpos de inclusión en hematoxilina-eosina e inmunohistoquímica positiva), ambas sobre muestras colónicas tomadas por endoscopia. El tratamiento se basa en ganciclovir 5 mg/kg/12h iv durante al menos 3-5 días, seguido de valganciclovir

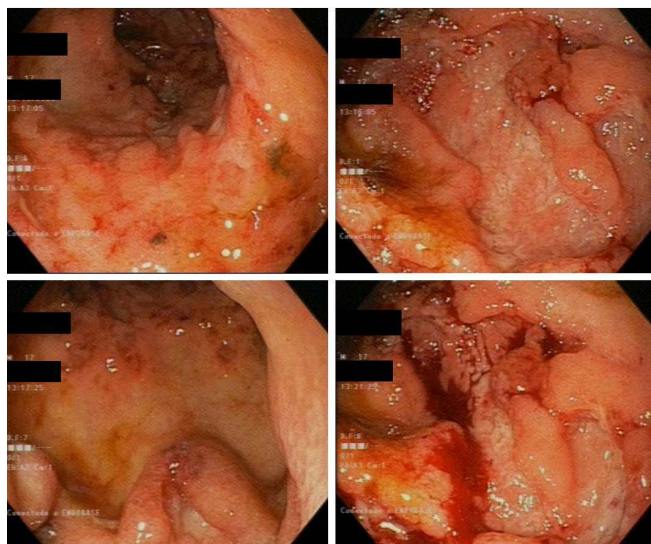


FIGURA 1

Rectosigmoidoscopia: mucosa rectal con desaparición del patrón vascular, friabilidad y sangrado espontáneo y úlceras geográficas, profundas y de gran tamaño, con disminución del calibre de la luz. Las características de dichas úlceras pueden orientar a CMV. Biopsias con CU grave y CMV positivo.

oral 900 mg/12h durante 2-3 semanas. La sobreinfección por CMV en CU aumenta el riesgo de colectomía. En el caso presentado, la demora en el inicio de la terapia biológica y la no detección y tratamiento precoz de CMV al inicio del brote derivó en una situación de gravedad extrema que condujo a la cirugía como única solución posible.

### CP-231. DERMATOSIS AMPOLLAR IGA LINEAL Y ENFERMEDAD DE CROHN: UNA ASOCIACIÓN POCO COMÚN

LÓPEZ GONZÁLEZ J, CAMPOS SERRANO N, HERNÁNDEZ MARTÍNEZ A

UGC APARATO DIGESTIVO. COMPLEJO HOSPITALARIO DE ESPECIALIDADES TORRECÁRDENAS, ALMERÍA.

#### Introducción

La dermatosis ampollar IgA lineal es un trastorno dermatológico autoinmune infrecuente caracterizado por la aparición de ampollas subepidérmicas de contenido seroso o hemorrágico que aparecen sobre la piel normal. Se produce por la presencia de anticuerpos IgA de forma lineal en la membrana basal dirigidos contra diversas proteínas en la unión dermoepidérmica. En los adultos aparece tras la pubertad, con un pico de incidencia sobre los 60 años, siendo ligeramente más frecuente en mujeres que en hombres.

#### Caso clínico

Mujer de 36 años, con antecedente de enfermedad de Crohn ileocolónica de diez años de evolución, con buen control de sintomatología digestiva, que acude a consulta adelantando su revisión habitual por aparición de lesiones ampollosas en brazos, manos, pecho y espalda, pruriginosas, que había tratado con clobetasol tópico. En esos momentos, la paciente se encontraba en tratamiento con sulfasalazina 1 g/24h, tras haber suspendido once meses antes azatioprina tras remisión clínico-endoscópica prolongada. A la exploración, la paciente presenta lesiones residuales hiperpigmentadas junto con placas eritematosas inflamatorias con excoriaciones y costras, además de evidenciarse ampollas aisladas (Figura 1). La paciente es derivada a consultas de Dermatología, donde ante la sospecha de dermatitis herpetiforme se inicia dieta sin gluten (con biopsias duodenales posteriormente negativas para celiaquía), dapsona y prednisona oral, se solicita analítica con perfil autoinmunidad y se realiza biopsia de las lesiones, donde se objetivan áreas de vesiculación subepidérmica y depósitos lineales intensos de IgA a lo largo de la membrana basal dermoepidérmica, todo ello sugestivo de dermatosis ampollosa IgA lineal (Figura 2). A pesar del tratamiento, tras múltiples brotes con afectación también de mucosa oral, se inicia tratamiento con Azatioprina 100 mg/24h, consiguiendo control de la patología dermatológica, además de mantenerse asintomática desde el punto de vista digestivo

#### Discusión

La dermatosis por IgA lineal ha sido asociada clásicamente con fármacos (nunca con mesalazina o sulfasalazina), neoplasias malignas, infecciones, enfermedades del tejido conectivo y

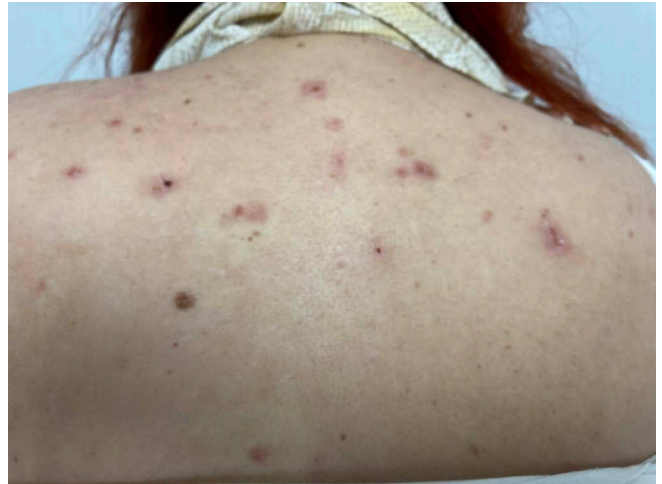

FIGURA 1

Foto de la espalda donde se objetivan lesiones residuales hiperpigmentadas y ampollas aisladas

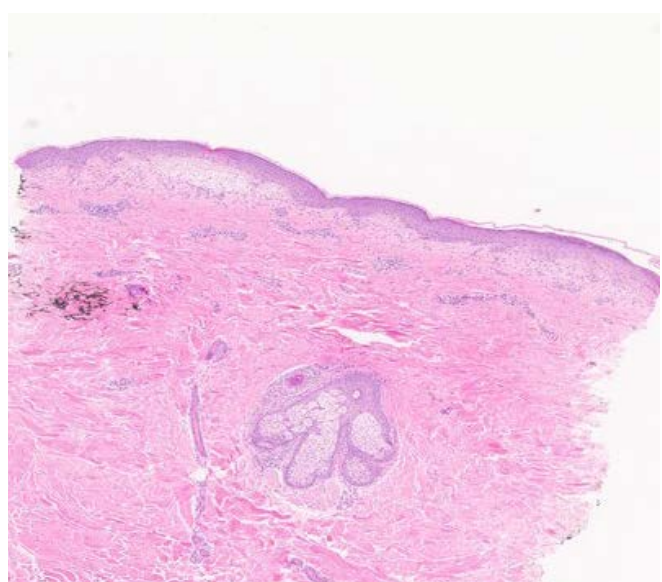


FIGURA 2

Edema en dermis papilar con despegamiento epidérmico y depósito fibrinoleucocitario, así como abscesos de PMN en unión epidérmica. En inmunofluorescencia se confirmó diagnóstico.

colitis ulcerosa, pero en muy pocas ocasiones ha sido descrita en asociación con la enfermedad de Crohn. La razón de esta asociación sigue sin estar clara. Algunas hipótesis sugieren un aumento de la estimulación antigénica por la anormal permeabilidad de la mucosa o incluso una anomalía en la producción de IgA1 en la mucosa. El tratamiento de elección son las sulfonas, con buena respuesta generalmente. En casos sin respuesta, pueden asociarse los corticoides orales, pudiendo ser necesario el uso de fármacos inmunosupresores como azatioprina, ciclosporina o micofenolato

en los casos más refractarios.

### CP-232. EFECTIVIDAD, SEGURIDAD Y DURABILIDAD DE VEDOLIZUMAB EN ENFERMEDAD DE CROHN ACTIVA MODERADA-GRAVE: EXPERIENCIA EN NUESTRO CENTRO.

MORALES BERMÚDEZ AI, BRACHO GONZÁLEZ M, GÓMEZ RODRÍGUEZ P, OLMEDO MARTÍN R

UGC APARATO DIGESTIVO. COMPLEJO HOSPITALARIO REGIONAL DE MÁLAGA, MÁLAGA.

#### Introducción

El objetivo primario de nuestro estudio fue evaluar la efectividad, seguridad y durabilidad de vedolizumab (VDZ) en enfermedad de Crohn (EC) activa moderada-grave en práctica clínica real.

#### Material y métodos

Estudio observacional retrospectivo unicéntrico. Se incluyeron todos los pacientes tratados en nuestro centro con VDZ con EC activa moderada-grave. La efectividad se valoró a las 16 semanas del inicio del tratamiento y en la última visita con datos disponibles. Se consideró remisión (RmLE) y respuesta libre de esteroides (RsLE) a la consecución de un índice de Harvey-Bradsahw (IHB)  $\leq 4$  o un

Variable	n=26
Edad, mediana (RIQ)	56(31)
Duración de la EC en años, mediana (RIQ)	8,5(11,5)
Sexo n (%)	
Hombre	10(38,5)
Mujer	16(61,5)
Fenotipo n (%)	
Inflamatorio	17(65)
Estenosante	7(27)
Fistulizante	2(7)
Tabaquismo n (%)	
No activo	19(73)
Activo	7(27)
Localización EC n (%)	
Ileon	7(27)
Colon	9(34)
Ileocolónica	8(31)
Tracto digestivo superior + ileon	2(8)
Historia de enfermedad perianal n (%)	9(34)
Número de terapias biológicas previas, n (%)	
Bionáive	12(46)
1	4(15)
2	6(23)
3	4(15)
Intensificación VDZ n (%)	17(65)
Corticoides sistémicos al inicio de VDZ, n (%)	8(30)
Ustekinumab previo, n (%)	7(27)
Inmunosupresor asociado, n (%)	2(7)

FIGURA 1

Características clínico-demográficas de los pacientes incluidos.

descenso de al menos 3 puntos con respecto al IHB previo. Para evaluar la durabilidad de VDZ se realizó una curva de supervivencia de Kaplan-Meier. Además se registraron los efectos adversos atribuibles a VDZ durante el seguimiento.

#### Resultados

Se incluyeron 26 pacientes cuyas características clínico-demográficas se recogen en la (Tabla 1). La mediana de seguimiento de los pacientes fue de 52 semanas (RIQ= 24-78). A las 16 semanas del inicio de tratamiento con VDZ se alcanzó RmLE y RsLE en el 19,2% y 69,2% de los pacientes respectivamente. En la última visita de seguimiento, un 27% de los pacientes alcanzó la RmLE con un 61,5% presentando RsLE (Figura 1). La probabilidad de retención del tratamiento con VDZ en la mediana de seguimiento fue del 57%, no difiriendo significativamente entre los pacientes bionáive

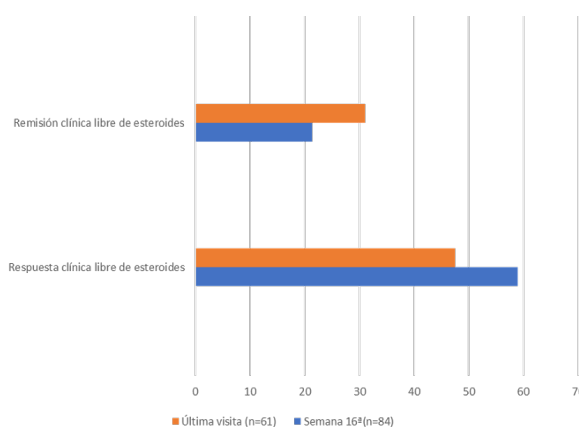


FIGURA 1

Efectividad de vedolizumab en la semana 16ª y última visita con datos disponibles (mediana de seguimiento de 52 semanas).

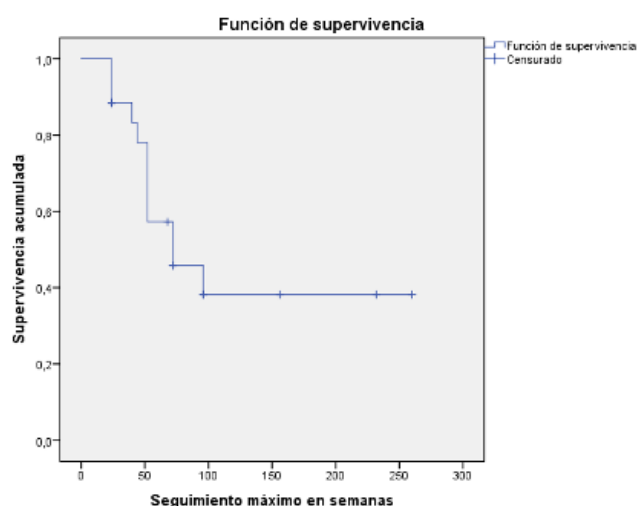


FIGURA 2

Durabilidad de VDZ en pacientes con EC moderada-grave (mediana de seguimiento de 52 semanas).

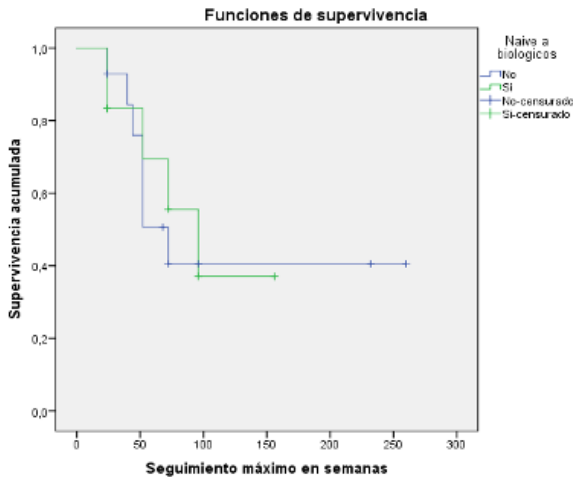


FIGURA 3

Durabilidad de VDZ pacientes con EC moderada-grave en función de la exposición previa a biológicos (log rank=ns).

con respecto a aquellos con fallo previo a otros biológicos (Figuras 2 y 3). No se registraron efectos adversos graves o que obligan a suspender VDZ. Se documentaron 3 efectos adversos leves en el 11,5% de los pacientes (artralgias, disnea y una infección viral leve).

### Conclusiones

En nuestra serie de pacientes, VDZ mostró una efectividad y seguridad acorde con lo descrito en otras series de práctica clínica real. La durabilidad de VDZ al año en esta serie de EC refractaria fue también considerable y no varió según la exposición previa a agentes biológicos.

### CP-233. ENFERMEDAD DE CROHN METASTÁSICA CON AFECTACIÓN ESPLÉNICA: UN CASO MUY POCO FRECUENTE.

NAVARRO MORENO E<sup>1</sup>, LÓPEZ GONZÁLEZ J<sup>1</sup>, PINOCHET ALMONACID S<sup>2</sup>, LÁZARO SÁEZ M<sup>1</sup>

<sup>1</sup>UGC APARATO DIGESTIVO. COMPLEJO HOSPITALARIO DE ESPECIALIDADES TORRECÁRDENAS, ALMERÍA. <sup>2</sup>UGC ANATOMÍA PATOLÓGICA. COMPLEJO HOSPITALARIO DE ESPECIALIDADES TORRECÁRDENAS, ALMERÍA.

### Introducción

La enfermedad inflamatoria intestinal (EII) con frecuencia se acompaña de manifestaciones extraintestinales (MEIs) las cuales tiene un espectro de afectación prácticamente multiorgánico. La enfermedad de Crohn metastásica (ECM) es la menos frecuente de las manifestaciones cutáneas, lo que le confiere a nuestro caso un carácter excepcional. Se presenta el caso de una paciente con EC ileal bien controlada que es diagnosticada de ECM con

afectación esplénica durante el estudio diagnóstico por síndrome constitucional.

### Caso clínico

Paciente de 29 años con EC ileal de 6 años de evolución, en tratamiento de mantenimiento con 5-ASA y azatioprina. Tras dos años sin seguimiento vuelve a la consulta refiriendo pérdida de 10 kg de peso en tres meses, asociado a un aumento del número de deposiciones, sin productos patológicos ni fiebre. Analíticamente destaca anemia (Hb 10.4 g/dL) y elevación de calprotectina fecal (3036 µg/g). Se realiza una ecografía abdominal en consulta evidenciándose esplenomegalia de hasta 17 cm de eje mayor, con múltiples LOEs hipoeoicas de diferentes tamaños. Ante estos hallazgos se solicita TC de abdomen donde se observa esplenomegalia con lesiones múltiples sugerentes de proceso linfoproliferativo como primera posibilidad. Se suspende la azatioprina y tras evaluarse en un comité multidisciplinar, se realiza una esplenectomía, cuyo estudio anatomopatológico descarta infiltración linfomatosa e identifica múltiples granulomas no caseificantes. Se realizan tinciones

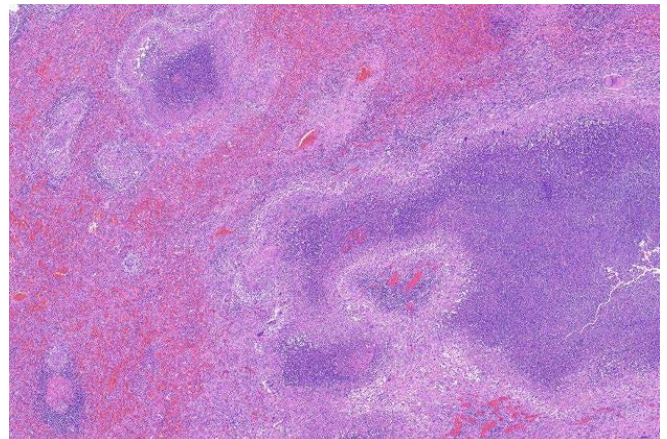


FIGURA 1

Granulomas no caseificantes de tamaño y contorno variables.

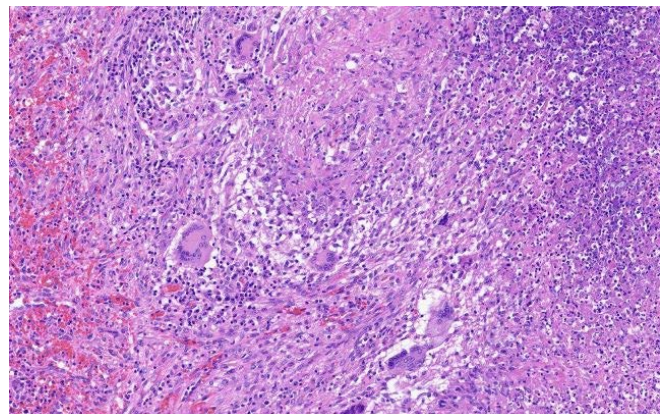


FIGURA 2

Células gigantes tipo Langhans.

especiales, estudio de autoinmunidad y PET-TC que descartan enfermedades sistémicas como vasculitis, proceso infeccioso o patología tumoral. Finalmente se evidencia mejoría clínica tras esplenectomía e inicio de corticoterapia, por lo que junto con los hallazgos histológicos concordantes, es diagnosticada de ECM en bazo. Tras la esplenectomía la paciente continuó con descenso progresivo de corticoterapia (actualmente con 5 mg/24h), asintomática y con recuperación del síndrome constitucional.

## Discusión

Dentro de las MEIs de la EII se encuentra la ECM como una manifestación infrecuente y clásicamente cutánea. Habitualmente suele presentarse como lesiones en la piel, inespecíficas, sin contigüidad con el tracto gastrointestinal y cuya característica más específica es la presencia de granulomas no caseificantes en la anatomía patológica, junto con la presencia de un infiltrado rico en eosinófilos y células de Langhans, entre otras. La ECM es una entidad poco prevalente dentro de las MEIs en la EII, pero su presencia esplénica lo convierte en un reto diagnóstico y un caso insólito dentro de los casos descritos hasta la fecha en la literatura científica, recordándonos la importancia y trascendencia del enfoque global de estos pacientes, así como su manejo multidisciplinar.

## CP-234. ESPLENOSIS ABDOMINAL: UNA GRAN SIMULADORA.

TERNERO FONSECA J, NARANO PÉREZA, GONZÁLEZ ZAMORANO S, LEÓN LUQUE M, CALDERÓN CHAMIZO M, GÓMEZ DELGADO E, BEJARANO GARCÍA A

SERVICIO APARATO DIGESTIVO. COMPLEJO HOSPITALARIO DE ESPECIALIDADES JUAN RAMÓN JIMÉNEZ, HUELVA.

## Introducción

La esplenosis abdominal es una entidad infrecuente que se produce debido a la diseminación de tejido esplénico a distintos compartimentos corporales. Aunque suele ser asintomática puede causar dolor abdominal, obstrucción intestinal, hemorragia digestiva o simular neoplasias, por lo que debe sospecharse en pacientes con dicha sintomatología que presenten antecedentes traumáticos sobre el bazo, incluida la esplenectomía. Se presenta un caso de esplenosis que simulaba una carcinomatosis peritoneal, destacando la importancia de la anamnesis y de las pruebas de imagen en el diagnóstico diferencial de esta entidad.

## Caso clínico

Varón de 55 años con antecedente de esplenectomía tras traumatismo abdominal en la infancia que acude a consulta por epigastralgia de 1 mes de evolución, no relacionada con la ingesta, sin otra sintomatología asociada. Se realiza analítica completa con perfil abdominal y marcadores tumorales que resulta normal. En tomografía computarizada (TC) de abdomen se identifican múltiples nódulos sólidos intraabdominales de hasta 2,4 cm, hipervascularizados en fase arterial e isodensos con el parénquima hepático en fase venosa, descritos a distintos niveles del epiplón

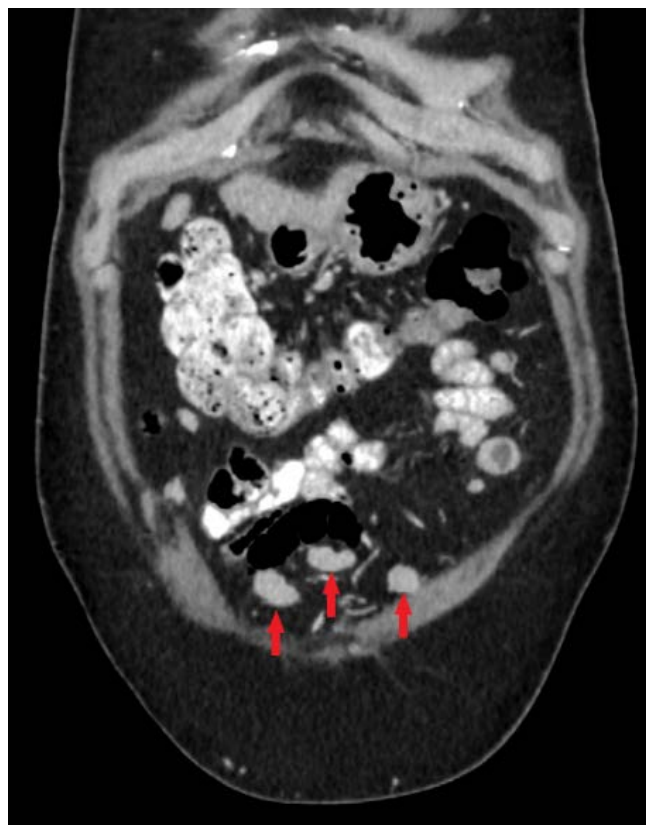


FIGURA 1

Corte coronal de TC en fase arterial donde se evidencian varios implantes de tejido esplénico hiperdensos.

mayor estando más agrupados en flanco izquierdo, a descartar carcinomatosis peritoneal. Se amplía el estudio con TAC de tórax y RMN de abdomen confirmándose los hallazgos. Debido al antecedente del paciente, los hallazgos pueden sugerir esplenosis, por lo que se completa el estudio con gammagrafía con hematíes desnaturalizados marcados con Tecnecio-99 que confirma este diagnóstico.

## Discusión

La esplenosis se define como la localización heterotópica de implantes de tejido esplénico dentro la cavidad abdominal o en otra localización atípica, a consecuencia de una rotura esplénica traumática o durante una esplenectomía terapéutica. Los focos de esplenosis muestran una clínica inespecífica, encontrándose en la mayoría de los casos como un hallazgo incidental en las pruebas de imagen, pudiendo ser confundidos con otras entidades como la carcinomatosis peritoneal, la endometriosis o la enfermedad metastásica. Aunque los antecedentes médicos y el comportamiento dinámico en pruebas de imagen pueden orientar la sospecha, el diagnóstico definitivo se realiza con gammagrafía con hematíes desnaturalizados marcados con Tc-99, siendo una prueba no

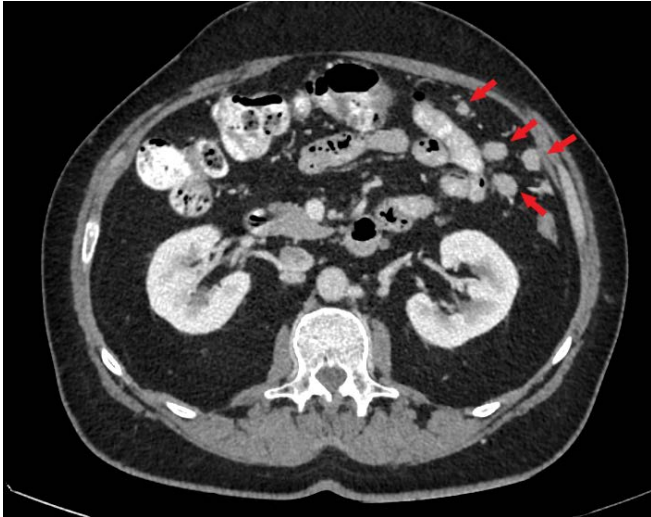


FIGURA 2

Corte axial de TC en fase arterial donde se evidencian varios implantes de tejido esplénico hiperdensos.

n.Pirofosfato de Estaño

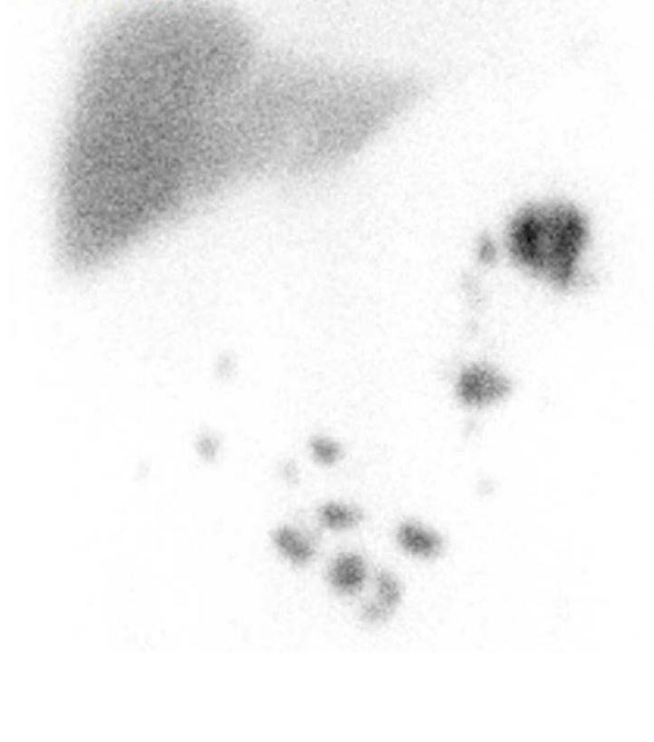

FIGURA 3

Estudio de gammagrafía con hematíes desnaturalizados marcados con Tc99 en el que se evidencian focos de captación de tejido esplénico.

invasiva que evita laparotomías exploradoras. En general, la actitud recomendada ante la confirmación diagnóstica de esplenosis, es la abstención terapéutica.

### CP-235. ESTUDIO PILOTO DE INCIDENCIA E IMPACTO DEL CLOSTRIDIUM DIFFICILE EN PACIENTES HOSPITALIZADOS CON ENFERMEDAD INFLAMATORIA INTESTINAL

PINAZO BANDERA JM, TORO ORTIZ JP, FERNANDEZ GARCÍA F, ALCAIN MARTINEZ GJ

UGC APARATO DIGESTIVO. COMPLEJO HOSPITALARIO DE ESPECIALIDADES VIRGEN DE LA VICTORIA, MÁLAGA.

#### Introducción

Calcular la incidencia de Clostridium difficile (Cd) en pacientes hospitalizados por Enfermedad Inflamatoria Intestinal (EII) y evaluar su repercusión en cuanto a estancia hospitalaria, tasa de cirugía y exitus.

#### Material y métodos

Se trata de un estudio de cohortes, unicéntrico, prospectivo, que incluye pacientes con diagnóstico de EII basado en criterios clínicos, radiológicos, endoscópicos o histológicos; que han sido hospitalizados en el servicio de Aparato Digestivo del Hospital Universitario Virgen de la Victoria (Málaga) desde el 1 de Abril de 2020 hasta el 30 de Septiembre de 2020. Se excluyeron aquellos pacientes menores de 18 años y/o aquellos pacientes que no cumplían estrictamente criterios diagnósticos de EII. Se incluyeron pacientes cuya clínica predominante que motivó el ingreso fue el aumento del ritmo deposicional (diarrea), pacientes que la clínica predominante era obstructiva [estenosis intestinal, presencia de plastrón inflamatorio o absceso abdominopélvico] y aquellos cuyo motivo de ingreso fue una enfermedad perianal no controlada. De un total de 22 pacientes iniciales se excluyeron 2 por no cumplir los criterios diagnósticos de EII, quedando una cohorte total de 20 pacientes. A todos los pacientes incluidos se les realizó un estudio de toxina de Cd en las heces al ingreso.

#### Resultados

En la (Tabla 1, 2 y 3) se muestran los resultados descriptivos referidos a las variables estudiadas. Se llevó a cabo la comparación de dos grupos (total de pacientes Cd positivos y total de pacientes Cd negativos) (Tabla 4). En este estudio inferencial se alcanzaron resultados estadísticamente significativos en las variables HTA, DM, índice de Charlson y desescalada del tratamiento inmunosupresor basal ( $p=0.01$ ). Por otro lado, centrándonos en los pacientes que ingresan por clínica predominante de diarrea, se compararon dos grupos (pacientes con Cd positivo y paciente con Cd negativo) (Tabla 5 y Figura 1 y 2). En este caso, no se alcanzó la significación estadística en ninguna variable.

#### Conclusiones

Variables	N (porcentajes)/ Media (rango)
Sexo	
Hombre	11 (55)
Mujer	9 (45)
Edad	39.1 (18-80)
Raza	
Caucásica	20 (100)
Tabaquismo	
Fumadores	4 (20)
No fumadores	16 (80)
Diabetes Mellitus	2 (10)
HTA	2 (10)
IRC	1 (5)
Índice de Charlson	0.9 (0-6)
Enfermedad basal	
Enfermedad Crohn	11 (55)
Colitis ulcerosa	9 (45)
Colitis inclasificable	0 (0)
C. Montreal (EC)	
A1	3 (27.3)
A2	5 (45.4)
A3	3 (27.3)
L1	5 (45.4)
L2	3 (27.3)
L3	3 (27.3)
L4	0 (0)
B1	5 (45.4)
B2	2 (18.2)
B3	4 (36.4)
C. Montreal (CU)	
E1	1 (11.1)
E2	2 (22.2)
E3	6 (66.7)
Enfermedad perianal	4 (20)
I. Harvey-Bradshaw (EC)	8.2 (3-16)
I. Truelove-Witts modificado (CU)	17.3 (13-23)
Debut	3 (15)
Corticorresistencia	1 (5)
Corticodependencia	6 (30)
Tratamiento	
5-ASA	8 (40)
Corticoides	11 (55)
Tiopurinas	6 (30)
Anti-TNF	5 (25)
Anti-integrinas	1 (5)
Anti-IL 12-23	1 (5)
Inhibidores tirosin-quinasa	0 (0)

TABLA 1

Variables demográficas, comorbilidades-hábitos y enfermedad de base.

Variables	N (porcentajes) Media (rango)
Cirugía intestinal (3 meses previos)	0 (0)
Consumo AINEs (3 meses previos)	3 (15)
Consumo antibiótico (3 meses previos)	9 (45)
Consumo IBP (3 meses previos)	12 (60)
Hospitalización ( $\geq 48$ h en 3 meses previos)	2 (10)
Ingreso Urgencias (<48h 3 meses previos)	10 (50)
Aislamiento de <i>Clostridium difficile</i>	3 (15)
Toxina	
Toxina A	0 (0)
Toxina B	2 (66.7)
Toxina A+B	1 (33.3)
Recurrencia	0 (0)
Tratamiento para Cd	
Sí	3 (100)
No	0 (0)
Tipo de tratamiento	
Metronidazol vía oral	0 (0)
Vancomicina vía oral	2 (66.7)
Vancomicina vía oral + metronidazol intravenoso	1 (33.3)
Fidaxomicina vía oral	0 (0)
Duración del tratamiento en días	11.3 (10-14)

TABLA 2

Variables relacionadas con *Clostridium difficile* y factores de riesgo.

Variables	N (porcentajes) Media (rango)
Clínicas	
Número de deposiciones al ingreso	5.5 (1-13)
Número de deposiciones al alta	2.1 (1-4)
Presencia de sangre en deposiciones	9 (45)
Temperatura $\geq 37.5^{\circ}\text{C}$	9 (45)
Analíticas	
PCR (mg/dL)	
Al ingreso	109.8 (1-374)
Al alta	18.8 (1-42)
Leucocitos	
Al ingreso	11641 (4990-19240)
Al alta	9796 (4920-16300)
Plaquetas	
Al ingreso	369450 (148000-633000)
Al alta	354250 (168000-595000)
Albúmina (g/dL)	
Al ingreso	3.1 (2.1-3.7)
Al alta	2.8 (2-3.7)
Endoscópicas	
Endoscopia digestiva baja	10 (50)
Pseudomembranas	0 (0)
Biopsias para CMV	6 (60)
CMV positivo	2 (33.3)
Terapéuticas	
Desescalada del tratamiento inmunosupresor de base	2 (10)
Escalada en el tratamiento inmunosupresor de base	8 (40)
Pronósticas	
Estancia media en días	7.9 (3-15)
Necesidad de cirugía	2 (10)
Éxito	0 (0)

TABLA 3

Variables relacionadas con el ingreso hospitalario.

Variables	Pacientes Cd positivo (n=3)	Pacientes Cd negativo (n=17)	p
Edad en años	54.7	36.3	0,18
HTA (%)	66.7	0	0,01*
DM (%)	66.7	0	0,01*
IRC (%)	33.3	0	0,15
Índice Charlson	3.7	0.4	0,01*
Enfermedad de base (%)			0,56
Enfermedad de Crohn	33.3	58.8	
Colitis ulcerosa	66.7	35.3	
Índices de actividad			
Harvey-Bradshaw	16	7.4	0,10
Truelove-Witts	19.5	16.7	0,30
Enfermedad perianal (%)	66.7	11.8	0,08
Afectación colónica (%)	100	70.6	0,53
Toma de AINES en tres meses previos (%)	33.3	11.8	0,40
Toma de antibióticos en tres meses previos (%)	33.3	47.1	1,00
Toma de IBP en tres meses previos (%)	66.7	58.8	1,00
Ingresos en hospitalización ≥ 48h en tres meses previos (%)	0	11.8	1,00
Ingreso en Urgencias <48h en tres meses previos (%)	66.7	47.1	1,00
Tratamiento en tres meses previos (%):			
5-ASA	66.7	35.3	0,53
Corticoides	33.3	58.8	0,56
Tiopurinas	66.7	23.5	0,20
Anti-TNF	0	29.4	0,53
Anti-integrinas	33.3	0	0,15
Anti-IL12-23	33.3	11.8	0,40
Temperatura ≥37.5°C (%)	66.7	41.2	0,56
PCR al ingreso en mg/dL	196.7	94.5	0,15
Leucocitos al ingreso	10193.3	11896.5	0,56
Plaquetas al ingreso	389000	366000	0,87
Albumina al ingreso en g/dL	2.7	2.9	0,67
Desescalada de medicación inmunosupresora (%)	66.7	0	0,01*
Estancia hospitalaria en días.	8	7.8	0,832

TABLA 4

Estudio comparativo entre cohorte con Clostridium difficile positivo vs Clostridium difficile negativo

Variables	Pacientes Clostridium difficile positivo (n=3)	Pacientes Clostridium difficile negativo (n=11)	p
Edad en años	54.7	34.8	0,18
Índice de Charlson	3.7	0.27	0,056
Índices de actividad			
Harvey-Bradshaw medio	16	8.25	0,14
Truelove-Witts medio	19.5	16.7	0,30
Afectación colónica (%)	100	90.9	1,00
Número de deposiciones al ingreso	10	6.2	0,20
Número de deposiciones al alta	2.7	2.1	0,29
Presencia de sangre en heces (%)	66.7	63.6	1,00
Temperatura ≥37.5°C (%)	66.7	27.3	0,50
PCR al ingreso en mg/dL	196.7	100.1	0,18
PCR al alta en mg/dL	29.3	17.72	0,24
Leucocitos al ingreso	10193.3	11490	0,58
Plaquetas al ingreso	389000	385363.6	0,93
Albumina al ingreso en g/dL	2.7	3	0,62
Estancia hospitalaria en días	8	7.1	1,00

TABLA 5

Estudio comparativo entre cohorte con Clostridium difficile positivo vs Clostridium difficile negativo en ingresados por clínica predominante de diarrea

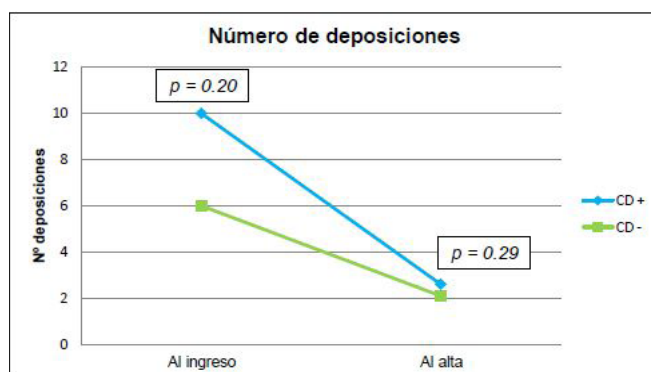


FIGURA 1

Comportamiento de número de deposiciones media en pacientes Clostridium difficile positivo vs pacientes Clostridium difficile negativos: subgrupo “clínica predominante de diarrea”

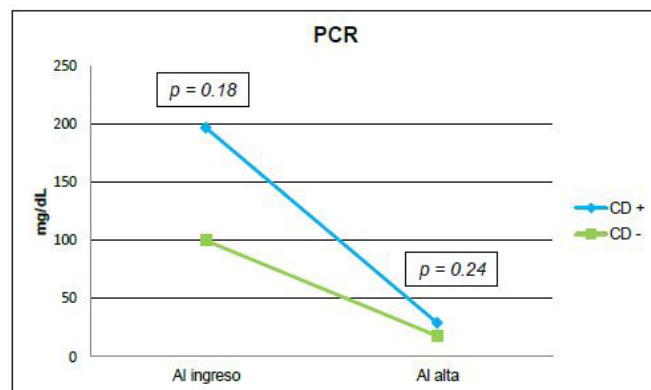


FIGURA 2

Comportamiento de PCR media en pacientes Clostridium difficile positivo vs pacientes Clostridium difficile negativos: subgrupo “clínica predominante de diarrea.”

Hemos objetivado una incidencia de Cd elevada en los pacientes hospitalizados por EII (15%) y hemos identificado que los pacientes con mayor comorbilidad tienen más riesgo de desarrollar infección por Cd. Aunque en los pacientes con clínica predominante de diarrea, la PCR y el número de deposiciones al ingreso han sido sustancialmente superiores en la cohorte con sobreinfección, no se han alcanzado resultados estadísticamente significativos. En nuestro estudio piloto, la cohorte de pacientes sobreinfectados no ha experimentado una peor evolución. La extensión del estudio con un aumento del tamaño muestral puede confirmar los resultados obtenidos en el análisis preliminar o arrojar nueva evidencia sobre el impacto clínico de la infección por Cd en pacientes con EII.

**CP-236. EVOLUCIÓN DEL ESTADO NUTRICIONAL DE UNA COHORTE DE PACIENTES CON EII DERIVADOS A LA UNIDAD DE NUTRICIÓN CLÍNICA**

VÍAS PARRADO C, CADENA HERRERA ML, MOUHTAR EL HALABI S, CASTRO LARIA L, MALDONADO PÉREZ B, CUANDO ÁLVAREZ A, ARGÜELLES ARIAS F

## Introducción

La malnutrición es una complicación frecuente en los pacientes con EI y su presencia condiciona mayor morbilidad y mortalidad. Es sabido que su tratamiento, basado en intervenciones dietéticas y suplementos nutricionales aporta un beneficio muy significativo

	Derivación		Control 6-9 meses		P
	N	%	N	%	
<b>IMC</b>					
Bajo peso	27	26,5	17	17,7	0,010 <sup>1</sup>
Normopeso	56	54,9	54	56,3	
Sobrepeso	19	18,6	25	26,1	
Hipoalbuminemia	16	28,6	2	4,0	0,001 <sup>2</sup>
Colesterol bajo	35	49,3	30	44,1	>0,999 <sup>2</sup>
Triglicéridos bajos	15	21,4	13	19,1	0,344 <sup>2</sup>
Anemia	41	53,9	22	35,5	0,017 <sup>2</sup>
Fe sérico bajo	22	40,0	15	25,9	0,092 <sup>2</sup>
Ferritina baja	15	27,3	14	23,0	>0,999 <sup>2</sup>
Déficit Vitamina D	18	81,8	30	69,8	0,109 <sup>2</sup>
Déficit B12 bajo	4	7,0	3	5,3	>0,999 <sup>2</sup>
Déficit Fólico	18	33,3	12	20,7	0,302 <sup>2</sup>
Calcio bajo	10	14,7	5	7,2	0,227 <sup>2</sup>

TABLA 1

Evolución de estado nutricional en control y a los 6-9 meses (variables cualitativas).

	Derivación		Control 6-9 meses		P
	Mediana	Rango intercuartílico	Mediana	Rango intercuartílico	
Peso Kg	59,1	48,8-69,2	61,1	51,1-70,0	<0,001 <sup>1</sup>
IMC	21,1	18,4-24,4	22,0	19,2-25,0	<0,001 <sup>1</sup>
Albumina	4,0	3,3-4,4	4,3	4,1-4,5	0,002 <sup>1</sup>
Colesterol total	151	114-172	158,5	133,0-186,0	0,003 <sup>2</sup>
Triglicéridos	88,0	74,8-157,5	96,0	76,0-186,8	0,188 <sup>1</sup>
Hemoglobina	12,6	11,4-13,8	13,1	12,2-13,9	0,004 <sup>2</sup>
Hierro sérico	56	35-83	68,5	41,3-92,5	0,009 <sup>2</sup>
Ferritina	59,8	26,0-166,0	75,2	33,6-155,5	0,899 <sup>1</sup>
Vitamina D	22,1	15,6-29,2	26,3	17,1-33,0	0,139 <sup>1</sup>
B12	401,0	280,5-605,5	400,0	287,5-596,5	0,550 <sup>1</sup>
Ácido Fólico	5,2	3,5-7,6	6,5	4,4-10,6	0,600 <sup>1</sup>
Calcio	9,1	8,7-9,6	9,3	9,0-9,6	0,083 <sup>1</sup>

TABLA 2

Evolución de estado nutricional en control y a los 6-9 meses (variables cuantitativas).

a los pacientes con EI; sin embargo, con frecuencia constituye un aspecto olvidado y relegado en la práctica clínica. El objetivo de este estudio es conocer el impacto de la intervención nutricional en los pacientes con EI de nuestra unidad.

## Caso clínico

Estudio retrospectivo observacional que incluye pacientes con EI del HUVM valorados en la Unidad de Nutrición Clínica entre octubre del 2019 y octubre de 2020. Se recogieron datos demográficos, bioquímicos y antropométricos al momento de la derivación y 6-9 meses posteriores. Se utilizaron las puntuaciones de IMC de la OMS y los puntos de corte del laboratorio bioquímico del HUVM.

## Resultados

Se incluyeron 102 pacientes, 68,7 % con Enfermedad de Crohn (EC), 53,9% varones y edad media de 38,5 años. El principal motivo de derivación fue la pérdida de peso (74,5%), seguido por intervenciones quirúrgicas (16,7%). El 59.8% de pacientes presentó algún tipo de malnutrición, la más frecuente malnutrición energética (47,54%), seguida de energético-proteica (42,62%) y proteica (9,83%). El 52,5% de casos de malnutrición fueron de grado severo y 23% moderado. El 26.5% de pacientes presentaba bajo peso (IMC <18,5), la mediana de IMC fue 21. El 28% presentaba hipoalbuminemia (mediana 4,0g/dl) y el 49.3% hipolipemia (mediana 151mg/dl). Los déficits de micronutrientes más frecuentes fueron de Vitamina D (16/22; 80,8%), seguido de anemia (53,9%) y déficit de ácido fólico (33,3%). Además del consejo dietético, el 93% de pacientes recibió algún suplemento de nutrición enteral (NE). A los 6-9 meses se evidenciaron diferencias significativas en el IMC, en especial disminución del porcentaje de bajo peso (26,5%-17,7%; p=0,010) y aumento de la mediana del IMC (21-22, p<0,001). Se observó un aumento significativo en las medianas de peso (p<0,001), albúmina (p=0,002), colesterol total (p=0,003), hemoglobina (p=0,004) y hierro sérico (p=0,009), así como reducción de la frecuencia de anemia (53,9%-35,5%, p=0,01).

## Conclusiones

Más de la mitad de pacientes derivados a la Unidad de Nutrición Clínica presentaron malnutrición, aproximadamente el 75% de estos fueron de grado moderado-severo. Los pacientes derivados y tratados con suplementos de NE presentaron una mejoría significativa del estado nutricional.

## CP-237. FÍSTULA GASTROCÓLICA, UNA COMPLICACIÓN INFRECUENTE EN LA ENFERMEDAD DE CROHN

TORO ORTIZ JP, FERNÁNDEZ GARCÍA F, GIL AYUSO J, ANDRADE BELLIDO R

UGC APARATO DIGESTIVO. COMPLEJO HOSPITALARIO DE ESPECIALIDADES VIRGEN DE LA VICTORIA, MÁLAGA.

## Introducción

Entre un 35-50% de los pacientes con enfermedad de Crohn (EC)

pueden presentar patología fistulosa, existiendo mayor riesgo de ésta ante mayor duración de la enfermedad. En la mayoría de las ocasiones afecta a la región perianal, siendo poco frecuente la aparición de fístulas gastrocólicas (FGC).

### Caso clínico

Mujer de 47 años diagnosticada en 2014 de EC con afectación colónica y perianal (A2L2B1p), en tratamiento con Azatioprina y Adalimumab (previamente fallo secundario a Infliximab). Durante su seguimiento en consulta, comienza con dolor epigástrico irradiado

a hombro izquierdo postprandial, halitosis, ocasionales eructos con mal olor, diarrea sin productos patológicos y pérdida de peso de 10 kg. Se realiza entero RMN identificándose una pseudomasa inflamatoria de 6 x 4.6 cm que engloba ángulo esplénico del colon, pilar diafragmático anterior y cámara gástrica (Figuras 1 y 2); con un trayecto fistuloso gastrocólico en su interior (Figura 3 y 4). Además, se objetiva actividad inflamatoria a nivel de colónico con estenosis y dilatación preestenótica (Figura 5). Se amplía el estudio mediante endoscopia digestiva alta (sin identificar clara

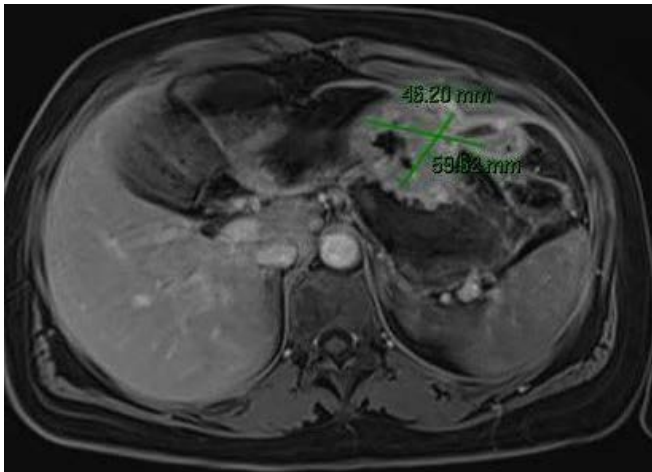


FIGURA 1

Corte axial de enteroRMN que muestra pseudomasa inflamatoria de 6 x 4,6 cm.

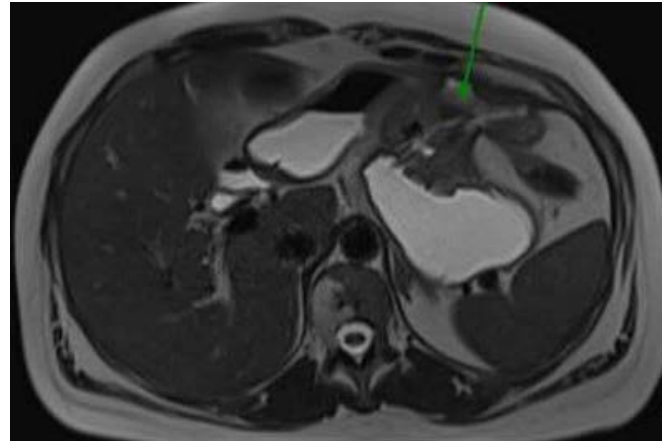


FIGURA 3

Corte axial de enteroRMN que muestra fístula gastrocólica (flecha verde)

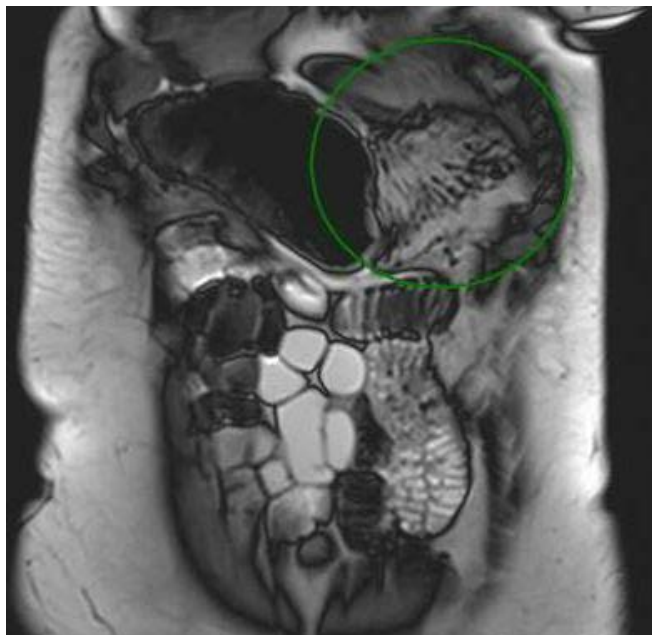


FIGURA 2

Corte coronal de enteroRMN que muestra plastrón inflamatorio (círculo verde).

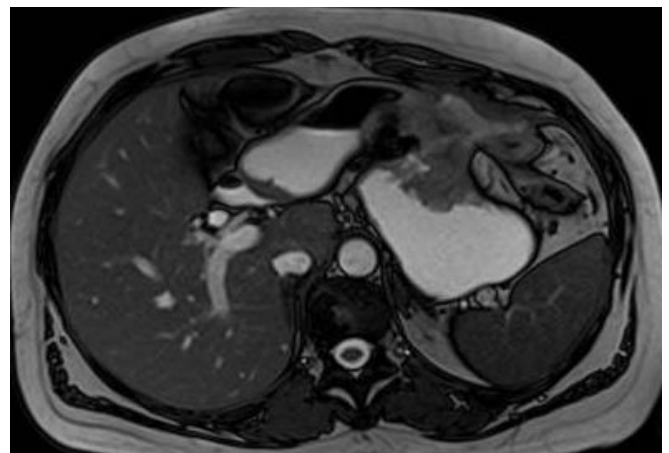


FIGURA 4

Corte axial de enteroRMN que muestra fístula gastrocólica.

imagen fistulosa, solo retracción de mucosa a nivel de curvatura mayor) y baja (confirmando estenosis infranqueable). Se propone para tratamiento quirúrgico, realizándose colectomía subtotal, ileostomía y resección parcial gástrica. Posteriormente se confirma mejoría clínica y ponderal.

### Discusión

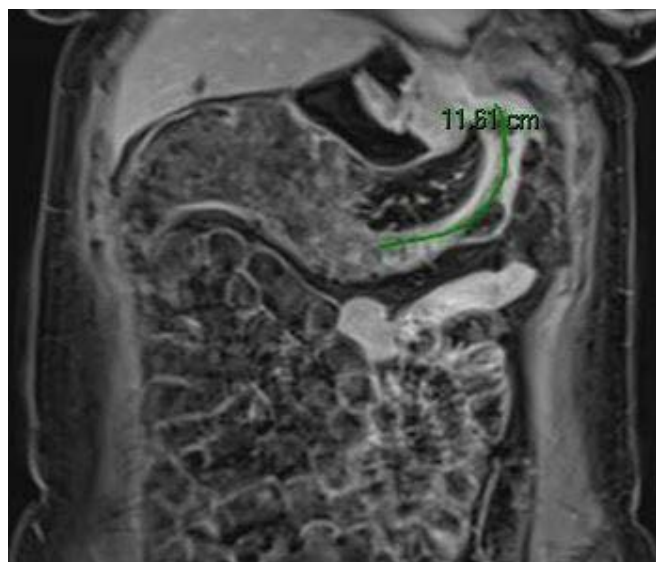


FIGURA 5

Corte coronal de enteroRMN que muestra segmento colónico de 11.6 cm con cambios estenóticos fibroinflamatorios (trayecto verde).

La inflamación crónica transmural característica de la EC afecta hasta la serosa, llevando a la formación de fístulas que pueden afectar a órganos adyacentes. No solo la EC está relacionada con la aparición de FGC, pudiendo causarlas otras entidades como cirugías previas, tumores gástricos, tumor pancreático, traumatismo intraabdominal, absceso intraabdominal y diverticulitis. En cuanto a la clínica, la triada típica en la FGC es diarrea, pérdida de peso y halitosis/vómitos fecaloideos, estando presente este último en tan solo el 30% de los pacientes y considerándose patognomónico. Sin éste, el resto de síntomas hacen difícil el diagnóstico diferencial con el brote de EC u otras complicaciones. El diagnóstico de elección se realiza mediante una técnica de imagen radiológica, siendo preferible la enteroRMN frente al TC por su mayor sensibilidad. Una vez diagnosticada, se podría plantear la intensificación del tratamiento médico o, como en nuestro caso, la resección quirúrgica. Este caso subraya la importancia del diagnóstico diferencial basado en los datos clínico-radiológicos entre las complicaciones de EC, concretamente de la infrecuente formación de una FGC.

**CP-238. HIDRADENITIS SUPURATIVA: MANIFESTACIÓN PARADÓJICA DEL TRATAMIENTO CON ADALIMUMAB.**

KECO-HUERGA A, PALOMAR-ÁVILA C, MORENO-PIMENTEL C, GARCÍA DE LA BORBOLLA-SERRES J, RUEDA-SÁNCHEZ J, CASTRO-FERNÁNDEZ M

UGC APARATO DIGESTIVO. COMPLEJO HOSPITALARIO DE ESPECIALIDADES VIRGEN DE VALME, SEVILLA.

**Introducción**

La Hidradenitis Supurativa (HAS) es una enfermedad cutánea inmunomediada caracterizada por placas inflamadas con nódulos,

pústulas o abscesos, preferentemente en axilas, ingles, periné o nuca. Las infecciones bacterianas agravan la enfermedad. En casos moderados graves, sin respuesta a antibióticos, retinoides o corticoides, está indicado tratamiento biológico anti-TNF, preferentemente Adalimumab (ADA) aprobado por la FDA y EMA para esta enfermedad. Presentamos un caso de HAS en un paciente con enfermedad de Crohn (EC) que se presenta durante el tratamiento con ADA.

**Caso clínico**

Paciente de 42 años diagnosticado con 24 años de edad de EC y espondiloartropatía. Inició por corticodependencia tratamiento con ADA 40 mg/2 semanas hacia 6 años, como primer biológico, asociado en los dos primeros años a azatioprina, alcanzando la remisión clínica. Tras presentar brote de actividad con elevación de calprotectina y niveles de ADA subóptimos, se incrementa la dosis a 80 mg/2 semanas. Recupera la remisión clínica, pero a los 4 meses comienza a presentar nódulos y pústulas en axilas, ingles, pubis y nuca, siendo diagnosticado de HAS. Se decide como primera medida desescalar ADA a 40 mg/2 semanas considerándose también el cambio a otro biológico. Tras esta intervención se observa mejoría progresiva de las lesiones cutáneas hasta su total resolución en 2-3 meses. A los 8 meses de seguimiento se mantiene en remisión clínica con ADA 40 mg/2 semanas y sin recidiva de la HAS.

**Discusión**

Las manifestaciones paradójicas son enfermedades que surgen o se agravan durante el tratamiento con un fármaco biológico indicado para su tratamiento. Se comunicaron inicialmente por anti-TNF aunque son factibles con otros biológicos. La psoriasis es la manifestación paradójica más comunicada, en pacientes con enfermedad inflamatoria intestinal (EII). La HAS es más infrecuente presentándose la mayoría de los casos durante tratamiento con ADA. El tiempo de exposición es variable con una media de 12 meses (1-72). La decisión terapéutica estará condicionada por la gravedad de la HAS, actividad de la EII y respuesta a otros biológicos. Mantener el biológico, en nuestro caso ADA, y tratar la HAS es una opción en casos leves. La decisión terapéutica más apoyada, en otros casos, sería suspender el tratamiento e introducir un nuevo biológico no-Anti-TNF por la posibilidad de ser la HAS un “efecto de clase” inherente a estos fármacos. En el caso presentado mantuvimos, aunque desescalar, el tratamiento con ADA con excelente resultado, sugiriendo que la HAS sea un efecto adverso dosis dependiente.

**CP-239. IMPACTO DEL TRATAMIENTO CON NUTRICIÓN ENTERAL SOBRE LOS PARÁMETROS INFLAMATORIOS EN PACIENTES CON EII**

MOUHTAR EL HALABI S<sup>1</sup>, CADENA HERRERA ML<sup>1</sup>, VÍAS PARRADO C<sup>1</sup>, MALDONADO PÉREZ MB<sup>1</sup>, CASTRO LARIA L<sup>1</sup>, CAUNEDO ÁLVAREZ A<sup>1</sup>, ARGÜELLES ARIAS F<sup>2</sup>

<sup>1</sup>UGC APARATO DIGESTIVO. COMPLEJO HOSPITALARIO REGIONAL VIRGEN MACARENA, SEVILLA. <sup>2</sup>UGC ANATOMÍA PATOLÓGICA. COMPLEJO HOSPITALARIO REGIONAL VIRGEN MACARENA, SEVILLA.

## Introducción

Evolución de los parámetros inflamatorios en pacientes con enfermedad inflamatoria intestinal (EII) y nutrición enteral (NA).

## Material y métodos

Estudio retrospectivo observacional. Se incluyeron pacientes de la Unidad de EII del Hospital Universitario Virgen Macarena derivados a la Unidad de Nutrición. Se recogieron datos demográficos,

	Derivación		Control 6-9 meses		P
	Mediana	Rango intercuartílico	Mediana	Rango intercuartílico	
<b>I. Harvey</b>	4,0	3,2-4,9	4	2-5	0,019
<b>Harvey</b>					
Remisión	N = 21	30,0 %	N = 32	45,1%	0,082 <sup>3</sup>
Leve	N = 18	25,7 %	N = 23	32,4%	
Moderado	N = 28	40,0 %	N = 15	21,1%	
Severo	N = 3	4,3%	N = 1	1,4%	
<b>I. Mayo</b>	3,7	2,8-4,6	4	1-6	0,011
<b>Mayo</b>					
Remisión	N = 6	19,4%	N= 8	26,7%	0,001
Leve	N = 11	35,5%	N= 9	30,0%	
Moderada	N = 7	22,6%	N=13	43,3%	
Severa	N = 7	22,6%	N= 0	0%	
PCR	8,2	5,5-10,9	4,4	0,9-10,9	0,001
CPF	665,0	0-1.588,3	229,6	94-1.457,4	0,043

FIGURA 1

Evolución de los parámetros de actividad inflamatoria en control a los 6-9 meses.

clínicos y bioquímicos al momento de la derivación y 6-9 meses tras la intervención nutricional. Se utilizó el Índice de Mayo clínico (IM) para Colitis Ulcerosa (CU) y el Índice de Harvey Bradshaw (IHB) para Enfermedad de Crohn (EC). Se consideraron elevados PCR superiores a 5 mg/dl y CPF de 200 ug/g.

## Resultados

Se incluyeron 102 pacientes, 70% con EC, 54% varones, edad media 38,9 años y mediana de cuatro años de evolución de la enfermedad. El 40% de los pacientes con EC se encontraba en actividad moderada y 4.3% con actividad severa. Los pacientes con CU, el 22,6% presenta actividad moderada y 22,6% actividad severa. La PCR estuvo elevada en 55% de las determinaciones, con mediana de 8,2mg/dg y la CPF en 11/12 pacientes, con mediana 665 ug/g. El 93% de pacientes recibió suplementación con NE, 37,3% requirieron pauta de corticoides durante el seguimiento y 35,6%, cambio de estrategia terapéutica. Se observaron diferencias significativas en las medias de puntuación de los índices de actividad a los 6-9 meses (IHB  $p = 0,019$ ; IM  $p = 0,011$ ). En CU, el 26,7% de pacientes entró en remisión, el 30% pasó a actividad leve y el 43.3% a actividad moderada, sin quedar ningún paciente con actividad severa ( $p = 0,001$ ). En EC, el 45,1% de pacientes pasó a remisión y el 32,4% a actividad leve, sin embargo las diferencias no alcanzaron la significación estadística ( $p = 0,082$ ). Los marcadores bioquímicos de actividad también mostraron descensos significativos en el seguimiento, la mediana de PCR fue de 4,4 mg/dl ( $p = 0,001$ ) y la mediana de CPF de 229,6ug/g ( $p = 0,043$ ).

## Conclusiones

Se observó una evolución favorable de los parámetros inflamatorios en los pacientes tratados con suplementos de NE. Se necesitan más estudios prospectivos, que evalúen la eficacia de la NE como tratamiento primario en la EII.

## CP-240. LA ENFERMEDAD PERIANAL EN LA COLITIS ULCEROSA

EL FALLOUS EL MRAGHID M, ALEJANDRE ALTAMIRANO RM, VALDIVIA KRAG C, IGLESIAS FLORES E

UGC APARATO DIGESTIVO. COMPLEJO HOSPITALARIO REGIONAL REINA SOFÍA, CÓRDOBA.

## Introducción

La enfermedad perianal (EPA) se asocia con frecuencia a la Enfermedad de Crohn (EC), no obstante, también puede darse en la Colitis Ulcerosa (CU).

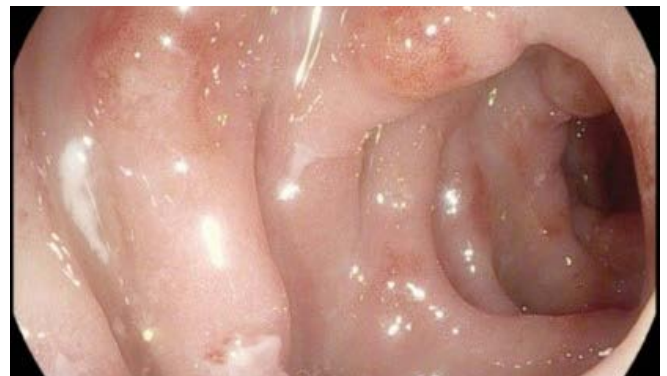

FIGURA 1A

Imagen de la colonoscopia realizada al inicio del estudio, con mucosa rectal discretamente edematosa y algunas aftas milimétricas fibrinadas.

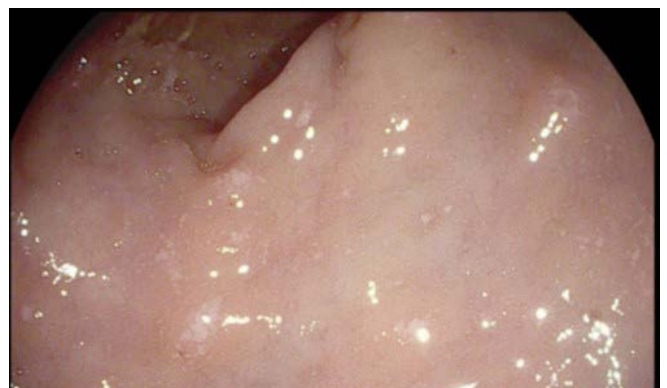

FIGURA 1B

Imagen de la colonoscopia realizada al inicio del estudio, con mucosa rectal discretamente edematosa y algunas aftas milimétricas fibrinadas.

## Caso clínico

Mujer de 74 años con antecedentes de hipertensión arterial, diabetes mellitus, cardiopatía hipertensiva y en seguimiento en consultas externas de Aparato Digestivo por alteración del hábito intestinal. Se realiza una primera colonoscopia (Figura 1A y 1B) con hallazgo de proctitis ulcerosa con actividad leve y hallazgos anatomopatológicos sugestivos de colitis crónica activa indeterminada, a descartar enfermedad inflamatoria intestinal. Posteriormente la paciente consulta por drenaje espontáneo de heces y pus a través de orificio perianal, artralgias y aparición de lesiones nodulares cutáneas eritematovioláceas en las extremidades, sugestivas de eritema nodoso (Figura 2A, 2B y 2C). Al ingreso se realiza tomografía computerizada (TC) urgente identificándose una colección interglútea de 10mm con trayecto fistuloso, así como una nueva colonoscopia (Figura 3A, 3B y 3C) con hallazgo de colitis izquierda con afectación sugestiva de colitis ulcerosa. También se realiza una Resonancia Magnética (RM) de intestino delgado que no muestra afectación a dicho nivel y una RM pélvica (Figura 4A y 4B), con hallazgos de fístula transesfinteriana con orificio fistuloso y con formación de absceso recto vaginal del que parten tres trayectos fistulosos. Ante estos hallazgos, se consulta con el servicio de Cirugía General, decidiéndose tratamiento quirúrgico.

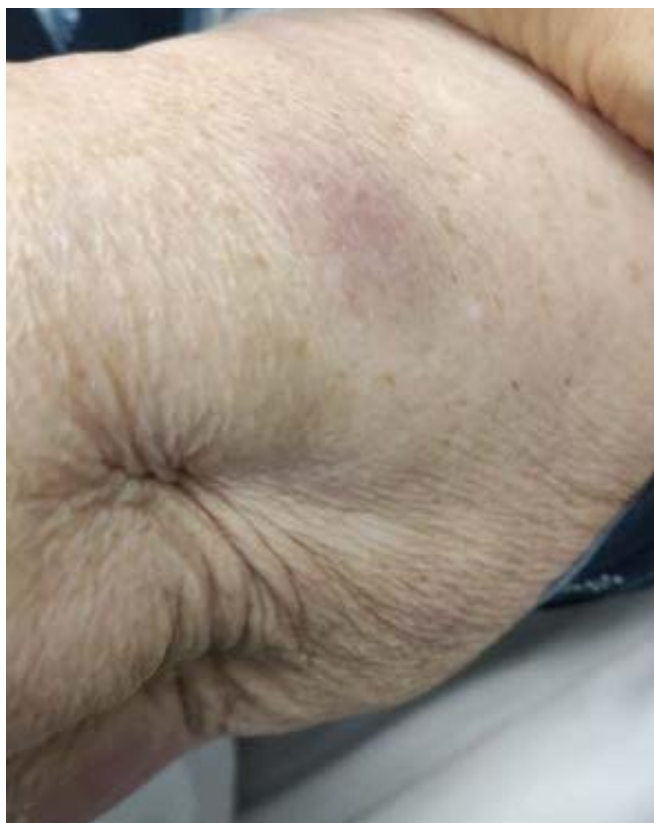


FIGURA 2A

Lesiones nodulares cutáneas eritematovioláceas dolorosas a la presión aparecidas en ambos miembros inferiores.

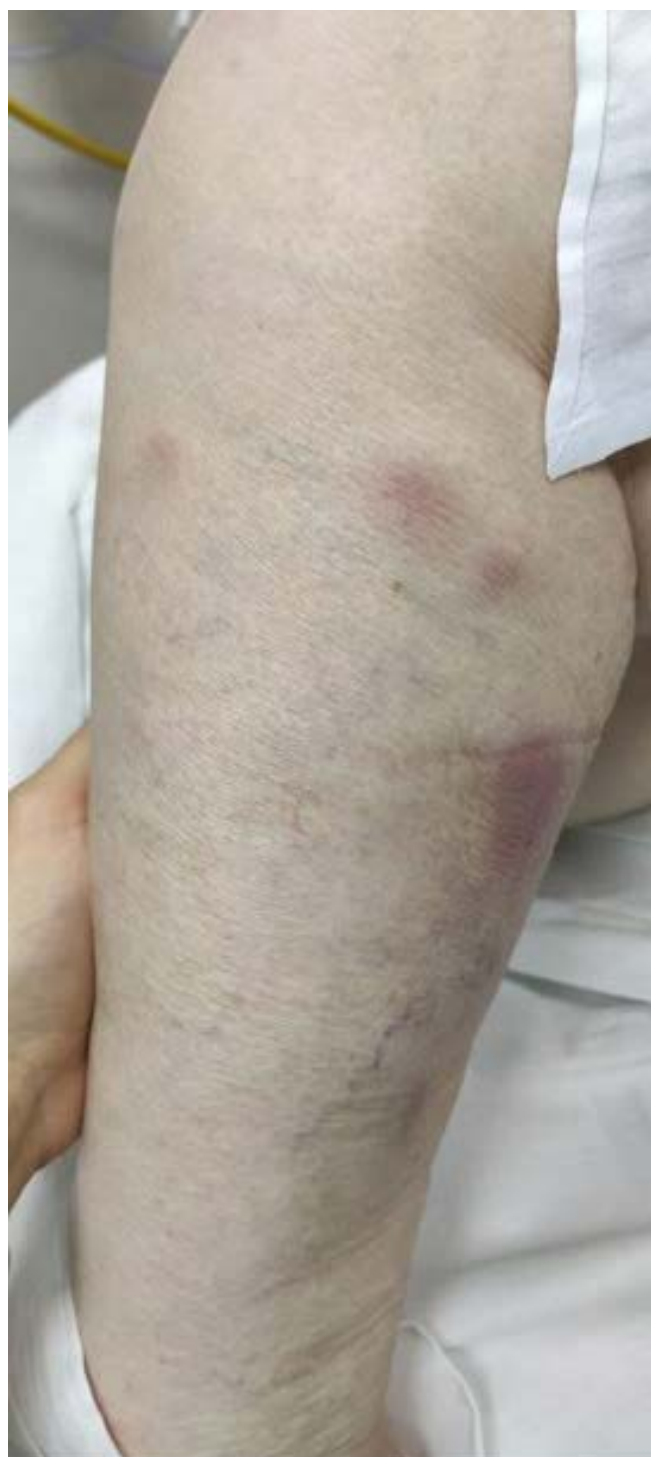

FIGURA 2B

Lesiones nodulares cutáneas eritematovioláceas dolorosas a la presión aparecidas en ambos miembros inferiores.

## Discusión

La enfermedad perianal se asocia generalmente a la enfermedad de Crohn en un 20-30% de los casos. No obstante, puede vincularse también con la colitis ulcerosa hasta en un 3-5%, según las series, y pudiendo preceder a la afectación digestiva hasta en un 25% de

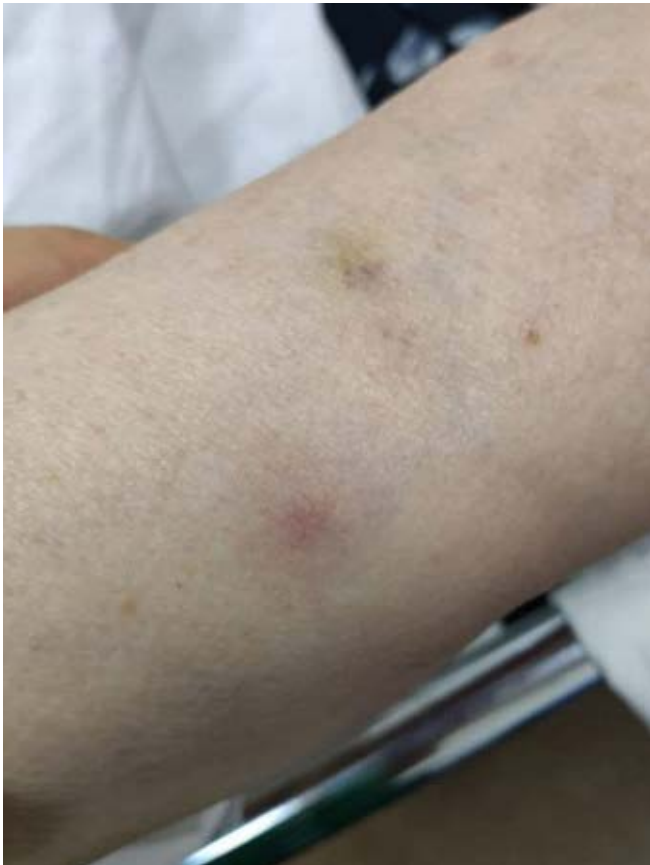

FIGURA 2C

Lesiones nodulares cutáneas eritematovioláceas dolorosas a la presión aparecidas en ambos miembros inferiores.

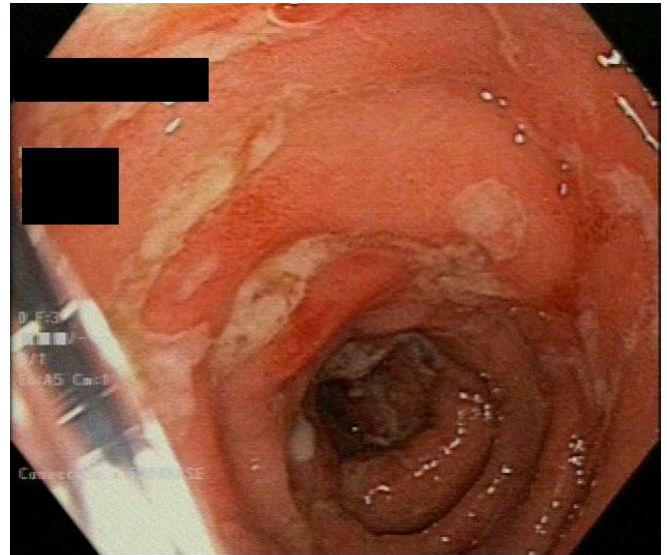


FIGURA 3B

Hallazgos endoscópicos en forma de Mucosa edematosa con pérdida del patrón vascular y algunas úlceras superficiales fibrinadas, objetivada en colon izquierdo y rect.

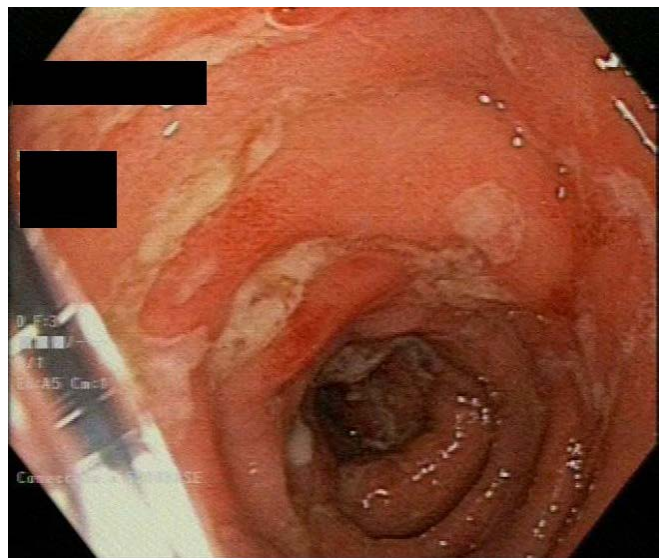


FIGURA 3C

Hallazgos endoscópicos en forma de Mucosa edematosa con pérdida del patrón vascular y algunas úlceras superficiales fibrinadas, objetivada en colon izquierdo y rect.

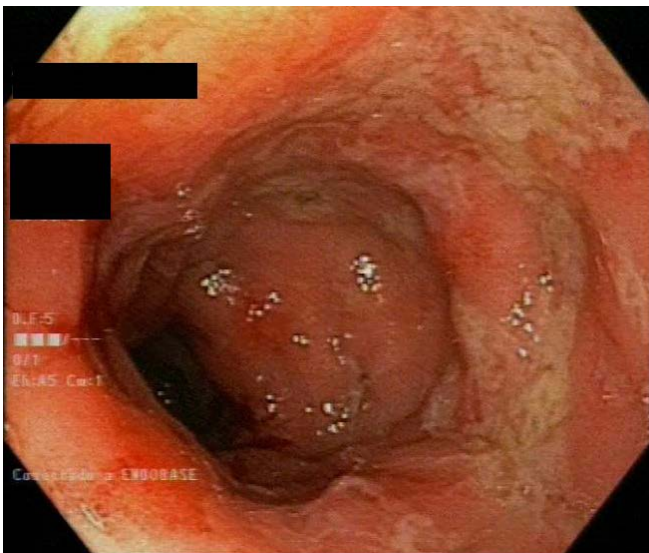


FIGURA 3A

Hallazgos endoscópicos en forma de Mucosa edematosa con pérdida del patrón vascular y algunas úlceras superficiales fibrinadas, objetivada en colon izquierdo y rect.

las veces. La EPA se manifiesta en la CU de igual modo que en la EC en forma de fisuras, absceso perianal, fistula o estenosis anal. La exploración física es de una importancia capital y debe ser sistemática, efectuada por un Proctólogo. El tratamiento no difiere del recomendado para la CU, aunque se ha descrito una mayor necesidad de corticoides. Por otro lado, el eritema nodoso es la manifestación cutánea más frecuente en la enfermedad inflamatoria

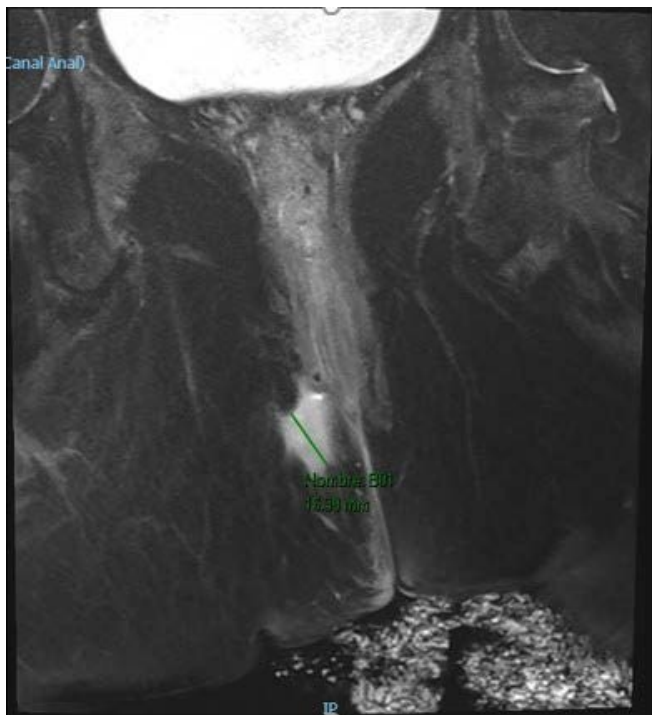

FIGURA 4A

RM pélvica donde se aprecia fistula transesfinteriana con orificio fistuloso a las 11 horas en decúbito supino, con formación de absceso recto vaginal de unos 17 mm de eje axial, del que parten tres trayectos

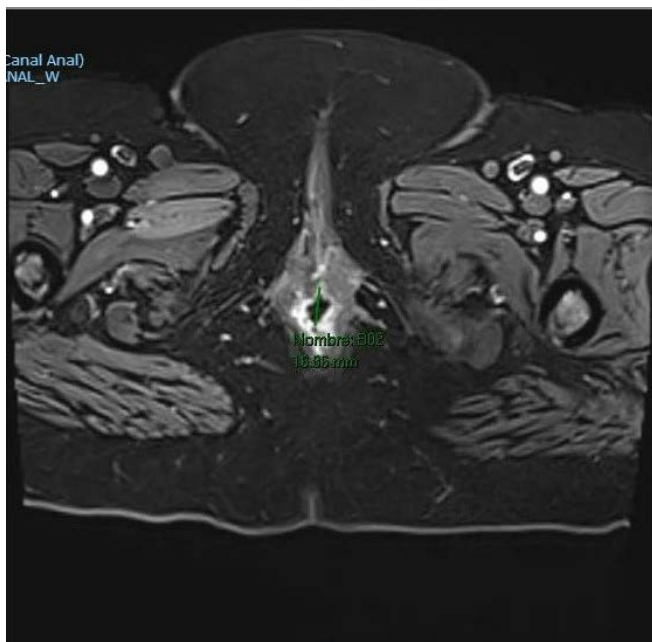


FIGURA 4B

RM pélvica donde se aprecia fistula transesfinteriana con orificio fistuloso a las 11 horas en decúbito supino, con formación de absceso recto vaginal de unos 17 mm de eje axial, del que parten tres trayectos.

intestinal (EII), siguiendo un curso paralelo a la afectación intestinal, y con una incidencia mayor en la EC (4-15%) pero no despreciable en la CU (3-10%). Aunque la EPA es poco frecuente y a menudo tiene un curso no grave en la CU, interfiere notablemente en la calidad de vida de los pacientes y debe sospecharse de forma temprana en caso de hallazgos compatibles, siendo imprescindible un examen cuidadoso y un tratamiento adecuado.

### CP-241. MUCOCELE RECTAL EN ENFERMEDAD DE CROHN TRAS ILEOLECTOMÍA

ANGULO MCGRATH I, MARTÍNEZ BURGOS M, MORALES BERMÚDEZ AI, PINTO GARCÍA I

DEPARTAMENTO APARATO DIGESTIVO. COMPLEJO HOSPITALARIO REGIONAL DE MÁLAGA, MÁLAGA.

#### Introducción

El mucocele es una colección cística de moco que resulta de la secreción producida por el epitelio mucoso en un espacio cerrado. Se trata de una complicación rara a nivel del tracto gastrointestinal, más frecuente a nivel apendicular, tratándose de algo excepcional a nivel rectal.

#### Caso clínico

Mujer de 50 años con antecedentes de pancolitis ulcerosa en tratamiento con mesalazina. Intervenido de forma urgente en 2018 por perforación intestinal a nivel de colon transverso realizándose pancolectomía total con resección de 10 cm de íleon terminal afectos. Ileostomía terminal de Brooke. Histología de pieza quirúrgica: afectación transmural de intestino delgado y grueso. En 2020 presenta molestias perianales, sin secreción anal asociada. Enterografía por RMN describe muñón rectal distendido, 4 cm, con contenido líquido en su interior, compatible con mucocele rectal (Figura 1). Rectosigmoidoscopia: tope a punta de dedo; recto menor a 2 cm sin identificarse luz. Drenaje guiado por ecoendoscopia rectal. Colección líquida de 60 mm de diámetro (Figura 1). Imposibilidad de posicionar prótesis por escasa longitud de remanente rectal. Punción con aguja de 19G colapsando colección. Resolución hasta el momento actual.

#### Discusión

El mucocele rectal es una patología extremadamente infrecuente, desconociéndose la prevalencia exacta, con menos de diez casos descritos en la literatura. Se trata de una colección cística mucosa secundaria a la secreción del epitelio mucoso en un espacio cerrado. Tras determinadas cirugías a nivel de colon o recto la mucosa rectal remanente continúa secretando pequeñas cantidades de moco, cuyo drenaje puede verse dificultado en caso de obstrucción o estenosis severa de canal anal. Se ha identificado en atresia anal, tras hemorroidectomía, tras cirugía de Hartman y tras cirugía por Enfermedad de Crohn (EC) y Colitis Ulcerosa (CU); siendo la estenosis anal una complicación conocida secundaria a la inflamación crónica y fibrosis en la EC. En todos los casos descritos se resolvió mediante

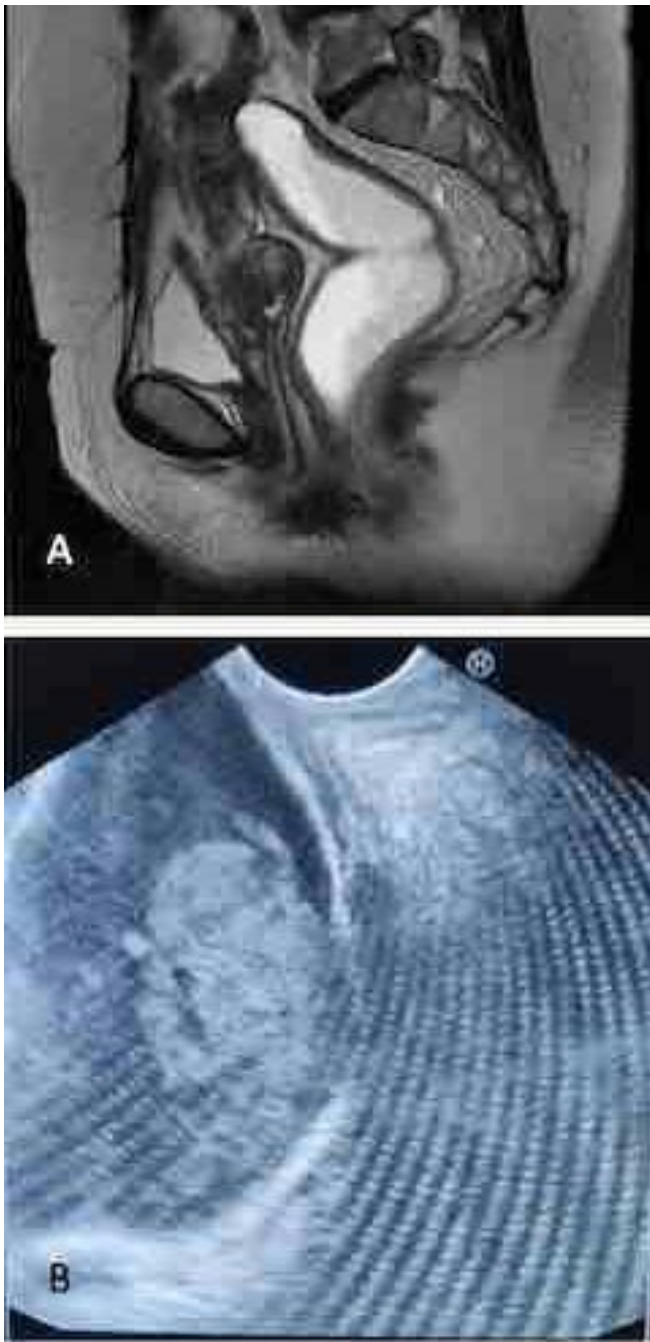


FIGURA 1

A. Enterografía por resonancia magnética (RMN) en la que se identifica muñón rectal distendido de 3,7 cm con contenido líquido en su interior. Pared rectal de grosor normal con realce homogéneo tras el contraste. Ileostomía en FID. B. Imagen ecográfica realizada con ecoendoscopio lineal introduciend

cirugía o drenaje. Sin embargo, el drenaje parece ofrecer una solución temporal dada la secreción mucosa constante del epitelio remanente, causando recurrencia o precisando múltiples drenajes en la totalidad de casos abordados mediante drenaje exclusivo. La proctectomía transanal es el tratamiento de elección si las características del paciente lo permiten, siendo una intervención quirúrgica con baja morbilidad que pudiera ofrecer una resolución definitiva del cuadro.

### CP-242. NEOPLASIAS EN PACIENTES CON ENFERMEDAD INFLAMATORIA INTESTINAL EN EL HOSPITAL UNIVERSITARIO TORRECÁRDENAS

CAMPOS SERRANO N, LÁZARO SÁEZ M, LÓPEZ GONZÁLEZ J, HERNÁNDEZ MARTÍNEZ A

UGC APARATO DIGESTIVO. COMPLEJO HOSPITALARIO DE ESPECIALIDADES TORRECÁRDENAS, ALMERÍA.

#### Introducción

Los pacientes con enfermedad inflamatoria intestinal (EII) presentan mayor riesgo de desarrollar neoplasias debido a la inflamación crónica, a manifestaciones extraintestinales asociadas y a las diferentes terapias inmunosupresoras que reciben a lo largo de la enfermedad. El objetivo de nuestro estudio es conocer la incidencia de tumores en nuestra consulta de EII y la asociación a las diferentes terapias recibidas.

#### Material y métodos

Estudio retrospectivo observacional y analítico, en el que se han recogido las neoplasias de los pacientes en seguimiento en la consulta en los últimos 5 años. Se han analizado el tipo de tumores, los tratamientos recibido previamente diferenciados en fármacos inmunosupresores, biológicos y mesalazina, así como el cambio terapéutico que se realizó tras el diagnóstico, los posibles factores de riesgos asociados, y el seguimiento hasta Septiembre de 2021 del paciente.

#### Resultados

VARIABLES	RESULTADO
	<b>N= 30</b>
EDAD ACTUAL	53,3 ± 16,2
EDAD TUMOR	49,3 ± 16,9
SEXO	FEMENINO 11 (36,7%)
	MASCULINO 19 (63,3%)
FUMADORES	7 (23,3%)
CU	12 (40%)
EC	18 (60%)
ENFERMEDAD PERIANAL	5 (16,7%)
AF CCR	3 (10%)
MEIS	6 (20%)
NEOPLASIA PREVIA	3 (10%)
	CCR 7 (22,5%)
	GI NO CCR 3 (9,7%)
	UROTERIALES 8 (25,8%)
	PIEL NO MELANOMA 4 (12,9%)
	MELANOMA 1 (3,2%)
	PULMÓN 2 (6,4%)
	LINFOMA Y OTRAS N. SANGUÍNEAS 3 (9,7%)
	MAMA 1 (3,2%)
	TIROIDES 2 (6,4%)
TUMORES N= 31	

CU: COLITIS ULCEROSA. EC: ENFERMEDAD DE CROHN. AF CCR: ANTECEDENTES FAMILIARES DE CÁNCER COLORRECTAL. MEIS: MANIFESTACIONES EXTRAINTESTINALES. CCR: CÁNCER COLORRECTAL. GI: GASTROINTESTINALES. N: NEOPLASIAS

TABLA 1

Características demográficas, clínicas y tipo de neoplasia desarrollada en los pacientes.

VARIABLES	RESULTADO	
TRATAMIENTOS PREVIOS	AZATIOPRINA	20 (66,7%)
	+ 1 ANTI-TNF	6/20
	+ 1 ANTI-TNF + METOTREXATE	2/20
	+ 2 ANTI-TNF	7/20
	ANTI-TNF	14 (46,7%)
	+ VEDOLIZUMAB	4/14
	+ USTEKINUMAB	3/14
	METOTREXATE	1 (3,3%)
	MESALAZINA	25 (83,3%)
	MESALAZINA	7 (23,3%)
	MESALAZINA + AZATIOPRINA	5 (16,7%)
TRATAMIENTO MOMENTO DIAGNÓSTICO	MESALAZINA + AZATIOPRINA + INFLIXIMAB	3 (10%)
	AZATIOPRINA	1 (3,3%)
	ADALIMUMAB	1 (3,3%)
	ADALIMUMAB + AZATIOPRINA	3 (10%)
	INFLIXIMAB + AZATIOPRINA	2 (6,7%)
	INFLIXIMAB + METOTREXATE	1 (3,3%)
	USTEKINUMAB	1 (3,3%)
	USTEKINUMAB + AZATIOPRINA	1 (3,3%)
	VEDOLIZUMAB	2 (6,7%)
	VEDOLIZUMAB	1 (3,3%)
	TOFACITINIB	1 (3,3%)
TRATAMIENTO POSTERIOR	NINGUNO	5 (16,7%)
	MESALAZINA	4 (13,3%)
	METOTREXATE	1 (3,3%)
	AZATIOPRINA	3 (10%)
	INFLIXIMAB	2 (6,7%)
	USTEKINUMAB	3 (10%)
	VEDOLIZUMAB	10 (33,3%)
TOFACITINIB	1 (3,3%)	

TABLA 2

Fármacos empleados a lo largo de la enfermedad, en el momento del diagnóstico de la neoplasia y tras el mismo

De los 700 pacientes con EII revisados se han encontrado un total de 30 casos con desarrollo de neoplasias con edades comprendidas entre 21 y 81 años. De ellos, tres tenían antecedentes personales de neoplasias previas al diagnóstico y, de esos, uno desarrolló una segunda neoplasia no relacionada con EII. En dos de éstos, al valorar la necesidad de un fármaco inmunomodulador, se optó por un biológico no anti-TNF de inicio. La incidencia global de tumores en nuestra cohorte es del 4,28%, siendo los más frecuentes los gastrointestinales y los uroteliales. El 66,7% de los pacientes habían estado en tratamiento con tiopurinas, tanto en monoterapia, como de forma combinada con otros fármacos. De éstos, el 40% lo hicieron durante un periodo mayor a 5 años. Salvo 2 casos, el resto desarrollaron tumores relacionados con este fármaco inmunomodulador. Casi el 50% de los casos habían recibido algún biológico, principalmente anti-TNF. Tras el diagnóstico, en la mayoría de los casos se modificó el tratamiento, evitando las tiopurinas y los biológicos anti-TNF, siendo el fármaco más empleado el vedolizumab.

## Conclusiones

Como principal conclusión, destacamos que la incidencia de cáncer colorrectal es menor que en la población general, a pesar de su relación con la EII. Esto puede ser debido a que la edad media es menor, la vigilancia es muy estrecha y al mejor control de la enfermedad con los fármacos actuales. A pesar de las asociaciones descritas entre inmunosupresores y biológicos con determinadas neoplasias, en nuestro trabajo podemos apreciar que son terapias con buen perfil de seguridad, sin que ello conlleve un riesgo relevante de desarrollo de neoplasias en nuestra población de estudio.

### CP-243. NEUMONÍA NOSOCOMIAL OPORTUNISTA POR PNEUMOCYSTIS JIROVECI EN PACIENTE CON ENFERMEDAD DE CROHN FISTULIZANTE

SOTOMAYOR ORELLANA MA, VIEJO ALMANZOR A, GUERRERO PALMA E, CALDERÓN RAMÍREZ MR

SERVICIO APARATO DIGESTIVO. HOSPITAL PUERTA DEL MAR, CÁDIZ.

## Introducción

La neumonía por *Pneumocystis jirovecii* (PCP) suele presentarse como una infección oportunista en inmunodeprimidos, con una elevada mortalidad, siendo peor en ausencia de VIH. La terapia inmunosupresora es un factor de riesgo importante para desarrollar PCP. La enfermedad de Crohn (EC) fistulizante enterocutánea hospitalizada puede requerir manejo con antibioterapia, inmunosupresores, drenajes e incluso cirugía. Los accesos vasculares, la enfermedad extensa y la inmunosupresión aumentan la susceptibilidad de infecciones intrahospitalarias por microorganismos nosocomiales u oportunistas. En el contexto de una IRA es importante la sospecha de PCP, especialmente en pacientes que reciben corticoterapia.

## Caso clínico

Varón de 42 años con ECA3B3L3p (Montreal) de 22 años de evolución con mal control, fallo a anti-TNF, portador de ileostomía, fístulas enterocutáneas de gran calibre (**Figura 1A y 1B**) y perianales (**Figura 2**), que ingresa por brote de la enfermedad recibiendo tratamiento con metilprednisolona a 60 mg/c24h, antibioterapia, NPT y se inició ustekinumab. Durante el ingreso desarrolló infecciones asociadas a accesos vasculares (*Staphylococcus* spp.) y a antibioterapia prolongada (*E. cloacae* BLEE), precisando vancomicina y meropenem, que limitaron el tratamiento biológico. Tras 2 meses presentó deterioro general e IRA global, trasladándose a UCI con fallo multiorgánico y SDRA, precisando IOT. Se detectaron infiltrados

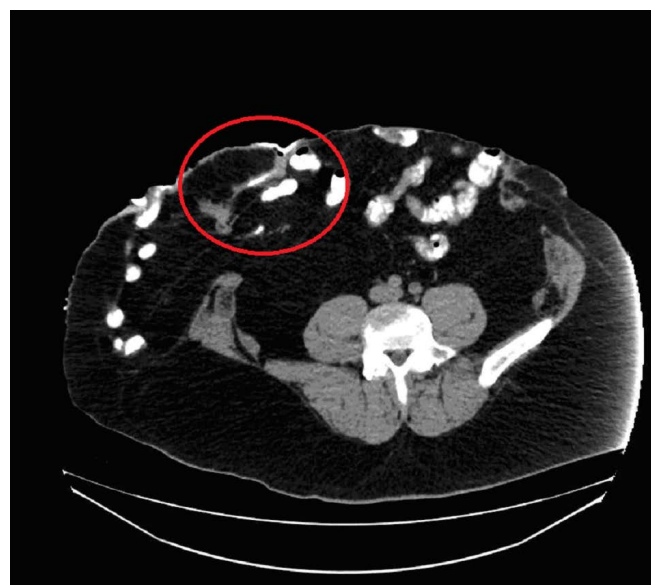

FIGURA 1A

TAC de abdomen con contraste oral. Se aprecia trayecto fistuloso de 7 - 8 cm, con apertura hacia pared abdominal

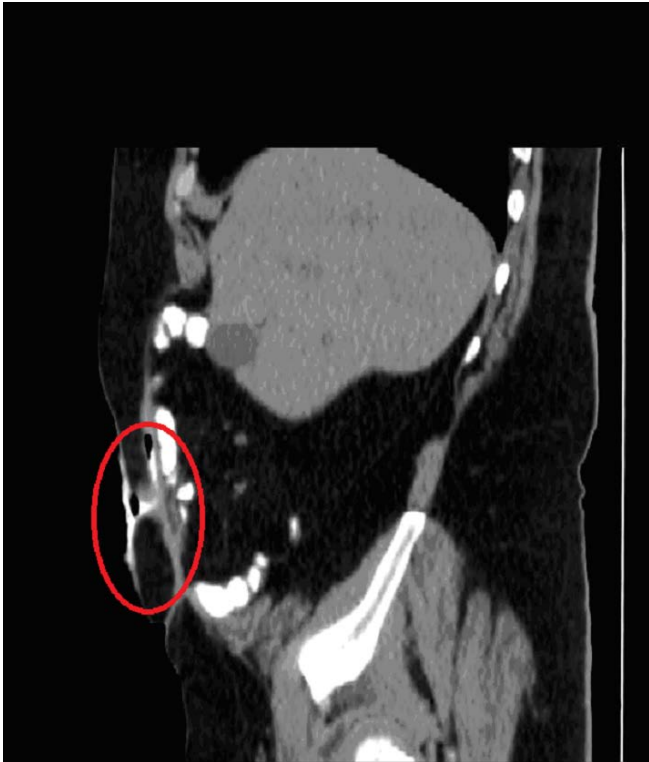

FIGURA 1B

TAC de abdomen con contraste oral. Se aprecia trayecto fistuloso de 7 - 8 cm, con apertura hacia pared abdominal.

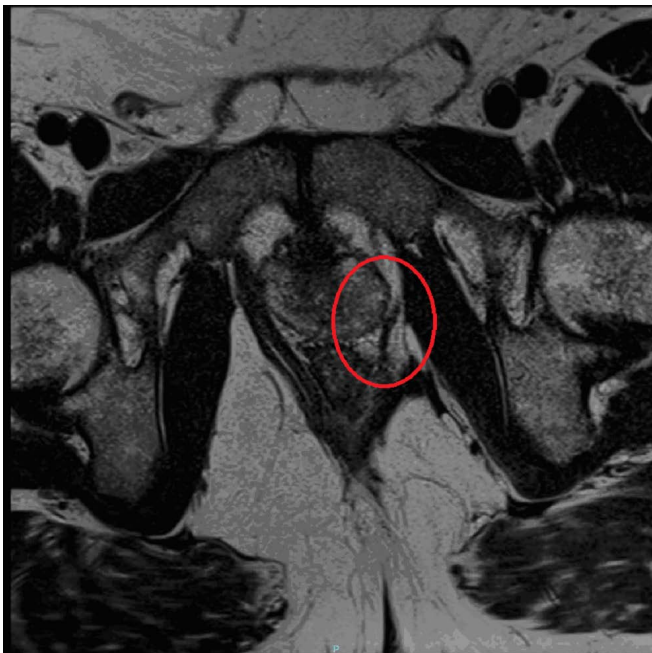

FIGURA 2

RM de pelvis, se aprecia un fino trayecto fistuloso de dirección anterior, de unos 7mm de longitud y que contacta con la zona periférica izquierda de la próstata a nivel del ápex.

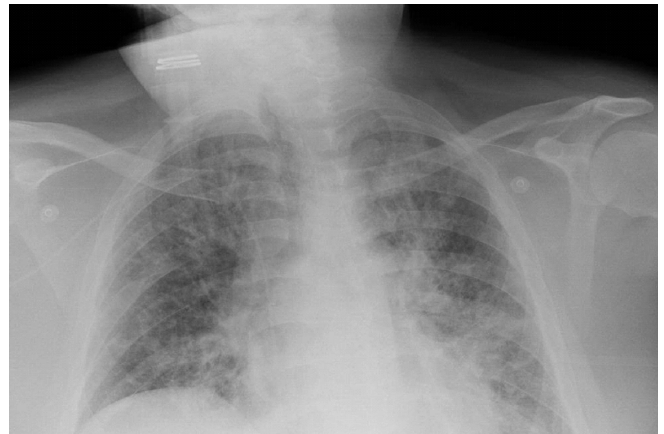


FIGURA 3A

Rx Portátil de Tórax al 1er y 3er día en UCI respectivamente. Se aprecia infiltrado intersticial bilateral en el contexto clínico de IRA global

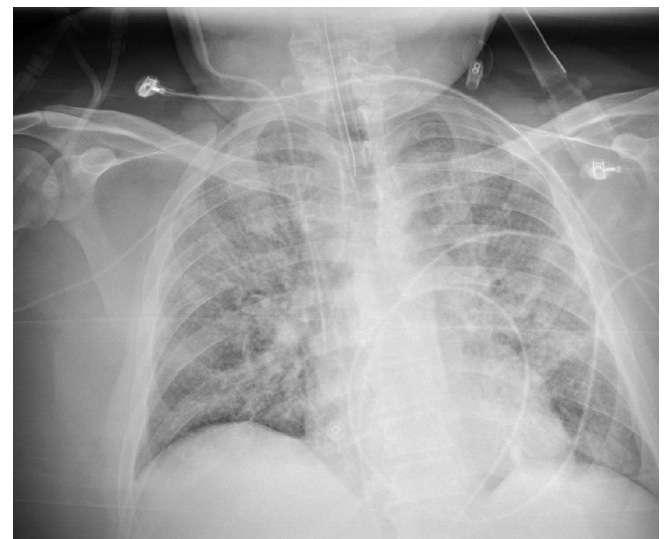


FIGURA 3B

Rx Portátil de Tórax al 1er y 3er día en UCI respectivamente. Se aprecia infiltrado intersticial bilateral en el contexto clínico de IRA global

intersticiales en radiografía de tórax (Figura 3A y 3B) y derrame pleural en TC (Figura 4), con PCR positiva para *P. jiroveci* en aspirado traqueal. Se inició hidrocortisona, caspofungina y cotrimoxazol (18 días). A los 12 días se extubó, con control radiológico sin infiltrados (Figura 5). Al día 18 ventilación espontánea eupneica con cánula nasal y a los 21 días retorna a planta de digestivo, manteniendo hemocultivos positivos que obligan a continuar con ATB de amplio espectro.

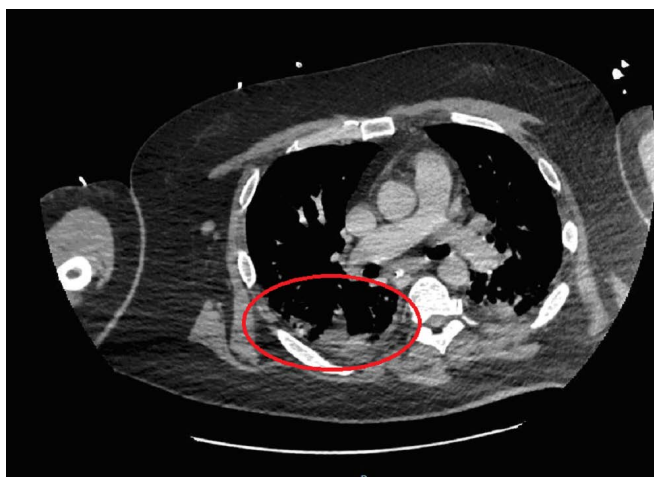

FIGURA 4

TAC DE TORAX. Al 3er día en UCI se observa presencia de derrame pleural derecho.

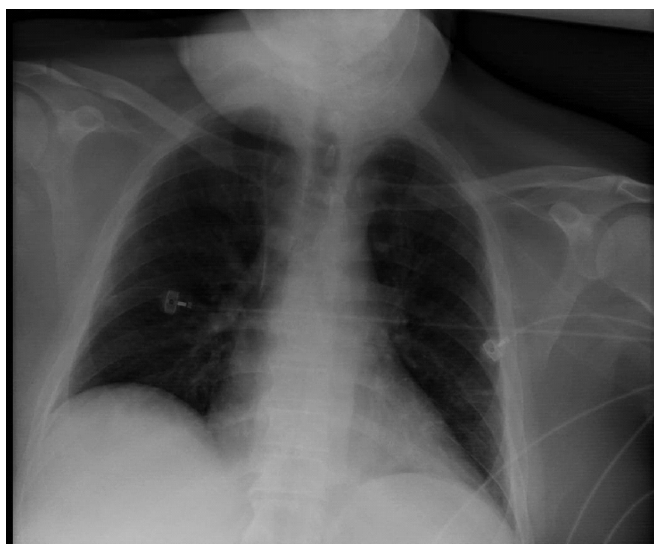

FIGURA 5

Rx AP de tórax portátil. Se aprecia mejoría de los infiltrados intersticiales bilaterales.

## Discusión

El *P. jirovecii* se transmite por vía aérea de persona a persona. En pacientes con EII, la PCP está relacionada, en un 91% de los casos, con el uso de glucocorticoides prolongado (>1 mes). Se manifiesta con disnea, hipoxemia y alteración del gradiente alveolo-arterial. El

diagnóstico se realiza con radiología (infiltrado intersticial, patrón vidrio esmerilado), analítica (LDH y Beta D-glucano elevados), tinción 50-90% (AT, LBA) y pruebas moleculares (PCR o RT-PCR). La PCP grave requiere tratamiento con cotrimoxazol asociado a corticosteroides durante 21 días y presenta una mortalidad en UCI de hasta el 60%. Para prevenirla es fundamental realizar profilaxis primaria en aquellas EII con triple tratamiento inmunosupresor, e indicar profilaxis secundaria a aquellos pacientes con antecedente de PCP que precisen corticoterapia prolongada.

## CP-244. PARÁMETROS CLÍNICOS Y COMPLICACIONES ASOCIADAS CON MALNUTRICIÓN EN UNA COHORTE DE PACIENTES CON EII

MOUHTAR EL HALABI S, CADENA HERRERA ML, VÍAS PARRADO C, MALDONADO PÉREZ MB, CASTRO LARIA L, CAUNEDO ÁLVAREZ A, ARGÜELLES ARIAS F

UGC APARATO DIGESTIVO. COMPLEJO HOSPITALARIO REGIONAL VIRGEN MACARENA, SEVILLA.

### Introducción

Conocer la situación clínica y nutricional de los pacientes con enfermedad inflamatoria intestinal (EII) derivados a la Unidad de Nutrición, así como la evolución de complicaciones de seis a nueve meses tras la intervención nutricional.

	Malnutrición				p <sup>1</sup>
	Sí		No		
	N	%	N	%	
<i>IQ previa</i>	20	32,8	22	53,7	0,029
<i>Restricciones dieta</i>	24	39,3	15	36,6	0,472
<i>Biológico</i>	22	36,1	17	41,5	0,365
<i>Tiempo de evolución (años)</i>	M	RIQ	M	RIQ	
	2,0	0-9,5	6,0	1,0-15,5	0,021

TABLA 1

Relación de parámetros clínicos basales con la presencia de malnutrición.

Complicaciones seguimiento	IMC						
	Bajo peso		Normopeso		Sobrepeso		
	N	%	N	%	N	%	
Ingreso Hospitalario	6	22,2	6	10,7	4	21,1	0,312
Cirugía	2	7,4	4	7,1	0	0	0,482
Infecciones	3	11,1	9	16,1	4	21,1	0,655
Otras complicaciones	4	14,8	7	12,5	2	10,5	0,909
<i>Necesidad corticoides</i>	14	51,9	14	25,9	10	52,6	0,026
<i>Cambio de tratamiento</i>	11	40,7	14	25,5	11	57,9	0,032

TABLA 2

Relación de IMC con complicaciones.

Complicaciones seguimiento	Grado de Malnutrición						p <sup>1</sup>
	Leve		Moderada		Severa		
	N	%	N	%	N	%	
Ingreso Hospitalario	3	20,0	1	7,1	7	21,9	0,477
Cirugía	3	20,0	0	0	2	6,3	0,123
Infecciones	4	26,7	0	0	5	15,6	0,127
Otras complicaciones	2	13,3	1	7,1	4	12,5	0,843
Necesidad corticoides	5	33,3	1	7,7	18	56,3	0,009
Cambio de tratamiento	4	26,7	2	14,3	14	43,8	0,124

TABLA 3

Relación grado de malnutrición con complicaciones.

Complicaciones seguimiento	I. Harvey-Bradshaw Derivación								p <sup>1</sup>
	Remisión		Leve		Moderado		Severo		
	N	%	N	%	N	%	N	%	
Ingreso hospitalario	0	0	3	16,7	8	28,6	0	0	0,046
Cirugía	0	0	2	11,1	3	10,7	0	0	0,422
Infecciones	2	9,5	2	11,1	7	25,0	1	33,3	0,378
Otras complicaciones	1	4,8	2	11,1	5	17,9	2	66,7	0,033
Necesidad corticoides	5	23,8	6	33,3	11	42,3	2	66,7	0,377
Cambio de tratamiento	5	23,8	4	22,2	14	51,9	1	33,3	0,120

TABLA 4

Relación del I. Harvey-Bradshaw (derivación) con el desarrollo de complicaciones.

## Material y métodos

Estudio de cohorte retrospectivo. Incluye pacientes con EII derivados a la Unidad de Nutrición Clínica del HUVVM, con seguimiento mínimo durante seis meses en dicha unidad. Se recogieron datos demográficos, clínicos y nutricionales desde la derivación hasta 6-9 meses posteriores. Se utilizaron los índices de actividad de Hervey-Bradshaw para enfermedad de Crohn (EC) y Mayo clínico para colitis ulcerosa (CU).

## Resultados

Se incluyó un total de 102 pacientes, 70% con EC, 54% varones, edad media 38,9 años. Mediana de evolución de 4 años, 41% con alguna intervención quirúrgica de EII previa y 60,78% con tratamiento inmunosupresor (42% azatioprina, 38% biológico, 56% corticoides, 24,5% al menos un biológico previo). El 44,3% de pacientes con EC y el 45,2% de pacientes con CU presentaban actividad moderada-severa en IHB e IM clínico respectivamente. El 38,23% realizaba algún tipo de restricción dietética. El 59,8% de los pacientes presentó algún tipo de malnutrición, 52% de grado severo y 47,54% de tipo energética. Se observó una relación significativa entre la mediana de tiempo de evolución de la EII y la presencia de malnutrición ( $p=0,021$ ), así como con el antecedente de intervención quirúrgica previa ( $p=0,029$ ). Las restricciones dietéticas se relacionaron con el tipo de malnutrición, principalmente con malnutrición energética ( $p=0,021$ ). El IMC ( $p=0,026$ ) y la malnutrición la severa ( $p=0,009$ ) se

asociaron con mayor necesidad de corticoides en el seguimiento. Las complicaciones registradas en el seguimiento fueron: 15,7% ingresos hospitalarios, 5,9% requerimiento de cirugía urgente (4/6 -66%- complicaciones postquirúrgicas), 16% infecciones (50% moderadas, 6,3% graves; no se relacionaron con tratamiento inmunosupresor) y 12% otras complicaciones tipo abscesos, fistulas, estenosis o trombosis. El IHB se asoció de manera significativa con la necesidad de ingreso hospitalario ( $p=0,046$ ) y con otras complicaciones ( $p=0,033$ ). No se encontraron otras asociaciones entre el resto de parámetros y el desarrollo de complicaciones.

## Conclusiones

- La presencia de malnutrición se asoció significativamente con el tiempo de evolución de la EII y las intervenciones quirúrgicas previas.
- El IMC y la malnutrición severa se asociaron con mayor necesidad de corticoides.
- El IHB se asoció con mayor necesidad de ingresos y otras complicaciones.
- La falta de asociación de otros parámetros con el desarrollo de complicaciones puede deberse al pequeño tamaño muestral y al corto periodo de seguimiento.

## CP-245. PERICARDITIS AGUDA ASOCIADA A MESALAZINA

TENDERO PEINADO C, FERNÁNDEZ CANO MC, LECUONA MUÑOZ M, MARTÍN RODRÍGUEZ MM

SERVICIO APARATO DIGESTIVO. COMPLEJO HOSPITALARIO REGIONAL VIRGEN DE LAS NIEVES, GRANADA.

## Introducción

La mesalazina es un antiinflamatorio fundamental en el tratamiento de los pacientes con colitis ulcerosa, tanto para la inducción de la remisión como para el mantenimiento de la misma. Existe presentación oral y rectal (supositorios en proctitis, espuma en rectosigmoiditis y enemas en colitis izquierda). Tiene un excelente perfil de seguridad. Sus efectos secundarios son raros, pudiendo producir cuadros leves y dosis-dependientes como molestias abdominales o cefaleas, que remiten tras disminuir la dosis, o cuadros idiosincráticos por hipersensibilidad (neumonitis, pericarditis, miocarditis, nefritis intersticial), ante los cuales es necesario suspender el tratamiento.

## Caso clínico

Paciente de 26 años con diagnóstico reciente de Colitis Ulcerosa en tratamiento con Mesalazina (comienzo hace un mes). Consulta por dolor torácico opresivo de aparición súbita irradiado a hombro izquierdo, que empeora con la inspiración profunda y el decúbito supino y mejora con la sedestación. Niega antecedentes de traumatismo. Niega fiebre o sensación distérmica, sensación subjetiva de disnea, aumento de tos o expectoración, clínica

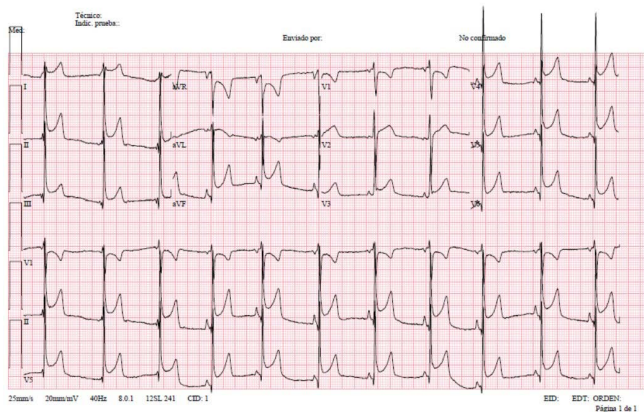


FIGURA 1

Ascenso del ST difuso y cóncavo hacia arriba y descenso del segmento PQ en V2-V4.

miccional irritativa o infección reciente. A la exploración el paciente mantiene estabilidad hemodinámica, pero presenta regular estado general, rictus de dolor y actitud antiálgica, con tronco inclinado hacia delante. El resto de la exploración, incluida la auscultación cardiorrespiratoria, es normal. En cuanto a las pruebas complementarias, tanto la radiografía de tórax como la analítica sanguínea son anodinas (troponinas normales). En el ECG se observa ascenso del ST difuso y cóncavo hacia arriba y descenso del segmento PQ en V2-V4. Se suspende la Mesalazina y se pauta tratamiento específico, quedando asintomático en menos de 24h. Ante el buen control del dolor y la estabilidad hemodinámica del paciente, se procede al alta hospitalaria con tratamiento ambulatorio y cita en Consultas Externas de Cardiología, en la que se constata ausencia de reaparición de la clínica y ECG y Ecocardiografía de control rigurosamente normales.

### Discusión

A pesar de que la Mesalazina es un fármaco con excelente perfil de seguridad, ante un episodio de dolor torácico de características pleuríticas como el que se nos presenta, es fundamental considerar esta patología, dado que el cuadro puede ser grave en ausencia de medidas adecuadas. El tiempo desde el inicio del tratamiento con Mesalazina (meses o incluso años) varía en los distintos pacientes. Es más frecuente encontrar este efecto secundario asociado a la administración oral de Mesalazina, habiendo, no obstante, casos descritos en pacientes con administración únicamente tópica.

### CP-246. PIELONEFRITIS XANTOGRANULOMATOSA EN PACIENTE CON ENFERMEDAD CROHN. INCIDENCIA DE LITIASIS RENAL COMO MANIFESTACIÓN EXTRAINTestinal EN PACIENTES CON ENFERMEDAD INFLAMATORIA INTESTINAL.

HERNANI ALVAREZ JA, CAMPOS GONZAGA L, MATEOS MILLÁN D, GARCÍA MARTÍNEZ A, SANJUAN LEÓN G

SERVICIO APARATO DIGESTIVO. HOSPITAL DE ESPECIALIDADES DE JEREZ DE LA FRONTERA, JEREZ DE LA FRONTERA.

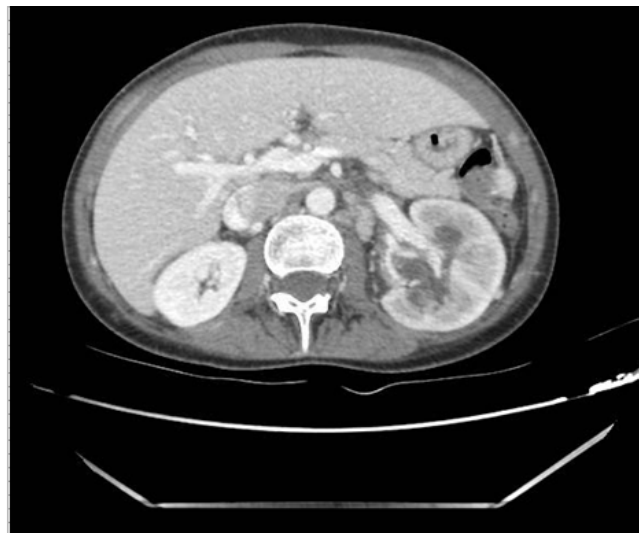

FIGURA 1

Moderada dilatación de sistema excretor izquierdo con pelvis renal de unos 21.5 mm con uréter dilatado hasta su tercio proximal/medio donde se visualiza imagen hiperdensa de 9.5 mm y 1500 UH en relación con litiasis. Desestructuración del parénquima renal.

### Introducción

La pielonefritis xantogranulomatosa es una patología poco común del parénquima renal secundaria a la obstrucción crónica del tracto urinario. Cursa de manera asintomática, no obstante los síntomas más comunes son el dolor en flanco abdominal, masa palpable en fosa renal, hematuria o fiebre. Histológicamente presenta una infiltración inflamatoria granulomatosa. Presentamos un caso de cólicos nefríticos de repetición y desestructuración del parénquima renal en una paciente diagnosticada de enfermedad de Crohn (EC), sin evidencia de otra causa mayor que lo justifique.

### Caso clínico

Se trata de una mujer de 45 años con enfermedad de Crohn de predominio ileal que precisó de resección ileocecal. Corticodependiente. Actualmente en tratamiento con Ustekinumab tras el fracaso de varias líneas de tratamiento. Ingresó en el servicio de Aparato Digestivo por dolor abdominal y cuadro suboclusivo. Aporta ecografía de abdomen, apreciando dilatación pielocalicial así como dilatación de asas intestinales. Anteriormente había consultado en numerosas ocasiones por cálculos urinarios de repetición. En la analítica destaca una PCR 194,7, Hb 12,2 gr/dl y 15.200 leucocitos con 86% N. Orina con leucocituria. Creatinina normal. Durante el ingreso se solicita un TAC de abdomen con el hallazgo de una Uropatía obstructiva litiásica izquierda con desestructuración del parénquima renal secundaria a un proceso infeccioso/inflamatorio crónico. Se comenta el caso con Urología y se decide derivación urinaria. Finalmente se programó una Ureterorenoscopia izquierda.

### Discusión

Las manifestaciones urológicas son una causa poco frecuente de consulta en pacientes diagnosticados de enfermedad inflamatoria intestinal (EII). La incidencia de cálculos urinarios es mayor en pacientes con EII que en la población general. Existen múltiples mecanismos fisiopatológicos de producción de cálculos urinarios relacionados a patología inflamatoria intestinal. El aumento del número de deposiciones conlleva a una orina más concentrada propensa a la solidificación. La malabsorción intestinal y las resecciones del tramo intestinal favorecen la hiperoxaluria y la formación de cristales de oxalato cálcico. Por todo ello, la presencia de nefrolitiasis es una complicación más frecuente en la EC. Los corticoides, algunos inmunosupresores (en especial la Sulfasalazina) y la Vitamina D son favorecedores de litiasis renal. En un estudio realizado por la Asociación Japonesa de Urología en 2021 se demostró una mayor incidencia de urolitiasis en varones con historia de EII con tratamiento previo con glucocorticoide y con síndrome de intestino corto. La recurrencia de episodios de cólicos nefríticos, secundarios a una actividad inflamatoria crónica puede conllevar a una afectación renal xantogranulomatosa. El tratamiento definitivo es la nefrectomía.

### CP-247. PIODERMA GANGRENOSO DISEMINADO COMO MANIFESTACIÓN DE BROTE GRAVE DE COLITIS ULCEROSA

FERNÁNDEZ GARCÍA F, TORO ORTÍZ JP, GIL AYUSO J, ALCAÍN MARTÍNEZ G

UGC APARATO DIGESTIVO. COMPLEJO HOSPITALARIO DE ESPECIALIDADES VIRGEN DE LA VICTORIA, MÁLAGA.

#### Introducción

Las manifestaciones extraintestinales (MEI) son entidades inflamatorias que ocurren en pacientes con enfermedad inflamatoria intestinal (EII) y que están mediadas por el mismo mecanismo inmunológico que la afectación intestinal, o bien por otros mecanismos promovidos por dicha inflamación. Hasta el 50% de los pacientes con EII sufren alguna MEI, teniendo gran impacto en su calidad de vida y suponiendo un reto diagnóstico y terapéutico.

#### Caso clínico

Varón de 47 años con antecedentes de colitis ulcerosa A2E3 según Montreal, apendicectomizado y sin tratamiento activo por mala adherencia. Acude por empeoramiento progresivo del estado general de 2 meses de evolución, aumento del ritmo de deposiciones con hasta 5 deposiciones sanguinolentas, febrícula y pérdida ponderal de 6 kg. El paciente ya acudió la semana anterior con sintomatología similar, siendo optimizado el tratamiento con 5 ASA tópicos/orales junto a prednisona en pauta descendente, con cierta mejoría digestiva pero franco empeoramiento del estado general. Aquejaba dolor en zona inguinal derecha, tórax y tobillo izquierdo, evidenciándose en ingule lesión ulcerada excavada de 5 cm (**Figura 1**) con bordes elevados violáceos sugestiva de pioderma gangrenoso, identificándose lesiones similares menores en tórax (**Figura 2**), cuello y ambos brazos. En tobillo izquierdo se identificó tumefacción y eritema sugestiva de artritis severa (**Figura 3**). En analítica

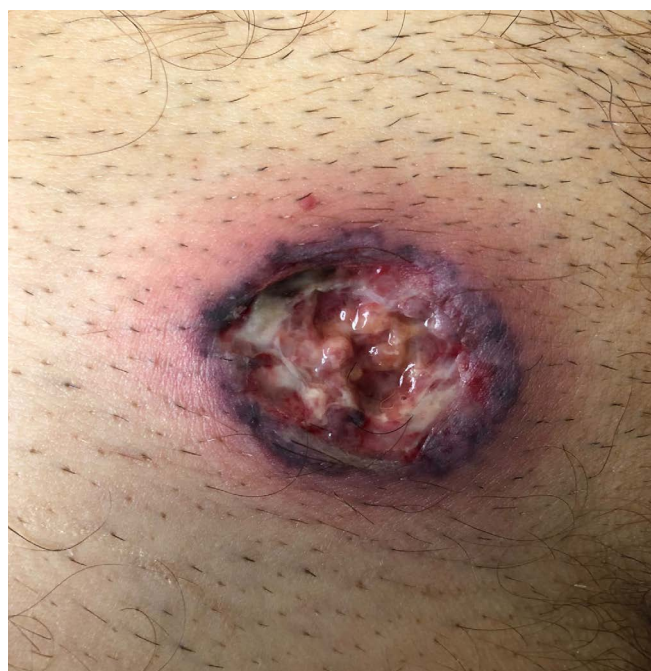

FIGURA 1

Pioderma gangrenoso inguinal.

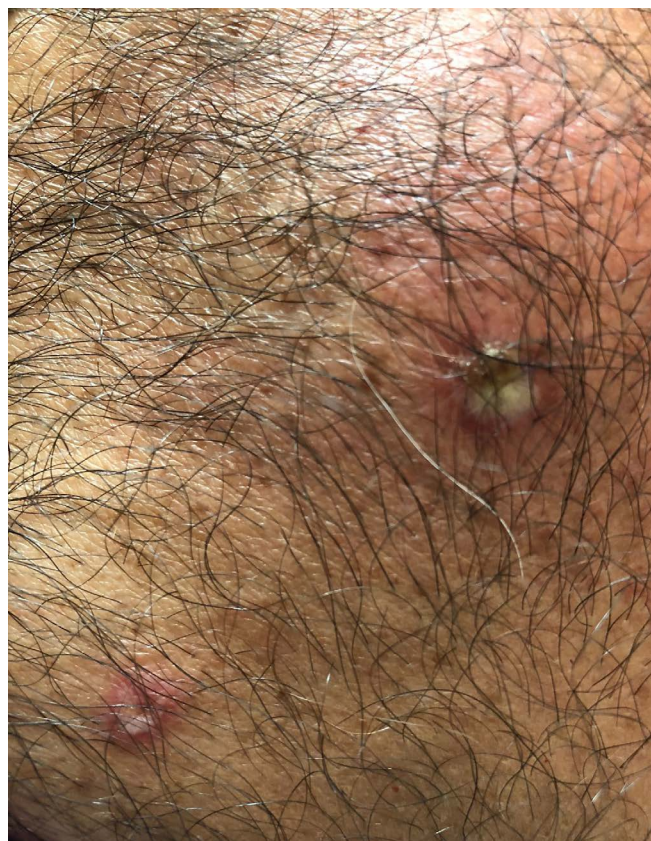

FIGURA 2

Piodermas gangrenosos en tórax.

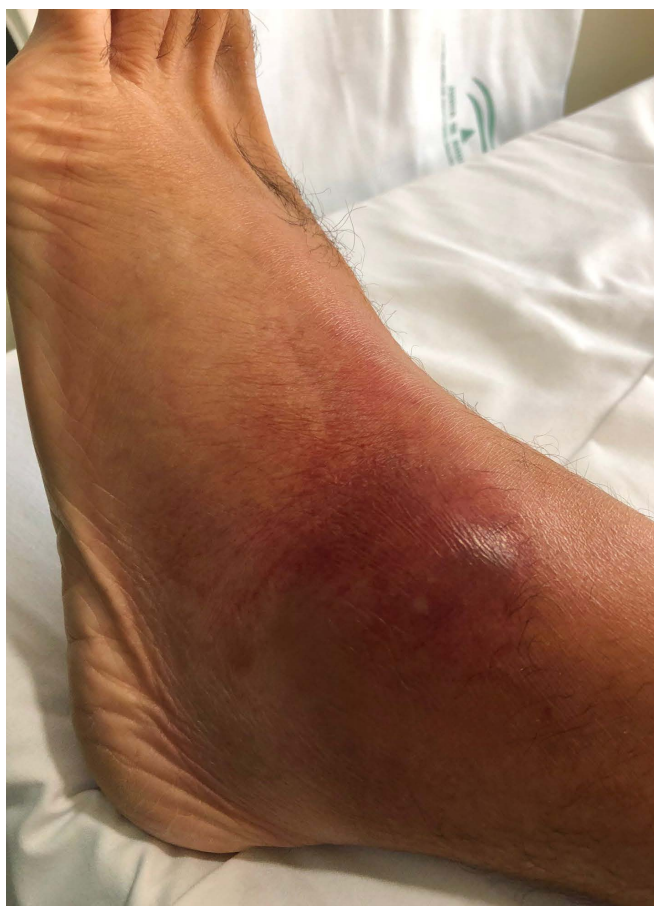

FIGURA 3

Artritis severa en tobillo izquierdo.

sanguínea destacaba 15190 leucocitos/uL, 308000 plaquetas/uL y PCR 237 mg/dL, con resto de analítica y rx tórax y abdomen normales. Se decidió ingreso del paciente para corticoterapia IV, solicitud de estudio prebiológico, coprocultivos y cultivos de la lesión. Tras 96h de tratamiento se constató empeoramiento de la clínica con hasta 10 deposiciones sanguinolentas, dolor, aparición de nuevos piodermas en cuello cabelludo y agravándose los existentes, decidiendo iniciar infliximab (IFX) 5 mg/Kg en pauta 0-2-6 semanas previo despistaje de sobreinfección por citomegalovirus. Tras la primera dosis de inducción se inició la mejoría digestiva, mientras que las MEI comenzaron a mejorar tras la segunda dosis. Tras completar la inducción se procedió al alta del paciente con tiopurinas e IFX dada la buena evolución.

### Discusión

Las MEI abarcan un amplio abanico de entidades, algunas de ellas dependientes de la actividad de la EII subyacente, mientras otras presentan un curso independiente. Tener un alto índice de sospecha clínica, conocer sus principales formas de presentación y su manejo en contexto de brote, nos permitirá poner en marcha un plan terapéutico dirigido a controlarlas y evitar complicaciones a largo plazo que condicionarán la calidad de vida del paciente.

## CP-248. PIOMIOSITIS PRIMARIA POR STAPHYLOCOCCUS AUREUS EN PACIENTE CON COLITIS ULCEROSA EN TRATAMIENTO INMUNOSUPRESOR

BARRANCO CASTRO D, MALDONADO PÉREZ MB, VÍAS PARRADO C, CASTRO LARIA L, CAUNEDO ÁLVAREZ A

UGC APARATO DIGESTIVO. COMPLEJO HOSPITALARIO REGIONAL VIRGEN MACARENA, SEVILLA.

### Introducción

El arsenal terapéutico utilizado en la enfermedad inflamatoria intestinal (EII) incluye fármacos inmunomoduladores que juegan un papel fundamental en el control de la cascada inflamatoria. No obstante, estos tratamientos no están exentos de riesgo y pueden favorecer la aparición de infecciones oportunistas.

### Caso clínico

Varón de 32 años con colitis ulcerosa (CU) izquierda de 6 años de evolución, en tratamiento de mantenimiento con mesalazina oral y tópica y tofacitinib 5 mg cada 12 horas, iniciado por corticodependencia y pérdida de respuesta a anti-TNF. Acude a consulta de digestivo por clínica compatible con brote moderado de su enfermedad, por lo que se indica ciclo de prednisona oral 60 mg en pauta descendente. Tres semanas tras el inicio del tratamiento corticoideo consulta en urgencias por dolor y tumefacción en región supraclavicular derecha junto a fiebre de hasta 40°C. Analítica urgente con leucocitosis con neutrofilia y proteína C reactiva elevada, por lo que ante la sospecha de complicación infecciosa se solicita prueba de imagen. La TC describe la presencia de colección a nivel de músculo esternocleidomastoideo derecho con extensión hacia músculo pectoral mayor y mediastino de 35,4x32 mm (Figura 1). Se realiza PAAF sobre colección (Figuras 2 y 3), obteniéndose muestra para cultivo donde se aísla Staphylococcus aureus sensible a meticilina. Tras antibioterapia empírica inicialmente con

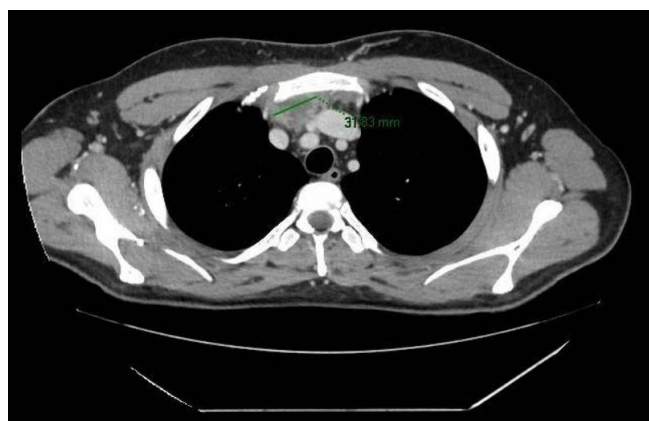

FIGURA 1

TC de tórax con contraste intravenoso. Corte transversal donde se aprecia colección mediastínica retroesternal, que a este nivel mide 31,83mm.

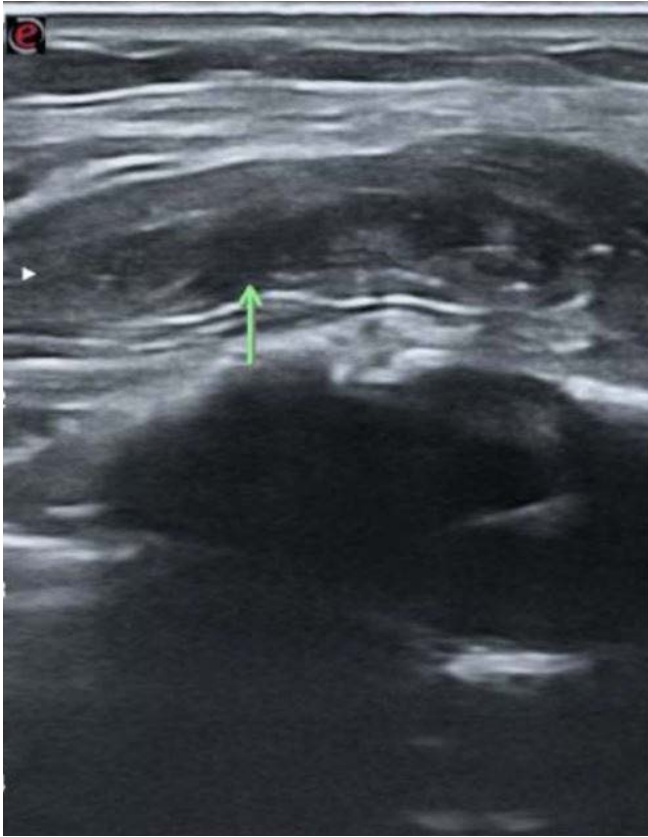


FIGURA 2

Imagen ecográfica de colección intramuscular localizada a nivel de esternocleidomastoideo distal derecho (flecha verde).

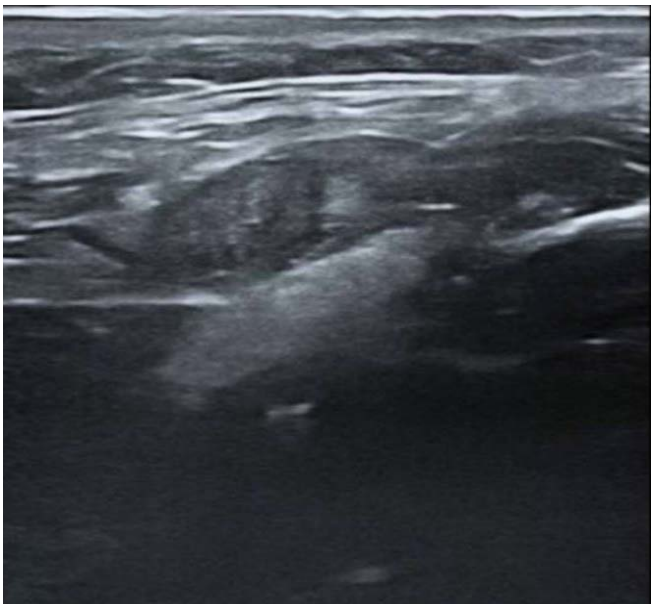


FIGURA 3

PAAF con aguja de 21G guiada por ecografía del absceso, obteniéndose material de aspecto purulento.

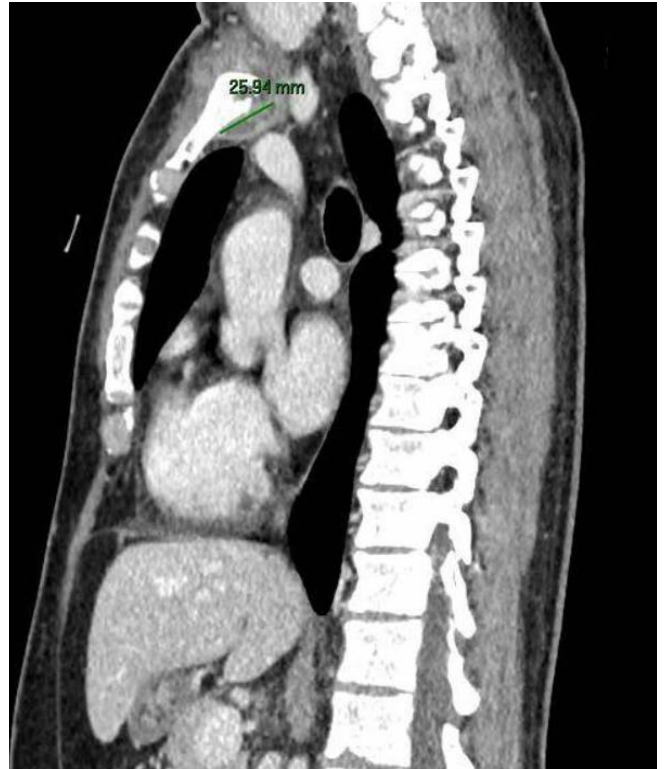


FIGURA 4

TC de tórax con contraste intravenoso. Corte sagital que muestra evolución radiológica favorable de colección mediastínica tras antibioterapia.

amoxicilina/clavulánico y posteriormente dirigida con levofloxacino, el paciente presenta clara mejoría clínica, analítica y radiológica (Figura 4), por lo que se continúa con manejo conservador. Un mes después, el paciente ingresa nuevamente por brote de CU corticorrefractario a dosis plenas de prednisona oral. Tras descartar sobreinfección por citomegalovirus, coprocultivos negativos y después de confirmar resolución radiológica del absceso, teniendo en cuenta antecedentes del paciente y su buen perfil de seguridad, se indica inducción con ustekinumab junto a corticoterapia intravenosa, con buena evolución clínica posterior.

### Discusión

La combinación de fármacos inmunosupresores es una práctica habitual para el control de brotes moderados-graves de EI, teniendo que asumir el riesgo de aumentar el grado de inmunosupresión del paciente para intentar controlar la actividad inflamatoria. En este caso, la administración simultánea de tofacitinib y corticoides resultó en la formación de un absceso primario por *Staphylococcus aureus*. La reciente aprobación de ustekinumab como tratamiento de inducción y mantenimiento tras brote grave corticorrefractario de colitis ulcerosa abre nuevas opciones terapéuticas para este tipo de pacientes.

## CP-249. RECURRENCIA POSTQUIRÚRGICA EN PACIENTES CON ENFERMEDAD DE CROHN: EXPERIENCIA EN EL HOSPITAL TORRECÁRDENAS

LÁZARO SÁEZ M, CAMPOS SERRANO N, MORENO MORALED A I, HALLOUCH TOUTOUH S, HERNÁNDEZ MARTÍNEZ A

UGC APARATO DIGESTIVO. COMPLEJO HOSPITALARIO DE ESPECIALIDADES TORRECÁRDENAS, ALMERÍA.

### Introducción

Hasta el 25% de los pacientes con enfermedad de Crohn (EC) van a precisar una intervención antes de los 5 años del diagnóstico de la enfermedad. Teniendo en cuenta la incidencia de la recurrencia postquirúrgica (RPQ) en estos pacientes, nuestro objetivo es conocer los factores de riesgo relacionados y los tratamientos indicados para prevenirla, de manera que nos permita optimizar su prevención y manejo terapéutico.

### Material y métodos

Estudio descriptivo retrospectivo en el que se incluyen 35 pacientes con diagnóstico de EC intervenidos en los últimos 4 años (periodo comprendido entre 2016-2020) en el hospital Torrecárdenas de Almería. Se registraron las variables: epidemiológicas (edad de debut al diagnóstico, tabaquismo), clínicas (tiempo de enfermedad, extensión y patrón de la enfermedad), farmacológicas (tratamiento previo a la cirugía, profilaxis y tratamiento de la recurrencia) y dependientes de la cirugía (abordaje quirúrgico).

### Resultados

El 54% (19) de los pacientes intervenidos debutó con EC a una edad comprendida entre los 25 y los 40 años. El 51% era fumador. El 48% presentaba afectación ileocólica (L3), el 37% afectación ileal (L1), el 8,5% afectación exclusivamente cólica (L2) y, tan sólo el 5,7% afectación extensa (L4). En cuanto al patrón de comportamiento, la mayoría tenía un patrón complicado: 54% patrón fistulizante (B3), 40% patrón estenosante (B2) y tan sólo 6% patrón inflamatorio (B1). El 34% tenía enfermedad perianal asociada (p). De todos los pacientes intervenidos, el 65,7% presentó RPQ de la enfermedad. El patrón predominante en los pacientes recurrentes fue el fistulizante (65%) frente al estenosante en los no recurrentes (58%). El porcentaje de recurrencia fue del 100% entre los pacientes sin tratamiento y los tratados con mesalazina, del 45% entre los tratados con inmunosupresores y del 55% entre los tratados con biológicos en monoterapia. La RPQ fue más frecuente cuando la vía de abordaje quirúrgico fue la laparotomía (70%) que cuando se empleó la laparoscopia (50%).

### Conclusiones

Aunque el tamaño muestral es pequeño y no hay significación estadística, parece que la historia natural de la enfermedad en cada paciente y sus características, como puede ser el patrón fistulizante y la localización ileal o ileocólica, van a ser los principales factores implicados en el desarrollo de RPQ. Respecto al tratamiento farmacológico de la profilaxis, el hecho de que todos los pacientes con mesalazina o sin tratamiento presentan RPQ, nos reafirma en

nuestra opinión sobre el uso de tratamiento profiláctico en todos los pacientes independientemente de si presenta factores de riesgo o no.

## CP-250. RESERVORITIS CRÓNICA TRATADA CON TOFACITINIB: UNA ESPERANZADORA HERRAMIENTA TERAPEÚTICA

SÁNCHEZ MORENO S, LÓPEZ GONZÁLEZ J, LÁZARO SÁEZ M

SERVICIO APARATO DIGESTIVO. COMPLEJO HOSPITALARIO DE ESPECIALIDADES TORRECÁRDENAS, ALMERÍA.

### Introducción

Entre el 20 y el 30 % de los pacientes con colitis ulcerosa son sometidos a cirugía, bien por fracaso del tratamiento médico, por aparición de displasia o cáncer de colon, o por curso fulminante de la enfermedad. La cirugía de elección es la proctocolectomía total con construcción de reservorio ileoanal. Sin embargo, hasta un 50% de los pacientes intervenidos pueden presentar inflamación del reservorio ileoanal, conocida como reservoritis. Reportamos el caso de un paciente con reservoritis crónica refractaria a tratamiento que responde favorablemente con el uso de tofacitinib.

### Caso clínico

Paciente de 42 años de edad con antecedente de pancolitis ulcerosa de 25 años de evolución, intervenido con colectomía total y formación de reservorio 18 años antes por megacolon tóxico. En seguimiento en consultas de Digestivo por reservoritis crónica con clínica de diarrea líquida con restos hemáticos sin moco (hasta 10-12 deposiciones diarias), dolor abdominal, proctalgia intensa y urgencia defecatoria severa, a pesar de tratamiento con antibióticos (metronidazol y ciprofloxacino) y corticoides (budesonida y betametasona). Además, analíticamente destaca anemia microcítica con requerimientos transfusionales en múltiples ocasiones (Hb 7,5g/dl, VCM 65) y elevación de calprotectina y reactantes de fase aguda. Ante la refractariedad de los síntomas al tratamiento antibiótico e inmunosupresor, se decide iniciar terapia con diferentes fármacos biológicos sucesivamente (infliximab, adalimumab, ustekinumab y vedolizumab), con ausencia de respuesta primaria a los mismos. Ante la ausencia de armas terapéuticas, se ofrece la posibilidad de intervención quirúrgica con ileostomía y escisión del reservorio, que el paciente rechaza. Por ello, se decide comenzar tratamiento con tofacitinib 10 mg cada 12 horas vía oral durante ocho semanas, con lo que presenta evidente mejoría de los síntomas, disminuyendo el número de deposiciones diarias, la hematoquecia y el dolor abdominal. Así mismo, en reservorioscopia se evidencia curación mucosa y regresión de las lesiones a nivel histológico en la semana 16 de tratamiento.

### Discusión

Tofacitinib es un inhibidor de las JAK1 y JAK3 empleado en el tratamiento de enfermedades autoinmunes como la colitis ulcerosa. Su eficacia en la inducción y mantenimiento de la remisión en la colitis ulcerosa ha sido demostrada en diversos estudios y está aprobado su uso en dicha enfermedad. Dado que las alteraciones inmunes que subyacen a la etiología de la colitis ulcerosa y a la

reservoiritis son muy similares, se considera que tofacitinib puede también ser efectivo en el tratamiento de la reservoiritis crónica refractaria, proporcionándonos por tanto una esperanzadora herramienta terapéutica.

**CP-251. USTEKINUMAB ES UN TRATAMIENTO EFECTIVO Y SEGURO EN LA ENFERMEDAD DE CROHN REFRACTARIA A ANTI-TNF: UN ESTUDIO OBSERVACIONAL DE 2 AÑOS SOBRE PRÁCTICA CLÍNICA**

RUEDA SÁNCHEZ J<sup>1</sup>, CABELLO RAMÍREZ M<sup>1</sup>, CÁMARA BAENA S<sup>2</sup>, KEKO HUERGA A<sup>1</sup>, GARCÍA DE LA BORBOLLA SERRES J<sup>1</sup>, CASTRO FERNÁNDEZ M<sup>1</sup>, GRANDE SANTAMARÍA L<sup>1</sup>

<sup>1</sup>UGC APARATO DIGESTIVO. COMPLEJO HOSPITALARIO DE ESPECIALIDADES VIRGEN DE VALME, SEVILLA. <sup>2</sup>UGC APARATO DIGESTIVO. HOSPITAL SAN JUAN DE DIOS DEL ALJARAFE, BORMUJOS.

**Introducción**

Ustekinumab (UST) es un anticuerpo monoclonal contra IL 12/23, que ha mostrado eficacia en los ensayos pivotaes UNITI. Sin embargo, aún existe escasa evidencia en escenarios de práctica habitual. El objetivo del estudio fue evaluar sobre la práctica real la efectividad, durabilidad y seguridad de UST en pacientes con enfermedad de Crohn (EC) refractaria a tratamiento con anti- TNF.

**Material y métodos**

Presentamos un estudio observacional y retrospectivo unicéntrico. Se incluyen pacientes adultos con EC que recibieron inducción estándar con UST y alcanzaron al menos 12 meses de seguimiento. Se evalúa respuesta clínica (I. de Harvey-Bradshaw) y bioquímica (PCR, calprotectina) a los 3, 6, 12, 18 y 24 meses. También se recogen eventos adversos, respuesta clínica de enfermedad perianal y uso de corticoides (CS).

**Resultados**

Se observó un descenso estadísticamente significativo en la media del HBI en todas las visitas. Se documentó respuesta clínica en un 72,7% de pacientes a 12 meses y 66,7% a 24 meses. Se alcanzó

N = 35	
Edad (Mediana, RIC)	44 (33-56)
Sexo (V/H); n, %	15(43%) / 20(57%)
Edad al diagnóstico; n, %	
- 17-40 años (A2)	13 (37,14%)
- >40 años (A3)	22 (62,85%)
Localización según Montreal; n, %	
- Ileal (L1)	5 (14%)
- Colónica (L2)	4 (11,43%)
- Illeocolónica (L3)	26 (74,29%)
- Afectación digestiva alta (L4)	2 (5,71%)
Fenotipo según Montreal; n, %	
- Inflamatorio (B1)	15 (42,86%)
- Estenosante (B2)	11 (31,43%)
- Penetrante (B3)	9 (25,71%)
- Perianal (p)	17 (48,57%)
Resección intestinal previa; n, %	8 (22,86%)
Índices de actividad clínica	
- Índice de Harvey-Bradshaw; mediana, RIC	8 (6-10)
- CDAI; mediana, RIC	217 (171-247)
Parámetros de laboratorio	
- PCR (mg/l); mediana, RIC	5,3 (2-13,4)
- Calprotectina fecal (mg/kg); mediana, RIC	670 (232-1336)
Tratamientos previos	
- Corticoides	31 (88,57%)
- Inmunomoduladores	32 (91,42%)
- Anti-TNF	33 (94,28%)
- ≥2 Anti-TNF; n (88,57%)	

FIGURA 1  
Tabla de características basales.

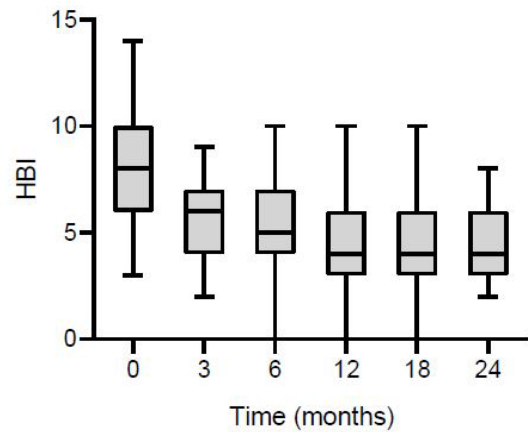


FIGURA 2  
Resultados por Harvey-Bradshaw Index.

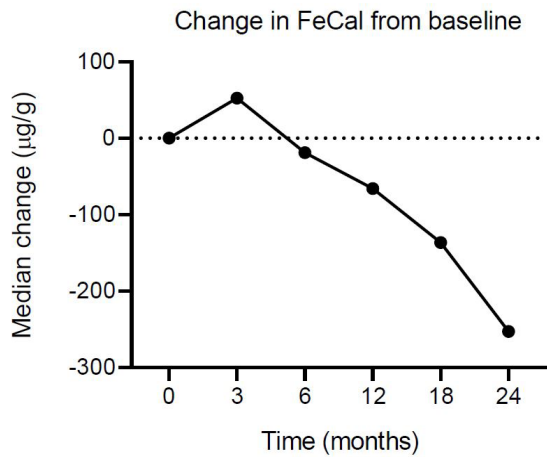


FIGURA 3  
Cambios en CPF sobre valor basal.

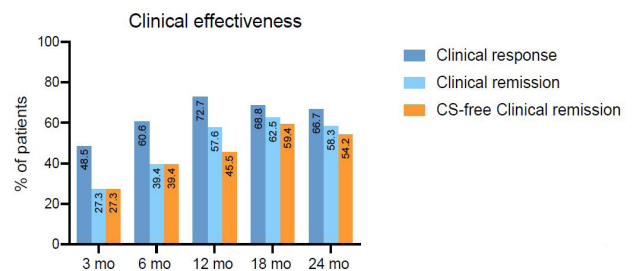


FIGURA 4  
Respuesta clínica, remisión clínica, y remisión libre de corticoides.

remisión clínica libre de CS un 45,5% y 54,2% de pacientes a los 12 y 24 meses respectivamente. El intervalo de dosis más frecuente fue 8 semanas, con sólo 6/35 pacientes (17,14%) requiriendo intensificación de dosis por falta de eficacia. La supervivencia de UST a 2 años fue del 93,9%. 16 de 17 pacientes notificaron mejoría clínica de su enfermedad perianal. La calprotectina fecal descendió

significativamente respecto al valor basal, con una mediana de -66 ug/g a 12 meses y -253 ug/g a 24 meses. UST fue en general bien tolerado; se recogieron dos eventos adversos durante el seguimiento, un herpes zoster y una uveítis anterior, no precisando la retirada del fármaco.

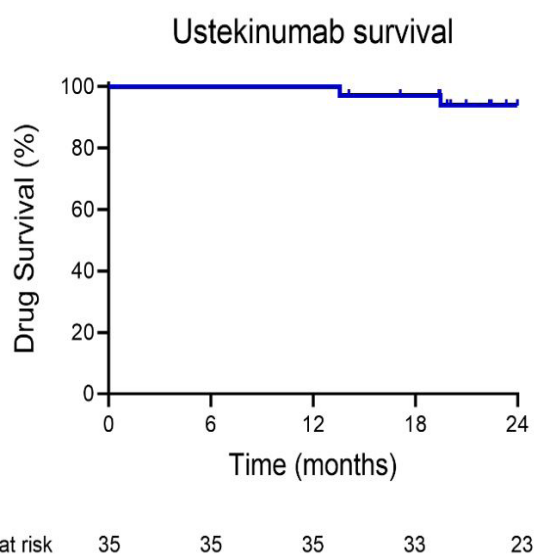


FIGURA 5

Drug survival durante el periodo de seguimiento.

## Conclusiones

Según nuestros resultados, UST ha resultado efectivo, duradero, y seguro para pacientes con EC moderada-grave sobre práctica habitual, con más de la mitad de los pacientes en remisión clínica libre de corticoides a 24 meses en una cohorte con enfermedad refractaria a anti- TNF.

## CP-252. USTEKINUMAB: EFICACIA Y SEGURIDAD A LARGO PLAZO

RODRIGUEZ DELGADO C, LORENZO GONZÁLEZ L, VALDES DELGADO T, BELVIS JIMENEZ M, CASTRO LARIA L, MALDONADO PEREZ B, CAUNEDO ALVAREZ A, ARGUELLES ARIAS F

UGC APARATO DIGESTIVO. COMPLEJO HOSPITALARIO REGIONAL VIRGEN MACARENA, SEVILLA.

## Introducción

Ustekinumab es el fármaco más recientemente aprobado para el tratamiento de la enfermedad de Crohn. Es un anticuerpo monoclonal humano que actúa inhibiendo las interleucinas IL12 e IL23. Existen pocos estudios de vida real que evalúen su eficacia y seguridad a largo plazo. Nuestro objetivo es evaluar la eficacia y seguridad de Ustekinumab en 24 meses.

Características basales de los pacientes	
Número de pacientes	39
Edad; media	43,7
Género (H/M); n, %	19 (49%) / 20 (51%)
IMC (Kg/m <sup>2</sup> ); media	23.7
Hábito tabáquico; n, %	
Ex fumador	8 (20,5%)
Fumador	10 (25,6%)
No fumador	21 (54%)
Edad al diagnóstico; n, %	
< 17 años (A1)	5 (12.8%)
17-40 años (A2)	28 (71.7%)
> 40 años (A3)	6 (15.4%)
Localización; n, %	
Ileal (L1)	16 (41%)
Colónica (L2)	5 (12,8%)
Ileocólica (L3)	17 (43,6%)
TDS (L4)	1 (2,5%)
Fenotipo; n, %	
Inflamatorio (B1)	20 (50.4%)
Estenosante (B2)	11 (24.7%)
Penetrante (B3)	8 (24.7%)
Perianal (p)	18 (46%)
Manifestaciones extraintestinales; n, %	30 (76%)
Articulares	24 (61.5%)
Cirugía; n, %	17 (43,5%)
Índice Harvey-Brashaw; mediana, RIC	10 (8-11)
Tratamiento previo; n, %	
Mesalazina	11 (28%)
Corticoides	33 (84,6%)
Tiopurinas (AZA/6MP)	25 (64%)
Metotrexato	14 (35,9%)
Fracaso a biológicos; n, %	
Naive	0
Fallo a 1	7 (18%)
Fallo a 2 o más	32 (82%)

FIGURA 1

Características basales de los pacientes.

## Material y métodos

Estudio observacional, retrospectivo y unicéntrico. Se incluyeron pacientes con enfermedad de Crohn en tratamiento con Ustekinumab desde 2017 hasta febrero de 2021. Se analizaron las tasas de respuesta, remisión y remisión libre de corticoides a los 3, 6, 12 y 24 meses de tratamiento. Se estudió mediante curvas de supervivencia el mantenimiento del ustekinumab a 24 meses analizando el subgrupo de pacientes con intensificación del tratamiento, es decir, dosis cada 4-6 semanas. La respuesta se definió como la disminución de  $\geq 3$  puntos en el índice de Harvey-Bradshaw (IHB) con respecto a la puntuación basal y la remisión se definió como una puntuación de IHB  $\leq 4$  puntos.

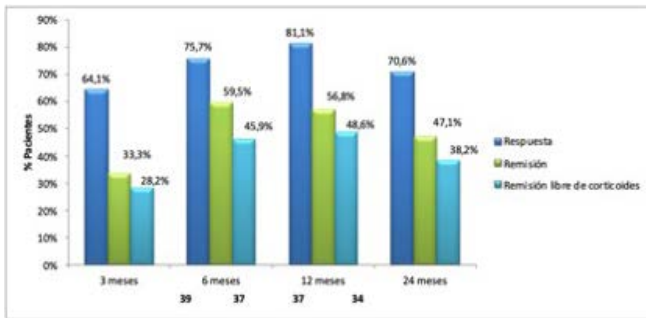


FIGURA 2

Proporción de pacientes en respuesta clínica, remisión y remisión clínica libre de esteroides.





FIGURA 3

Curva de supervivencia de Kaplan-Meier para la probabilidad de mantener el tratamiento con Ustekinumab a 24 meses.

## Resultados

Se recogieron 39 pacientes, 49% hombres, con edad media 44 años. El 82,3% de los pacientes presentaban fallo a 2 o más tratamientos biológicos previos. El 43,5% de los pacientes habían sido sometidos a cirugías previas. 12 pacientes estaban con pauta intensificada de tratamiento (26,1%) mientras que 22 pacientes seguían una pauta según especificaciones recomendadas (47,8%). Alcanzaron los 24 meses de seguimiento 34 pacientes, los 5 restantes no cumplían tiempo de seguimiento en el momento de la recogida de datos. La tasa de respuesta al tratamiento a los 3, 6, 12 y 24 fue de 64,1%, 75,7%, 81,1% y 70,6% respectivamente. Con respecto a la remisión libre de corticoides hallamos a los 3 meses un 28,2%, a los 6 meses 45,9%, a los 12 meses 48,6% y a los 24 meses 38,2%. El tiempo de mantenimiento del tratamiento en el grupo intensificado fue de 36,3 meses mientras que el grupo no intensificados fue de 33,8 meses. El tiempo medio de tratamiento global fue de 35,28 meses. Respecto a la discontinuación del tratamiento sólo 1 paciente del grupo intensificado discontinuó el tratamiento (91,7% de mantenimiento) mientras que el grupo no intensificados suspendieron el tratamiento 3 pacientes (86,4% de mantenimiento). Las causas de suspensión del tratamiento fueron embarazo (2 pacientes) y ausencia de respuesta al tratamiento (2 pacientes). No se objetivan efectos adversos en ninguno de los grupos.

## Conclusiones

Ustekinumab es un fármaco seguro y eficaz tanto para mantener respuesta a largo plazo en pacientes con enfermedad de Crohn compleja con fracaso a biológicos previos.

## CP-253. VARIABILIDAD INTEROBSERVADOR DE LOS ÍNDICES ENDOSCÓPICOS EN LA ENFERMEDAD DE CROHN

LORENZO GONZÁLEZ L, JIMENEZ GARCÍA VA, GÓMEZ RODRÍGUEZ BJ, RODRÍGUEZ-TÉLLEZ M, HERGUETA DELGADO P, ARGÜELLES ARIAS F

UGC APARATO DIGESTIVO. COMPLEJO HOSPITALARIO REGIONAL VIRGEN MACARENA, SEVILLA.

## Introducción

El objetivo principal es evaluar la variabilidad inter observador de la actividad endoscópica de los pacientes con enfermedad de Crohn mediante el uso de los índices endoscópicos más utilizados, el CDEIS (Crohn's disease endoscopic index of severity) y el SES-CD (Simplified Endoscopic Activity Score for Crohn's Disease) entre los endoscopistas expertos de nuestro servicio.

## Material y métodos

Se trata de un estudio observacional retrospectivo donde se recogieron pacientes pertenecientes al área del Hospital Universitario Virgen Macarena con Enfermedad de Crohn a los que se le realizaba una colonoscopia bajo guía de práctica clínica habitual.

Las exploraciones fueron grabadas ocultando datos clínicos de los pacientes codificándose para su identificación. Las grabaciones se realizaron durante la retirada, de ciego a recto, excluyendo los pacientes con una preparación deficiente (Boston < 6). Las lesiones encontradas se estadificaban mediante los índices CDEIS y SES-CD por 4 endoscopistas expertos. Los datos clínicos fueron recogidos de la historia clínica de cada paciente. Posteriormente se analizó la variabilidad interobservador en el resultado de dichas escalas endoscópicas.

## Resultados

Hemos recogido 10 pacientes en total al momento de la realización del trabajo. Cada exploración ha sido visualizada por 4 endoscopistas

### Características basales de los pacientes.

<b>Número pacientes</b>	<b>10</b>
<b>Edad media</b>	39,1
<b>Sexo (H / M %)</b>	6 (60%) / 4 (40%)
<b>Hábito tabáquico n, %</b>	
Fumador	5 (50%)
<b>Localización n, %</b>	
Ileal (L1)	6 (60%)
Ileocolónica (L2)	2 (20%)
Colónica (L3)	2 (20%)
Tracto digestivo superior (L4)	0
<b>Fenotipo n, %</b>	
Inflamatorio (B1)	6 (60%)
Estenosante (B2)	4 (40%)
Fistulizante (B3)	0
Perianal (p)	1 (10%)
<b>Cirugías previas n, %</b>	1 (10%)
<b>Tratamiento actual n, %</b>	
Corticoides	4 (40%)
Azatioprina	4 (40%)
Biológicos	2 (20%)

TABLA 1

Características basales de los pacientes.

	Correlación Intraclase	Kappa					
		Endosc. 2-1	Endosc. 2-3	Endosc. 1-3	Endosc. 2-4	Endosc. 1-4	Endosc. 3-4
CDEIS	0.983						
Total 1	0.862						
Total 2	0.953						
Total 3	0.986						
Total 4	0.970						
Total A	0.984						
Total B	0.987						
Segmentos vistos	0.984						
CDEIS Estenosis ulceradas		0.74	0.21	0.38	0.35	0.55	0.55
CDEIS Estenosis no ulceradas		1	0.29	0.29	0.47	0.47	0.13
CDEIS Úlceras profundas en ileon		0.41	-0.18	-0.11	0.77	0.27	0.27
CDEIS Úlceras profundas en CD		-0.11	-0.11	1	-0.13	1	1
CDEIS Úlceras profundas en CT		1	1	1	0.62	0.62	0.62
CDEIS Úlceras profundas en CI		0.41	0.74	0.62	0.52	0.41	0.21
CDEIS Úlceras profundas en recto		0	0	0	0	0	1
CDEIS Úlceras superficiales en ileon		0.44	0.58	0.44	0.73	0.25	0.18
CDEIS Úlceras superficiales en CD		0.21	0.74	0.38	0.73	0.36	1
CDEIS Úlceras superficiales en CT		0.74	1	0.74	1	0.74	1
CDEIS Úlceras superficiales en CI		0.78	1	0.78	1	0.78	1
CDEIS Úlceras superficiales en recto		0.74	0.74	1	0.74	1	1
CDEIS Superficie ulcerada en ileon	0.421						
CDEIS Superficie ulcerada en CD	0.969						
CDEIS Superficie ulcerada en CT	0.954						
CDEIS Superficie ulcerada en CI	0.869						
CDEIS Superficie ulcerada en recto	0.961						
CDEIS Superficie afecta en ileon	0.599						
CDEIS Superficie afecta en CD	0.962						
CDEIS Superficie afecta en CT	0.930						
CDEIS Superficie afecta en CI	0.938						
CDEIS Superficie afecta en recto	0.929						

TABLA 2

Variabilidad interobservador para el índice de CDEIS.

	Correlación Intraclase	Kappa ponderado					
		Endosc. 2-1	Endosc. 2-3	Endosc. 1-3	Endosc. 2-4	Endosc. 1-4	Endosc. 3-4
SES-CD	0.970						
SES-CD tamaño de la úlcera en ileon		0.33	0.22	0.52	0.80	0.18	0.23
SES-CD tamaño de la úlcera en CD		0.43	0.51	0.87	0.50	0.87	1
SES-CD tamaño de la úlcera en CT		0.67	0.90	0.76	0.90	0.76	0.78
SES-CD tamaño de la úlcera en CI		0.55	1	0.55	0.89	0.63	0.89
SES-CD tamaño de la úlcera en recto		0.74	0.58	0.76	0.58	0.76	1
SES-CD superficie ulcerada en ileon		0.10	0.34	0.17	0.43	0	0.40
SES-CD superficie ulcerada en CD		0.59	0.70	0.87	0.69	0.87	1
SES-CD superficie ulcerada en CT		0.59	0.81	0.76	0.91	0.69	0.70
SES-CD superficie ulcerada en CI		0.56	0.91	0.49	0.63	0.56	0.73
SES-CD superficie ulcerada en recto		0.50	0.60	0.83	0.61	0.71	0.87
SES-CD superficie afecta en ileon		0.51	0.52	0.26	0.67	0.26	0.47
SES-CD superficie afecta en CD		0.76	0.82	0.83	0.82	0.87	1
SES-CD superficie afecta en CT		0.63	0.72	0.69	0.73	0.86	0.81
SES-CD superficie afecta en CI		0.68	0.81	0.69	0.70	0.78	0.90
SES-CD superficie afecta en recto		0.46	0.46	1	0.51	0.87	0.87
SES-CD estenosis en ileon		0.56	0.70	0.63	0.20	0.62	0.53
SES-CD estenosis en CD		0	0	0	0	0	0
SES-CD estenosis en CT		0	0	0	0	0	0
SES-CD estenosis en CI		0	0	0	0	0	0
SES-CD estenosis en recto		0	0	0	0	0	0

TABLA 3

Variabilidad inter observador de índice SES-CD.

expertos obteniendo una puntuación para el índice CDEIS y para el SES-CD. La edad media de los pacientes fue 39 años, 60% varones con una enfermedad de Crohn con afectación ileal (60%) y patrón inflamatorio (60%). Para el CDEIS la correlación intraclase fue de 0,98 y para el SES-CD de 0,97. Los apartados del índice CDEIS con peor correlación intraclase fueron la superficie ulcerada en ileon con una puntuación de 0,42 y superficie afectada en ileon con 0,59. En SES-CD el apartado con mayor variabilidad interobservador fue superficie ulcerada en ileon con un kappa ponderado entre observador 1-2 de 0,1, observador 2-3 de 0,34, observador 1-3 de 0,17, observador 2-4 de 0,43, observador 1-4 de 0 y observador 3-4 de 0,4.

## Conclusiones

Existe poca variabilidad interobservador entre endoscopistas expertos que conocen los índices endoscópicos, no obstante, los ítems que requieren medición de tramos presentan una elevada variabilidad. La evaluación de los índices endoscópicos requiere su tiempo y en muchos casos, a pesar de que los endoscopistas los conozcan, es muy complicada su aplicación.

## CP-254. VEDOLIZUMAB EN ENFERMEDAD INFLAMATORIA INTESTINAL: DOS AÑOS DE SEGUIMIENTO EN PRÁCTICA CLÍNICA

DEL PINO BELLIDO P, MOUHTAR EL HALABI S, BELVIS JIMÉNEZ M, CASTRO LARIA L, MALDONADO PÉREZ MB, CAUNEDO ÁLVAREZ A, ARGÜELLES ARIAS F

UGC APARATO DIGESTIVO. COMPLEJO HOSPITALARIO REGIONAL VIRGEN MACARENA, SEVILLA.

## Introducción

Vedolizumab es un antagonista de la integrina  $\alpha 4\beta 7$ , aprobado para el tratamiento de Enfermedad de Crohn (EC) y Colitis Ulcerosa (CU) activa, moderada-severa. El objetivo fue analizar, según práctica

clínica, las tasas de respuesta y remisión a vedolizumab, así como la seguridad a dos años de seguimiento en nuestro centro.

**Material y métodos**

Estudio observacional y retrospectivo en pacientes con EI tratados con vedolizumab entre enero 2016 y diciembre de 2020. Se describen variables demográficas, tasas de respuesta y remisión a 3, 6, 12, 18 y 24 meses tras inicio del tratamiento, motivo de inicio y causa en caso de retirada. Consideramos remisión clínica un índice de Mayo (MSI) ≤2 y un índice de Harvey Bradshaw (HBI) ≤4; y respuesta a bajada de al menos 2 puntos en HBI o MSI respecto al previo. El régimen estándar consistió en inducción (300mg semanas 0,2 y 6), seguido de mantenimiento (300 mg IV cada 8 semanas). Según práctica clínica se realizó intensificación en algunos pacientes (300 mg cada 4 semanas).

**Resultados**

Se incluyeron 85 pacientes (46 EC, 39 CU) (Figura 1 y Tabla 1). El principal motivo de inicio fue la ausencia de respuesta (52,2% EC, 79,5% CU) o efectos adversos (15,2% EC, 7,7% CU) a terapia previa.

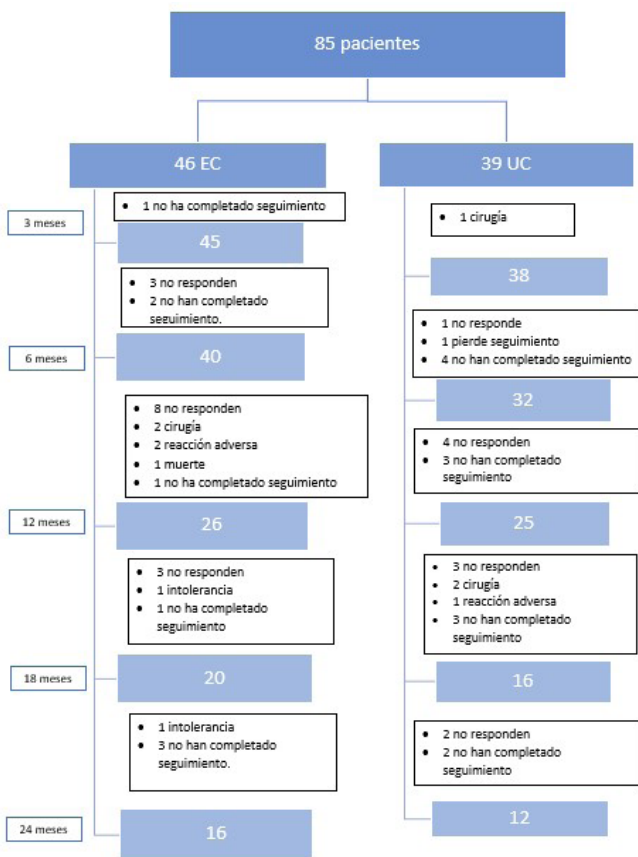


FIGURA 1  
Algoritmo del estudio.

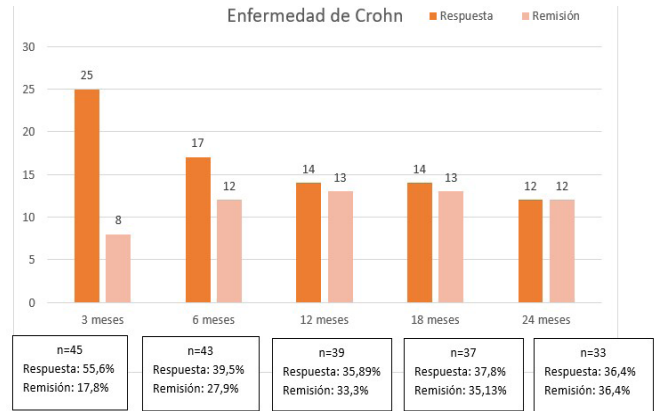


FIGURA 2  
Tasas de respuesta y remisión en EC.

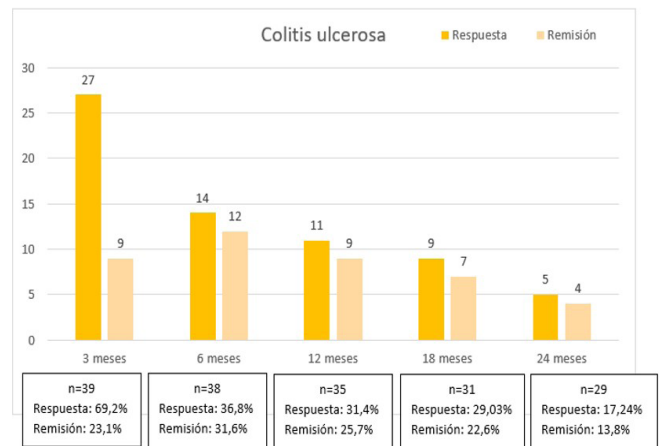


FIGURA 3  
Cambios en CPF sobre valor basal.

10 pacientes con EC (21,7%) y 5 con CU (12,8%) no recibieron anti-TNF previo por enfermedades concomitantes que contraindicaban su uso. Las tasas de respuesta y remisión se muestran en las (Figuras 2 y 3). Continúan vedolizumab al final del seguimiento un 45,9%. La mediana de duración de tratamiento fue de 15,50 (IQR 24,5) meses. 23 pacientes (27,1%) (12/46 EC, 11/39 CU) requirieron intensificación. A pesar de observarse descenso entre la PCR y calprotectina basal y la última registrada con vedolizumab, no se objetivaron diferencias significativas (PCR: 3,82(1,45-13,31) vs 3(1,5-9,27), p=0,833; calprotectina: 407,3(253,45-898) vs 209(85,17-1142), p=0,776). En el análisis multivariante no se observó relación con la edad, el hábito tabáquico o el anti-TNF previo y unas mayores tasas de respuesta. En CU, se objetivan mayores tasas de respuesta en mujeres con CU a los 12 meses (63,6%, p=0,042) y mayores tasas de remisión a los 3 meses en pacientes con proctitis (55,6%, p=0,003). 7 pacientes presentaron efectos adversos (4 EC, 3 CU): 1 cefalea, 2 lesiones cutáneas, 2 alteraciones hematológicas, 2 dolor articular. 6/7 requirieron retirada del fármaco.

		ENFERMEDAD DE CROHN (n=46)	COLITIS ULCEROSA (n=39)
Sexo (n,%)			
Hombre		14 (30,4)	21 (53,8)
Mujer		32 (69,9)	18 (46,2)
Edad (Media ± DS)		45,7± 13,6	46,4 ± 16,3
Tabaco (n,%)			
Fumadores		14 (30,4)	4 (10,3)
No fumadores		25 (54,3)	32 (82,1)
Exfumadores		7 (15,2)	3 (7,7)
Montreal (n,%)	Edad	A1: 12 (26,1) A2: 23 (50) A3: 11 (23,9)	
	Localización	L1:16 (34,8) L2:15 (32,6) L3:14 (30,4) L3-L4:1 (2,2)	E1: 7 (17,9) E2: 24 (61,5) E3: 8 (20,5)
	Comportamiento	B1: 17 (37) B2: 17 (37) B3: 12 (26,1)	S1: 10 (25,6) S2: 20 (51,3) S3: 9 (23,1)
Enfermedad perianal (n,%)		15 (32,6)	2 (5,1)
Manifestaciones extraintestinales (n,%)		25 (54,3)	10 (25,6)
Tratamiento previo con anti-TNF		38 (82,6)	34 (87,2)
Infliximab		4 (10,5)	9 (26,5)
Adalimumab		8 (21,1)	4 (11,8)
IFX y ADA		19 (50)	16 (41)
IFX, ADA y certolizumab		5 (13,2)	0 (0)
IFX, ADA y golimumab		1 (2,6)	5 (14,7)
ADA y certolizumab		1 (2,6)	0 (0)
Tratamiento concomitante			
AZT		4 (8,7)	8 (20,5)
MTX		4 (8,7)	4 (10,3)
Corticoides		26 (56,5)	24 (61,5)

TABLA I

Características demográficas.

## Conclusiones

El tratamiento con vedolizumab es una alternativa en pacientes con EI que no han respondido o tolerado tratamiento anti-TNF, con un perfil de seguridad muy favorable.