

DISFAGIA EN PACIENTE DIAGNOSTICADO DE MIELOMA MÚLTIPLE EN TRATAMIENTO

C. Núñez-Sousa, H. Pallares-Manrique, A. Bejarano-García, M.C. García-Esteban, M. Ramos-Lora

Unidad de gestión clínica Digestivo- Cirugía. Sección Aparato Digestivo. 3ª Planta, Hospital Juan Ramón Jiménez. Ronda Exterior Norte S/N. 21005. Huelva.

Introducción

En los pacientes diagnosticados de Mieloma Múltiple, salvo la afectación ósea, es poco frecuente encontrar infiltración en otros órganos por células plasmáticas. En la literatura se describe que sólo en un 4% de los casos existe afectación gástrica y cuya forma de presentación es principalmente epigastralgia, pérdida de peso y anorexia¹.

Presentamos un caso de disfagia en paciente diagnosticado de Mieloma Múltiple y en tratamiento para ello.

Descripción del caso clínico

Varón de 56 años con antecedentes de haber sido fumador y bebedor importante, fibrilación auricular crónica, anticoagulado, síndrome ansioso-depresivo en tratamiento, fractura traumática de clavícula en 2005. Apendicectomizado con 23 años.

Acude a urgencias por presentar astenia, anorexia y fiebre de 10 días de evolución. En el estudio analítico se observa insuficiencia renal (creatinina 28.98 mg/dl, urea 246 mg/dl) que precisa de diálisis. Resto de los parámetros analíticos se encontraban dentro de la normalidad. Una vez ingresado en planta se continúa el estudio observando

en la inmunología un componente monoclonal; cadenas ligeras Lambda 437 y cadenas ligeras Kappa 115, y en el aspirado de médula ósea: plasmocitosis (60%). La ecografía de abdomen muestra ambos riñones aumentados de tamaño con áreas de necrosis papilar. En el mapa óseo se detecta lesión osteolítica que infiltra la cortical del arco posterior de la 6ª costilla izquierda. Es diagnosticado de mieloma múltiple de cadenas ligeras Lambda estadio III B, iniciándose tratamiento quimioterápico con protocolo VAD + Bortezomib, sin buena respuesta. Un año más tarde es derivado a nuestras consultas por presentar disfagia progresiva a sólidos y líquidos por lo que se solicita una endoscopia oral que se informa como mucosa gástrica de aspecto infiltrativo, congestiva, edematosa, dura y de aspecto violáceo localizada a nivel fúndico, englobando el cardias (**Figuras 1a y b**). Se realiza TAC de abdomen que muestra una masa de partes blandas de 12 x 11 cm situado en el espacio del ligamento gastrohepático, hepatoduodenal y saco menor, que rodea, comprime e infiltra la región gástrica, hígado, páncreas y bazo (**Figuras 1c y d**) con adenopatías patológicas retroperitoneales e implantes nodulares perirrenales izquierdas.

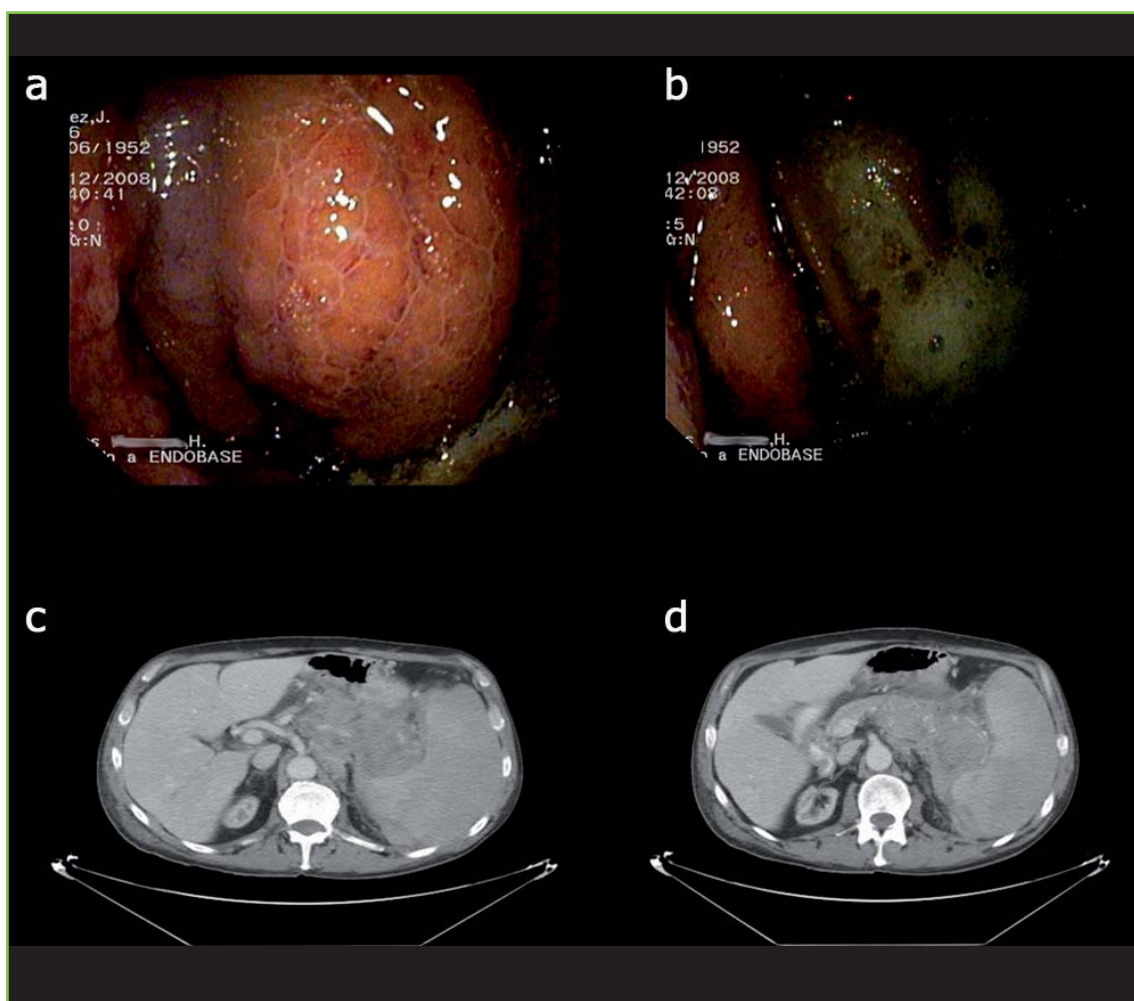
La biopsia de las muestras tomadas durante la endoscopia (**Figuras 2a y b**) se informan como mucosa gástrica con infiltración difusa por células plasmáticas, que ante los hallazgos histológico y el antecedente del paciente de mieloma, sugieren infiltración por esta entidad a nivel gástrico.

Tras este nuevo diagnóstico, el paciente fue sometido a otro ciclo quimioterápico, asociando Melfalan, Bortezomib y Dexametasona, sin obtenerse mejoría, con progresivo deterioro del estado general y falleciendo 25 días más tarde por insuficiencia respiratoria e insuficiencia renal.

CORRESPONDENCIA

Cinta Núñez Sousa
Barriada Nuevo Parque Bloque 5 . Piso 6ºD
21007. Huelva
T. 635654284

cinuso@hotmail.com



Figuras 1a, b, c y d

Figura 1a y 1b, mostrando una tumoración en fundus gástrico de aspecto infiltrativo, congestiva, edematosa, dura y de coloración violácea. Figura 1c y figura 1d, en las que se observa una masa de partes blandas que comprime e infiltra la región gástrica, hígado, páncreas y bazo.

Discusión

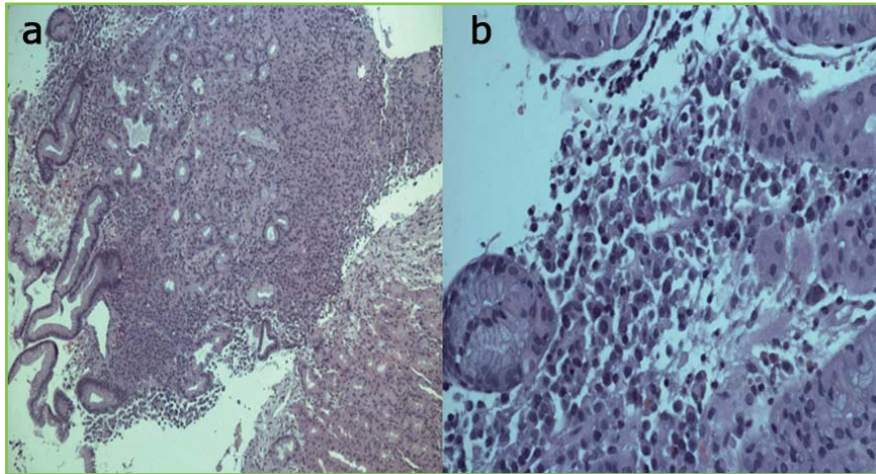
El mieloma múltiple es una forma de cáncer de la médula ósea, en el que existe una proliferación anormal de células plasmáticas. Dichas células de la sangre producen los anticuerpos (inmunoglobulinas) que nos defienden de infecciones y otras sustancias extrañas (antígenos). Se engloba dentro de los cuadros denominados gammopatías monoclonales. En el mieloma, se produce de forma continua y en cantidad mayor a la habitual, un anticuerpo o componente monoclonal (proteína M) que se puede detectar en el suero y/o en la orina del paciente².

Es una enfermedad relativamente frecuente que incide principalmente en personas mayores de 50 años; es responsable del 10 % de los cánceres hematológicos y cuyo pronóstico depende del estado en que se encuentra la enfermedad, y de la edad del paciente³. Es potencialmente curable cuando se presenta como un plasmocitoma óseo solitario o como un plasmocitoma extramedular. Con la introducción de la quimioterapia, el promedio de supervivencia es de 3 a 5 años

y una supervivencia a 10 años del 3%. Esta posibilidad ha aumentado con el trasplante de médula ósea.

Una de las principales complicaciones es la afectación ósea, y en bajo porcentaje se produce afectación de otros órganos, siendo de un 4% la infiltración gástrica. En una revisión entre 1905 y 1997 se estudiaron 869 casos de mieloma múltiple existiendo afectación extramedular en 714 pacientes y sólo 17 de los cuales afectaban a la mucosa gástrica¹.

En la literatura de los últimos años, no se han encontrado más de 10 casos de afectación gástrica, cuyas formas de presentación han sido distintas, bien en forma de hematemesis y melenas¹, por deficiencia de vitamina B12⁴, en paciente diagnosticado de enfermedad celíaca sin mejoría de los síntomas⁵ y de algunas otras manifestaciones pero en ninguno de los casos se ha puesto de manifiesto mediante disfagia, como ha ocurrido en este caso.



Figuras 2a y b

Se muestra la tinción con Hematoxilina-Eosina de la mucosa gástrica infiltrada por células plasmáticas.

BIBLIOGRAFÍA

1. Hamilton JW, Mc Cluggage WG, Jones F, Collins J. Ulster Med J 1999;68:103-5.
2. National Comprehensive Cancer Network Clinical Practice Guidelines in Oncology: Multiple Myeloma. National Comprehensive Cancer Network; 2009. Version 2.2009.
3. Rajkumar S, Kyle R. Plasma cell disorders. In: Goldman L, Ausiello D, eds. Cecil Medicine. 23rd ed. Philadelphia, Pa: Saunders Elsevier; 2007: chap 198.
4. Doberauer C, Sanner B, Henning B. Eur J Gastroenterol Hepatol 1999;11:205-7.
5. Extramedullary plasmocytoma of stomach. Habeshaw JA, Hayward MJ, McVie JG. Scand J Haematol 1975;14:57-64.