

BRONCOGRAMA “BARITADO” EN PACIENTE CON FÍSTULA ESÓFAGO-BRONQUIAL MALIGNA

L. Vida Pérez¹, M.A. Martínez García², M. Ramírez Martín del Campo¹

¹Servicio de Aparato Digestivo. ²Servicio de Medicina Interna. Hospital Santa Bárbara. Puertollano, Ciudad Real.

Introducción

Las fistulas malignas esofagorrespiratorias son una complicación local del cáncer de esófago que contraindica el tratamiento con intención curativa. Sin embargo existen varias alternativas terapéuticas que si bien no permiten un tratamiento curativo de la enfermedad aportan calidad de vida y permiten que estos pacientes puedan comer. Presentamos el caso de un paciente que consultó por disfagia que fue diagnosticado de cáncer esofágico con complicación fistulosa maligna a la vía aérea mediante un estudio baritado, una exploración de gran valor diagnóstico para el diagnóstico de este tipo de complicaciones.

Caso clínico

Presentamos el caso de un paciente que acude a urgencias por vómitos, pérdida de peso y disfagia de 2 meses de evolución. No refiere clínica respiratoria distinta de la habitual (es broncopata crónico). Es fumador de un paquete al día, bebedor habitual de alcohol (unos 90 gramos diarios), broncopata crónico y tiene hepatopatía crónica etílica con datos ecográficos incipientes de hipertensión portal. Siempre había rechazado la realización de endoscopia para cribado de varices esofágicas.

En la analítica se aprecia Hb de 11,6 mg/dl. La GGT es de 170 UI/L, el hierro es de 16 microgramos/ml y la albúmina de 1,6 g/dl como datos más relevantes.

En la radiografía de tórax se aprecia un pinzamiento de ambos senos costofrénicos y cierto engrosamiento hilar derecho. No hay signos de condensación.

Se le realizó una endoscopia digestiva alta en la que se describe una neoformación excrecente y exofítica en región distal esofágica que estenosa la luz impidiendo el paso del endoscopio. Las biopsias objetivaron que se trataba de un carcinoma epidermoide de moderado grado de diferenciación histológica. Para una caracterización más completa de la lesión se realizó un esofagograma con contraste baritado hidrosoluble que describe dilatación del esófago en sus tercios proximal y medio evidenciando una estenosis con bordes abruptos a nivel de esófago distal con luz filiforme a través de la misma y que origina imagen “en corazón de manzana”. Se evidencia además una perforación a nivel de la pared derecha de la neoformación apreciando una fístula esófago-bronquial con abundante paso del contraste ingerido al árbol bronquial de la base pulmonar derecha (**Figura 1**). Se realizó TC torácico-abdominal en el que se aprecia masa heterogénea de 11,5 cm de longitud con áreas de necrosis central que compromete y estenosa todo el tercio distal del esófago con dilatación del esófago proximal con extensión hacia el cardias y el pulmón derecho donde se aprecia medio de contraste oral. Hay además adenopatías paratraqueales y en ventana aorto-pulmonar y derrame pleural bilateral de predominio izquierdo.

Así pues el paciente fue diagnosticado de carcinoma epidermoide esofágico T4N1M0 (estadio III). El paciente fue trasladado al Hospital de referencia para recibir tratamiento

CORRESPONDENCIA

L. Vida Pérez
C/ Armas, Nº6, 2º1
14002 Córdoba
Tfno. 669447038

lvp80@hotmail.com

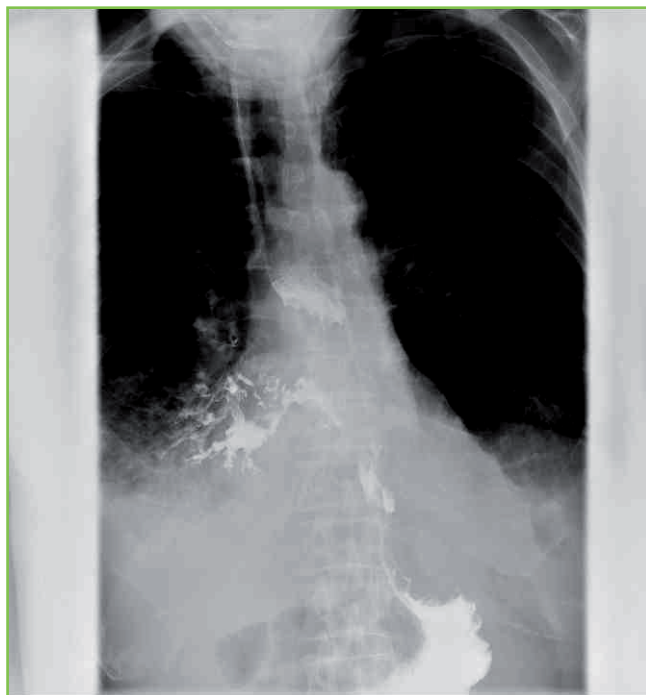


Figura 1

Esofagograma con contraste baritado que muestra en tercio distal de esófago salida del contraste hacia vía aérea adoptando éste la morfología bronquial lo que confirmó el diagnóstico de fístula esófago-bronquial.

quimiorradioterápico así como para colocación de prótesis metálica recubierta esofágica como tratamiento paliativo.

Discusión

Además de la endoscopia, el esofagograma con bario permite el diagnóstico de sospecha del cáncer esofágico y puede dar información sobre la irreseabilidad del mismo. Se trata junto con la TC de un arma diagnóstica de utilidad para la evaluación preliminar del cáncer de esófago¹.

Además de todos los inconvenientes que produce el diagnóstico de cáncer, los pacientes con disfagia maligna tienen una grave y progresiva afectación de la calidad de vida. Evitan comer a pesar de tener hambre debido al dolor y a la sensación de impactación alimenticia. De hecho la desnutrición es uno de los factores predictivos más potentes de pobre supervivencia en estos pacientes². En el momento del diagnóstico, más de la mitad de los pacientes con cáncer de esófago tiene una enfermedad inoperable, debido a la presencia de metástasis o a taras biológicas importantes y la mayoría requiere algún tipo de tratamiento paliativo para mejorar la disfagia progresiva.

Mientras la incidencia de neoplasias esofágicas permanece relativamente estable en los últimos 10 años en alrededor de 4,5 casos nuevos por 100.000 habitantes, el adenocarcinoma ha reemplazado al escamoso como la neoplasia más frecuente³.

El cáncer escamoso (epidermoide) esofágico sigue siendo sin embargo una fuente importante de mortalidad a nivel mundial con unos 400.000 nuevos casos diagnosticados cada año. El adenocarcinoma sobre esófago de Barrett tiende a desarrollarse más distalmente pero la mortalidad y las complicaciones asociadas a las dos neoplasias son similares.

La mayoría de los pacientes debutan con disfagia y pérdida de peso. Debido a que el tumor ocupa habitualmente más de la mitad de la circunferencia de la luz esofágica cuando se desarrolla la disfagia, la mayoría de estos cánceres son ya irreseables.

Las fístulas esofagorrespiratorias suponen una complicación devastadora de este tipo de neoplasias que aparece entre el 1-22% de los pacientes. Su diagnóstico no es fácil. Una historia de tos tras la deglución de sólidos y líquidos y un aumento posterior de la disfagia y la disnea es una clínica altamente sugestiva. La endoscopia digestiva no es capaz de demostrar la fístula en la mayoría de las ocasiones y el esofagograma debe hacerse cuidadosamente pues puede producirse una aspiración mientras se deglute el contraste⁴. El tratamiento en estos casos por tanto se centra en la paliación de los síntomas así como en intentar mejorar la nutrición en aras de buscar obtener una mejora marginal de la supervivencia.

La quimioterapia y la radioterapia pueden frecuentemente mejorar la deglución en muchos pacientes, sin embargo muchos de ellos sufrirán de obstrucción esofágica de nuevo si el tumor recurre localmente. Las sondas de alimentación pueden colocarse a través de la neoplasia para mantener una ingesta calórica adecuada, sin embargo el riesgo de aspiración persiste y la mayoría de los pacientes aunque estén en estado terminal lo que simplemente quieren es comer.

El tratamiento permanente y paliativo con prótesis metálicas para las fístulas malignas y las perforaciones ha sido el tratamiento de elección durante los últimos 10 años y han sido numerosas las series que han demostrado la efectividad de esta estrategia^{5, 6}. El carcinoma epidermoide presenta una especial buena respuesta a dicha terapia.

Las prótesis metálicas recubiertas fueron introducidas a mediados de la década de los 90 y han mostrado el cierre de las fístulas en un 67-100% de los casos⁷. En un estudio comparativo, la calidad de vida relacionada con la salud era marcadamente mejor en el grupo de pacientes tratados con prótesis metálica que en el control o el grupo de gastrostomía en 35 pacientes con fístula esófago-respiratoria⁸. En una serie amplia reciente⁹ se recogieron desde 1990 a 2008 un total de 14 pacientes con fístulas esofagobronquiales malignas que se trataron con stents metálicos recubiertos autoexpansibles. Nueve fístulas se causaron por carcinoma esofágico y 5 por carcinoma pulmonar. La colocación del stent fue exitosa en todos los casos y no hubo complicaciones inmediatas. El cierre completo de la fístula ocurrió en 12 pacientes (86%). Durante el seguimiento (media de supervivencia de 100,9 +/- 79,9 días) la fístula se reabrió en 2 de los 12 pacientes en los

que hubo éxito clínico. Ninguno de los pacientes falleció por complicaciones relacionadas con la colocación del stents.

En otra serie de 264 pacientes con fístulas esofagorrespiratorias malignas en un periodo de 20 años¹⁰ el beneficio de la supervivencia era mayor en los pacientes portadores de los stents que en el grupo de enterostomía o tratamiento de soporte.

BIBLIOGRAFÍA

1. Tae Jung Kim, Hyae Young Kim, Kyung Won Lee, Moon Soo Kim, MD. Multimodality Assessment of Esophageal Cancer: Preoperative Staging and Monitoring of Response to Therapy. *RadioGraphics* 2009; 29:403-421
2. Leclaire S, Di Fiore F, Antonietti M, et al. Undernutrition is predictive of early mortality after palliative self-expanding metal stent insertion in patients with inoperable or recurrent esophageal cancer. *Gastrointest Endosc* 2006;64(4): 479-84
3. Jemal A, Thomas A, Murray T, et al. Surveillance Epidemiology and End Results. Cancer statistics, 2002. *CA Cancer J Clin* 2002;52(1):23-47.
4. Ji Hoon Shin, Jin-Hyoung Kim, Ho-Young Song. Interventional Management of Esophagorespiratory Fistula. *Korean J Radiol* 2010;11:133-140.
5. Ross WA, Alkassab F, Lynch PM, et al. Evolving role of self-expanding metal stents in the treatment of malignant dysphagia and fistulas. *Gastrointest Endosc*. 2007;65(1):70-6.
6. Drew B. Schembre Recent Advances in the Use of Stents for esophageal disease. *Gastrointest Endoscopy Clin N Am* 20 (2010) 103-121
7. Murthy S, Gonzalez-Stawinski GV, Rozas MS, Gildea TR, Dumot JA. Palliation of malignant aerodigestive fistulae with self-expanding metallic stents. *Dis Esophagus* 2007;20:386-389.
8. Hu Y, Zhao YF, Chen LQ, Zhu ZJ, Liu LX, Wang Y, et al. Comparative study of different treatments for malignant tracheoesophageal/ bronchoesophageal fistulae. *Dis Esophagus* 2009;22:526-531.
9. Kim KR, Shin JH, Song HY, Ko GY, Kim JH, Yoon HK et al. Palliative treatment of malignant esophagopulmonary fistulas with covered expandable metallic stents. *AJR Am J Roentgenol*. 2009 Oct;193(4):W278-82.
10. Balazs A, Kupcsulik PK, Galambos Z. Esophagorespiratory fistulas of tumorous origin. Non-operative management of 264 cases in a 20-year period. *Eur J Cardiothorac Surg* 2008;34:1103-1107.