

DIAGNÓSTICO DE FITOBEZOAR YEYUNAL MEDIANTE ENTEROSCOPIA DE PULSIÓN

Rafael León-Montañés¹, I. Gutiérrez-Domingo¹, J.M. Alcívar-Vásquez¹, I. Moreno-García², T. López-Ruiz¹, J.L. Márquez-Galán¹

¹UGC Enfermedades Digestivas. Hospital Universitario Virgen del Rocío. Sevilla.

²UGC Medicina Interna. Hospital Universitario Virgen Macarena. Sevilla.

Resumen

El fito bezoar es el tipo de bezoar más común, y está compuesto por fibras vegetales. Su localización más frecuente es la gástrica, y actualmente no hay consenso acerca de su tratamiento. Presentamos el caso de un varón de 57 años con cuadros suboclusivos de repetición provocados por un fito bezoar yeyunal, en los que las pruebas de imagen (TAC, ecografía abdominal y tránsito gastro-intestinal) y una laparotomía exploradora no fueron diagnósticas, llegándose al diagnóstico a través de enteroscopia de pulsión.

Palabras clave: Fito bezoar; Suboclusión intestinal; Enteroscopia de pulsión.

Summary

Phytobezoars are the most common type of bezoars, consisting of plant fibers. Their most common location is the stomach, and there is currently no consensus on their treatment. We report the case of a 57 year old man with recurrent subocclusive episodes caused by a phytobezoar in the jejunum, for whom imaging tests (CT scan, abdominal ultrasound and gastrointestinal

transit study) and a exploratory laparotomy were not helpful to make a diagnosis. Diagnosis could be eventually made thanks to a push enteroscopy.

Keywords: Phytobezoar; Partial bowel obstruction; Push enteroscopy.

Caso

Presentamos el caso de un paciente de 57 años de edad, que como único antecedente de interés presenta una gastrectomía Billroth I debido a un ulcus péptico perforado 20 años atrás y apendicectomía. Estudiado en consultas de aparato digestivo por dolor abdominal y episodios de vómitos post-prandiales tardíos, además presenta una pérdida de 5kg de peso en las últimas semanas, acudiendo a urgencias hasta en 3 ocasiones, donde recibe el alta médica tras descartar patología urgente. Durante su estudio en consultas se realizó una endoscopia oral, que mostró una gastroenteroanastomosis tipo Billroth I, con un marcado reflujo biliar y una analítica básica, que fue normal.

Posteriormente ingresa por empeoramiento de la sintomatología, consistente en dolor abdominal y vómitos. En el estudio radiológico inicial, se objetivan abundantes niveles hidroaéreos en intestino delgado (**Figura 1**), siendo manejado inicialmente de forma conservadora, con dieta absoluta y colocación de sonda nasogástrica. Se realizó una TAC abdominal de forma preferente, por sospecha de obstrucción a nivel de intestino delgado, que evidenció una hernia de pared abdominal derecha (hernia de Spiegel), en la que se introducen algunas asas

CORRESPONDENCIA

Ignacio Gutiérrez Domingo
Hospital Universitario Virgen del Rocío
Av. Manuel Siurot s/n. 41013 Sevilla, España.
Phone: +34 955 012 000

ignaciogutierrezdomingo@hotmail.com

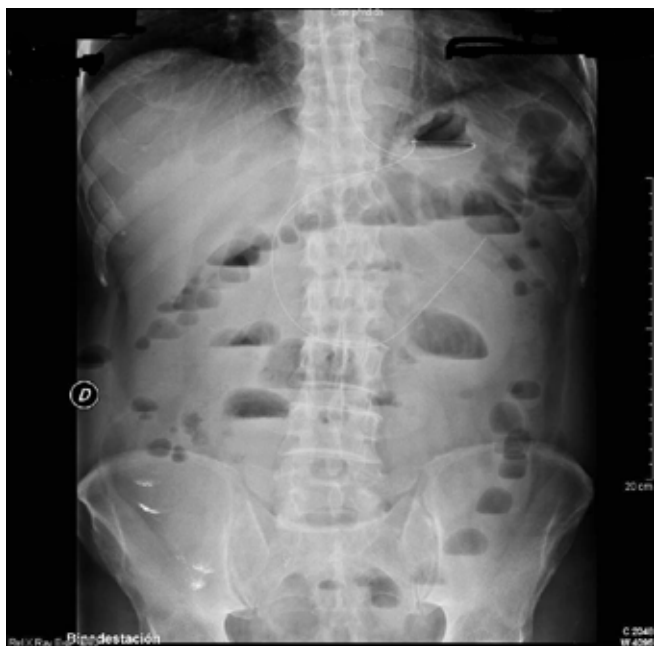

Figura 1
Numerosos niveles hidroaéreos de Intestino Delgado.

de colon sin signos obstructivos, y una imagen de posible bezoar intestinal. Se repitió la endoscopia oral, con resultado superponible al previo. Tras una semana de manejo conservador y ausencia de mejoría del cuadro, se decide repetir la TAC abdominal, que no mostró imagen de obstrucción intestinal, con desaparición del bezoar y describiendo una hernia de Spiegel, con pequeña cantidad de líquido libre. Finalmente tras 15 días de manejo conservador infructuoso, se decide realizar una laparotomía media exploradora, en la que se objetiva un síndrome adherencial muy marcado, y una hernia de Spiegel, realizándole adhesiolisis y herniorrafia derecha, cursando el postoperatorio sin incidencias, siendo dado de alta para su seguimiento en consulta.

Durante su seguimiento, a los 8 meses de la intervención, el paciente refiere el inicio de forma insidiosa de episodios esporádicos de dolor y distensión abdominal con vómitos, compatible con cuadros suboclusivos, que se autolimitan de forma espontánea. Reinterrogando al paciente, nos refiere que sigue una dieta muy rica en vegetales y alimentos con gran contenido en fibra y que realiza una masticación deficiente, por ausencia de piezas dentarias. Se realiza entonces un tránsito gastrointestinal baritado (Figura 2), que no mostró hallazgos de interés, sin evidencia de estenosis, por lo que decide seguir un manejo conservador expectante, con una dieta exenta de residuos.

Más tarde, un año después de la intervención quirúrgica, ingresa por un nuevo cuadro suboclusivo, con distensión abdominal y vómitos. La radiografía de abdomen mostró escasos niveles hidroaéreos de intestino delgado. Dados los antecedentes personales, se decide mantener en dieta absoluta y colocar una sonda nasogástrica, que mantiene un débito biliar muy abundante. A las 12 horas de su colocación, la radiografía abdominal mejora, desapareciendo los niveles hidroaéreos, por lo que se realiza un estudio radiológico con gastrografín oral, pasando éste de forma adecuada a colon.

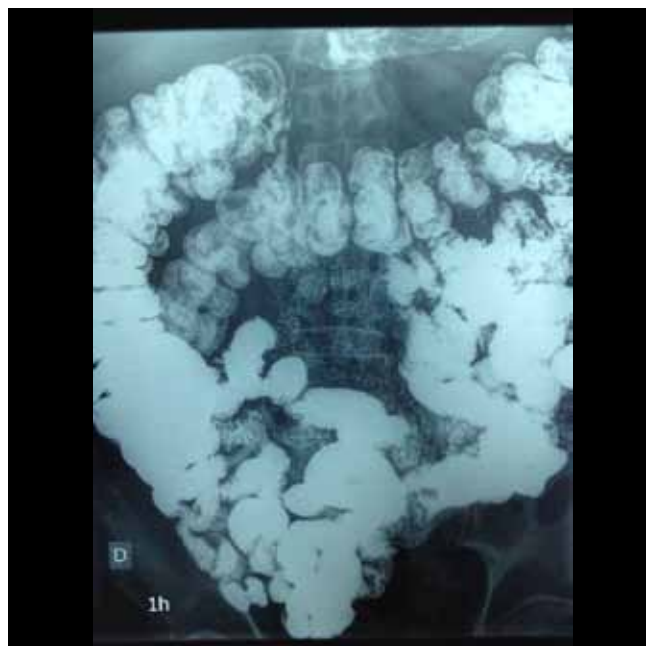


Figura 2
Tránsito G.I. baritado normal.

Al reiniciar la dieta líquida, la sintomatología persiste, reapareciendo la distensión abdominal y los vómitos de forma inmediata, por lo que se deja de nuevo en dieta absoluta y se coloca sonda nasogástrica, que muestra un cuantioso débito biliar.

Se sospecha que el nivel de la obstrucción parece depender de tramos altos de intestino delgado, por lo que se realizó una enteroscopia diagnóstica, objetivando a nivel de yeyuno medio una masa compacta redondeada amarillenta/verdosa, que ocupa toda la luz intestinal, ocasionando una cierta dilatación del intestino proximal y varias úlceras superficiales fibrinadas por el decúbito prolongado del mismo, compatible con un fitobezoar.

Tras la enteroscopia, con vistas a la cirugía, se realizó una enteroTAC abdominal para conocer con más exactitud el tamaño y las características del fitobezoar, mostrando una imagen intraluminal de 90x42mm (Figura 3), localizada en asa yeyunal

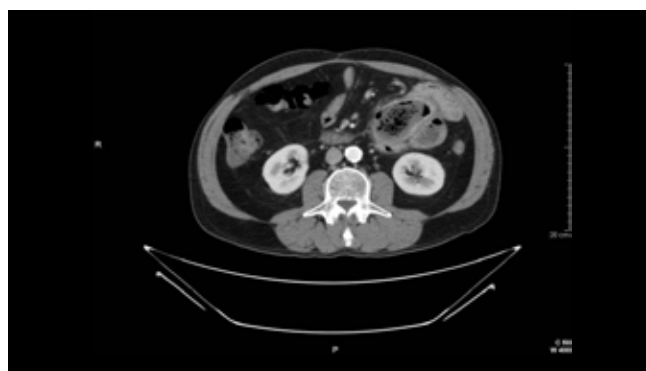

Figura 3
Fitobezoar de 90x40 mm en yeyuno con moderada dilatación retrógrada.

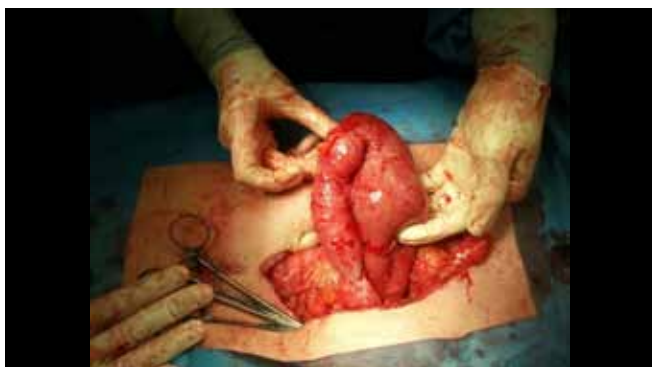

Figura 4 ~~~~~

Resección del asa yeyunal que presentaba signos de sufrimiento y que contiene el gran fitobezoar.

sugestiva de bezoar, que asocia moderada dilatación retrógrada en asas de yeyuno y duodeno, con persistencia y/o recidiva de adherencias peritoneales en las asas yeyunales adyacentes, con moderada dilatación de asas retrógradamente.

Finalmente se realizó una laparotomía media, con resección del asa yeyunal que contenía el fitobezoar (Figura 4), realización de adhesiolisis y anastomosis laterolateral mecánica, con excelente evolución, siendo dado de alta con seguimiento posterior sin incidencias.

Discusión

El bezoar es una masa dura de material no digerido. Su localización más frecuente es la gástrica, seguida del intestino delgado, siendo muy infrecuente la localización en el intestino grueso^{1,2}.

Según el material principal que los compone, se pueden clasificar en cuatro tipos; lactobezoar (se produce en niños por la ingesta de leche muy espesa), tricobezoar (pelos), farmacobezoar (fármacos) y el fitobezoar, que es el más frecuente, producido por ingesta de fibras vegetales que no se pueden digerir^{1,2}.

De acuerdo con un informe de 1983 por DeBakey y Ochsner, la incidencia de fitobezoares está en relación con la edad del paciente, ocurriendo más del 70% de las ocasiones en pacientes de más de 30 años de edad¹. Además de la edad, los fitobezoares pueden producirse con más frecuencia cuando haya una disminución de la motilidad gastrointestinal, con lo que el tiempo de tránsito intestinal aumenta, como en la gastropatía diabética, la atrofia muscular, el infarto cerebral, o cuando se ingieren ciertos medicamentos que disminuyen la motilidad gastrointestinal^{1,2}. Otro factor de riesgo descrito es la deficiente masticación, que unido a una dieta rica en fibra favorece el desarrollo de fitobezoares^{2,3}.

La cirugía gastrointestinal es otros de los factores de riesgo para la formación de bezoares. El intervalo entre la cirugía y el desarrollo del fitobezoar oscila entre los 9 meses y los 30 años². Así, los pacientes con una gastrectomía subtotal o una

cirugía laparoscópica con vagotomía troncular posterior, son más susceptibles a la formación de bezoares por la reducción de la motilidad gastrointestinal, disminución de la secreción de ácido gástrico y por la pérdida del esfínter pilórico^{1,2}. Además, otros tipos de cirugía gastrointestinal pueden favorecer la formación de bezoar, sobre todo cuando produzcan estenosis del calibre de la luz intestinal a nivel de la anastomosis, por acodamiento de éstas, o por producción de adherencias en la evolución posterior^{1,3}.

En nuestro caso, el paciente tenía múltiples factores de riesgo para la formación de bezoares. Al antecedente de una gastrectomía tipo Billroth I hace 20 años, se une la realización de una dieta rica en fibra con pobre masticación por ausencia de piezas dentales, la disminución del contenido ácido gástrico (por el marcado reflujo biliar y la realización de tratamiento con inhibidores de la bomba de protones) y la existencia de múltiples adherencias intestinales por las cirugías previas (gastrectomía y apendicectomía).

La complicación más frecuente del fitobezoar es la obstrucción intestinal, y en algunos casos el daño de la mucosa adyacente. La obstrucción intestinal secundaria a fitobezoar representa el 0.4-4%, siendo en su mayoría en el estómago, seguida de la intestinal, principalmente a nivel de ileon terminal.

Cuando se produce a nivel de intestino delgado, la gran mayoría son secundarios al paso de un bezoar gástrico al intestino delgado, aunque también es posible que se formen primariamente en el intestino por la existencia previa de estenosis intestinales secundarias a adherencias, tumores, infecciones (tuberculosis) o divertículos^{2,4,5}. La obstrucción a nivel de colon es muy rara, aunque descrita en la literatura, y en su mayoría se producen a estenosis a ese nivel^{1,2}.

Los bezoares gástricos pueden ser asintomáticos durante años. Sin embargo, los bezoares localizados a nivel de intestino delgado suelen producir mayor sintomatología, siendo el dolor epigástrico, la hinchazón abdominal, las náuseas y vómitos y la obstrucción/suboclusión intestinal, los síntomas principales. La presentación como abdomen agudo quirúrgico secundaria a obstrucción intestinal es muy rara, en torno al 1%⁶, dado que sigue un curso insidioso y progresivo. También pueden presentar anorexia, pérdida de peso, disfagia y hemorragias digestivas secundarias a úlceras por decúbito o incluso perforación^{1,3,6}.

El diagnóstico de la obstrucción intestinal causada por un bezoar puede resultar muy difícil, ya que es una entidad muy poco frecuente^{1,5}. La primera prueba diagnóstica a realizar para el diagnóstico una obstrucción intestinal es una radiografía de abdomen, aunque no nos dará información acerca de la causa de la obstrucción. Para esto, si la obstrucción es completa, está contraindicado la administración de contrastes baritados orales. Si la obstrucción no es completa, se podría administrar contraste oral, aunque si el bario no pasara la estenosis podría artefactar las pruebas de imágenes radiológicas posteriores².

La tomografía axial computerizada nos ayudará a conocer la causa y el nivel de la obstrucción, permitiendo descartar la existencia de posibles complicaciones (isquemia, estrangulación, perforación), por lo que debe de ser la primera prueba de imagen

a realizar tras la confirmación en una radiografía de abdomen la existencia de obstrucción intestinal^{1, 2, 5}. La administración de contraste oral en la TAC abdominal (enteroTAC abdomen) nos permite su mejor delimitación ya que el contraste se deposita alrededor de la lesión, aunque a veces es muy difícil diferenciarlos de tumores o intususcepciones.

La ultrasonografía abdominal puede identificar el bezoar en manos de radiólogos expertos, y cuando no haya interposición de gas, objetivando una masa intraluminal hiperecogénica, con sombra acústica posterior, pudiendo confundirlas en ocasiones con piedras^{2, 5}.

La enteroscopia simple, o de doble balón es una técnica sencilla, con pocas complicaciones y se debe tener en cuenta como una herramienta diagnóstica, más cuando la sospecha es alta, y las técnicas de imagen no son concluyentes, estando descrita además su resolución tras fragmentación del mismo^{5, 7}.

El diagnóstico de obstrucción intestinal secundaria a fitobezoar requiere un tratamiento quirúrgico precoz, ya que su retraso conlleva a una elevada morbilidad². El tratamiento quirúrgico habitual es la fragmentación del fitobezoar manualmente, y el ordeño del mismo hacia el ciego. En los casos en los que no es posible, la enterotomía es la técnica de elección. La resección intestinal queda reservada cuando existen complicaciones, como la necrosis intestinal o la gran incrustación del fitobezoar en la pared intestinal. Está indicada la revisión del estómago y el resto del intestino, ya que el porcentaje de presencia de otro fitobezoar es alrededor del 20%, con un porcentaje de recurrencia es del 13.8%². La técnica laparoscópica es una alternativa a considerar, ya que disminuye la estancia hospitalaria, la formación de adherencias y deja menos cicatrices, aunque puede aumentar el riesgo de perforación intestinal por la distensión y la manipulación intestinal y en ocasiones es muy dificultosa por la existencia de cirugías previas.

Hay descritos otros métodos terapéuticos para su manejo, como son la degradación enzimática mediante lavados gástricos con celulasa⁹ o cocacola^{4, 10} y la fragmentación endoscópica mediante enteroscopia de doble balón^{5, 7}. Se debe conocer la posibilidad de producir una obstrucción intestinal en tramos más distales tras una degradación enzimática no completa, cuyos consecuencias potenciales pueden ser catastróficas⁴.

La recurrencia es común, a menos que la condición subyacente que predispone a su formación, se corrija. La prevención incluye evitar alimentos ricos en fibra, mejorar la masticación y la introducción de medicación profiláctica para mejorar el vaciado gástrico².

BIBLIOGRAFÍA

1. Sang Seok Yoon, Min Seong Kim, Dong Yoon Kang, Tack Su Yun, ET AL. A Case of Successful Colonoscopic Treatment of Colonic Obstruction Caused by Phytobezoar. *J Korean Soc Coloproctol* 2011;27(4):211-214
2. Yakan S, Sirinocak A, Telciler KE, et al. A rare cause of acute abdomen: small bowel obstruction due to phytobezoar. *Ulus Travma Acil Cerrahi Derg.* 2010 Sep;16(5):459-63.
3. Zin T, Maw M, Pai DR, et al. Efferent limb of gastrojejunostomy obstruction by a whole okra phytobezoar: Case report and brief review. *World J Gastrointest Endosc.* 2012 May 16;4(5):197-200
4. Seung Soo H, Hyun Suk Lee, Min Kyu Jung, et al. Acute Intestinal Obstruction Caused by a Persimmon Phytobezoar after Dissolution Therapy with Coca-Cola . *Korean J Intern Med.* 2007 December; 22(4): 300–303.
5. Osada T, Shibuya T, Kodani T, et al. Obstructing small bowel bezoars due to an agar diet: diagnosis using double balloon enteroscopy. *Intern Med.* 2008;47(7):617-20. Epub 2008 Apr 1
6. Sammut SJ, Majid S, Shoab S. Phytobezoar: a rare cause of late upper gastrointestinal perforation following gastric bypass surgery. *Ann R Coll Surg Engl.* 2012 Mar;94(2)
7. Chou JW, Lai HC. Obstructing small bowel phytobezoar successfully treated with an endoscopic fragmentation using double-balloon enteroscopy. *Clin Gastroenterol Hepatol.* 2009 Sep;7(9):e51-2.
8. Salemis NS, Panagiopoulou N, Sdoukos N, et al. Acute surgical abdomen due to phytobezoar-induced ileal obstruction. *J Emerg Med.* 2013 Jan;44(1)
9. Fernández Morató J, Ilzarbe Sánchez L, Bessa Caserras J, et al. Cellulase treatment in 3 cases of large phytobezoars. *Farm Hosp.* 2009 Mar-Apr;33(2):100-3.
10. Ertuğrul G, Coşkun M, Sevinç M, et al. Treatment of gastric phytobezoars with Coca-Cola given via oral route: a case report. *Int J Gen Med.* 2012;5:157-61