

HEPATITIS SIFILÍTICA: UNA ENTIDAD POCO FRECUENTE.

SYPHILITIC HEPATITIS: AN UNCOMMON MANIFESTATION OF A COMMON DISEASE.

C. San Juan-López, M.F. Anguita-Montes, A. Gálvez-Miras, S. Hallouch-Toutouh, M. Lázaro-Sáez, J.L. Vega-Sáenz

Complejo Hospitalario Torrecárdenas. Almería.

Resumen

Palabras clave: hepatitis, sífilis, hepatitis sifilítica, hipertransaminasemia.

Abstract

Keywords: hepatitis, syphilis, syphilitic hepatitis, hypertransaminasemia.

Descripción

Se trata de un paciente varón de 18 años que ingresa por cuadro de astenia 2 semanas de evolución de astenia y molestias abdominales en hipogastrio e hipocondrio izquierdo, ictericia conjuntival y coluria, pero sin fiebre. Como antecedentes personales destacan diabetes mellitus Tipo 1, bebedor social

importante, fumador y consumidor de cocaína, éxtasis, ketamina y benzodiazepinas. Homosexual con múltiples parejas.

En la exploración física destacaba la ictericia conjuntival y la presencia de una erupción papulosa generalizada, no pruriginosa a nivel del cuello, tronco, palmas y plantas. Presentaba también adenopatías retrocervicales e inguinales bilaterales dolorosas a la palpación. En la analítica presentaba glucemia 405, aumento de la bilirrubina total (8,93 mg/dL) a expensas de bilirrubina directa, elevación de transaminasas AST 119,4 y ALT 193,2, y de la GGT 1.294 y la FA 1.354. El hemograma era normal salvo leucocitos de 12.600 y ferritina 1.376. Los parámetros de coagulación se mostraban dentro de la normalidad. El estudio etiológico de hepatitis aguda fue negativo, incluyendo serologías de virus hepatotropos (VHA, VHB, VHC), Virus Herpes Simple y Virus Epstein Bar, y serología del virus de la inmunodeficiencia humana negativa. Con el fin de descartar origen autoinmune del cuadro se solicitaron anticuerpos ANA, AMA, antiLKM, anticuerpo anti músculo liso y p-ANCA siendo todos ellos negativos. El estudio del metabolismo férrico, el cobre en orina y ceruloplasmina resultaron ser normales. Se solicitó además serología luética, que resultó ser positiva: anticuerpos reagínico de sífilis positivo con título 1/64 y anticuerpos *Treponema pallidum* positivos. Se realizó una ecografía abdominal que mostraba mínima lámina de líquido perihepático con hallazgos sugerentes de hepatopatía difusa.

FECHA ENVÍO: 27/11/2016

FECHA ACEPTACIÓN: 26/12/2016

CORRESPONDENCIA

Cristina San Juan López

Complejo Hospitalario Torrecárdenas

C/ Hermandad de Donantes de Sangre, s/n. 04009 Almería.

csanjuan379@gmail.com

El paciente fue diagnosticado de sífilis secundaria con perihepatitis, y fue tratado con 3 dosis intramusculares de Penicilina G Benzatina a dosis de 2,4 millones de UI/ semana, con lo que obtuvo una gran mejoría clínica. Durante el seguimiento se ha constatado que el paciente se encuentra asintomático y se han resuelto las lesiones dérmicas que presentaba, así como la mejoría analítica de la bioquímica hepática, persistiendo la fosfatasa alcalina elevada 3 meses después del inicio del cuadro.

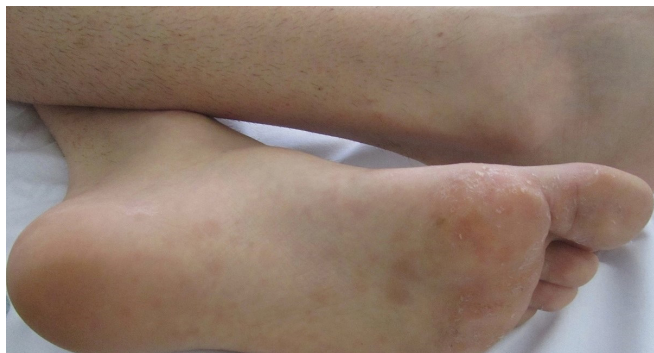


Figura 1

Lesiones cutáneas plantares típicas de la enfermedad sifilítica.

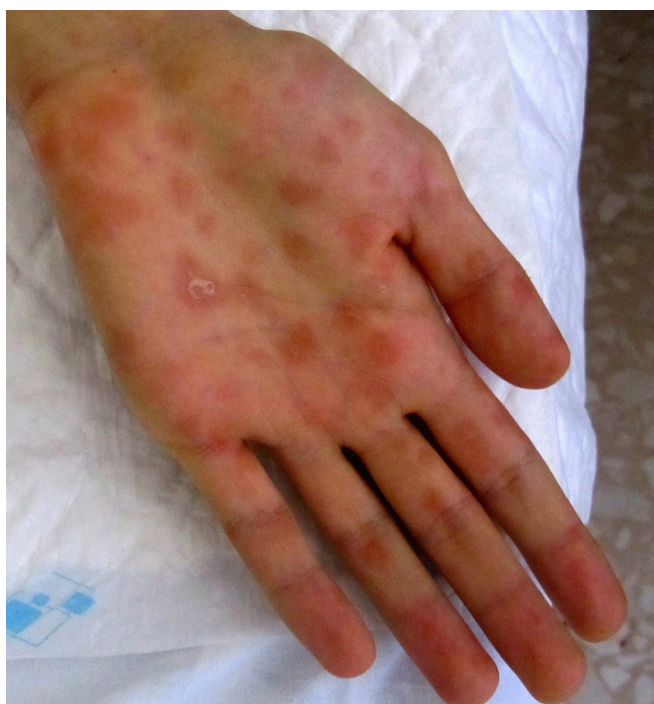

Figura 2

Erupción papular en palmas de las manos típicas de la enfermedad sifilítica.

Discusión

La sífilis es una enfermedad infecciosa sistémica causada por *Treponema pallidum*. La hepatitis sifilítica presenta una incidencia cada vez menor (hasta en el 10% de los casos), dados los métodos de diagnóstico precoz y tratamiento de los que disponemos en la actualidad³. Habitualmente se presenta de forma subclínica, y se produce como consecuencia de la multiplicación y diseminación hematogena de espiroquetas que llegan hasta el hígado^{4,5}. Es más frecuente y sintomática en pacientes coinfectados con el virus de la inmunodeficiencia humana⁶. La diseminación hematogena del *Treponema pallidum* da lugar a la fase secundaria de la sífilis que se manifiesta con fiebre, exantema maculopapular de predominio palmoplantar, artralgias, artritis, adenopatías, periostitis, meningitis, uveítis...^{7,8}. El diagnóstico de hepatitis por sífilis secundaria se basa en la presencia de factores de riesgo, exantema y hepatitis colestásica con una fosfatasa alcalina desproporcionadamente elevada². Ante el aumento de las enfermedades de transmisión sexual, la sífilis debería incluirse en el diagnóstico diferencial de la hepatitis de predominio colestásico y en los casos de hepatitis aguda de causa no filiada, especialmente si se trata de grupos de riesgo⁹.

Bibliografía

1. Sukriti Baveja, Shilpa Garg, Amol Rajdeo. Syphilitic hepatitis: an uncommon manifestation of a common disease. Indian Journal of Dermatology 2014; 59 (2): 209.
2. Case of secondary syphilis presenting with unusual complications: syphilitic proctitis, gastritis, and hepatitis. Journal of clinical microbiology. 2011; 4394-4396
3. José María Prieto de Paula, Sandra Cepedello Pérez, Miguel Martín Luquero Ibáñez, Silvia Franco Hidalgo, María Gabriela Uzcátegui Urdaneta. Hepatitis por sífilis secundaria. Gastroenterología y Hepatología 2014; 37:546-9.
4. Ferreira Gonzalez L, Cainzos Roero T, Fernandez Fernandez FJ, Sesma P. Hepatitis colestásica como forma de presentación de sífilis secundaria. Enferm Infecc Microbiol Clin. 2013; 31: 486-92.
5. Bermúdez JR, Echevarría S, Rodríguez de López C, Pons Romero F, Val Bernal F. Hepatitis aguda en la sífilis secundaria. Rev Esp Enf Ap Digest. 1983; 64: 48.
6. Área de vigilancia del VIH y conductas de riesgo. Vigilancia epidemiológica de las infecciones de transmisión sexual, 1995-2011. Madrid: Centro Nacional de Epidemiología/ Subdirección General de Promoción de la Salud y Epidemiología – Plan Nacional sobre el SIDA. Madrid; 2013.
7. Rodríguez Gil FJ, López Ávila A. Hepatitis sifilítica como primera manifestación de sífilis secundaria. Gastroenterol Hepatol 2006; 29 (10): 625-4
8. Albanea Moreno C, Aguilar Urbano V.M, Rivera Irigoien R, Gonzalo Marin J, Rosales Zabal J.M, Moreno Garcia A, Fernandez Perez F, Garcia Fernandez G, Perez Aisa A, Mendez Sánchez I.M, Sanchez Cantos A. Hepatitis sifilítica: caso clínico. Revista española de enfermedades digestivas 2009; 101: 813-819.
9. Ibáñez M, Varela m, Rodríguez Peláez M, Mancebo A, Garcia Maor MA, Pereira R, et al. Hepatitis luética. Una entidad emergente. Gastroenterología y Hepatología 2009; 32: 610-3.