

VÓLVULO INTESTINAL ASOCIADO A DIVERTÍCULO YEYUNAL: ¿CAUSA O HALLAZGO INCIDENTAL?

SMALL BOWEL VOLVULUS ASSOCIATED WITH JEJUNAL DIVERTICULA: ¿CAUSE OR INCIDENTAL FINDING?

Moreno Moraleda I, Delgado Maroto A, Calvo Bernal MM, Rico Morales MM

Complejo Hospitalario Torrecárdenas. Almería.

Resumen

Los divertículos de intestino delgado constituyen una causa poco frecuente de enfermedad diverticular complicada; sin embargo, hasta un 30% de pacientes con divertículos yeyunoileales desarrollan complicaciones.

La obstrucción intestinal secundaria a diverticulosis intestinal puede deberse a la presencia de un enterolito, adherencias, invaginación y/o vólvulo intestinal. El tamaño de los divertículos parece correlacionarse con complicaciones obstructivas, siendo los divertículos de más de 3 cm de tamaño los que se han visto relacionados con la presencia de complicaciones adicionales, como ocurre en nuestro caso.

El vólvulo intestinal es una patología infrecuente en adultos, que se produce generalmente como consecuencia de una alteración anatómica por ausencia de fijación o fijación más estrecha de las asas intestinales al mesenterio. Como se plantea en nuestro caso, en algunos estudios se ha demostrado su asociación con la presencia de divertículos de gran tamaño.

El diagnóstico es complejo, debido a la presencia de una clínica común a otras patologías y a la ausencia de unos criterios claros de diagnóstico por prueba de imagen. La patología diverticular no se incluye habitualmente en el diagnóstico diferencial de la obstrucción de intestino delgado y, en muchas ocasiones, se requiere una exploración quirúrgica en la que se confirme este diagnóstico.

Presentamos un caso de obstrucción intestinal secundaria a un vólvulo intestinal asociado a diverticulosis de intestino delgado, cuyo diagnóstico fue tardío debido a la ausencia de correlación de los síntomas de la paciente con la presencia de divertículos en las pruebas de imagen.

Palabras clave: vólvulo de intestino delgado, diverticulosis yeyunal, obstrucción intestinal.

Abstract

Small bowel diverticula are a rare cause of complicated diverticular disease; however, up to 30% of patients with jejunoleal diverticula develop complications.

Intestinal obstruction secondary to small bowel diverticulosis may be due to the presence of an enterolith, adhesions, invagination, and / or intestinal volvulus. The size of the diverticula seems to correlate with obstructive complications, as well as diverticula of more than 3 cm which have been related to the presence of additional complications, as occurs in our case.

CORRESPONDENCIA

Isabel Moreno Moraleda
Complejo Hospitalario Torrecárdenas
04009 Almería
isa_19_92@hotmail.com

Fecha de envío: 09/04/2020

Fecha de aceptación: 20/04/2020

Small bowel volvulus is a rare pathology in adults, which generally occurs as a consequence of an anatomical alteration due to the absence of fixation or closer fixation of the intestinal loops to the mesentery. As stated in our case, some studies have shown its association with the presence of large diverticula.

The diagnosis is complex, due to the presence of a clinic common to other pathologies and the absence of clear diagnostic criteria for imaging tests. Diverticular pathology is not usually included in the differential diagnosis of small bowel obstruction and, in many cases, requires a surgical exploration in which this diagnosis is confirmed.

We present a case of intestinal obstruction secondary to a small bowel volvulus associated with jejunal diverticulosis, whose diagnosis was late due to the absence of correlation of the patient's symptoms with the presence of diverticula on imaging tests.

Keywords: small bowel volvulus, jejunal diverticula, intestinal obstruction.

Introducción

Los divertículos del intestino delgado son infrecuentes y generalmente asintomáticos, descubriéndose en la mayoría de casos de forma incidental en personas de edad avanzada. Las complicaciones agudas comunes se producen entre un 8-30% de los pacientes con divertículos yeyunales, e incluyen: diverticulitis, hemorragia, perforación y obstrucción intestinal¹.

La obstrucción mecánica de intestino delgado ocurre en 2,3-4,6% de los casos de obstrucción intestinal, causada por adherencias o estenosis debido a diverticulitis, invaginación intestinal de la región diverticular y/o vólvulo del segmento intestinal que contiene los divertículos².

El vólvulo intestinal asociado a diverticulosis yeyunoileal es una patología inusual con un limitado número de casos presentados en la literatura médica. Se trata de una emergencia abdominal grave infradiagnosticada, y en la que una intervención quirúrgica tardía puede tener consecuencias nefastas.

La presencia de divertículos en intestino delgado nos puede ayudar en el diagnóstico de esta patología ya que, si no se encuentra otra etiología, pueden justificar la presencia de un cuadro suboclusivo e incluso obstrucción intestinal en estos pacientes³.

Presentamos un caso de obstrucción intestinal secundaria a un divertículo yeyunal de gran tamaño.

Caso Clínico

Mujer de 70 años, diabética y sin intervenciones quirúrgicas abdominales previas, que acude a urgencias por cuadro de diarrea y vómitos de dos semanas de evolución con pérdida de 12 Kg de peso asociada. En la exploración destaca abdomen distendido, timpánico a la percusión, con peristaltismo disminuido y sin signos de irritación peritoneal. En la radiografía de abdomen se observan

asas de intestino delgado y cámara gástrica dilatadas, con niveles hidroaéreos en su interior.

Ante la sospecha de obstrucción intestinal, se solicita TC de abdomen en urgencias, en el que se observa un aumento de calibre de cavidad gástrica, 1ª y 2ª porción duodenal sin objetivarse causa obstructiva, con presencia de al menos dos divertículos duodenales de hasta 5 cm (uno de ellos próximo al ángulo de Treitz) que se considera un hallazgo incidental.

La paciente se había realizado un estudio endoscópico un mes antes por dispepsia y alteración del hábito intestinal, con gastroscopia normal y colonoscopia con hallazgo de divertículos en sigma.

Ante la sospecha de cuadro suboclusivo, se trata de forma conservadora con fármacos antieméticos y procinéticos, sonda nasogástrica para descompresión y nutrición parenteral. Se solicita tránsito intestinal en el que únicamente se observa la presencia de divertículos intestinales de gran tamaño, sin localizar zona de estenosis ni causa obstructiva (Figura 1). Tras realizar tránsito intestinal, la paciente evoluciona de forma favorable y se consigue que cedan los vómitos; sin embargo, al reiniciar tolerancia oral comienza de nuevo la clínica.

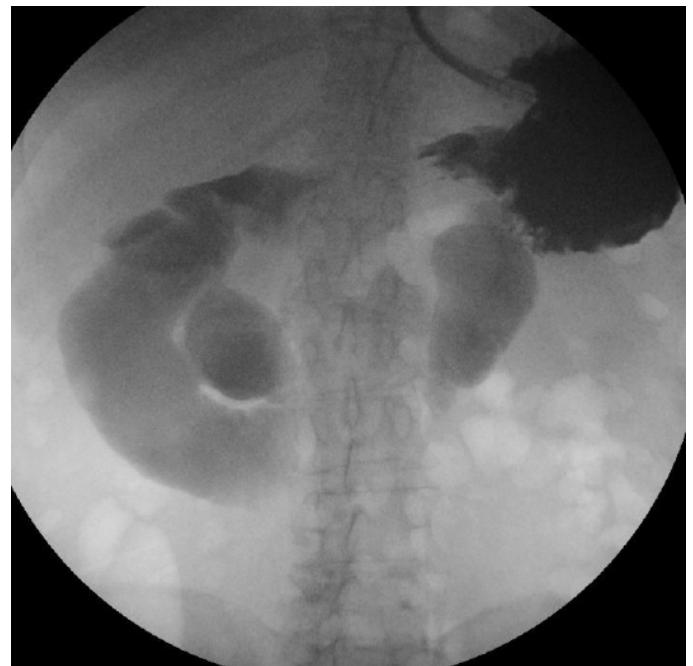

Figura 1

Tránsito intestinal. Divertículos intestinales.

Dada la persistencia de los síntomas, se solicita entero-RM. En esta se observa un cambio abrupto de calibre de las asas a nivel de ángulo de Treitz coincidente con imagen diverticular yeyunal de 5-6 cm de diámetro (Figura 2).

Ante la alta sospecha de origen diverticular del cuadro obstructivo de la paciente, dado la ausencia de cirugías previas y descartadas otras opciones diagnósticas con persistencia de la clínica, se decide realizar una laparotomía exploradora. En esta se evidencia la presencia de un vólvulo intestinal y múltiples divertículos

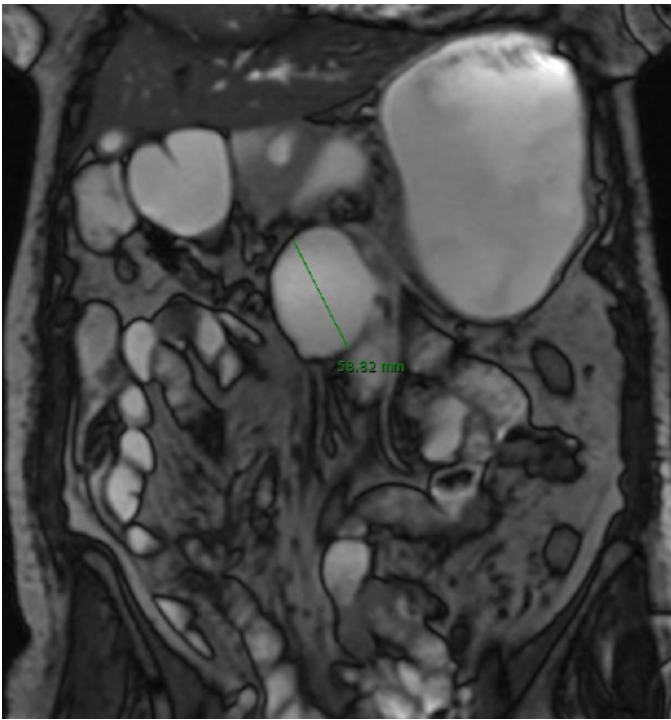


Figura 2

Enter-RM. Divertículo yeyunal.

yeyunales de diferente tamaño, destacando la presencia de un divertículo de > 5 cm a nivel de ángulo de Treitz (Figura 3).

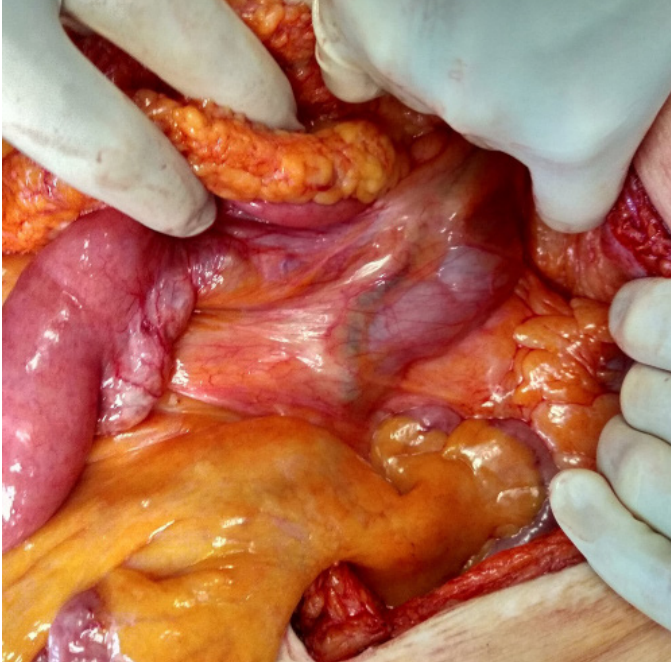


Figura 3

Laparotomía. Vólvulo intestinal y divertículo yeyunal.

Debido a que el segmento intestinal afectado es viable y no se observan cambios isquémicos o necrosis, se decide rotación del vólvulo e intervención mediante resección del segmento con mayor número de divertículos, que incluye al divertículo de mayor tamaño, y anastomosis termino-terminal (Figura 4).

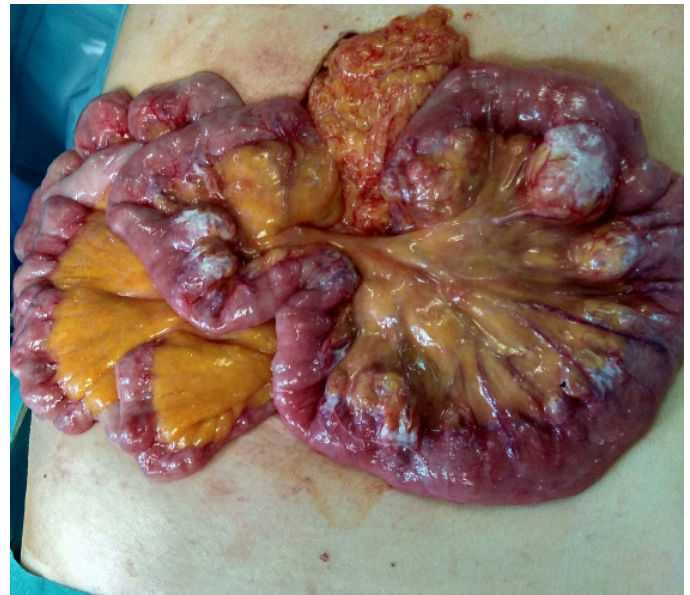

Figura 4

Laparotomía. Diverticulosis yeyunal.

El postoperatorio cursa favorablemente y la paciente puede ser dada de alta con buena tolerancia a dieta oral, sin incidencias. El examen de la pieza quirúrgica no evidencia adherencias, bandas fibrosas o alteración anatómica, confirmándose en el estudio anatomopatológico ingurgitación de los vasos mesentéricos alrededor de la región diverticular como origen de la malrotación secundaria.

Discusión

La diverticulosis yeyunoileal constituye una entidad rara dentro de la patología diverticular, con una tasa de incidencia que varía entre 0,5-2,3% en pruebas de imagen y hasta 7% en los estudios de autopsia⁴. La diverticulosis sintomática de intestino delgado se localiza en el 79% de los casos en duodeno y en el 18% de los casos en yeyuno o íleon, presentando el 60% de los pacientes diverticulosis colónica de forma concomitante⁵.

Los trastornos de la motilidad intestinal con aumento de la presión intraluminal se consideran los principales factores etiológicos para su desarrollo. Se cree que se desarrollan como resultado de anomalías en el peristaltismo, discinesia intestinal y altas presiones segmentarias intraluminales, observándose con mayor frecuencia en neuropatías/miopatías viscerales y trastornos del tejido conectivo como el síndrome de Ehlers-Danlos, la esclerosis sistémica progresiva y el lupus eritematoso sistémico⁶.

La incidencia aumenta con la edad, no tiene predilección de género. Se clasifican como congénitos o adquiridos, intra y extraluminales y, según su ubicación anatómica, como duodenal, yeyunal, ileal o yeyunoileales. Los divertículos yeyunoileales (a excepción del divertículo de Meckel) son pseudodivertículos causados por una herniación de la mucosa y la submucosa a través de la capa muscular en el punto donde los vasos sanguíneos penetran en la pared intestinal⁷.

La mayoría son asintomáticos y no requieren tratamiento; aunque en algunas ocasiones pueden presentar síntomas inespecíficos: saciedad temprana, hinchazón, disconfort abdominal y diarrea/esteatorrea debido a sobrecrecimiento bacteriano. Las complicaciones que requieren intervención quirúrgica se producen en un 8%-30% de los pacientes e incluyen: diverticulitis, hemorragia, perforación y obstrucción intestinal^{1,8}. La obstrucción intestinal mecánica ocurre en el 2,3-4,6% de los casos y puede surgir de la formación de enterolitos, intususcepción o vólvulo.

La literatura actual sugiere que la incidencia anual del vólvulo del intestino delgado es de 1,7 a 5,7 por cada 100.000 adultos en los países occidentales. Con mayor frecuencia, se atribuye a anomalías congénitas o cirugías abdominales previas y, si no se trata, puede dar lugar a isquemia e infarto intestinal⁹.

El vólvulo de intestino delgado puede clasificarse como primario o secundario. El vólvulo primario ocurre en pacientes que no presentan alteraciones anatómicas, y representa entre el 10-22% de todos los casos de vólvulo de intestino delgado en el mundo occidental. Entre los factores etiológicos implicados se encuentran: mesenterio de mayor tamaño, inserción más estrecha del asa intestinal, déficit de grasa mesentérica y la presencia de un gran volumen de aire intestinal¹⁰.

El vólvulo secundario es mucho más frecuente y ocurre en pacientes que presentan una alteración anatómica congénita o adquirida, como adherencias, bandas fibrosas o malformaciones. El divertículo del intestino delgado, como el que se observa en nuestra paciente, también se ha asociado con el desarrollo de vólvulo, encontrándose en un estudio que la incidencia de divertículo de intestino delgado en pacientes con vólvulo intestinal es de hasta un 35%¹¹. En este estudio, de los casos de vólvulo de intestino delgado comprobados quirúrgicamente, se describió la presencia de adherencias en más de la mitad de los casos y la presencia de un divertículo de gran tamaño aislado, sin una descripción específica de la presencia de adherencias o raíz mesentérica estrecha, en un 25% de los casos.

El divertículo de gran tamaño (a excepción del divertículo de Meckel) rara vez se menciona en la literatura médica como causa de vólvulo intestinal y, consecuentemente, de obstrucción intestinal. Aunque los verdaderos mecanismos fisiopatológicos no están claros, un divertículo de gran tamaño puede favorecer la aparición de un vólvulo intestinal al desencadenar una rotación anormal del intestino delgado y dificultar su retorno a una posición normal.

La presentación clínica del vólvulo intestinal suele ser inespecífica, a menos que se produzca una obstrucción aguda con signos de peritonitis y/o respuesta inflamatoria sistémica. Las pruebas complementarias, especialmente la tomografía computarizada y la angiografía, mejoran la precisión diagnóstica preoperatoria; aunque, desafortunadamente, es difícil diagnosticar con precisión los signos de isquemia intestinal (engrosamiento de la pared intestinal y líquido libre peritoneal), vólvulo ("signos de remolino") u obstrucción completa de intestino delgado (asas intestinales dilatadas). La laparoscopia diagnóstica, en estos casos, es muy útil para evaluar pacientes con clínica refractaria, curso complicado y sin un diagnóstico claro¹².

El tratamiento quirúrgico se lleva a cabo en aproximadamente el 8,5% de todos los pacientes con diverticulosis yeyunal. Se recomienda principalmente resección del segmento afectado con anastomosis primaria término-terminal, incluso en caso de perforación o estenosis peridiverticular, para evitar complicaciones adicionales. No se aconseja diverticulectomía porque se ha relacionado con perforación postquirúrgica, sepsis y muerte. La resección debe limitarse solo al segmento involucrado o al segmento con el divertículo de mayor tamaño en caso de diverticulosis múltiple de intestino delgado. En caso de vólvulo intestinal, el principal determinante para reducir la morbilidad y la mortalidad, es el diagnóstico y tratamiento precoz. La rotación manual del vólvulo puede ser suficiente si el segmento intestinal es viable y no presenta signos de compromiso vascular; sin embargo, para evitar la recurrencia del vólvulo, se aconseja realizar una fijación del asa intestinal y/o una resección del segmento intestinal afectado¹³.

En nuestro caso, tras valorar diversas posibilidades diagnósticas, consideramos la posibilidad de que el divertículo yeyunal de gran tamaño fuera la causa del cuadro obstructivo que presentaba la paciente. No pudimos evidenciarlo en las pruebas de imagen (endoscopia, tránsito EGD, TC, entero-RM); sin embargo, tras la intervención quirúrgica, se demostró lo que planteábamos al demostrar la presencia de cambios isquémicos alrededor del divertículo y la presencia de vólvulo intestinal a dicho nivel.

Los divertículos de intestino delgado de gran tamaño podrían desempeñar un papel importante en la aparición de vólvulo de intestino delgado y, consecuentemente, se podrían definir como uno de los factores responsables de la obstrucción de intestino delgado en adultos.

En caso de obstrucción intestinal en la que no encontremos una causa mecánica objetivable se deben considerar las alteraciones morfológicas de intestino delgado, especialmente cuando en las pruebas de imagen se evidencien divertículos a nivel de intestino delgado, aún en ausencia de signos de complicación.

Bibliografía

1. Eckhauser FE, Zelenock GB, Freier DT. Acute complications of jejunio-ileal pseudodiverticulosis: Surgical implications and management. *Am J Surg.* 1979; 138(2):320-3.
2. Bree E, Grammatikakis J, Christodoulakis M, Tsiftsis D. The clinical significance of acquired jejunioileal diverticula. *Am J Gastroenterol* 1998; 93(12):2523-8.
3. De Peuter B, Box I, Vanheste R, Dymarkowski S. Small-bowel diverticulosis: imaging findings and review of three cases. *Gastroenterol Res Pract* 2009; 549853.
4. Akhrass R, Yaffe MB, Fischer C, et al. Small-bowel diverticulosis: perceptions and reality. *J Am Coll Surg* 1997; 184:383.
5. Kassahun WT, Fangmann J, Harms J, Bartels M, Hauss J. Complicated small-bowel diverticulosis: A case report and review of the literature. *World J Gastroenterol.* 2007; 13(15):2240-2242.

6. Transue DL, Hanna TN, Shekhani H, et al. Small bowel diverticulitis: an imaging review of an uncommon entity. *Emerg Radiol* 2017; 24:195.
7. Krishnamurthy S, Kelly MM, Rohrmann CA, Schuffler MD. Jejunal diverticulosis. A heterogenous disorder caused by a variety of abnormalities of smooth muscle or myenteric plexus. *Gastroenterology*. 1983; 85:538–547.
8. Oukachbi N, Brouzes S. Management of complicated duodenal diverticula. *J Visc Surg* 2013; 150:173.
9. Sekar GP, Subha TV, Selvaraj B, Usman MM. Small bowel volvulus due to multiple jejuna diverticulae – a rare case report. *International Journal of Recent Trends in Science And Technology*. 2014; 11:207–9.
10. A, Ottinger LW. Acute small bowel volvulus in adults: A sporadic form of strangulating intestinal obstruction. *Ann Surg*. 1992; 216(2):135–41.
11. Chou CK, Mark CW, Wu RH, Chang JM. Large diverticulum and volvulus of the small bowel in adults. *World Journal of Surgery*. 2005; 29: 80–2.
12. Eckhauser FE, Zelenock GB, Freier DT. Acute complications of jejuno-ileal pseudodiverticulosis: surgical implications and management. *Am J Surg* 1979; 138:320.
13. Maršik L, Ferko A, Jaroš E, Jon B, Hadzi Nikolov D. Jejunoileal diverticula as a rare cause of acute abdomen. Report of three cases. *Folia Gastroenterol Hepatol*. 2006; 4(2):56–60.