

# NEUMOMEDIASTINO Y ENFISEMA SUBCUTÁNEO POR PERFORACIÓN COLÓNICA

*Pneumomediastinum and subcutaneous emphysema due to colonic perforation*

Gómez Sánchez J, Forneiro Pérez R, Ruíz Macías C, Mirón Pozo B

HOSPITAL UNIVERSITARIO CLÍNICO SAN CECILIO. GRANADA.

## Resumen

El enfisema subcutáneo con neumomediastino por perforación de víscera hueca abdominal es una situación clínica infrecuente. Su origen está motivado por fugas de aire en el mediastino secundarias a un neumotórax agudo o a lesiones traumáticas pulmonares y/o de vías respiratorias. Sin embargo, el aire visceral también puede pasar a planos subcutáneos desde el abdomen retroperitoneal. La mayoría de los casos se relacionan con una perforación colónica posterior a procedimientos invasivos, pero también existen casos de perforaciones intestinales secundarias a procesos benignos que pueden generar neumomediastino y enfisema subcutáneo, tal y como es el caso que se describe.

**Palabras clave:** perforación colónica, enfisema subcutáneo, neumomediastino, neumoperitoneo.

## Abstract

Subcutaneous emphysema with pneumomediastinum secondary to perforation of the hollow abdominal viscera is an infrequent clinical situation. Its origin is normally caused by air leaks in the mediastinum secondary to acute pneumothorax or traumatic lesions of the lungs and/or respiratory tract. However, visceral air can also pass into subcutaneous planes from the retroperitoneal abdomen. Most cases are related to colonic perforation after invasive procedures, but there are also cases of intestinal perforation secondary to benign processes that can generate pneumomediastinum and subcutaneous emphysema, as is the case that we describe.

**Keywords:** colonic perforation, subcutaneous emphysema, pneumomediastinum, pneumoperitoneum.

## Introducción

El enfisema subcutáneo con neumomediastino por perforación de víscera hueca abdominal es una situación



**Javier Gómez Sánchez**  
Hospital Universitario Clínico San Cecilio. Granada.  
javiergomezsanchez.jg@gmail.com

clínica infrecuente. Normalmente, su origen está motivado por fugas de aire en el mediastino secundarias a un neumotórax agudo o a lesiones traumáticas pulmonares y de vías respiratorias. Sin embargo, el aire visceral también puede pasar a planos subcutáneos desde el abdomen retroperitoneal. La mayoría de los casos se relacionan con una perforación colónica posterior a procedimientos invasivos, pero también existen casos de perforaciones intestinales secundarias a procesos benignos que pueden generar neumomediastino y enfisema subcutáneo, tal y como es el caso que se describe.

### Caso Clínico

Varón de 73 años con diagnóstico reciente de adenocarcinoma de pulmón con lesiones óseas compatibles con metástasis, en tratamiento oncológico paliativo, que consultó en urgencias por empeoramiento del estado general y dolor abdominal de inicio brusco de tres días de evolución.

A la exploración física presentaba mal estado general, con respiración taquipneica y tiraje abdominal. A la exploración abdominal destacaba un abdomen distendido, doloroso a la palpación generalizada, con crepitación en hemiabdomen izquierdo, así como edematización de miembros inferiores.

Se efectuó hemograma urgente donde destacaba una leucocitosis de  $17,1 \times 10^3/\mu\text{L}$  a expensas de neutrófilos, una proteína C reactiva de 106,9 mg/mL, una procalcitonina de 0,3 ng/mL y un ácido láctico de 3,7 mmol/L.

Se decidió completar el estudio mediante una tomografía urgente que informó de neumoperitoneo en severa cuantía que se extendía disecando los planos musculares de la pared abdominal izquierda hasta la región inguinal ipsilateral y cranealmente provocaba importante neumomediastino y enfisema subcutáneo en tórax y planos cervicales (**Figura 1**). Destacaba un mayor neumoperitoneo en fosa iliaca izquierda, donde se observaban divertículos en colon descendente y una gran colección líquida loculada. Estos hallazgos sugerían perforación de víscera hueca con origen en colon descendente. No se evidenciaba neumotórax.

Dado el mal estado clínico del paciente, con el diagnóstico oncológico previo, se consensuó medidas de confort, falleciendo a las escasas horas del diagnóstico.

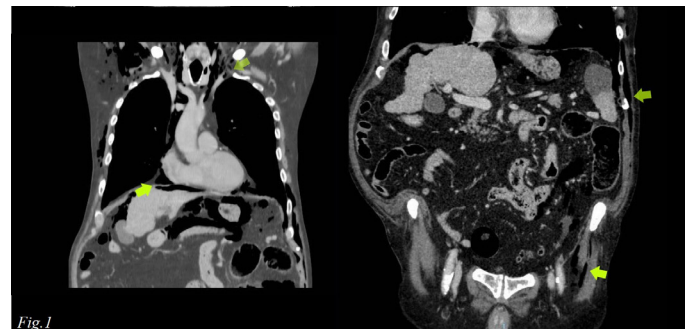


Fig. 1

Figura 1

Imagen de tomografía abdominal donde se evidencia el enfisema subcutáneo, neumoperitoneo y neumomediastino secundario a la perforación colónica.

### Discusión

El enfisema subcutáneo es normalmente una afección autolimitada después de una cirugía cardiotorácica, un traumatismo, un neumotórax espontáneo<sup>1</sup> o una cirugía laparoscópica, que no tiene por qué ser relevante clínicamente. Sin embargo, se debe tener en cuenta que el mediastino está en continuidad anatómica con los planos retroperitoneales a través del hiato diafragmático, por lo que ante la aparición de un enfisema subcutáneo espontáneo, no podemos descartar que provenga de alteraciones intraabdominales<sup>2</sup>. Las perforaciones colónicas con contaminación intraperitoneal libre cursan con clínica de dolor abdominal y manifestaciones sintomáticas significativas en el paciente, pudiendo evolucionar a una peritonitis focalizada o generalizada. Sin embargo esto puede no estar presente en las perforaciones retroperitoneales hasta que haya ocurrido una contaminación significativa<sup>3</sup>.

Si tenemos en cuenta la asociación de perforación intraabdominal, neumodiastino y enfisema subcutáneo, estableceríamos que el mecanismo de difusión del aire extraluminal, se debe a que los espacios entre el

retroperitoneo, el mediastino y el tejido subcutáneo se encuentran anatómicamente en continuidad<sup>4</sup>. Cuando ocurre una perforación, el aire comprimido intraluminal puede difundir hacia el peritoneo o el retroperitoneo. En este último caso, el aire discurre a lo largo de los planos fasciales, el mesenterio y los grandes vasos a través del hiato diafragmático, y luego se propaga al mediastino y los tejidos subcutáneos<sup>2,5</sup>. Los síntomas en el paciente pueden ocurrir inmediatamente o varias horas después de la perforación, y entre estos, encontraríamos la inflamación periorbitaria, neumoescrito, neumopericardio, disnea, crepitación en la parrilla costal, asociándose en mayor o menor medida a dolor abdominal<sup>3</sup>. Por otro lado, respecto a la exploración del paciente, podemos encontrar una crepitación en el tejido celular subcutáneo, que no debe confundirse con situaciones de tumefacción como el edema.

Las perforaciones colónicas pueden ser debidas a distintas causas, tales como diverticulitis, neoformaciones, cuerpos extraños o tras procesos invasivos como colonoscopias. Cuando estas se encuentran limitadas a los planos retroperitoneales, pueden no presentarse con los signos clásicos de peritonismo, lo que podría retrasar el diagnóstico correcto<sup>6</sup>. De hecho, existen casos descritos de perforación intestinal retroperitoneal que desarrollaron enfisema subcutáneo después de una colonoscopia, siendo esta la única manifestación que orientaba a una perforación<sup>7</sup>.

*El reconocimiento temprano de los signos y síntomas de la perforación intestinal es clave para una intervención temprana y mejorar los resultados de los pacientes. En ausencia de neumotórax, el enfisema subcutáneo debe hacer sospechar la posibilidad de perforación visceral.*

## Bibliografía

1. Chicote E, Seabrook PA, Hernandez MA. Massive subcutaneous emphysema after thoracic trauma in a patient with pulmonary bullae. *Med Intensiva (Engl Ed)*. 2019 Jun-Jul;43(5):325. English. doi: 10.1016/j.medin.2018.06.006. PMID: 30241933.
2. Dunckley M, Smedley F, Andrews B. Acute subcutaneous emphysema: A rare clinical presentation of large bowel perforation. *JRSM Open*. 2023;14(2). DOI:10.1177/20542704231153529
3. Alonso S, Dorcaratto D, Pera M, Seoane A, Dedeu JM, Pascual M et al. Incidencia de la perforación iatrogénica por colonoscopia y resultados del tratamiento en un hospital universitario. *Cir Esp*. 2010 Jul;88(1):41-5. Spanish. doi: 10.1016/j.ciresp.2010.04.004. Epub 2010 Jun 9. PMID: 20542500.
4. Kim BH, Yoon SJ, Lee JY, Moon JE, Chung IS. Subcutaneous emphysema, pneumomediastinum, pneumoretroperitoneum, and pneumoperitoneum secondary to colonic perforation during colonoscopy. *Korean J Anesthesiol*. 2013 Dec;65(6 Suppl):S103-4. doi: 10.4097/kjae.2013.65.6S.S103. PMID: 24478831
5. Ball CG, Kirkpatrick AW, Mackenzie S, Bagshaw SM, Peets AD, Temple WJ, et al. Tension pneumothorax secondary to colonic perforation during diagnostic colonoscopy: report of a case. *Surg Today*. 2006;36:478-480
6. Schmidt GB, Bronkhorst MW, Hartgrink HH, Bouwman LH. Subcutaneous cervical emphysema and pneumomediastinum due to a lower gastrointestinal tract perforation. *World J Gastroenterol*. 2008 Jun 28;14(24):3922-3. doi: 10.3748/wjg.14.3922. PMID: 18609721;
7. Montori G, Di Giovanni G, Mzoughi Z, Angot C, Al Samman S, Solaini L et al. Pneumoretroperitoneum and Pneumomediastinum Revealing a Left Colon Perforation. *Int Surg*. 2015 Jun;100(6):984-8. doi: 10.9738/INTSURG-D-14-00201.1. PMID: 26414818